

# Dvostruka transplantacija bubrega

---

**Markić, Dean; Valenčić, Maksim; Maričić, Anton; Oguić, Romano;  
Sotošek, Stanislav; Španjol, Josip; Krpina, Kristian; Ahel, Juraj; Sladoje-  
Martinović, Branka; Fučkar, Željko**

*Source / Izvornik:* **Medicina Fluminensis, 2011, 47, 316 - 320**

**Journal article, Published version**

**Rad u časopisu, Objavljena verzija rada (izdavačev PDF)**

*Permanent link / Trajna poveznica:* <https://urn.nsk.hr/urn:nbn:hr:184:035183>

*Rights / Prava:* [In copyright](#) / [Zaštićeno autorskim pravom.](#)

*Download date / Datum preuzimanja:* **2024-11-22**



*Repository / Repozitorij:*

[Repository of the University of Rijeka, Faculty of  
Medicine - FMRI Repository](#)



# Dvostruka transplantacija bubrega

## Dual kidney transplantation

Dean Markić<sup>1\*</sup>, Maksim Valenčić<sup>1</sup>, Anton Maričić<sup>1</sup>, Romano Oguić<sup>1</sup>, Stanislav Sotošek<sup>1</sup>, Josip Španjol<sup>1</sup>, Kristian Krpina<sup>1</sup>, Juraj Ahel<sup>1</sup>, Branka Sladoje-Martinović<sup>2</sup>, Željko Fučkar<sup>1</sup>

<sup>1</sup>Klinika za urologiju, KBC Rijeka, Rijeka

<sup>2</sup>Zavod za nefrologiju i dijalizu, Klinika za internu medicinu, KBC Rijeka, Rijeka

Primljeno: 15. 4. 2011.

Prihvaćeno: 20. 7. 2011.

Adresa za dopisivanje:

\*Dr. sc. Dean Markić, dr. med.

Klinika za urologiju

KBC Rijeka

Tome Strižića 3, 51 000 Rijeka

e-mail: dean.markic@ri.htnet.hr

<http://hrcak.srce.hr/medicina>

**Sažetak. Cilj:** Transplantacija bubrega metoda je izbora u liječenju bolesnika s terminalnim kroničnim bubrežnim zatajenjem. S obzirom na nesrazmjer između broja primatelja i darivatelja organa, kako bi se povećao broj darivatelja, počeli su se koristiti i bubrezi takozvanih marginalnih donora. U njih spada i korištenje obaju bubrega darivatelja u istog primatelja (dvostruka transplantacija bubrega). U ovom radu prikazujemo prvi slučaj bilateralne dvostruke transplantacije bubrega u KBC-u Rijeka i Republici Hrvatskoj. **Prikaz slučaja:** Primatelj je 75-godišnji muškarac koji je 15 godina bio na hemodijalizi zbog kroničnog bubrežnog zatajenja uzrokovanog kroničnim glomerulonefritisom. Darivatelj bubrega bila je 78-godišnja žena, čiji je uzrok smrti bilo intrakranijalno krvarenje. Bubrezi su transplantirani bilateralno, ekstrapertonealno, u ilijačne jame. Poslijeoperacijski tijek protekao je uredno, bez kirurških i imunoloških komplikacija. Korištena je trojna imunosupresivna terapija. Godinu nakon transplantacije oba presatka uredno funkcioniraju. **Rasprava i zaključak:** S obzirom na to da je preživljenje bolesnika s dvostrukom transplantacijom bubrega veće nego u bolesnika koji se liječe hemodijalizom, smatramo kako se korištenjem organa ove skupine donora može povećati broj transplantacija.

**Ključne riječi:** dvostruka transplantacija bubrega, marginalni donor, prošireni kriteriji donora, transplantacija bubrega

**Abstract. Aim:** Kidney transplantation is the method of choice for treatment of patients with end-stage renal disease. Because of disparity between donors and recipients, the use of marginal donors was established to increase the number of donors. Dual kidney transplantation represents using two kidneys from the same donor for one recipient. In this case report we present the first case of bilateral dual kidney transplantation in KBC Rijeka and Croatia. **Case report:** The recipient was a 75-year-old man who was on hemodialysis for 15 years. The cause of end-stage renal disease was chronic glomerulonephritis. The donor of kidneys was a 78-year-old woman with cerebral death caused by intracranial bleeding. The kidneys were transplanted bilaterally and placed extraperitoneally in the iliac fossa. Postoperative course was uneventful, without surgical and immunological complications. Triple immunosuppressive therapy was used. One year after transplantation both kidneys have good function. **Discussion and conclusion:** As survival of patients with dual kidney transplantation is better than on haemodialysis, we believe that using kidneys from expanded criteria donors can possibly increase the number of kidney transplantations.

**Key words:** dual kidney transplantation, expanded criteria donor, kidney transplantation, marginal donor

## UVOD

Transplantacija bubrega najbolja je metoda liječenja bolesnika s terminalnim kroničnim bubrežnim zatajenjem<sup>1</sup>. Tijekom godina došlo je do izrazitog porasta broja ljudi koji se liječe hemodijalizom ili peritonejskom dijalizom. Također se značajno povećao broj ljudi koji se nalaze na listi čekanja za transplantaciju bubrega. S druge strane, broj transplantacija bubrega također se povećao, ali nedovoljno, s obzirom na porast potencijalnih primatelja. Jedna od mogućnosti povećanja broja transplantacija predstavlja i korištenje bubrega donora koji se mogu smatrati marginalnim (engl. *expanded criteria donors*)<sup>2-4</sup>. U nekih darivatelja, najčešće starije životne dobi, ne nalazimo dovoljnu nefronska masu, što u slučaju transplantacije takvog bubrega ne bi bilo adekvatno za primatelja. U tim slučajevima preporučuje se dupla transplantacija bubrega (engl. *dual kidney transplantation*; DKT) u jednog primatelja. Na taj način se povećava nefronska masa i značajno poboljšavaju dugoročni rezultati transplantacije<sup>5-7</sup>.

U ovom radu prikazat ćemo bolesnika iz našeg transplantacijskog centra, u kojega je u travnju 2010. godine učinjena bilateralna dvostruka transplantacija bubrega.

## PRIKAZ SLUČAJA

Primatelj organa bio je 75-godišnji muškarac. Osnovna bolest koja je dovela do terminalnog bubrežnog zatajenja bila je kronični glomerulonefritis (nije dokazan biopsijom). Na hemodijalizi je bio 15 godina. Bolesnik se redovito hemodijalizirao putem arteriovenske (A-V) fistule na lijevoj podlaktici.

Darivatelj organa bila je 78 godina stara bolesnica, hospitalizirana u Jedinici intenzivnog liječenja KBC-a Rijeka, kod koje je došlo do intrakranijalnog krvarenja. Bolesnica je bolovala od arterijske hipertenzije i uzimala antihipertenzivne lijekove. Laboratorijski nalazi su joj bili u referentnim vrijednostima uz vrijednost uree od 5,2 mmol/l te kreatinina 75 μmol/l. Nakon utvrđivanja moždane smrti i dobivene suglasnosti obitelji za eksplantaciju, pokrenut je standardni eksplantacijski postupak. Zbog visoke dobi darivatelja učinjena

je biopsija jetre (uredan patohistološki nalaz), dok biopsija bubrega nije učinjena. Učinjena je multiorganska eksplantacija te su eksplantirana oba bubrega i jetra. Jetra je otišla u drugu članicu Eurotransplanta, dok su bubrezi transplantirani u našem centru. Na DKT smo se odlučili s obzirom na klirens kreatinina koji je iznosio 63 ml/min, te zbog visoke dobi darivatelja.

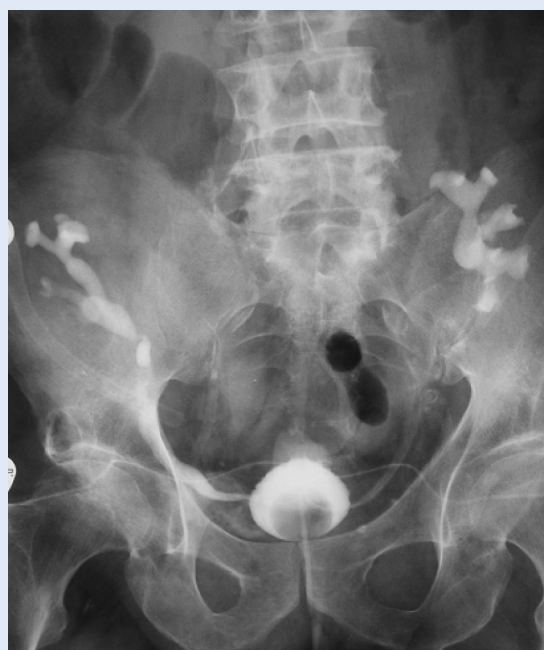Nije bilo HLA podudarnosti između primatelja i darivatelja, dok je križna proba bila negativna. Neposredno prije operacije, kod primatelja je uči-

Broj ljudi koji se nalaze na hemodijalizi raste iz godine u godinu. Oko 30 % bolesnika s terminalnim stadijem kroničnog bubrežnog zatajenja nalazi se na listi čekanja za transplantaciju bubrega od umrle osobe u Hrvatskoj. Transplantacija bubrega najbolja je metoda nadomještanja bubrežne funkcije, uključujući i dvostruku transplantaciju bubrega.

njena kompjutorizirana tomografija (CT) abdomena i zdjelice kojom su pronađene blaže aterosklerotske promjene aorte, zajedničkih te vanjskih i unutarnjih ilijačnih arterija. Prije operacije bolesnik je upoznat s činjenicom da se radi o bubrežima darivatelja proširenih kriterija, te je pristao na dvostruku transplantaciju bubrega.

Bubrezi su transplantirani bilateralno, a koristili smo se obostranom Gibsonovom incizijom. Lijevi bubreg darivatelja transplantiran je u desnu ilijačnu jamu primatelja, a desni bubreg darivatelja u lijevu ilijačnu jamu primatelja. Renalna vena i arterija su terminolateralno anastomozirane na vanjsku ilijačnu venu, odnosno arteriju. Ureterovezikalna anastomoza učinjena je antirefluksnom tehnikom, a anastomoza je zaštićena protezom. Operacija je trajala 300 minuta. Hladna ishemija za desni presadak bila je 25 sati, a za lijevi presadak 27 sati i 50 minuta.

Presadci nisu odmah preuzeli funkciju, te je u jednom navratu učinjena hemodijaliza. Nakon toga presadci preuzimaju funkciju, a potrebe za nadomjesnim liječenjem više nije bilo. Snimka na zaštitnu protezicu pokazala je urednu anastomozu između uretera i mokraćnoga mjehura obostrano, te je ista izvađena šesti odnosno sedmi poslijeoperacijski dan (slika 1). Zbog nižih vrijednosti



**Slika 1.** Snimka na zaštitnu protezicu koja pokazuje urednu ureterovezikalnu anastomozu obostrano.  
**Figure 1.** Good ureterovesical anastomosis (bilaterally) showed by radiography on ureteral prosthesis.

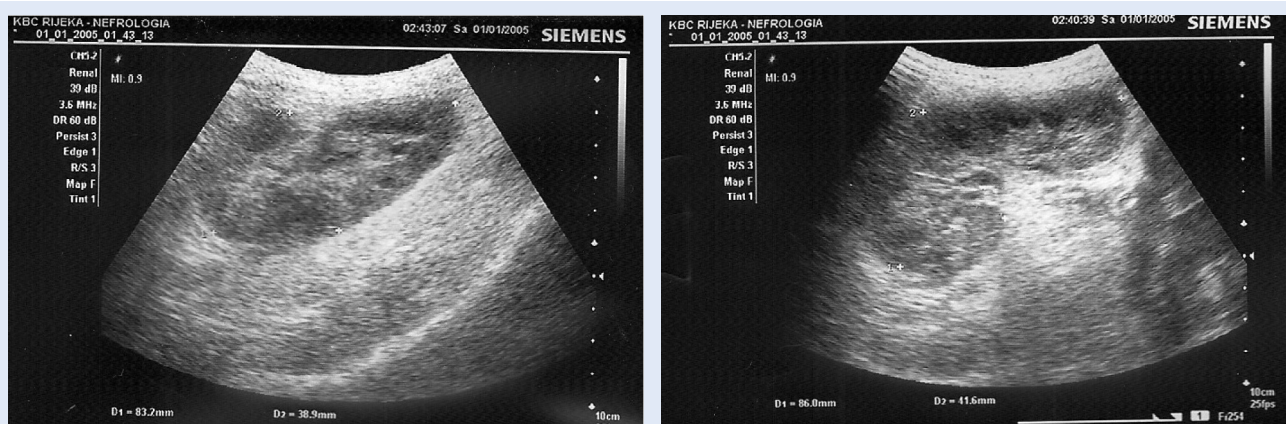
hemoglobina bolesnik je poslijeoperacijski dobio dvije doze filtriranih eritrocita. Transplantirani bubrezi svakodnevno su ultrazvučno kontrolirani, a na sam dan otpusta indeks otpora bio je 0,74 u desnom bubregu, a 0,72 u lijevom bubregu, bez kolekcije oko bubrega i bez hidronefroze (slika 2). Također je učinjena i scintigrafija bubrega (MAG-3), pri čemu se vidjela nešto slabija perfuzija obaju presadaka uz normalnu drenažu (slika 3). Tijekom boravka provedena je standardna imunosupresivna terapija (takrolimus, metilprednizolon, mikofenolat mofetil). Bolesnik je dobio u

razmaku od 14 dana i dvije doze indukcijske terapije – daklizumab: 50 mg (protutijela za IL-2). Od vađenja urinskog katetera nadalje bolesnik uzima tamsulosin 0,4 mg zbog blažih opstruktivnih smetnji mokrenja uzrokovanih adenomom prostate od 25 ccm, uz rezidualni urin od 20 ccm. Nalazi na dan otpusta bili su: urea 6,7 mmol/l, kreatinin 144  $\mu\text{mol/l}$ . Ukupno trajanje hospitalizacije bilo je 34 dana.

Četiri mjeseca po transplantaciji kod bolesnika je došlo do pogoršanja bubrežne funkcije (urea 15,5 mmol/l i kreatinin 255  $\mu\text{mol/l}$ ), uzrokovane najvjerojatnije nefrotoksičnim učinkom takrolimusa. Smanjenjem doze takrolimusa došlo je do oporavka bubrežne funkcije (urea 15,0 mmol/l, kreatinin 194  $\mu\text{mol/l}$ ).

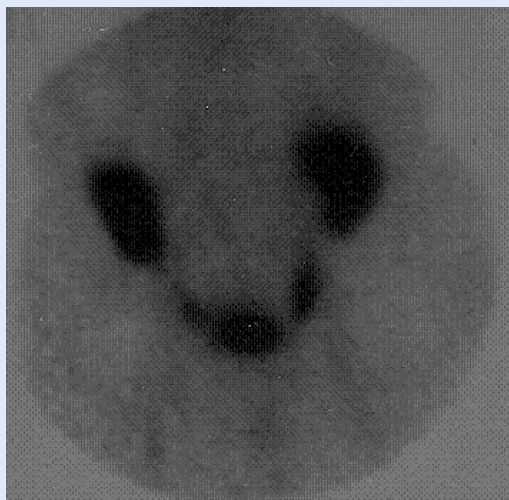
Pet mjeseci po transplantaciji bolesnik je imao akutni respiratorni infekt. U sputumu mu je izolirana *Klebsiella pneumoniae* osjetljiva na amoklavin, te je primijenjena ciljana antibiotska terapija. Vrijednosti bubrežnih parametara tada bili su urea 9,2 mmol/l i kreatinin 168  $\mu\text{mol/l}$ .

Godinu dana po transplantaciji funkcija bubrežnih presadaka je stabilna uz sljedeće vrijednosti: leukociti  $6,23 \times 10^9/\text{l}$ , eritrociti  $3,5 \times 10^{12}/\text{l}$ , hemoglobin 99 g/l, trombociti  $251 \times 10^9$ , kalij 4,1 mmol/l, glukoza u krvi 4,9 mmol/l, urea 9,1 mmol/l, kreatinin 152  $\mu\text{mol/l}$ , koncentracija takrolimusa (CMIA) 6,8  $\mu\text{g/l}$  (normalno 5 – 20) i koncentracija mikofenolat mofetila (EMIT) 2,3  $\mu\text{mol/l}$  (normalno više od 7,2). Od imunosupresivne terapije uzima takrolimus, prednizolon i mikofenolat mofetil. Kirurških komplikacija nije bilo, kao niti reakcija odbacivanja.



**Slika 2.** Ultrazvučni prikaz lijevog (A) i desnog (B) bubrežnog presadka.  
**Figure 2.** Ultrasound showing normal left (A) and right (B) kidney transplant





**Slika 3.** Prikaz obaju bubrežnih presađaka scintigrafijom bubrega (MAG-3)

**Figure 3.** Renal scintigraphy of both kidney transplants (MAG-3)

#### RASPRAVA I ZAKLJUČAK

Na ishod transplantacije bubrega, kao važan prediktivni čimbenik, utječe i nefronska masa darivatelja<sup>10</sup>. Presadak od živog darivatelja ima veći broj funkcionalnih nefrona nego kadaverični bubreg, što može utjecati na njegovo dulje preživljenje. Ta razlika u preživljenju presatka još je značajnija ako se koriste bubrezi darivatelja proširenih kriterija. Dvostruka transplantacija bubrega način je liječenja kojim se povećanjem nefronske mase pokušavaju iskoristiti oni bubrezi koji nisu pogodni za pojedinačnu transplantaciju bubrega (engl. *single kidney transplantation* – SKT)<sup>11</sup>.

Jedan od najbitnijih čimbenika kod DKT određivanje je kriterija za ovaj vid transplantacije. Kriteriji koji se koriste su: klirens kreatinina darivatelja, klinički sustav bodovanja i histološki sustav bodovanja. Ako je klirens kreatinina > 65 ml/min, može se učiniti SKT, kod klirensa kreatinina od 40 – 65 ml/min radi se DTK, a ako je klirens kreatinina ispod 40 ml/min, odustaje se od transplantacije u većini centara<sup>16</sup>. Od svih gore navedenih, procjena funkcionalnosti bubrega temeljena na prijetransplantacijskoj biopsiji bubrega najtočnija je u eliminaciji bubrega koji nisu podobni za dvostruku transplantaciju<sup>3,12</sup>. Remuzzi je razradio sustav bodovanja u bubrega marginalnih donora, a na osnovi prijetransplantacijske biopsije<sup>13</sup>. U patohistološkom uzorku bubrega traži se prisustvo

glomeruloskleroze, fibroze intersticija, kronične upalne promjene intersticija, tubularna atrofija i promjene na krvnim žilama. Bubrezi sa zbrojem bodova 0 – 3 pogodni su za SKT, 4 – 6 za DKT, a ako je zbroj veći od 6, bubrezi nisu pogodni za transplantaciju.

DKT se može smatrati sigurnom i efikasnom metodom u povećanju broja transplantacija. Ona omogućuje primatelju zadovoljavajuću, dugotrajnu i stabilnu bubrežnu funkciju<sup>2,6,7</sup>. S obzirom na to da se radi o velikom i dugotrajnom kirurškom

Dvostruka transplantacija bubrega sastoji se od implantacije obaju bubrega davatelja u jednog primatelja. Na taj se način povećava funkcionalna nefronska masa i poboljšavaju rezultati transplantacije. Iako je broj kirurških komplikacija nešto veći, preživljenje grafta i bolesnika je relativno visoko, što govori u prilog opravdanosti ovakvog vida liječenja.

zahvatu, rizik od kirurških komplikacija veći je nego kod pojedinačne transplantacije bubrega. I sami primatelji najčešće su stariji od 60 godina i mogu imati značajne popratne srčanožilne i plućne bolesti, koje mogu utjecati na povećanje perioperativnog morbiditeta i mortaliteta.

Većina centara bubrege transplantira bilateralno (u svaku ilijačnu jamu zasebno), ali je moguće učiniti i monolateralnu DKT<sup>5,6,8,9</sup>. Kod bilateralne transplantacije obično se koristi obostrana incizija trbušne stijenke po Gibsonu, ali se može učiniti i jedan medijani, ekstraperitonealni rez kako bi se skratilo trajanje operacije<sup>11</sup>. Monolateralna DKT dovodi do značajnog smanjenja trajanja same operacije, a time i hladne ishemije drugoga bubrega i do smanjenja kirurških komplikacija. U većini slučajeva donji bubreg se anastomozira terminolateralno na vanjsku ilijačnu arteriju i venu, a gornji bubreg terminolateralnom anastomozom na zajedničku ilijačnu arteriju i venu (ili na venu kavu). Također se renalne arterije obaju bubrega (kao i vene), prijeoperacijski, mogu zajedno sašiti, te je na taj način potrebno učiniti samo jednu arterijsku i jednu vensku anastomozu (obično na vanjsku ilijačnu arteriju i venu) što još dodatno skraćuje vrijeme operacije<sup>8</sup>. Ureteri se mogu pojedinačno anastomozirati na mokraćni mjehur, ili

se najprije oni spoje, a nakon toga se učini samo jedna vezikoureteralna anastomoza.

Uspoređujući učestalost kirurških komplikacija, nalazimo nešto češće pojavu limfocela i poslijeoperacijskog krvarenje u bolesnika s DKT u odnosu na SKT. Također je veći rizik od duboke venske tromboze, infekcije i suženja ureterovezikalne anastomoze u bolesnika s DKT<sup>11,14</sup>.

Imunospresivna terapija u tih bolesnika podjednaka je kao i u SKT<sup>8</sup>. U većine bolesnika koristi se uobičajena trojna terapija: inhibitor kalcineurina (najčešće takrolimus), mikofenolat mofetil i kortikosteroidi sa ili bez indukcijske terapije. U našeg bolesnika također je primjenjena trojna terapija, uz indukcijsku terapiju daklizumabom.

Analiza UNOS baze podataka pokazala je da bolesnici s DKT imaju 15 % slabije trogodišnje preživljenje presatka i višu stopu primarnog nefunkcioniranja grafta u usporedbi s SKT od darivatelja starijih od 55 godina<sup>5</sup>. Gill i suradnici nisu uspjeli dokazati razliku u dugoročnom preživljenju presatka između DKT i SKT u marginalnih donora, odnosno, ono je iznosilo 79,8 % za DKT i 78,3 % za SKT<sup>17</sup>. Dugoročno preživljenje presatka i bolesnika podjednako je bilo kod SKT i DKT i kod drugih autora<sup>7,16,18,19</sup>.

Prema našim saznanjima, u prikazanog bolesnika po prvi put je u Hrvatskoj učinjena bilateralna transplantacija bubrega, dok je prva monolateralna transplantacija bubrega učinjena u KB Merkur, Zagreb<sup>20</sup>. Smatramo da je DKT kirurška metoda koja je zahtjevna, ali nakon uspješne transplantacije primatelji imaju duže preživljenje u odnosu na bolesnike u kojih se provodi hemodijalitičko liječenje. Unatoč nešto većem broju kirurških komplikacija, u odnosu na SKT, preživljenje i grafta i bolesnika nije značajnije poremećeno. S obzirom na navedene razloge smatramo da se korištenjem obaju bubrega marginalnih donora može povećati broj doniranih organa.

#### LITERATURA

1. Goodman WG, Danovitch GM. Options for patients with kidney failure. In: Danovitch GM (ed). *Handbook of kidney transplantation*. 4<sup>th</sup> edition. Philadelphia: Lippincott Williams&Wilkins, 2005;1-22.
2. Stratta RJ, Rohr MS, Sundberg AK, Armstrong G, Hairston G, Hartmann E et al. Increased kidney transplantation utilizing expanded criteria deceased organ donors with results comparable to standard criteria donor transplant. *Ann Surg* 2004;239:688-95.
3. Remuzzi G, Cravedi P, Perna A, Dimitrov BD, Turturro M, Locatelli G et al. Long-term outcome of renal transplantation from older donors. *N Engl J Med* 2006;354:343-52.
4. Lee CM, Scandling JD, Shen GK, Salvatierra O, Dafoe DC, Alfrey EJ. The kidneys nobody wanted: support for the utilization of expanded criteria donors. *Transplantation* 1996;62:1832-41.
5. Bunnapradist S, Gritsch HA, Peng A, Jordan SC, Cho YW. Dual kidneys from marginal adult donors as a source for cadaveric renal transplantation in the United States. *J Am Soc Nephrol* 2003;14:1031-6.
6. Lu AD, Carter JT, Weinstein RJ, Prapong W, Salvatierra O, Dafoe DC et al. Excellent outcome in recipients of dual kidney transplants: a report of the first 50 dual kidney transplants at Stanford University. *Arch Surg* 1999;134:971-5.
7. Salifu MO, Norin AJ, O'Mahony C, Sumrani N, Apel A, Ikram M et al. Long-term outcomes of dual kidney transplantation— a single center experience. *Clin Transplant* 2009;23:400-6.
8. Veroux P, Giuffrida G, Cappellani A, Caglià P, Palmucci S, Sorbello M et al. Two-as-one monolateral dual kidney transplantation. *Urology* 2011;77:227-30.
9. Eksler B, Baldan N, Margani G, Furian L, Frison L, Valente M et al. Monolateral placement of both kidneys in dual kidney transplantation: low surgical complication rate and short operating time. *Transpl Int* 2006;19:485-91.
10. Brenner BM, Mackenzie HS. Nephron mass as a risk factor for progression of renal disease. *Kidney Int Suppl* 1997;63:S124-7.
11. Lucarelli G, Bettocchi C, Battaglia M, Impedovo SV, Vavallo A, Grandaliano G et al. Extended criteria donor kidney transplantation: comparative outcome analysis between single versus double kidney transplantation at 5 years. *Transplant Proc* 2010;42:1104-7.
12. Randhawa PS, Minervini MI, Lombardero M, Duquesnoy R, Fung J, Shapiro J et al. Biopsy of marginal donor kidneys: correlation of histologic findings with graft dysfunction. *Transplantation* 2000;69:1352-7.
13. Remuzzi G, Grinyò J, Ruggenenti P, Beatini M, Cole EH, Milford EL et al. Early experience with dual kidney transplantation in adults using expanded donor criteria. Double kidney transplant group (DKG). *J Am Soc Nephrol* 1999;10:2591-8.
14. Fishman JA, Rubin RH. Infection in organ-transplant recipients. *N Engl J Med* 1998;338:1741-51.
15. Tan JC, Alfrey JE, Dafoe CD, Millan MT, Scandling JD. Dual-kidney transplantation with organs from expanded criteria donors: a long-term follow-up. *Transplantation* 2004;78:692-6.
16. Moore PS, Farney AC, Sundberg AK, Rohr MS, Hartmann EL, Iskandar SS et al. Dual kidney transplantation: a case-control comparison with single kidney transplantation from standard and expanded criteria donors. *Transplantation* 2007;83:1551-6.
17. Gill J, Cho YW, Danovitch GM, Wilkinson A, Lipshutz G, Pham PT et al. Outcomes of dual adult kidney transplants in the United States: an analysis of the OPTN/UNOS database. *Transplantation* 2008;85:62-8.
18. De Serres SA, Caumartin Y, Noël R, Lachance JG, Côté I, Naud A et al. Dual-kidney transplants as an alternative for very marginal donors: long-term follow-up in 63 patients. *Transplantation* 2010;90:1125-30.
19. Alfrey EJ, Boissy AR, Lerenr SM. Dual-kidney transplants: long-term results. *Transplantation* 2003;75: 1232-6.
20. Vidas Ž, Kocman B, Knotek M, Škegro D. Dual kidney transplantation: case report. *Coll Antropol* 2010;34: 697-700.