

Neuroendoskopija

Šimić, Hrvoje; Gavranić, Ana; Vukas, Duje; Stanković, Branislav; Bajek, Goran; Ledić, Darko; Giroto, Dean; Eškinja, Neven; Kolić, Zlatko

Source / Izvornik: **Medicina Fluminensis, 2011, 47, 196 - 199**

Journal article, Published version

Rad u časopisu, Objavljena verzija rada (izdavačev PDF)

Permanent link / Trajna poveznica: <https://um.nsk.hr/um:nbn:hr:184:937240>

Rights / Prava: [In copyright](#)/[Zaštićeno autorskim pravom.](#)

Download date / Datum preuzimanja: **2024-11-18**



Repository / Repozitorij:

[Repository of the University of Rijeka, Faculty of Medicine - FMRI Repository](#)



Neuroendoskopija

Neuroendoscopy

Hrvoje Šimić*, Ana Gavranić, Duje Vukas, Branislav Stanković, Goran Bajek, Darko Ledić, Dean Giroto, Neven Eškinja, Zlatko Kolić

Klinika za neurokirurgiju,
KBC Rijeka, Rijeka

Prispjelo: 1. 2. 2011.
Prihvaćeno: 10. 4. 2011.

Adresa za dopisivanje:
*Hrvoje Šimić, dr. med.
Klinika za neurokirurgiju
KBC Rijeka
Tome Stričića 3, 51 000 Rijeka
e-mail: neurokirurgija@kbc-rijeka.hr

<http://hrcak.srce.hr/medicina>

SAŽETAK. Razvoj moderne endoskopske neurokirurgije vezan je uz tehnološki razvoj endoskopa i minijaturizaciju endoskopske opreme. Unatoč činjenici da se začeci neuroendoskopije vežu uz početak dvadesetog stoljeća, integracija neuroendoskopije u standardnu neurokiruršku praksu još nije u potpunosti zaživjela. Neuroendoskopija u užem smislu obuhvaća intraventrikularnu patologiju, posebno terapiju različitih oblika hidrocefalusa. Neurokirurške endoskopske tehnike danas su našle mjesto u svim područjima neurokirurgije, od kirurgije kralježnice do tehnički zahtjevne kirurgije lubanjske baze. Danas neuroendoskopija zajedno s mikroneurokirurgijom objedinjuje koncept minimalno invazivne neurokirurške tehnike.

Ključne riječi: endoskopija, hidrocefalus, intraventrikularna patologija

Abstract. Development of modern endoscopic neurosurgery is related to the technical improvement of endoscopic equipment and endoscopic instruments miniaturization. Despite the fact that the beginning of neuroendoscopy dates to early twentieth century, the integration of neuroendoscopy into common neurosurgical practice is still not complete. Neuroendoscopy in general relates to intraventricular neuroendoscopy, especially for the treatment of various forms of hydrocephalus. Neurosurgical endoscopic techniques have found their place in all areas of neurosurgery, from spinal surgery to the technically demanding skull base surgery. Today, neuroendoscopy along with microneurosurgery incorporates the concept of minimally invasive neurosurgery.

Key words: endoscopy, hydrocephalus, intraventricular pathology

UVOD

Razvojem tehnološki naprednijeg endoskopa tijekom šezdesetih godina prošlog stoljeća, neuroendoskopija ponovno dobiva svoju ulogu u svakodnevnoj neurokirurškoj praksi¹. Možemo reći da neuroendoskopija odražava stremljenje neurokirurgije prema minimalizmu tj. pristup patologiji kroz minimalno kirurško polje uz maksimalnu učinkovitost i minimalno oštećenje zdravog moždanog tkiva.

Danas neuroendoskopiju možemo podijeliti na tri glavne grane:

- 1. Transventrikularna endoskopija** omogućuje liječenje različitih oblika hidrocefalusa kao i tumora i cista smještenih unutar komora ili u njenim stijenjkama.
- 2. Transnazalna endoskopija** uključuje endoskopski pristup kroz nosnu šupljinu i trup sfenoidalne kosti te omogućuje liječenje patologije smještene u tuskom sedlu, poput adenoma hipofize, a sve uz prednost dobre vizualizacije kirurškog polja².
- 3. Endoskopski asistirana mikrokirurgija** omogućuje dodatnu vizualizaciju operativnog polja, što posebno dolazi do izražaja u vaskularnoj neurokirurgiji i kirurgiji tumora lubanjske baze³.

POVIJEST NEUROENDOSKOPIJE

Rani razvoj neuroendoskopije seže u početak dvadesetog stoljeća, kada je 1910. u Chicagu dr. Lespinasse izveo prvi endoskopski zahvat – redukciju koroidnog plexusa radi liječenja hipertenzivnog hidrocefalusa kod dvoje djece⁴. Dvanaest godina kasnije, Walter Dandy je endoskopskim zahvatom uklonio koroidni plexus, također u svrhu liječenja hidrocefalusa⁵. Prvu ventrikulostomiju učinio je Jason Mixter 1923. G. koristeći uretroskop, no premda je postoperativni rezultat bio izvrstan, njegov rad prošao je nezapaženo¹. Tehničke poteškoće s kojima su se susretali pioniri neuroendoskopije bile su slabo osvjetljenje i nedovoljno povećanje operacijskog polja, što je uvelike ograničavalo širu primjenu endoskopa te svodilo neuroendoskopiju na nekoliko razvijenih neurokirurških centara⁶.

Daljnji interes za razvoj neuroendoskopije, koja je u to vrijeme bila usmjerena prvenstveno na liječe-

nje hidrocefalusa, umanjen je razvojem jednosmjerne valvule s mogućnošću drenaže suviška likvora u druge tjelesne šupljine, kasnije poznate po imenu jednog od izumitelja, Pudenzu⁴. Početni izvrsni rezultati, te jednostavnost ugradnje Pudenzove valvule, potisnuli su endoskopsko liječenje hidrocefalusa. Razvoj mikrokirurgije tijekom druge polovice dvadesetog stoljeća također je dodatno u drugi plan potisnuo endoskopske metode⁶.

Unatoč ovim činjenicama neuroendoskopija nije potpuno nestala iz neurokirurgije. Godine 1966.

Unatoč činjenici da se počeci neuroendoskopije vežu uz početak dvadesetog stoljeća, integracija neuroendoskopije u standardnu neurokiruršku praksu još nije u potpunosti zaživjela.

Hopkins i Storz razvili su napredniju vrstu endoskopa koja je omogućila njegovu širu uporabu⁷, podržanu novom CCD kamerom (engl. *charge-coupled device*) koja je omogućila prijenos kvalitetne slike na monitor⁸. Skupa s razvojem fiberoptičkog sustava, kojim je izvor svjetla odvojen od endoskopa⁹, ostvareni su tehnički uvjeti za povratak neuroendoskopije u neurokirurgiju.

Iako je korištenje ventikulo-peritonealne anastomoze (VPA) revolucioniralo liječenje hidrocefalusa, mehaničke i biološke komplikacije vezane uz implantaciju silikonskog materijala događaju se relativno često^{4,10}. Potraga za boljim načinima liječenja hidrocefalusa usmjerila je neurokirurge da razviju nove strategije liječenja i revidiraju one koje su izašle iz prakse.

NEUROENDOSKOPIJA U LIJEČENJU HIDROCEFALUSA

Poremećaj cirkulacije i/ili nesrazmjer između proizvodnje i apsorpcije cerebrospinalnog likvora manifestira se opstruktivnim hidrocefalusom ili komunikacijskim (neresorptivnim) hidrocefalusom. Prirodni put cirkulacije likvora uključuje bočne komore, potom treću komoru, mezencefalični akvedukt, te četvrtu komoru, gdje kroz foramene Lushka i Magendi likvor utječe u subarahnoid, te se potom resorbira. Opstruktivna forma hidrocefalusa nastaje kod prekida protoka kroz mezencefalični akvedukt. Fenestracija dna treće komore potpo-

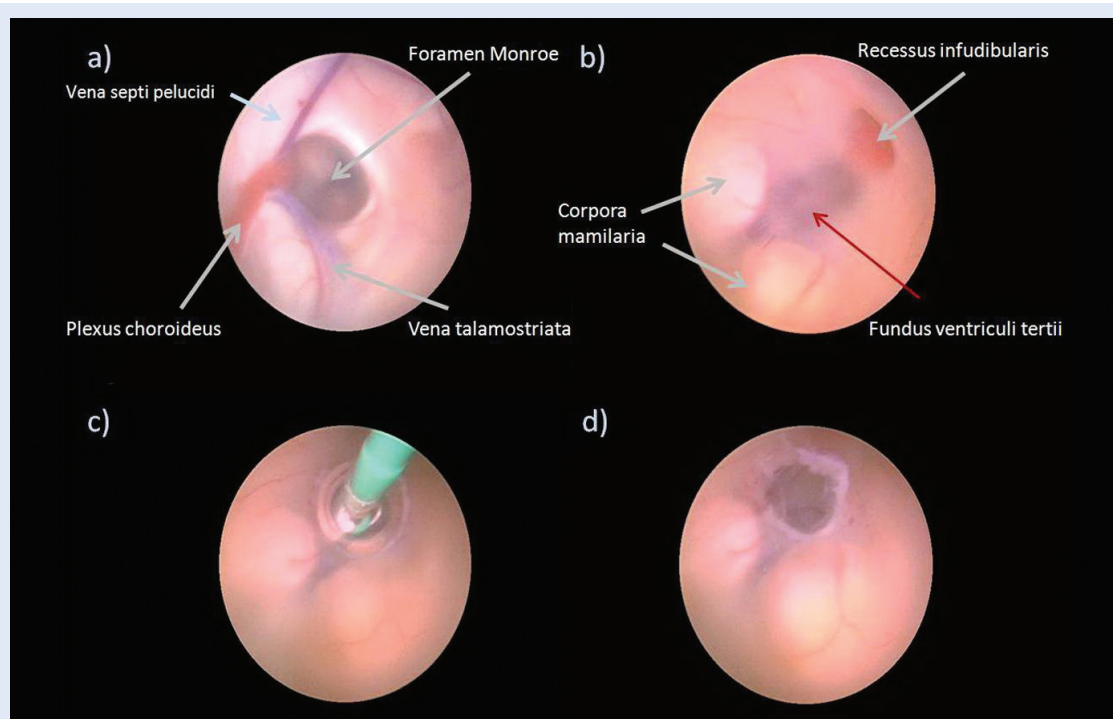
maže uspostavi alternativnog puta cirkulacije cerebrospinalnog likvora zaobilazanjem mjesta zapreke¹¹, tj. povezuje unutarnji s izvanjskim subarahnoidalnim prostorom (slika 1). Uloga ventrikulostomije u komunikacijskom hidrocefalusu nije potpuno jasna. Unatoč činjenici da nema opstrukcije normalnog protoka vidljivog standardnim slikovnim metodama, Gangemi i sur. opisuju kliničko poboljšanje po učinjenom tretmanu, usporedivo s rezultatima implantacije ventrikuloperitonealne anastomoze¹². Kako je endoskopska ventrikulostomija stekla popularnost prilikom liječenja opstruktivnog hidrocefalusa, uloga neuroendoskopije se

proširila i na liječenje kompliciranijih oblika hidrocefalusa. Endoskopska septalna pellucidotomija ili septostomija koristi se kod liječenja izoliranog hidrocefalusa jedne bočne komore¹³, dok se arahnoidalne ciste endoskopski fenestriraju¹⁴. Akveduktoplastika je nedavno opisana kao metoda liječenja kod sindroma izolirane četvrte komore i stenozе akvedukta^{15,16}.

ULOGA NEUROENDOSKOPIJE U LIJEČENJU TUMORA

Fukushima i sur. prvi su objavili uporabu neuroendoskopa kod biopsije intraventrikularnih tumora^{17,18}. Unutar komornog sustava endoskop se koristi za uklanjanje tumora, koloidnih cista i drugih intraventrikularnih lezija¹⁹⁻²³. U pojedinim slučajevima uporaba neuroendoskopa omogućuje istovremeno uklanjanje tumora, a potom ventrikulostomijom rješavanje hidrocefalusa, sve u jednom operacijskom zahvatu^{22,24,25}. Neuroendoskopijsko liječenje tumora baze lubanje počelo je radom Carrua i sur.² sa Sveučilišta

Endoskopija je svoju ulogu našla i kao dodatak standardnoj mikroneurokirurgiji, posebno u operativnom liječenju patoloških lezija smještenih u dubini. Promatranje pod kutom pomoću endoskopa s optikom usmerenom za 30° ili 70° u stranu omogućuje bolju kontrolu operativnog polja.



Slika 1. Neuroendoskopska fenestracija dna treće komore. Pogled endoskopom iz desne lateralne komore. Identifikacija anatomskih smjerokaza (a), te potom pregled anatomije dna treće komore (b). Fenestracija dna treće komore Fogarty kateterom veličini 3 Frencha (c). Endoskopski pogled na učinjenu stomu na završetku zahvata (d).

Figure 1. Neuroendoscopical fenestration of the third ventricle bottom. The view from the right lateral ventricle using endoscope. Identification of the anatomical structures (a) and afterwards, anatomy of the third ventricle bottom (b). Fenestration of the third ventricle bottom using Fogarty catheter of 3 French size (c). Endoscopic view at the end of the procedure (d).

Pittsburgh, tj. njihovom endonazalnom transfenoidalnom hipofizektomijom. De Divitiis i sur. proširili su uporabu ovog pristupa na lezije selarne i paraselarne regije^{23,24}.

Endoskopija je svoju ulogu našla i kao dodatak standardnoj mikroneurokirurgiji, posebno u operativnom liječenju patoloških lezija smještenih u dubini. Promatranje pod kutom pomoću endoskopa s optikom usmjerenom za 30° ili 70° u stranu omogućuje bolju kontrolu operativnog polja⁶.

ENDOSKOPSKA KIRURGIJA KRALJEŽNICE

Neuroendoskopija je igrala važnu ulogu u razvoju minimalno invazivne kirurgije kralježnice. Endoskopski pristupi uključuju torakoskopsku simpatektomiju, disektomije, te resekcije tumora i cisti²⁵⁻²⁸.

ZAKLJUČAK

Neurokirurgija danas stremi prema minimalno invazivnim operacijskim tehnikama i neuroendoskopija u njima zauzima važno mjesto. Od prvotne namjene liječenja patologije optoka cerebrospinalnog likvora, endoskopske tehnike zauzele su svoje mjesto i u drugim dijelovima neurokirurgije, kao što su kirurgija tumora lubanjske osnovice i kirurgija kralježnice.

Danas endoskopska neurokirurgija predstavlja novi koncept razvoja neurokirurške operacijske tehnike. Budući tehnološki razvoj endoskopa omogućit će sve širu uporabu neuroendoskopskih tehnika u svakodnevnoj neurokirurškoj praksi.

LITERATURA

- Abbott R. History of neuroendoscopy. *Neurosurg Clin N Am* 2004;15:1-7.
- Carrau RL, Jho HD, Ko Y. Transnasal-transsphenoidal endoscopic surgery of the pituitary gland. *Laryngoscope* 1996;106:914-8.
- Kinouchi H, Yanagisawa T, Suzuki A, Ohta T, Hirano Y, Sugawara T et al. Simultaneous microscopic and endoscopic monitoring during surgery for internal carotid aneurysms. *J Neurosurg* 2004;101:989-95.
- Walker ML. History of ventriculostomy. *Neurosurg Clin N Am* 2001;12:101-10.
- Dandy WE. An operative procedure for hydrocephalus. *Johns Hopkins Hosp Bull* 1922;33:189-90.
- Li KW, Nelson C, Suk I, Jallo GI. Neuroendoscopy: past, present and future. *Neurosurgical Focus* 2005;19:E1.
- Apuzzo MLJ, Heifetz MD, Weiss MH, Kurze T. Neurosurgical endoscopy using the side-viewing telescope. *J Neurosurg* 1977;46:398-400.
- Boyle WS, Smith GE. Inception of charge-coupled devices. *IEEE Transact Elect Dev* 23:661-663, 1976
- Siomin V, Constantini S. Basic principles and equipment in neuroendoscopy. *Neurosurg Clin N Am* 2004;15:19-31.
- Kang JK, Lee IW. Long-term follow-up of shunting therapy. *Childs Nerv Syst* 1999;15:711-7.
- McNickle HF. The surgical treatment of hydrocephalus. A simple method of performing third ventriculostomy. *Br J Surg* 1947;334:302-7.
- Gangemi M, Maiuri F, Naddeo M, Godano U, Mascari C, Broggi G et al. Endoscopic third ventriculostomy in idiopathic normal pressure hydrocephalus: an Italian multi-center study. *Neurosurgery* 2008;63:62-7.
- Hamada H, Hayashi N, Kurimoto M, Umemura K, Hirasahima Y, Endo S. Neuroendoscopic septostomy for isolated lateral ventricle. *Neurol Med Chir* 2003;43:582-7.
- Di Rocco F, Yoshio M, Oi S. Neuroendoscopic transventricular ventriculocystostomy in treatment for intracranial cysts. *J Neurosurg* 2005;103:54-60.
- Fritsch MJ, Kienke S, Manwaring KH, Medhorn HM. Endoscopic aqueductoplasty and interventriculostomy for the treatment of isolated fourth ventricle in children. *Neurosurgery* 2004;55:372-9.
- Schroeder HW, Oertel J, Gaab MR. Endoscopic aqueductoplasty in the treatment of aqueductal stenosis. *Childs Nerv Syst* 2004;20:821-7.
- Fukushima T. Endoscopic biopsy of tumors with the use of a ventriculofiberscope. *Neurosurgery* 1978;2:110-3.
- Fukushima T, Ishijima B, Hirakawa K, Nakamura N, Sano K. Ventriculofiberscope: a new technique for endoscopic diagnosis and operation. *J Neurosurg* 1973;38:251-6.
- Abdou MS, Cohen AR. Endoscopic treatment of colloid cysts of the third ventricle. Technical note and review of the literature. *J Neurosurg* 1998;89:1062-8.
- Lewis AI, Crone KR, Taha J, van Loveren HR, Yeh HS, Tew JM Jr. Surgical resection of third ventricle colloid cysts. Preliminary results comparing transcallosal microsurgery with endoscopy. *J Neurosurg* 1994;81:174-8.
- Rodziewicz GS, Smith MV, Hodge CJ. Endoscopic colloid cyst surgery. *Neurosurgery* 2000;46:655-62.
- Teo C, Nakaji P. Neuro-oncologic applications of endoscopy. *Neurosurg Clin N Am* 2004;15:89-103.
- Tirakotai W, Bozinov O, Sure U, Riegel T, Bertalanffy H, Hellwig D. The evolution of stereotactic guidance in neuroendoscopy. *Childs Nervous System* 2004;20:790-5.
- Ferrer E, Santamarta D, Garcia-Fructuoso G, Caral L, Rumià J. Neuroendoscopic management of pineal region tumors. *Acta Neurochir (Wien)* 1997;139:12-20.
- Macarthur DC, Buxton N, Punt J, Vloeberghs M, Robertson IJ. The role of neuroendoscopy in the management of brain tumors. *Br J Neurosurg* 2002;16:465-70.
- Han PP, Kenny K, Dickman CA. Thorascopic approaches to the thoracic spine: experience with 241 surgical procedures. *Neurosurgery* 2002;51(5 Suppl):S95-8.
- Ikuta K, Arima J, Tanaka T, Oga M, Nakano S, Sasaki K et al. Short-term results of microendoscopic posterior decompression for lumbar stenosis. Technical note. *J Neurosurg Spine* 2005;2:624-33.
- Ishii K, Matsumoto M, Watanabe K, Nakamura M, Chiba K, Toyama Y. Endoscopic resection of cystic lesion in the lumbar spinal canal. A report of two cases. *Minim Invasive Neurosurg* 2005;48:240-3.