

Neurokirurški postupci liječenja hidrocefalusa

Gavranić, Ana; Šimić, Hrvoje; Vukas, Duje; Stanković, Branislav; Bajek, Goran; Kolić, Zlatko

Source / Izvornik: **Medicina Fluminensis : Medicina Fluminensis, 2011, 47, 180 - 184**

Journal article, Published version

Rad u časopisu, Objavljena verzija rada (izdavačev PDF)

Permanent link / Trajna poveznica: <https://um.nsk.hr/um:nbn:hr:184:551052>

Rights / Prava: [In copyright](#)/[Zaštićeno autorskim pravom.](#)

Download date / Datum preuzimanja: **2024-09-02**



Repository / Repozitorij:

[Repository of the University of Rijeka, Faculty of Medicine - FMRI Repository](#)



Neurokirurški postupci liječenja hidrocefalusa

Neurosurgical procedure in treatment of hydrocephalus

Ana Gavranić*, Hrvoje Šimić, Duje Vukas, Branislav Stanković, Goran Bajek, Zlatko Kolić

Klinika za neurokirurgiju,
KBC Rijeka

Prispjelo: 1. 2. 2011.
Prihvaćeno: 10. 4. 2011.

Sažetak. Hidrocefalus je medicinsko stanje koje je obilježeno prekomjernim nakupljanjem cerebrospinalnog likvora u moždanim komorama ili šupljinama mozga, što za posljedicu može imati povećanje intrakranijskog tlaka. S obzirom na uzročni mehanizam dijelimo ga na komunicirajući i nekomunicirajući ili opstruktivni. Obje vrste hidrocefalusa mogu biti prirođene ili stečene. Glavni simptom prirođenog hidrocefalusa je velika glava dojenčeta ili djeteta, dok se u stečenih oblika hidrocefalusa akutna dilatacija komora manifestira nespecifičnim znakovima, poput povišenog intrakranijskog tlaka. Kronični oblik hidrocefalusa ima sporiji tijek i uključuje klinička obilježja poput Hakim-Adamsovog trijasa (inkontinencije, ataksije i demencije). Liječenje svih vrsta hidrocefalusa je kirurško.

Ključni riječi: drenaža, hidrocefalus, intrakranijski tlak, normotenzivni hidrocefalus, šant

Abstract. Hydrocephalus is a medical condition characterized by excessive accumulation of cerebrospinal fluid in the ventricles or cavities of the brain which can lead to increased intracranial pressure. Based on its underlying mechanisms can be classified into communicating and non-communicating or obstructive. Both forms can be either congenital or acquired. Main sign of congenital hydrocephalus is unusually large head in infant or a child. Acute dilatation of ventricle is to manifest with non specific signs and symptoms of increased intracranial pressure. Chronic dilatation has more insidious onset presenting for instance Hakim-Adams triad, cognitive impairment, gait disturbance, incontinence. Treatment of hydrocephalus is operative.

Key words: drainage, hydrocephalus, intracranial pressure, normal pressure hydrocephalus, shunt

Adresa za dopisivanje:
***Ana Gavranić, dr. med.**
Klinika za neurokirurgiju
KBC Rijeka
Tome Strižića 3, 51 000 Rijeka
e-mail: neurokirurgija@kbc-rijeka.hr

<http://hrcak.srce.hr/medicina>

UVOD

Patološko stanje kod kojeg dolazi do proširenja intrakranijskih prostora u kojima cirkulira likvor naziva se hidrocefalus (slika 1). Do akumulacije likvora dolazi zbog poremećaja u sekreciji, tijeku ili apsorpciji likvora. Hidrocefalus može biti prirodan, kada su mu uzrok različite razvojne anomalije (npr. mijelomeningokela, Dandy Walker malformacija), ili stečen (npr. infekcije, trauma, tumori, posthemoragijsko stanje).

Hidrocefalus najčešće dijelimo na **unutarnji** (lat. *hydrocephalus internus*) i **vanjski** (lat. *hydrocephalus externus*). Kod unutarnjeg hidrocefalusa dolazi do proširenja moždanih komora, a kod vanjskog do proširenja subarahnoidnih prostora. Unutarnji hidrocefalus mnogo je češći, a vanjski se rijetko javlja kao zaseban entitet, pa se pod općim nazivom "hidrocefalus" obično misli na unutarnji. Posebna vrsta hidrocefalusa je *hidrocefalus ex vacuo* koji nastaje kao posljedica proširenja komora zbog gubitka moždanog tkiva. Gubitak moždanog tkiva najčešće je posljedica fizioloških senilnih promjena (moždana atrofija) ili pojedinih patoloških promjena (npr. Alzheimerova bolest, posttraumatsko stanje).

Ovisno o tome postoji li kod hidrocefalusa komunikacija između komornog i subarahnoidalnog prostora, razlikuje se **nekomunicirajući** (opstruktivni) i **komunicirajući** (neopstruktivni) hidrocefalus. Nekomunicirajući hidrocefalus (lat. *hydrocephalus ex obstructione*) najčešća je vrsta hidrocefalusa i prema nekim autorima čini gotovo 90 % unutarnjih hidrocefalusa. Neovisno o vrsti poremećaja koji uzrokuje opstrukciju cirkulacije likvora, općenito je pravilo da hidrocefalus nastaje u onom dijelu ventrikularnog sustava koji se od mjesta opstrukcije nalazi proksimalnije od lateralnih komora (budući da korioidni pleksus lateralnih komora stvara najveću količinu likvora). Najčešći uzroci stečenog opstruktivnog hidrocefalusa jesu upalne promjene moždanih ovojnica (u najvećem broju slučajeva leptomeningitis) i novotvorine. Zbog upalnog granulacijskog tkiva, gnoja, ili pak priraslica koje zaostaju nakon preboljenog meningitisa, leptomeningitis dovodi do zastoja u subarahnoidnom prostoru, naročito u području bazalnih cisterni (slika 2).

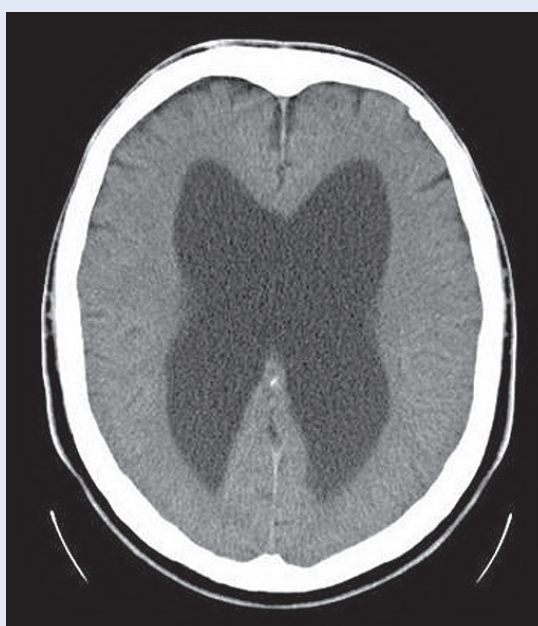Komunicirajući hidrocefalus dijeli se na hipersekretorni i aresorptivni. Posljednji nastaje kao posljedica poremećaja u resorpciji likvora. Opstruktivski hidrocefalus koji nastaje zbog arahnoidnih priraslica ponekad se pogrešno interpretira kao aresorptivni. Teoretski je ispravno aresorptivnim smatrati samo onaj hidrocefalus koji nastaje zbog poremećaja resorpcije na onim mjestima koja su po današnjim shvaćanjima odgovorna za najveći dio resorpcije, a to su *villi arahnoidales*, odnosno venski sinusi dure (naročito sagitalni).

Hidrocefalus je medicinsko stanje koje je karakterizirano abnormalnim nakupljanjem cerebrospinalnog likvora u moždanim komorama ili šupljinama mozga, što za posljedicu može imati povećanje intrakranijskog tlaka.

Prema tlaku unutar lubanje hidrocefalus možemo podijeliti na normotenzivni i hipertenzivni hidrocefalus¹.

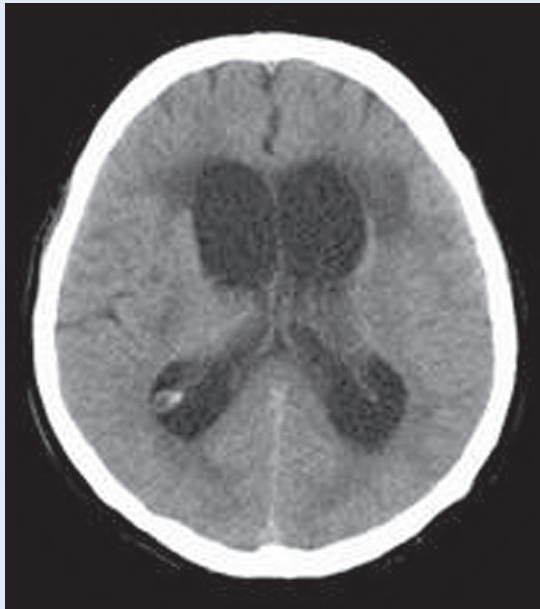
ANATOMIJA KOMORNOG SUSTAVA

U moždanom parenhimu nalazi se ventrikularni sustav, koji komunicira sa subarahnoidnim prostorom kranijuma, kao i centralnim kanalom u



Slika 1. CT slika: Proširen ventrikularni sustav – hidrocefalus

Figure 1. CT image: Ventricular system dilatation – hydrocephalus



Slika 2. CT slika: Hidrocefalus s hipertenzivnom komponentom

Figure 2. CT image: Hydrocephalus with hypertensive component

leđnoj moždini te subarahnoidnim prostorom spinalnog kanala.

Ventrikularni sustav ili sustav moždanih komora podijeljen je na dva lateralna ili bočna ventrikla te na treći i četvrti ventrikl.

Bočna komora ili *ventriculus lateralis* je šupljina na hemisfera velikog mozga. Diferencira se u četiri dijela: tjemeni ***pars centralis***, čeonni ***cornu anterius*** (prednji ili frontalni rog), zatiljni ***cornu posterius*** (stražnji ili okcipitalni rog), te sljepoočni ***cornu inferius*** (donji ili temporalni rog). Bočna komora ima oblik potkovice kojoj je konkavitet usmjeren prema naprijed i dolje. Na prednjem rogu bočne komore nalazi se interventrikularni otvor preko kojeg komunicira s trećom komorom.

Treća komora ili *ventriculus tertius* je šupljina u obliku mediosagitalnog procjepa, stiješnjena voluminoznim masama desnog i lijevog talamusa. Kaudalno se treća komora nastavlja u ***aquaeductus cerebri*** i posredstvom toga kanala komunicira s četvrtom komorom. ***Aquaeductus cerebri (aquaeductus mesencephali Sylvii)*** prolazi kroz mezencefalon dorzalnije. Sprijeda se sa svake strane treće komore nalazi po jedan interventrikularni otvor (***foramen interventriculare Monroi***), koji vodi u lateralnu komoru.

Četvrta komora ili *ventriculus quartus* nalazi se u području rombencefalona. Na njoj razlikujemo ventralnu stijenku ili dno, dorzalnu stijenku ili krov i dva postranična recessusa (***recessus lateralis***).

Nastavlja se kaudalno u centralni kanal leđne moždine, a rostralno u kanal srednjeg mozga, ***aquaeductus cerebri***. U kaudalnom dijelu krova nalazi se ***apertura mediana ventriculi quarti – Magendie***, otvor kojim ova komora komunicira sa subarahnoidnim prostorom. Slični se otvori nalaze i na krajevima lateralnih recessusa, ***aperturae laterales ventriculi quarti – Luschkae***. Sva tri otvora su komunikacije između inače potpuno zatvorenog sustava šupljina u organima središnjeg živčanog sustava na jednoj i subarahnoidnog prostora na drugoj strani².

FIZIOLOGIJE CIRKULACIJE CEREBROSPINALNOG LIKVORA

Volumen šupljeg prostora u kojem se nalaze mozak i leđna moždina iznosi oko 1650 ml, a likvor od toga zaprema 150 ml. Cerebrospinalni likvor nalazi se u moždanim komorama, u cisternama oko mozga, u centralnom spinalnom kanalu i u subarahnoidnom prostoru oko mozga i leđne moždine. Svi ti prostori međusobno su povezani (slika 3).

Glavna zadaća cerebrospinalnog likvora je mehanička zaštita središnjeg živčanog sustava oko kojega zapravo tvori tekuću ovojnicu.

Najveći dio likvora stvaraju koroidni pleksusi (resičaste tvorbe s mnogo krvnih žila) u moždanim ventrikulima. Manji dio likvora stvaraju meningealne krvne žile i endim što oblaže prostore u kojima se nalazi cerebrospinalni likvor, a još manju količinu stvaraju krvne žile mozga i leđne moždine.

Dnevno se iz koroidnog pleksusa secernira oko 840 ml cerebrospinalnog likvora. Gotovo sav likvor koji se tijekom jednog dana stvori apsorbira se u krv kroz posebne strukture nazvane arahnoidne resice, odnosno granulacije. One strše iz subarahnoidnih prostora u venske sinuse mozga, a ponekad i u vene spinalnog kanala. Arahnoidne resice su zapravo arahnoidne trabekule koje se izbočuju kroz stijenke vena. Ta područja su vrlo propusna, pa omogućuju da cerebrospinalni likvor, molekule proteina i čestice manje od jednog mikrona relativno slobodno ulaze u krv.

Tlak cerebrospinalnog likvora ovisi o umnošku dvaju faktora: produkcije likvora i otpora resorpciji likvora u arahnoidnim resicama. Tlak raste ako se poveća bilo koji od tih faktora. Ako se jedan od njih smanji, tlak cerebrospinalnog likvora pada. Kada čovjek leži u horizontalnoj ravnini, tlak cerebrospinalnog likvora obično iznosi 130 mm vode (10 mm Hg), mada u zdravih ljudi može varirati između 70 i 180 mm vode⁴.

Tijek likvora kroz cerebrospinalne prostore

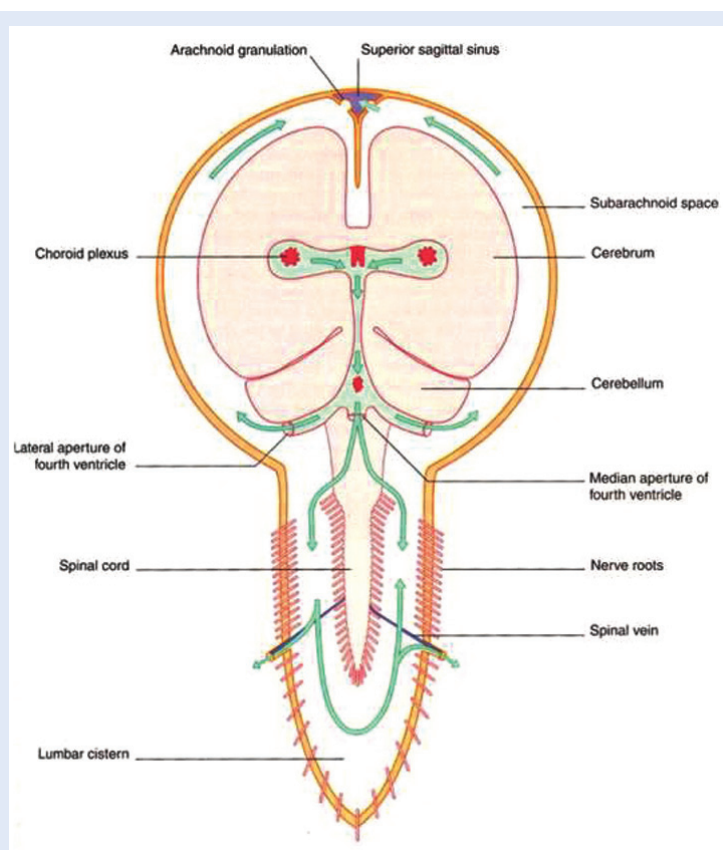
Likvor nastao u lateralnim komorama prolazi kroz Monroove otvore u treću komoru, gdje se pomiješa s cerebrospinalnim likvorom koji se tu stvorio. Dalje likvor prolazi kroz Silvijev akvedukt u četvrtu komoru, u kojoj se također stvara likvor. Odavde se kroz dva lateralna Luschkina otvora i Magendijev otvor ulijeva u cisternu magnu. Iz nje oko tri četvrtine količine likvora odlazi putem ostalih bazalnih cisterni prema subarahnoidnom prostoru cerebralnih hemisfera, a jedna četvrtina silazi u spinalni subarahnoidni prostor.

KLINIČKA SLIKA HIDROCEFALUSA

U ranom djetinjstvu hidrocefalus se prepoznaje zbog brzog rasta glave djeteta. Otvoreni šavovi kostiju glave omogućuju povećanje lubanje, tako da hidrocefalus u novorođenačkoj i dojenačkoj dobi karakterizira povećanje glave, razmicanje šavova, širenje fontanele, napetost kože glave, pojačana izraženost vena glave. Ako se hidrocefalus razvija brže, akutno (nagli porast intrakranijskog tlaka) javljaju se razdražljivost i plač, povraćanje, poremećaj svijesti.

U odraslih su kosti lubanje potpuno srasle, pa se glava ne može povećavati, te se nakupljanje likvora manifestira simptomima akutnog ili kroničnog povećanja tlaka u lubanji. Kod akutnog povećanja tlaka javljaju se nespecifični simptomi povišenog intrakranijskog tlaka, mučnina, povraćanje, glavobolje, poremećaji vida, poremećaji svijesti, od somnolentnosti do kome, što govori u prilog hipertenzivnog hidrocefalusa.

Normotenzivni hidrocefalus karakteriziran je trijasom simptoma: demencija, inkontinencija i ataksija koji se naziva Hakimov trijas⁵. Trijas nije patognomoničan za normotenzivni hidrocefalus jer se javlja i kod drugih stanja, primjerice Alzheimerove bolesti i vaskularne demencije.



Slika 3. Shematski prikaz komora i subarahnoidalnog prostora
Figure 3. Ventricular system and subarachnoid space – schematic image

DIJAGNOSTIKA

Dijagnoza hidrocefalusa postavlja se na temelju simptoma i različitih slikovnih pretraga. Kod novorođenčadi i dojenčadi, zbog otvorenosti fontanela, glavna dijagnostička pretraga je ultrazvuk. Nakon zatvaranja fontanela, dijagnoza se postavlja MRI-om ili CT-om mozga⁴. Znakovi koji ukazuju na hidrocefalus su:

- proširenje ventrikularnog sustava koje ne pripisujemo moždanoj atrofiji;
- periventrikularna hipodenzna zona na CT-u ili povišenje signala na T2W1 na MRI-u, transependimalnu apsorbciju likvora;
- zaokruživanje, blaoniranje frontalnih rogova.

LIJEČENJE HIDROCEFALUSA

Liječenje hidrocefalusa ovisi o njegovu uzroku. Sam problem nakupljana likvora je izlječiv, no uzrok hidrocefalusa nije nužno uvijek izlječiv. Kod opstruktivnog hidrocefalusa, ako je moguće, treba odstraniti uzrok opstrukcije (primjerice, ako je

uzrok tumor, potrebno ga je odstraniti). Ako je uzrok nedovoljna resorpcija likvora ili opstrukcija koja se ne može kirurški odstraniti, potrebno je djelovati simptomatski, što znači odstraniti višak likvora. To se postiže ugradnjom ili drenažnih sustava ili endoskopskom ventrikulostomijom kod opstruktivnog oblika hidrocefalusa.

Drenažni sustavi mogu biti vanjski ili unutarnji. Unutarnje drenaže odvođe likvor u drugu tjelesnu šupljinu, npr. peitonelnu šupljinu, pleuralnu, desni atrija, pa govorimo o ventrikularno-peritonelnom

Dijagnoza hidrocefalusa postavlja se na temelju simptoma i različitih slikovnih pretraga. Kod novorođenčadi i dojenčadi, zbog otvorenosti fontanela, glavna dijagnostička pretraga je ultrazvuk. Nakon zatvaranja fontanela dijagnoza se postavlja MRI-om ili CT-om mozga.

(VP), ventrikulo-pleuralnom (VPL), ventrikulo-atrijalnom (VA) šantu i sinus šantu. Metoda izbora najčešće je VP šant. Proksimalni, ventrikularni kateter plasira se kroz trepanacijski otvor u lateralnu moždanu komoru, potkožno se dovede do trbušne šupljine, gdje se kroz minimalnu laparatomiju uvede distalni kateter u peritonealnu šupljinu⁵. Između katetera postoji jednosmjerna valvula (ventil) koja propušta likvor iz komornog sustava u trbušnu šupljinu. Kada naraste tlak u komornom sustavu, ventil propušta višak tekućine u trbušnu šupljinu. Zato treba prije ili tijekom operativnog zahvata izmjeriti likvorski tlak i ugraditi derivacijski sustav s najprimjerenijim ventilom.

Drenažni sustavi mogu biti konstantnog tlaka ili s programibilnom valvulom kojoj se može mijenjati tlak nakon ugradnje pomoću magnetskog polja i tako prilagoditi bolesnikovim potrebama.

Vanjske drenaže su privremena mjera i provode se kada nije moguće postaviti trajnu drenažu, npr. kod upale s hidrocefalusom.

Endoskopska ventrikulostomija metoda je koja se koristi kod opstruktivnog hidrocefalusa. Endoskopski se ventrikuloskopom fenestrira dno treće komore i uspostavi cirkulacija likvora⁶.

Kao i kod svakog operativnog zahvata, mogu se javiti određene komplikacije, kao što su malpozicija katetera, lokalna infekcija, intraparenhimalno ili intraventrikularno krvarenje nakon plasiranja ventrikularnog katetera.

KOMPLIKACIJE NAKON UGRADNJE ŠANTA

Najčešći problemi koji se javljaju nakon ugradnje šanta su:

- infekcije (šant-infekcije), lokalne na mjestu insercija katetera ili sistemne, rane, neposredno nakon zahvata (3 – 20 %) ili kasne, 6 mjeseci i više nakon zahvata (3 – 31 %)⁷
- okluzija šanta, što može dovesti do hipodreniranja, te porasta intrakranijskog tlaka
- overdrenaža koja može dovesti do kolapsa komornog sustava i razvoja sindroma slit ventrikula⁸, intrakranijske hipotenzije ili razvoja subduralnog hematoma (kolaps mozgovine i pucanje mosnih vena).

ZAKLJUČAK

Neurokirurško liječenje hidrocefalusa temelji se na uspostavi komunikacije između komornog sustava i druge tjelesne šupljine ugradnjom drenažnog sustava. Drenaža je efikasna metoda liječenja hidrocefalusa, a najčešće se likvor drenira u peritonealnu šupljinu. Neuroendoskopski zahvati su efikasna metoda u liječenju nekomunicirajućih hidrocefalusa. Najčešće komplikacije koje se javljaju nakon ugradnje drenaže su šant-infekcije, zbog kojih se ponekad mora promijeniti drenažni sustav. Tehnološki razvoj i endoskopija još uvijek nisu adekvatna zamjena za VP drenažu u liječenju hidrocefalusa, usprkos svim njenim nedostacima.

LITERATURA

1. Greenberg MS. Handbook of neurosurgery. 7th edition. New York: Thieme, 2010;307-37.
2. Križan Z. Kompendij anatomije čovjeka II. Pregled građe glave, vrata i leđa. Zagreb: Školska knjiga, 1999;134-57.
3. Paulson OB, Strandgaard S, Edvinsson L. Cerebral autoregulation. Cerebrovasc Brain Metab Rev 1990;2:161-92.
4. Vassilouthis J. The syndrome of normal pressure hydrocephalus. J Neurosurg 1984;61:501-9.
5. Black P M, Ojemann RG, Tzouras A. CSF shunta for dementia, incontinence and gait disturbance. Clini Neurosurg 1985;32:632-51.
6. Berqsnneider M, Miller C, Vespa PM. Surgical management of adult hydrocephalus. Neurosurg 2008;62(suppl 2):643-59.
7. Grant JA, McLone DG. Third ventriculostomy: A review. Surg Neurol 1997;47:210-2.
8. Yogev R. Cerebrospinal fluid shunt infections. A personal review. Pediatric infect Dis 1985;4:113-8.