

Vertebroplastika

Rapan, Saša; Jovanović, Savo; Gulan, Gordan; Boschi, Vladimir

Source / Izvornik: **Medicina Fluminensis, 2011, 47, 29 - 36**

Journal article, Published version

Rad u časopisu, Objavljena verzija rada (izdavačev PDF)

Permanent link / Trajna poveznica: <https://urn.nsk.hr/urn:nbn:hr:184:308865>

Rights / Prava: [In copyright](#)/[Zaštićeno autorskim pravom.](#)

Download date / Datum preuzimanja: **2024-08-28**



Repository / Repozitorij:

[Repository of the University of Rijeka, Faculty of Medicine - FMRI Repository](#)



Vertebroplastika

Vertebroplasty

Saša Rapan^{1*}, Savo Jovanović¹, Gordan Gulan², Vladimir Boschi³

Sažetak. Kompresivni lom trupa kralješka većinom zahvaća torakalni i torakolumbalni dio kralježnice. Posljedica je osteoporoze ili destrukcije koštanog tkiva zbog tumoroznog procesa unutar trupa. Lomovi se očituju pojavom naglog bola u leđima, često i bez prethodne ozljede. Pristup liječenju je individualan. Tradicionalno liječenje uključuje mirovanje, primjenu ortoze i analgetika. Deformitet kralježnice, kontinuirana bolnost i smanjenje kvalitete života česte su posljedice ovakvog oblika liječenja. Vertebroplastika je metoda gdje se aplikacijom koštanog cementa unutar slomljenog trupa postiže trenutna stabilizacija fragmenata, smanjenje bolova i poboljšanje kvalitete života.

Ključne riječi: prijelom trupa kralješka, vertebroplastika

Abstract. Compressive fracture of vertebral body mostly occurs in the thoracic and thoracolumbar segment of the spine. It is caused by osteoporosis or destruction of bone tissue due to tumorous process in the body. Fractures are manifested as a sudden pain in the back, often without any previous trauma. The approach to the treatment is individual. Traditional treatment includes resting, the use of orthosis and analgesics. Spinal deformity, permanent pain and decrease of quality of life are common consequences of such method of treatment. Vertebroplasty is a method of application of the cement into the broken vertebral body resulting in instant fragment stabilisation, pain relief and improved quality of life.

Key words: fracture of vertebral body, vertebroplasty

¹Odjel za ortopediju,
Klinički bolnički centar Osijek

²Klinika za ortopediju Lovran

³Odjel za traumatologiju,
Klinički bolnički centar Split

Primljeno: 12. 3. 2010.

Prihvaćeno: 24. 6. 2010.

Adresa za dopisivanje:

***Saša Rapan, dr. med.**

Odjel za ortopediju, KBC Osijek
J. Huttlera 4, 31 000 Osijek

e-mail: sasa.rapan@gmail.com

<http://hrcak.srce.hr/medicina>

UVOD

Učestalost osteoporotskih prijeloma proporcionalna je stupnju gubitka koštane mase. Osteoporotski kompresijski prijelomi kralješka najčešće zahvaća srednju i donju torakalnu kralježnicu i torakolumbalni prijelaz, a rjeđe lumbalni segment. Klinička slika očituje se naglim bolom u leđima uglavnom nakon minimalne ozljede, a često i bez nje. U kroničnom stanju osteoporotskog prijeloma kralježnice uočljiv je gubitak visine tijela, kifo-

S oko 15 % popunjenosti trupa kralješka cementom (~3,5 ml) postiže se zadovoljavajuća čvrstoća slomljenog kralješka. Najčešća komplikacija je istjecanje cementa izvan trupa kralješka u okolno tkivo, što je rezultat prevelike količine cementa, loše selekcije bolesnika, loše operacijske tehnike ili neadekvatnog viskoziteta cementa, a događa se na mjestu najmanjeg otpora trabekularne kosti. Smanjenje bolova u bolesnika liječenih vertebroplastikom iznosi od 75 do 90 %.

za, te manje ili više prisutni bolovi u leđima. Neki od tih prijeloma pokazuju benigni klinički tijek s mogućim tegobama unutar nekoliko tjedana. Drugi ipak imaju učestale posljedice prijeloma s dugotrajnim bolovima, gubitkom visine i deformacijom kralježnice. Ove promjene značajno koreliraju i s pogoršanjem balansa kralježnice, a u daljnjem tijeku i sa smetnjama hoda i pokretljivosti, smanjenjem funkcije pluća, gubitkom teka te bitnim smanjenjem kvalitete života i na kraju povećanom smrtnošću¹⁻³. U bolesnika s osteoporotskim prijelomom kralježnice smrtnost je povećana za 23 do 34 % u usporedbi s bolesnicima bez prijeloma. Najčešći uzrok smrtnosti u tih bolesnika je plućna bolest, uključujući kroničnu opstruktivnu bolest pluća i pneumoniju⁴. Procjena morbiditeta za osteoporotske prijelome kralježnice otežana je i zbog velikog broja neotkrivenih i neregistriranih prijeloma. Na pregled se javlja samo jedna trećina od ukupnog broja bolesnika s osteoporotskim prijelomom kralježnice¹. Vjerojatno je samo jedna trećina svih prijeloma kralježnice dijagnosticirana^{5,6}. Incidencija klinički dijagnosticiranih osteoporotskih prijeloma kralježnice iznosi 117 na 100.000 ljudi na godinu ili 438.000 kli-

nički dijagnosticiranih osteoporotskih prijeloma kralježnice na godinu u Europskoj uniji. U žena u dobi iznad 60 godina njih 25 do 30 % zadobije osteoporotski prijelom kralježnice i posljedičnu deformaciju⁷. Prijelomi kralježnice dva do tri puta su učestaliji nego prijelomi kuka, posebice u žena. Najnoviji podaci u SAD-u pokazuju da najmanje 700.000 bolesnika u godini ima osteoporotski prijelom kralježnice, što predstavlja jedan od vodećih zdravstvenih problema starije populacije^{8,9}. Uzrok činjenici da je dijagnosticiran neznatan dio osteoporotskih prijeloma kralježnice je da su one asimptomatske ili protječu uz manje tegobe¹⁰. U žena 90 % osteoporotskih prijeloma nastaje uz minimalnu ozljedu, a u muškaraca otprilike uz 60 % prijeloma kralježnice. Epidemiološka obilježja osteoporotskih prijeloma u Hrvatskoj istraživana su i u okviru međunarodne studije *European Vertebral Osteoporosis Study* (EVOS). U uzorku ispitanika iz Zagreba utvrđena je standardizirana stopa prijeloma kralježaka u 16,3 % muškaraca i 14,8 % žena, srednje dobi oko 60 godina¹¹. U odnosu na ostale europske centre, prevalencija u Hrvatskoj bila je relativno visoka. U nastavku ove studije (*European Prospective Osteoporosis Study – EPOS*) utvrđeno je da incidencija prijeloma podlaktice u žena u Istočnoj Europi, uključujući Hrvatsku, odgovara onoj u skandinavskim zemljama, u kojima je najveća incidencija svih prijeloma ekstremiteta, uključujući kuk¹². Jedna od većih epidemioloških studija o osteoporozu, koja je pokazala veličinu problema u Hrvatskoj, provedena je u nekoliko županija i temeljila se na ultrazvučnoj denzitometriji. Osteoporoza je utvrđena u 38,6 % ispitanika, a osteopenija u 45,4 % ispitanika, od kojih su 95,2 % bile žene prosječne dobi od 60 godina¹³. U muškaraca u dobi od 20 do 99 godina pokazano je da 16,2 % muškaraca starijih od 50 godina ima osteoporozu te da se vršne vrijednosti koštane mase postižu u trećem desetljeću života¹⁴.

Pristup liječenju osteoporotskih prijeloma kralježnice je individualan i temelji se na povijesti bolesti, lokalizaciji simptoma te korelaciji kliničkog pregleda i radiološkog nalaza¹⁵. Osteoporotski prijelomi kralježnice uglavnom se i danas liječe konzervativno: mirovanjem, analgeticima i primjenom ortoze tipa Jewettove trouporišne or-

toze ili drugih tipova ortoza. Mirovanje u postelji ubrzava razvoj osteoporoze, a u većine bolesnika ove terapijske mjere ne smanjuju bol¹⁶⁻¹⁸. Glede otežanog nošenja ortoze, te loših rezultata konzervativnog liječenja, razvojem kirurške tehnike i tehnologije stvorene su nove mogućnosti liječenja kompresivnih prijeloma kralježnice.

Nakon pluća i jetre, lokomotorni sustav je treća najčešća lokacija metastaza u tijelu¹⁹. Kralježnica je najčešće zahvaćena metastazama unutar lokomotornog sustava, a najčešći maligni tumori koji se šire u lokomotorni sustav su tumor pluća, prostate, dojke i bubrega.

Liječenje metastatskih tumora kralježnice zahtijeva multidisciplinarni pristup koji uključuje onkologa, radiologa, ortopeda i neurokirurga.

Tradicionalni, konzervativni oblik liječenja lomova kralježaka kod malignog oboljenja uključuje upotrebu narkotika, analgetika, nesteroidnih antireumatika, mirovanje te uporabu ortoze, hormonalnu terapiju, radioterapiju i kemoterapiju ili najčešće kombinaciju dviju ili više njih. U slučaju rezistencije na konzervativnu terapiju, na nezadovoljavajući odgovor na kemoterapiju i radioterapiju, na progresiju kolapsa kralješka, prodor fragmenata i tumora u spinalni kanal, potrebu za uzimanjem uzorka tkiva kralješka za patohistološku analizu ili znakova neurološkog deficita indicira se operacijsko liječenje.

Vertebroplastika je stabilizacijski operacijski zahvat gdje se aplicira koštani cement iglom u slomljeni trup kralješka uz pomoć dijaskopije *in situ* bez korekcije kifoze, radi smanjenja bola. Provodi se od visine petog prsnog do petog slabinskog kralješka. Ovom metodom stabilizacija se postiže 10-ak minuta nakon aplikacija cementa u trup, a analgetski učinak je najviše rezultat sprječavanja mikropokreta, a tek nešto manje uništavanjem živčanih završetaka toplinskom reakcijom za vrijeme polimerizacije cementa²⁰. Prije nego se pristupi zahvatu, osim konvencionalne radiološke obrade rendgenskom snimkom u 2 smjera, poželjno je učiniti scintigrafiju skeleta i/ili MR kralješka radi utvrđivanja radi li se o svježem ili starom lomu, te CT-obradu kako bi se dobio uvid u stanje stražnjeg zida kralješka. Kod svježeg loma moguće je donekle korigirati zaklinjenost, te aplikacijom cementa reducirati mikropokrete, stabilizirati se-

gmente i na taj način smanjiti bol i deformitet. Kod starih saniranih lomova s deformitetom i bolovima repozicija fragmenata nije moguća, a bol je vjerojatno posljedica poremećene biomehanike, spazma mišića ili spinalne stenoze, pa ovakav način liječenja nije indiciran.

Vertebroplastika se može rabiti zatvorenom operacijskom tehnikom (perkutano) ili u kombinaciji s dekompresijskim procedurama, ako postoji potreba za dekompresijom spinalnog kanala u slučaju pridružene hernije diska, prodora tumorskog tkiva ili djelića kosti u kanal, kao i u slučaju prevelikog kolapsa trupa (otvorena vertebroplastika).

Ciljevi vertebroplastike su: smanjenje bolova, poboljšanje kvalitete života, poboljšanje biomehanike, smanjenje potrebe za korištenjem analgetika, sprječavanje daljnjeg razvoja deformiteta.

Indikacije za vertebroplastiku su: svježi kompresivni prijelom trupa kralješka (manje od godinu dana), jaki bolovi koji ne prestaju na tradicionalni način liječenja (VAS > 7), porast rizika kifoze.

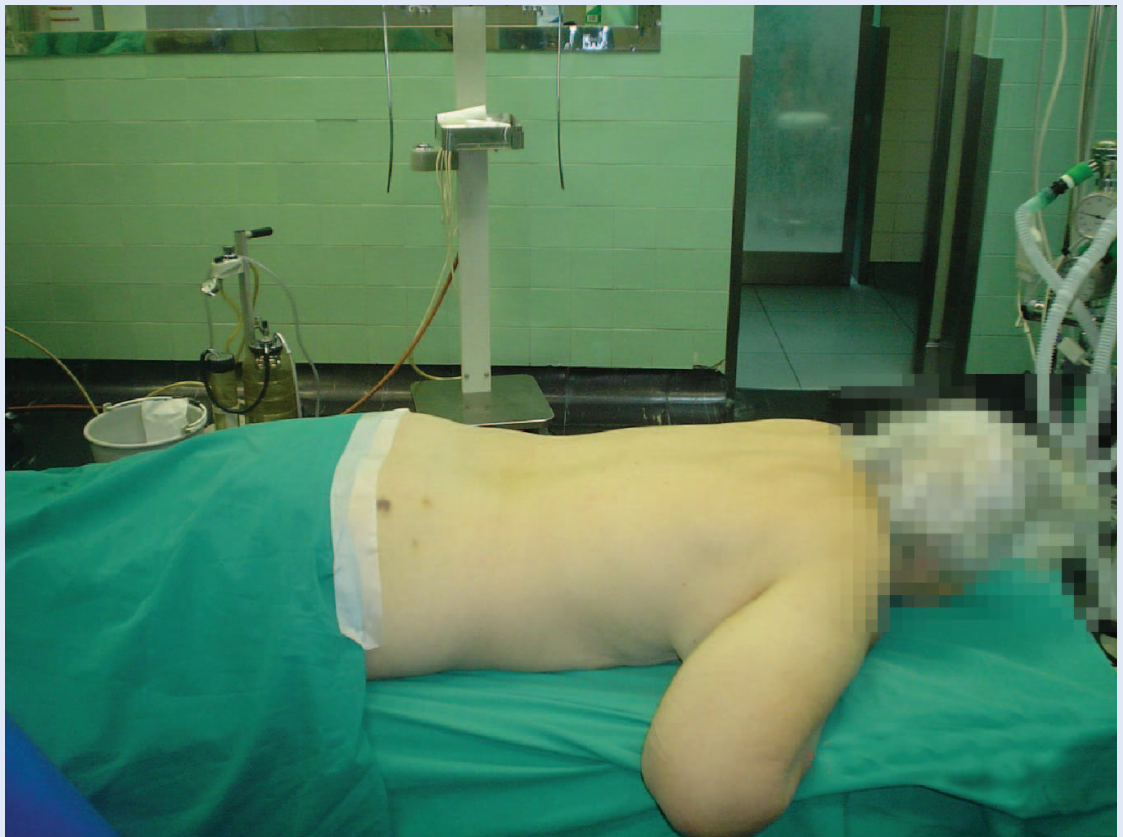Apsolutne kontraindikacije su: prisutnost infekcije, kompresija spinalnog kanala, koagulopatija, alergije na komponente cementa, uspješnost konzervativne terapije, osteopenična profilaksa, akutni traumatski lom.

Relativne kontraindikacije su: lom više od 3 kralješka, lom stariji od godinu dana, mlađi bolesnik, lom kranijalnije od Th5.

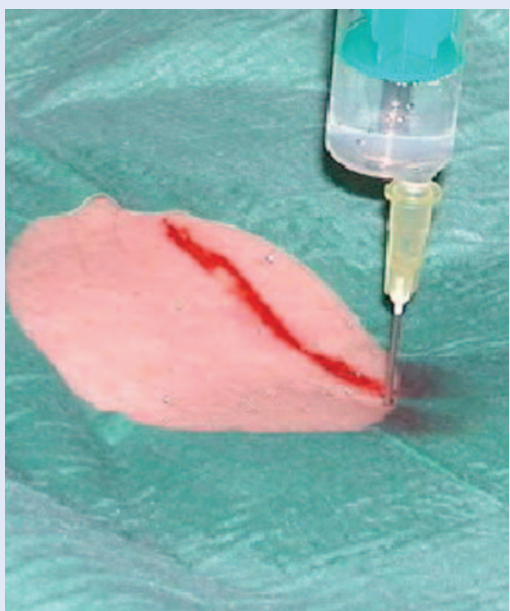PROCEDURA

Procedura se provodi u proniranom položaju (slika 1), slomljeni kralježak locira se dijaskopijom, operacijsko polje opere se i pokrije, a koža i potkoža do periosta se anestetiziraju 2 % lidocainom, ako se radi u lokalnoj anesteziji (slika 2). U određenom broju slučajeva bolesnik ne može tolerirati proceduru zbog bolova, pa se zahvat izvodi u općoj anesteziji. Za vrijeme zahvata vrši se kontrola vitalnih znakova bolesnika putem EKG-a i mjerenja saturacije kisikom. Namještanje bolesnika u potrbušni položaj vrlo je bitno jer se tako može postići značajna korekcije kifoze i povećati visina kolabiranog trupa do 20 %.

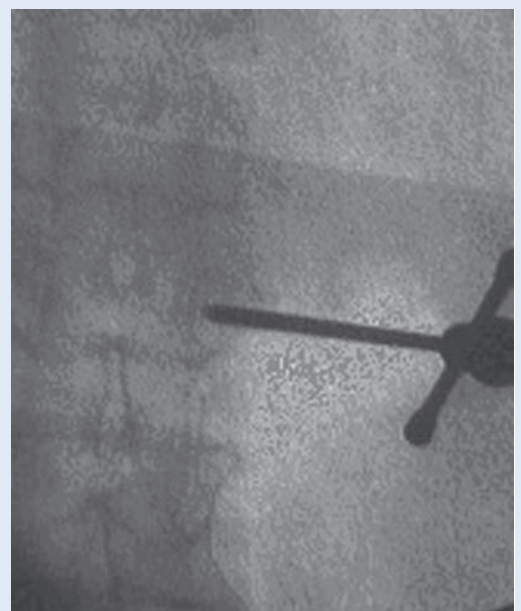Nakon male kožne incizije od 2 do 3 mm širine, igla 11 Gaugea za biopsiju kosti postavi se u središte pedikla u AP (slika 3), a potom se uz praćenje



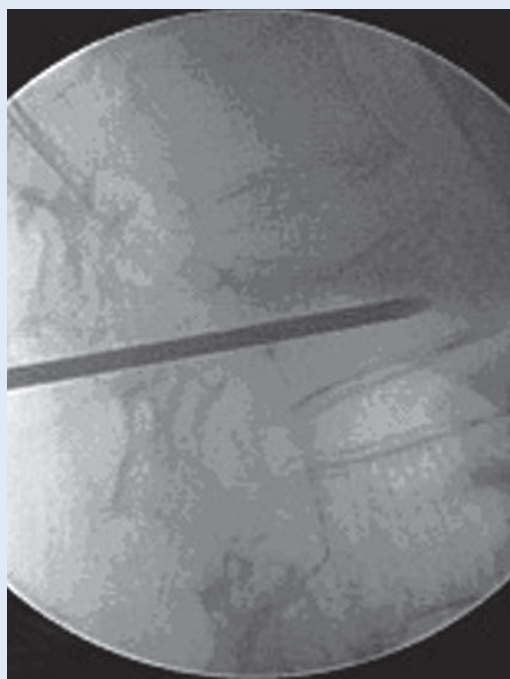
Slika 1. Položaj bolesnika tijekom procedure
Figure 1. Patient position during procedure



Slika 2. Infiltracija kože i potkože anestetikom
Figure 2. Infiltration of skin and subcutaneous layer with anesthetic



Slika 3. Položaj igle u AP projekciji
Figure 3. Needle position in AP projection

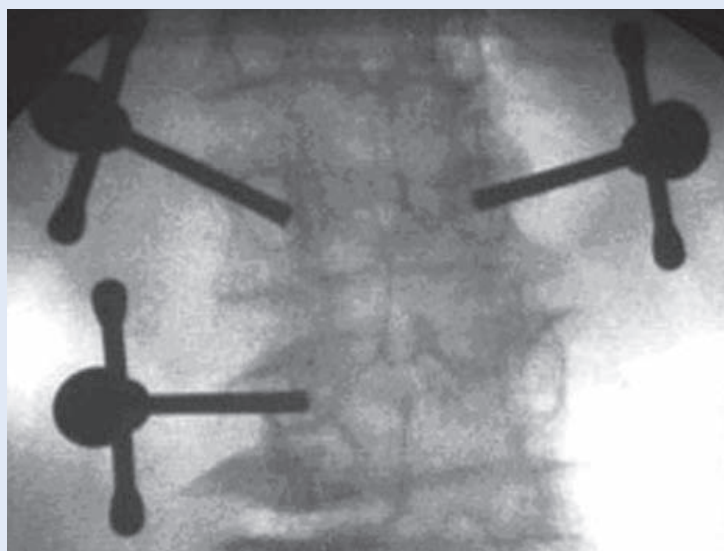


Slika 4. Položaj igle u LL projekciji
Figure 4. Needle position in LL projection

dijaskopom u LL smjeru, prolazeći kroz pedikl, igla postavi do prednje trećine trupa (slika 4). Procedura se može radi bipedikularno ili unipedikularno (slika 5).

Nakon što smo zadovoljni položajem igle, kroz postavljenu iglu u trup kralješka aplicira se tanka igla za biopsiju kralješka koja je sastavni dio seta za vertebroplastiku. Dobiveni materijal pošalje se na patohistološku analizu. Nakon toga se koštani cement odgovarajuće viskoznosti aplicira u trup kralješka. Dijaskopija tijekom cijelog postupka aplikacije cementa bitna je kako bi se moglo uočiti njegovo istjecanje, te na vrijeme zaustavila aplikacija i tako spriječile ozbiljnije komplikacije. U razvijenijim medicinskim centrima zahvat se može provesti i pod kontrolom CT-a ili sustavom navigacije.

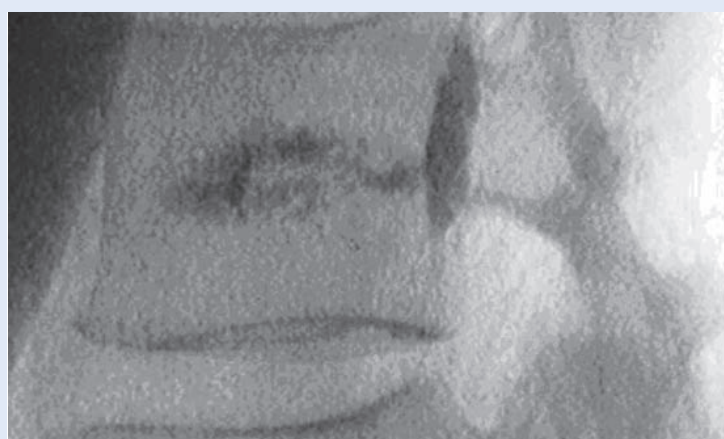
Aplikacija cementa gotova je kada smo zadovoljni položajem cementa u posljednjoj četvrtini trupa u LL projekciji (slika 6) ili ako je došlo do epiduralne, venozne ili intradiskalne ekstravazacije cementa (slika 7). S oko 15 % popunjenosti trupa kralješka cementom (~ 3,5 ml) postiže se zadovoljavajuća čvrstoća slomljenog kralješka. Bolesnik ostaje u krevetu najmanje sat vremena, a 24 sata poslije zahvata otpušta se kući.



Slika 5. Bipedikularni i unipedikularni pristup na kralježak
Figure 5. Bipedicular and unipedicular approach to a vertebra



Slika 6. Zadovoljavajući položaj cementa unutar trupa
Figure 6. Satisfying cement position within the body



Slika 7. Ekstraosnalno istjecanje cementa
Figure 7. Extra-ossal cement leakage

Komplikacije vertebroplastike mogu se podijeliti na opće i lokalne.

Opće komplikacije:

1. Pojačani bolovi u leđima
2. Alergijska reakcija
3. Lom rebara
4. Cement u okolnom tkivu.

Lokalne komplikacije:

1. Loš položaj igle (neurološko oštećenje, ozljede unutarjih organa)
2. Curenje cementa izvan trupa u spinalni kanal (mijelopatija, radikulopatija)
3. Plućna embolija
4. Embolija cerebralne arterije
5. Infekcija.

Učestalost komplikacija kod osteoporoze je oko 1,3 %, a kod tumora do 10 %. Najčešća komplikacija je istjecanje cementa ekstraosalno, iz trupa kralješka u okolno tkivo, što je rezultat prevelike količine cementa, loše selekcije bolesnika, loše operacijske tehnike ili neadekvatnog viskoziteta cementa²¹⁻²⁴, a događa se na mjestu najmanjeg otpora trabekularne kosti.

Sila koja omogućava tijek cementa kroz trabekularnu kost je od ključnog značaja kako bi se cement ravnomjerno raširio među trabekulama. Rizik istjecanja cementa u spinalni kanal korelira s destrukcijom kosti, pa je procedura i kontraindicirana u takvim slučajevima gdje postoji destrukcija stražnjeg zida trupa kralješka²⁵.

Postoji direktna povezanost između vremena miješanja i apliciranja cementa, gdje nakon 10 minuta od početka miješanja gotovo da i nema curenja pri aplikaciji²⁵.

Boger²⁶ je u svom istraživanju uočio direktnu povezanost temperature okoline (operacijske dvorane) i tjelesne temperature bolesnika s viskozitetom cementa.

Uporabom kanile s bočnim, a ne centralnim otvorom smanjena je učestalost istjecanja cementa u kanal sa 68 % na 22 %²⁷. Ne postoji direktna povezanost količine apliciranog cementa sa stupnjem smanjenja bola^{28,29}.

Istjecanjem cementa u intervertebralni disk povećava se rizik od prijeloma susjednog kralješka³⁰ i do 5 puta.

Da bi se spriječilo istjecanje cementa ekstraosalno:

- ne treba aplicirati količinu cementa veću od 5 ccm po trupu
- treba koristiti cement veće viskoznosti
- koristiti igle većeg promjera (10 Gaugea)
- pozicionirati iglu u prednji dio trupa
- provjeriti stanje stražnjeg zida trupa.

Unatoč visokom postotku istjecanja cementa (0.5 – 65.6 %)^{21,31-34}, tek oko 7.5 % slučajeva je simptomatsko³⁵ i reagira na konzervativno liječenje anti-reumaticima i uporabom kortikosteroida. Neurološki ispad koji zahtijeva dekompresiju spinalnog kanala i uklanjanje cementa čini tek 1 % komplikacija³⁵⁻³⁹. Cotten⁴⁰ i Barragan-Campus⁴¹, navode da je spinalni kanal česta lokalizacija istjecanja cementa (52 %), neuroforamen u 27,6 %, a intervertebralni diskus oko 27.6 %.

Veća viskoznost cementa, točan položaj punkcijske igle i dijaskopija tijekom cijele procedure, a naročito za vrijeme aplikacije cementa ključne su i značajno reduciraju mogućnost nastanka ove ozbiljne komplikacije. Smanjenje bolova vertebroplastikom iznosi od 75 do 90 %⁴²⁻⁴⁹.

Iako vertebroplastika predstavlja agresivan tretman u liječenju lomova, sama operacijska trauma je minimalna, omogućena je trenutna stabilnost i brza mobilizacija bolesnika, što je uz primjenu nove sigurnije generacije visokoviskoznih cementa čini metodom izbora u liječenju kompresivnih prijeloma trupa kralješka.

LITERATURA

1. Cooper C, Atkinson EJ, Jacobson SJ. Population-based study of survival after osteoporotic fractures. *Am J Epidemiology* 1993;137:1001-5.
2. Corter B, Houvenagel E, Puisieux F. Spinal curvatures and quality of life in women with vertebral fractures secondary to osteoporosis. *Spine* 1999;24:1921-5.
3. Silverman SL. The clinical consequences of vertebral compression fractures. *Bone* 1993;13:527-31.
4. Kado DM, Browner WS, Palermo L. Vertebral fractures and mortality in older women. A prospective study. *Arch Intern Med* 1999;159:1215-20.
5. Gehlbach SH, Bigelow C, Heimisdottir M. Recognition of vertebral fracture in a clinical setting. *Osteoporosis Int* 2000;11:577-82.
6. Papaioannou A, Watts NB, Kendler DL. Diagnosis and management of vertebral fractures in elderly adults. *Am J Med* 2002;113:220-8.
7. Melton LJ III. Epidemiology of vertebral fractures in women. *Am J Epidemiology* 1989;129:1000-11.

8. Wasnich U. Vertebral fracture epidemiology. *Bone* 1996;18:1791-6.
9. Cummings SR, Melton LJ. Epidemiology and outcomes of osteoporotic fractures. *Lancet* 2002;359:1761-7.
10. Friedrich M, Gittler G, Pieler-Bruha E. Misleading history of pain location in 51 patient with osteoporotic vertebral fractures. *Eur Spine J* 2006;15:1797-800.
11. O'Neill TW, Felsenberg D, Varlow J, Cooper C, Kanis JA, Silman AJ. The prevalence of vertebral deformity in European men and women: The European Vertebral Osteoporosis Study. *J Bone Miner Res* 1996;11:1010-8.
12. Ismail AA, Pye SR, Cockerill WC, Lunt M, Silman AJ, Reeve J et al. Incidence of limb fracture across Europe: results from European Prospective Osteoporosis Study (EPOS). *Osteoporosis Int* 2002;13:565-71.
13. Giljević Z. Značaj problema osteoporoze u Hrvatskoj. *U: Svjetski dan osteoporoze*. Zagreb, 2005;17.
14. Kaštelan D, Kujundžić Tiljak M, Kraljević I, Kardum I, Giljević Z, Koršić M. Calcaneus ultrasound in males – normative data in the Croatian population (ECUM study). *J Clin Invest* 2011; In press.
15. Lunt M, Felsenberg D, Reeve J, Benevolenskaya L, Cannata J, Dequeker J et al. Bone density variation and its effects on risk of vertebral deformity in men and women studied in thirteen European centers: The EVOS study. *J Bone Miner Res* 1997;12:1883-94.
16. World Health Organization (WHO). Technical Report Series 921. Prevention and management of osteoporosis. Geneva:WHO;2003.
17. Wasnich RD. Epidemiology of osteoporosis. *In: Favus MJ (ed.) Primer on the metabolic bone diseases and disorders of mineral metabolism*. Philadelphia (PA): Lippincott Williams&Willkins, 1999;257-9.
18. Hrvatski zavod za javno zdravstvo. Hrvatski zdravstveno-statistički ljetopis. Zagreb, 2004.
19. Boland PJ, Lane JM, Sundaresan N. Metastatic disease of the spine. *Clin Orthop* 1982;169:95.
20. Anselmetti GC, Manca A, Kanika K, Murphy K, Eminefendic H, Masala S et al. Temperature measurement during polymerization of bone cement in percutaneous vertebroplasty: an in vivo study in humans. *Cardiovasc Intervent Radiol*. 2009;32:491-8.
21. Ali Ali F, Barrow T, Luke K. Vertebroplasty: What Is Important and What Is Not. *AJNR Am J Neuroradiol* 2009;27.
22. Kim YJ, Lee JW, Park KW, Yeom JS, Jeong HS, Park JM et al. Pulmonary cement embolism after percutaneous vertebroplasty in osteoporotic vertebral compression fractures: incidence, characteristics, and risk factors. *Radiology* 2009;251:250-9.
23. Lee MJ, Dumonski M, Cahill P, Stanley T, Park D, Singh K. Percutaneous treatment of vertebral compression fractures: a meta-analysis of complications. *Spine (Phila Pa 1976)* 2009;34:1228-32.
24. Athreya S, Mathias N, Rogers P, Edwards R. Retrieval of cement embolus from inferior vena cava after percutaneous vertebroplasty. *Cardiovasc Intervent Radiol* 2009;32:817-9.
25. Baroud G, Crookshank M, Bohner M. High-viscosity cement significantly enhances uniformity of cement filling in vertebroplasty: an experimental model and study on cement leakage. *Spine (Phila Pa 1976)* 2006;31:2562-8.
26. Boger A, Wheeler KD, Schenk B, Heini PF. Clinical investigations of polymethylmethacrylate cement viscosity during vertebroplasty and related in vitro measurements. *Eur Spine J* 2009;18:1272-8.
27. Figuerendo N, Barra F, Moraes L, Rotta R, Casulari LA. Percutaneous vertebroplasty: a comparison between the procedure using the traditional and the new side-opening cannula for osteoporotic vertebral fracture. *Arq Neuropsiquiatr* 2009;67:377-81.
28. Barragan-Campos HM, Vallee Jn, Lo D, Cormier E, Jean B, Rose M et al. Percutaneous vertebroplasty for spinal metastases: complications. *Radiology* 2006;238:354-62.
29. Kaufmann TJ, Trout AT, Kallmes DF. The effects of cement volume on clinical outcomes of percutaneous vertebroplasty. *AJNR Am J Neuroradiol* 2006;27:1933-7.
30. Lin EP, Ekholm S, Hiwatashi A, Westesson PL. Vertebroplasty: cement leakage into the disc increase the risk of new fracture of adjacent vertebral body. *AJNR Am J Neuroradiol* 2004;25:175-80.
31. Anselmetti GC, Zoarski G, Manca A, Masala S, Eminefendic H, Russo F et al. Percutaneous vertebroplasty and bone cement leakage: clinical experience with a new high-viscosity bone cement and delivery system for vertebral augmentation in benign and malignant compression fractures. *Cardiovasc Intervent Radiol* 2008;31:937-47.
32. Wang HL, Jiang ZG, Wang ZG, Zhu J, Zhao HT. Analysis of the complication and prevention on treatment of osteoporotic vertebral compressive fractures by percutaneous vertebroplasty (PVP) *Zhongguo Gu Shang* 2009;22:783-4.
33. Koh YH, Han D, Cha JH, Seong CK, Kim J, Choi YH. Vertebroplasty: magnetic resonance findings related to cement leakage risk. *Acta Radiol* 2007;48:315-20.
34. Shapiro S, Abel T, Purvines S. Surgical removal of epidural and intradural PMMA extravasation complicating percutaneous vertebroplasty for an osteoporotic lumbar compression fracture. *J Neurosurg* 2003;98(Suppl):90-2.
35. Wu CC, Lin MH, Yang SH, Chen PQ, Shih TT. Surgical removal of extravasated epidural and neuroforaminal polymethylmethacrylate after percutaneous vertebroplasty in the thoracic spine. *Eur Spine J* 2007;16(Suppl 3): 326-31.
36. Chen YJ, Tn TS, Chen WH, Chen CC, Lee TS. Intradural cement leakage: a devastatingly rare complication of vertebroplasty. *Spine* 2006;31:E379-82.
37. Tsai TT, Chen WJ, Lai PL, Chen LH, Niu CC, Fu TS et al. Polymethylmethacrylate cement dislodgment following percutaneous vertebroplasty: a case report. *Spine* 2003;28:E457-60.
38. Chen JK, Lee HM, Shih JT, Hung ST. Combined extraforaminal and intradiscal cement leakage following percutaneous vertebroplasty. *Spine* 2007;32:E358-62.
39. Le BJ, Lee SR, Yoo TY. Paraplegia as a complication of percutaneous vertebroplasty with PMMA: a case report. *Spine* 2002;27:419-22.
40. Cotten A, Dewatre F, Cortet B. Percutaneous vertebroplasty for osteolytic metastases and myeloma: effects of the percentage of lesion filling and the leakage of methyl methacrylate at clinical follow-up. *Radiology* 1996;200:525-30.

41. Barragan-Campos HM, Vallee Jn, Lo D, Cormier E, Jean B, Rose M et al. Percutaneous vertebroplasty for spinal metastases: complications. *Radiology* 2006;238:354-62.
42. Anselmetti GC, Corgnier A, Debernadi F, Regge D. Treatment of painful compression vertebral fractures with vertebroplasty: results and complications. *Radiol Med (Torino)* 2005;110:262-72.
43. Cheung G, Chow E, Holden L, Vidmar M, Danjoux C, Yee AJ et al. Percutaneous vertebroplasty in patients with intractable pain from osteoporotic or metastatic fractures: A prospective study using quality-of-life assessment. *Can Assoc Radiol J* 2006;57:13-21.
44. Voormolen MH, Lohle PN, Frnsen H, Juttman JR, de Waal Malefijt J, Lampmann LE. Percutaneous vertebroplasty in the treatment of osteoporotic vertebral compression fractures: first short term results. *Ned Tijdschr Geneesk* 2003;147:1549-53.
45. Fessler R, Roemer FW, Bohndorf K. Percutaneous vertebroplasty for osteoporotic vertebral compression fracture: experiences and prospective clinical outcome in 26 consecutive patients with 50 vertebral fractures. *Rofo* 2005;177:884-92.
46. Hochmuth K, Proschek D, Schwarz W, Mack M, Kurth AA, Vogl TJ. Percutaneous vertebroplasty in the therapy of osteoporotic vertebral compression fractures: a critical review. *Eur Radiol* 2006;16:998-1004.
47. Afzal S, Dhar S, Vasavada NB, Akbar S. Percutaneous vertebroplasty for osteoporotic fractures. *Pain Physician* 2007;10:559-63.
48. Gill JB, Kuper M, Chin PC, Zhang Y, Schutt R Jr. Comparing pain reduction following kyphoplasty and vertebroplasty for osteoporotic vertebral compression fractures. *Pain Physician* 2007;10:583-90.
49. Rapan S, Jovanovic S, Gulan G. Vertebroplasty for Vertebral compression fracture. *Coll Antropoll* 2009;33:911-4.