

Povijest totalne cementne endoproteze zgloba kuka

Dorđević, Maja

Master's thesis / Diplomski rad

2015

Degree Grantor / Ustanova koja je dodijelila akademski / stručni stupanj: **University of Rijeka, Faculty of Medicine / Sveučilište u Rijeci, Medicinski fakultet**

Permanent link / Trajna poveznica: <https://um.nsk.hr/um:nbn:hr:184:984547>

Rights / Prava: [In copyright](#)/[Zaštićeno autorskim pravom.](#)

Download date / Datum preuzimanja: **2024-11-09**



Repository / Repozitorij:

[Repository of the University of Rijeka, Faculty of Medicine - FMRI Repository](#)



SVEUČILIŠTE U RIJECI
MEDICINSKI FAKULTET
INTEGRIRANI PREDDIPLOMSKI I DIPLOMSKI
SVEUČILIŠNI STUDIJ MEDICINE

Maja Đorđević

POVIJEST TOTALNE CEMENTNE ENDOPROTEZE ZGLOBA KUKA

Diplomski rad

Rijeka, 2015.

SVEUČILIŠTE U RIJECI
MEDICINSKI FAKULTET
INTEGRIRANI PREDDIPLOMSKI I DIPLOMSKI
SVEUČILIŠNI STUDIJ MEDICINE

Maja Đorđević

POVIJEST TOTALNE CEMENTNE ENDOPROTEZE ZGLOBA KUKA

Diplomski rad

Rijeka, 2015.

Mentor rada: Doc.dr.sc. Hari Jurdana

Diplomski rad ocjenjen je dana _____ u/na _____, pred povjerenstvom u sastavu:

1. _____

2. _____

3. _____

Rad sadrži _____ stranica, _____ slika, _____ tablica, _____ literaturnih navoda.

SADRŽAJ RADA

1. UVOD	1
2. SVRHA RADA	3
3. PREGLED LITERATURE NA ZADANU TEMU	4
3.1. Anatomija zgloba kuka.....	4
3.2. Pregled povijesnog razvoja totalne proteze kuka	6
3.3. Koštani cement.....	11
3.4. Primijenjena biomehanika kod cementiranih proteza kuka	12
4. RASPRAVA.....	15
5. ZAKLJUČCI.....	16
6. SAŽETAK.....	17
7. SUMMARY	19
8. LITERATURA.....	21
9. ŽIVOTOPIS	26
PRIVITCI.....	27

1. UVOD

Operacijski zahvat ugradnje totalne cementne endoproteze kuka svrstan je među najvećim dostignućima u ortopediji. Ovim se zahvatom, koji se smatra rutinskim u cijelome svijetu, liječe različita oboljenja zgloba kuka poput frakture proksimalnog ulomka, degenerativne bolesti, osteonekroze i sl.

Cementne proteze koje danas ugrađujemo sofisticiranog su oblika, od najkvalitetnijih metalnih legura i polietilena ultra visoke molekularne gustoće (UHMP eng. ultra high molecular polyetilens), čije prosječno trajanje doseže i dvadeset godina (1), što čini veliku razliku od prvih proteza koje su se ugrađivale sredinom dvadesetog stoljeća. Cementnu endoprotezu čine svi osnovni dijelovi: acetabularni i femoralni dio (slika 1, 2). Danas se proizvodi takozvani modularni tip proteza gdje postoji mogućnost odabira oblika i veličine femoralnog dijela (stema) koji će najbolje pristajati u femoralni kanal. Većinom je kolodijafizalni kut standardan (135°), no postoje i proteze promjenivog kolodijafizalnog kuta. Duljina vrata može varirati, odabirom među nekoliko standardnih veličina kako bi rekonstrukcija anatomskih odnosa bila što adekvatnija.

Cementna proteza mora biti stabilizirana, što znači da kost, cement i implantat čine čvrsti spoj. Trajanje femoralne cementne komponente ovisno je i o čvrstoći cementa, kosti i metala, ali i o čvrstoći samog spoja tih elemenata. Sile koje se stvaraju na lokaciji proteze kuka prenose se od proteze putem cementa na kost, tako da su upravo spoj kosti i cementa te spoj metala proteze i cementa skloni odvajanju, što rezultira nestabilnošću proteze. Veliki je broj istraživanja napravljen kako bi prijenos sila sa metala na cement i kost bio što optimalniji. Valja naglasiti da koštani cement nije ljepilo koje učvršćuje protezu zbog loše adhezivnosti. Istraživanjima se dokazalo da spoj cement-metal popušta pri sili izvlačenja od 200 psi (2). Način vezivanja cementa za kost je prodor cementa među koštanim gredicama

koje preostaju nakon što femoralni kanal biva pripremljen. U tom se vidu cement „usidri” i kontaktna površina je značajno povećana. Što je veći prodor cementa u lakune spongiozne kosti, to je jači spoj cement-kost. Navedeni se cilj postiže četvrtom generacijom cementiranja koja je postala „zlatni standard” gdje cement biva centrifugiran i miješan u posudi niskog tlaka, zatim se utiskuje putem punjača pod tlakom u ležište koje se prethodno iščetkalo i ispralo. Komercijalno izrađenim čepom puni se ležište 2 cm ispod buduće proteze.

Način postavljanja femoralnog dijela proteze takav je da se osovina stema pri postavljanju mora podudarati s uzdužnom osovinom femura. Centralajzeri se upotrebljavaju za ujednačenje debljine cementnog omotača kako bi se postigla što duža trajnost proteze (3). U posljednjim se godinama bitno poboljšala tehnika cementiranja femoralnog dijela naspram tehnike cementiranja acetabularnog dijela.

2. SVRHA RADA

Svrha ovog rada pod naslovom „Povijesni pregled totalne cementne endoproteze kuka” je prikazati, od samog začetka, korake koji su doveli do jedne od najrevolucionarnije operacije u ortopediji. Umjetni kuk bit će prikazan od prvih pokušaja s kojima se pokušala izliječiti različita ograničavajuća patologija zgloba kuka, pa sve do današnjih inovativnih i skoro besprijekornih metoda koje teže savršenoj restauraciji anatomskih odnosa u zglobu. Pregledom anatomije zgloba kuka, biomehanike, cementa i same povijesti proteze, svrha je upoznati se u potpunosti sa zglobom kuka, kao i putem koji se prešao da bi se dosegli današnji rezultati.

3. PREGLED LITERATURE NA ZADANU TEMU

3.1. Anatomija zgloba kuka

U zglobu kuka, *articulatio coxae*, spajaju se femur kao konveksno zglobno tijelo i acetabulum kao konkavno zglobno tijelo. Acetabulum ima oblik šuplje polukugle i orijentiran je naprijed, dolje i lateralno. Labrum acetabulare je vezivno hrskavična usna koja se pruža po rubovima acetabuluma i na taj način nadopunjuje i povećava zglobnu površinu, dok se zglobna hrskavica nalazi samo na *facies lunati*. Na donjoj periferiji acetabuluma nalazi se incizura prekrivena labrumom acetabulare koja na tom mjestu čini *ligamentum transversum acetabuli*.

Caput femoris ili glava bedrene kosti čini konveksno zglobno tijelo oblika dvije trećine polukugle. Spojen je s vratom bedrene kosti koso postavljenim vratom, *collum femoris*. Zglobna ploština orijentirana je medijalno i gore.

Capsula articularis ili zglobna čahura prati inserciju na konkavnom i konveksom zglobnom tijelu. Na femuru se vezuje na *lineu intertrohanteriku* tako da je čitava prednja strana vrata u zglobu. Lateralna strana vrata je izvan čahure, a dvije medijalne trećine pripadaju zglobu. *Crista intertrochanterica*, *fossa trochanterica* i mišići nalaze se ekstrakapsularno.

Ligamenti koji čine zadebljanje fibroznog sloja čahure su *ligamentum iliofemorale*, najdeblji ligament na prednjoj strani koji se pruža od *spine iliace anterior inferior* do *linee intertrohanterike* i sprječava retrofleksiju femura te ograničava adukciju i vanjsku rotaciju. *Ligamentum pubofemorale* s donje strane zgloba, koji se proteže od *ramus inferior ossis pubis* do medijalnog dijela iliofemoralnog ligamenta, ograničava abdukciju natkoljenice. Slijedi *ligamentum ischiofemorale* koji čini stražnje pojačanje, a počinje sa sjedne kosti i

pruža se do lateralnog dijela iliofemoralnog ligamenta i ograničava unutarnju rotaciju. Zona orbicularis je cirkularna sveza koja okružuje vrat bedrenjače, nalazi se ispod gore navedenih ligamenata i pridržava glavu bedrene kosti u acetabulumu. Od incisure acetabuli i manjim dijelom od fosse acetabuli polazi ligamentum capitis femoris i pruža se do hvatišta u fovei capitis femoris. Njegova uloga u mehanici nije značajna.

Prema tipu zgloba, *articulatio coxae* spada u *enarthrosis sphaeroidea* (podvrsta sferoidnog zgloba). Kretnje se vrše u raznovrsnim ravninama, oko bezbroj osi te su moguće rotacija i cirkumdukcija. Oko glavnih osi vrše se sljedeće kretnje: adukcija i abdukcija oko sagitalne osi, fleksija i ekstenzija oko poprečne te oko uzdužne osi supinacija i pronacija.

Iz osnovnog položaja zgloba moguće su antefleksija do 130° , samo ako je koljeno flektirano, a 80° sa ekstenziranim koljenom. Retrofleksija doseže maksimalno 13° , adukcija 10° , a abdukcija 40° . Pronacija je moguća do 36° a supinacija do 13° .

3.2. Pregled povijesnog razvoja totalne proteze kuka

Totalna endoproteza kuka kao zamjena zgloba kuka smatra se jednim od najvećih dostignuća u povijesti ortopedije. Svakom se godinom ugrađuje sve više i više endoproteza kuka u cijelome svijetu (4). Operacijski su zahvati sve kraćeg trajanja, kirurška tehnika ugradnje se unaprjeđuje, a poboljšavanjem materijala vijek trajanja proteze postaje sve duži. Oporavak i rehabilitacija pacijenta se također skraćuju i ujedno se povećava funkcionalna sposobnost. No, nekada to nije bilo ni približno tako. Prvi koraci u operacijama na zglobu kuka, koje su imale za cilj umanjiti bol, ispraviti deformitet i time poboljšati funkciju kod ankiloze ili artroze zgloba, provedene su početkom devetnaestog stoljeća s resekcijom proksimalnog femura inficiranog zgloba (1822. godine White) (5). Malo nakon toga, 1827. godine, Thomas Rhe Burton osteotomijom u intertrohanternom području pokušao je postići bolju pokretljivost kako bi doveo do stvaranja pseudoartroze (slika 6) (6). Neku vrstu proteze je po prvi put ugradio njemački liječnik Themistocles Gluck 1890. godine i to uklonivši glavu femura u uznapređovalom stupnju artritisa koju je zamijenio polukuglastom protezom od slonove kosti odgovarajuće veličine. Proteza se fiksirala produžetkom klinastog oblika koji je ulazio u vrat femura (slika 7) (7).

Kako je vrijeme prolazilo, postavljeni zahtjevi za ortopede, uz postizanje bolje pokretljivosti i redukcije boli, išli su postizanju stabilnosti kod artroze zgloba kuka tj. rekonstrukciji.

Umetanje interpozituma između acetabuluma i glave femura bez da se naruše anatomske odnose i kako bi se očuvala stabilnost, bio je napredak početka 20. stoljeća koji je pokušao spriječiti ankilozu i povećati gibljivost zglobova zahvaćenim artrotskim promjenama (slika 8). Zglobna bi se tijela razdvojila i zatim bi se posebnim instrumentima oblikovala na način da se postigne što bolja kongruentnost. Između njih bi se umetalo raznovrsno tkivo poput: masnog

tkiva, mišićnog tkiva i fascija (Verneuil 1880., Ollier 1833). Nakon nekog vremena počele su se koristiti anorganske tvari kao interpozitumi. Tako je Sir Robert Jones 1920. godine koristio za interpozitum zlatnu foliju, Baer je 1918. godine pokušao sa submukozom žučnjaka, zatim Lexer 1908. godine, Payr 1910.godine i Putti 1921.godine, ali svi su pokušaji završili bezuspješno (5).

Za unapređenje artroplastike zaslužan je američki ortoped Marius Smith Peterson iz Bostona koji je 1923. godine iz „kirurške znatiželje” izumio učinkovitu metodu tzv. „cup-plastike” (eng. cup = šalica) ili „mold-artroplastike” (eng. mold = kalup) (8). On je tih godina proučavao razne anorganske materijale koji bi mogli poslužiti kao interpozitum. Pažnju mu je zaplijenila fibrozna ovojnica stvorivši se oko komadića stakla koji je godinu dana stajao u pacijentovu mišiću. Oko tog komadića stakla stvorila se sinovijalna vreća sa par kapi bistre žute tekućine, što je jako podsjećalo na sinovijalnu membranu i tekućinu. Smith Peterson je posebnim instrumentima oblikovao acetabulum i glavu ako bi se postigla što optimalnija kongruentnost i na taj je način izazvao krvarenje iz kosti koju je obrađivao. Između acetabuluma i glave bedrene kosti umetao bi početni stakleni kalup oko kojega bi se posljedično krvarenju stvorio fibrinski ugrušak te bi pod utjecajem lokalnog miljea došlo do metaplaze u zglobnu hrskavicu. Hrskavica bi uz pomoć kalupa dobila željeni oblik. U originalnoj bi se metodi kalup uklanjao nakon oblikovanja hrskavice. Budući da bi staklo pucalo pri opterećenju hoda, tijekom perioda od 1923. do 1935. godine Smith Peterson je isprobavao različite materijale poput derivata celuloze (Viscacid), posebnog stakla (Pyrex) i bakelita (9).

No, mold-artroplastika nije pronašla primjenu kod većih deformiteta, gibljivost nije zadovoljavala, bolnost zgloba je i dalje bila prisutna, što su činjenice koje su intenzivirale i potaknule istraživanja za pronalazak bolje metode.

U Parizu su 1946. godine nakon resekcije glave bedrene kosti, braća Jean i Robert Judet ugradili akrilnu protezu oblika gljive (slika 9) s nastavkom koji je prelazio intertrohanternu zonu i tako fiskirao protezu (10). Međutim, akril se jako trošio te su fragmenti materijala izazivali jaku tkivnu reakciju praćenu destrukcijom kosti. Mnogi su modificirali ovu ideju proteze, a najpoznatiju je modifikaciju osmislio Thompson koji je učinio protezu od legure. Metalnu su endoprotezu, koja se navlačila na dijafizu, razvili Bohlman i Moore i upotrijebili kod pacijenta koji je bolovao od gigantocelularnog tumora nakon osteotomije proksimalnog femura (11). Temeljeno na ovim iskustvima, Moore je naknadno ustanovio da bi intramedularna fiksacija dovela do veće stabilnosti endoproteze. Prva endoproteza sa intramedularnim stemom, od Vitalliuma, ugrađena je 1950. godine. U tijelu ove proteze nalazila su se dva otvora koji su smanjivali težinu proteze, ali i, po Mooreovom mišljenju, služili kako bi kost prorasla kroz metal i na taj način dodatno učvrstila fiksaciju. Neovisno o ovom izumu, Thompson je paralelno izumio vrlo sličnu protezu bez otvora u stemu (12). Posljedica ovih proteza bila je trošenje hrskavice i acetabularne kosti te je sljedeći korak bio promišljanje o umjetnom acetabulumu. Na ove parcijalne endoproteze nastavile su se razvijati totalne endoproteze zgloba kuka koje se odnose na zamjenu čašice i glave bedrene kosti. U razvoju totalne endoproteze slučajevi intenzivne boli i gubitka koštane mase uslijed trenja su bili česti (13).

John Charnely važno je ime u razvitku totalne endoproteze kuka, ili skraćeno TEP-a. Inovacija koju je donio bio je plastični acetabulum i cement za fiksaciju (methylmetacrylat) što je reduciralo trenje u umjetnom zglobu. Cement je unaprijedio fiksaciju obje komponente proteze kuka, femoralne i acetabularne.

Sedamdesetih godina prošlog stoljeća mnogo se izvještavalo o znatnom poboljšanju, odnosno manjem trošenju plastične (polietilenske) čašice i metalne glave, što dovodi do bolje funkcije i manje bolova kod osoba s ugrađenom totalnom endoprotezom kuka (14). Studije u trajanju od pet ili više godina, koje su pratile pacijente sa TEP-om, ukazale su na fenomen

razlabavljenja obje komponente TEP-a. Iz tog razloga, vršene su izmjene materijala i dizajna, al i operativne tehnike i tehnike cementiranja kod ugradnje TEP-a. Puno je istraživanja napravljeno u smjeru određivanja trajnosti i stabilnosti ovih proteza. Korištenje cementa (polymethylmetacrilata) smatra se najgorim riješenjm te se danas nastoji istraćivanjima eliminirati cement i unaprijediti razvoj bezcementnih endoproteza (15). Tehnika cementiranja se pokušava poboljšati i unaprijediti. Uvođenjem keramičke glave i titanijuma (veoma kompatibilnih materijala), riješio se problem trošenja materijala “wear debris” (16).

U pedeset godina ugradnje TEP-a promijenili su se brojni materijali, dizajni i operativne tehnike. Monoblokne proteze s glavom promjera 24 i 32mm, vratom i trupom u jednom komadu koristile su se između 1964. i 1965. godine. Sljedeća je proteza imala trup adaptiran za uzdužni i poprečni pormijer femoralnog kanala, sastav ove proteze bio je krom-kobalt-nikal legura, a proizvedena je u 6 veličina (13).

Nestabilnost i bol bile su česte kod femoralnih proteza koje su pojačano trošile hrskavicu i kost acetabuluma. Zamijena acetabularnog dijela bila je ideja još od dvadesetog stoljeća. Prvu totalnu endoprotezu sa zamjenom femoralnog i acetabularnog dijela učinio je Philip Wiles gdje je metalni acetabulum bio fiksiran jednim vijkom, no ova se metoda nije pokazala učinkovitom (17).

Moderna endoprotetika počinje s R. Charnelyem koji je uveo koštani cement, polietilenski acetabulum i modernu kiruršku tehniku (18). Artrotično promijenjeni acetabulum nije u stanju izdržati opterećenje umjetnog femura i zbog jakog trenja on propada. Činjenica to je koju je Chanley ustanovio te je misao vodilja bila stvoriti protezu kuka s minimalnim silama trenja. Chanley je bio prvi koji je koristio metilmetakrilat kao cement za proteze, iako se on ranije sporadično i djelomično upotrebljavao (Kiaer, Jansen, Haboush 1951.) (19).

Prve acetabularne komponente bile su teflonske, koji se nije pokazao dobrim zbog velike tkivne reakcije i brzog trošenja (20). Polietilen visoke gustoće počeo se upotrebljavati 1961. godine. Charneyeva čašica promjera 22 mm imala je radijus malo veći od radijusa glave. Izvorna se metoda sastojala od osteotomije i lateralizacije velikog trohantera te dubokim postavljanjem čašice (21). Maurice Muller (1963.) je zaslužan za proteze sa zavijenim trupom u više veličina koje su se lakše umetale u femoralni kanal i dodatno bi se izbjegla osteotomija velikog trohantera. Njegova je i zasluga uvođenja polietilena visoke molekularne gustoće koji je imao veću otpornost na trošenje. Tehnološkim napretkom proteze se usavršavaju i mijenjaju kako bi se produžilo trajanje (22).

Danas se koriste modularne femoralne komponente endoproteza zgloba kuka s posebnom glavom, vratom i trupom koje dolaze u više dimenzija s ciljem oponašanja anatomskih i biomehaničkih odnosa. Dodatno, postoje mogućnosti promijene kolodijafizalnog kuta, medijalnog ofseta i promijera glave femoralne komponente endoproteze kuka (slika 12) (23).

3. 3. Koštani cement

Kemijska formula koštanog cementa glasi $\text{CH}_2:\text{C}(\text{CH}_2)(\text{COOCH}_3):\text{CH}_2$ i radi se o polimeru metilmetakrilata (PMMA). Nakon što je otkriven za vrijeme Drugog svjetskog rata, prvu primjenu imao je u dentalnoj medicini. Prvi koji je uveo cement u ortopediju bio je Sir John Charnley 1958. godine da bi se fiksirala femoralna komponenta (32).

Proces polimerizacije metakrilata je spori egzotermični proces. U kirurgiji polimer metilmetakrilata nalazi se u obliku praška polimeriziranog u disperzivnom mediju, dok industrijski polimeri poput Plexiglasa trebaju veliki tlak i veoma visoke temperature za sintezu iznimno čvrste tvari.

Prah (PMMA) na tržištu dolazi u pakiranju od 40 mg polimera, dok tekući monomer (monometilakrilat) dolazi u ampulama od 20 ml. Da bi koštani cement bio vidljiv na RTG snimkama, dodaju mu se barij sulfat i cirkonij dioksid. Još jedno svojstvo koje je potrebno koštanom cementu je to da se pri reviziji razlikuje od okolnog tkiva, što se postiže dodavanjem klorofila ili metilena kako bi bio obojen specifičnom bojom (33).

3.4. Primijenjena biomehanika kod cementiranih proteza kuka

Biomehaničke osobine i uloga totalne proteze kuka čine ju različitom od metalnih implantanata poput ploča, žica, vijaka i čavla koji služe kao privremena djelomična potpora kostima. Opterećenja koja proteza mora „trpiti” tijekom više godina su tri do pet puta veća od tjelesne težine tijela, a u nekim trenucima to se opterećenje koje zglob kuka prima penje na 10 do 12 tjelesnih težina (24). Da bi izbor proteze bio optimalan, zahvat uspješno izveden i kako bi zahtjevi moderne medicine bili zadovoljeni odabirom proteze, operater mora poznavati specifičnosti biomehanike zgloba kuka.

Powels je prvi u potpunosti opisao sile koje djeluju i prenose se na zglob kuka (25). Prema Powelsu, skraćeno, na kuk putem poluge djeluje sila tjelesne težine (slika 13) koja ide od centra glave bedrene kosti (koja je ujedno i centar rotacije zgloba kuka), preko centra gravitacije tijela te sile mišića abduktora koja funkcionira poput poluge od centra rotacije zgloba kuka do lateralnog dijela velikog trohantera.

Mišići abduktori čine polugu 2,5 puta kraću. Pri stajanju na jednoj nozi, i u slučaju trčanja i hodanja, sila abduktora mora biti u iznosu 2,5 sile tjelesne težine ili, drugim riječima, moment sile abduktorne muskulature mora biti isti momentu sile tjelesne težine kako bi zdjelica zadržala horizontalni položaj. Opterećenje na glavu bedrene kosti kad čovjek stoji na jednoj nozi iznosi zbroju tjelesne težine i sila abduktornih mišića, što prosječno doseže 3,5 sile tjelesne težine. Prilikom trčanja ili uspona po stepenicama razvija se sila na glavu bedrene kosti koja iznosi 10 do 12 sile tjelesne težine. Ukupno opterećenje na glavu femura se povećava u slučaju teže aktivnosti i porasta tjelesne težine (25).

Osim u horizontalnoj, opterećenje zgloba kuka dolazi i u frontalnoj ravnini. Femoralna proteza se savija prema straga zbog sila na razini sagitalne ravnine, jer centar gravitacije tijela pada iza osovine zgloba kuka (ispred središnjeg dijela drugog sakralnog kralješka). Najjače sile

u sagitalnoj ravnini se razvijaju pri savijanju kuka, što se događa pri radnjama poput usponu uz i silasku niz stepenica, dizanju tereta ili u čučnju. Za vrijeme hoda, sile prema glavi bedrene kosti nalaze se pod kutom od 15° do 25° , ispred sagitalne ravnine proteze (25).

Unutarnja rotacija femoralne komponente se događa kada se rezultanta sila nalazi još anteriornije od glave femura, za vrijeme hoda po stepenicama ili podizanja ispružene noge.

U femoralnom kanalu se rotacijska stabilnost može povećati distalno i proksimalno. Kod bescementnih endoproteza rotacijska se stabilnost povećava tako da se proksimalni promjer stema poveća kako bi se što više ispunio femoralni kanal u području metafize (26). Zadržavanjem duljeg segmenta vrata tj. manjom resekcijom povećava se rotacijska stabilnost kako cementnog, tako i bescementnog stema (Freeman). Distalni dio stema ima isto utjecaj na rotacijsku stabilnost tako što ovalni i pravokutni presjeci pružaju veću stabilnos od okruglih. U slučaju bescementnih proteza, rotacijska se stabilnost povećava uzdužnim kanalima koji se urezuju u endostalnu površinu.

Charneleyev koncept ugrađivanja totalne proteze kuka bio je taj da se skрати poluga tjelesne težine osteotomijom i lateralizacijom velikog trohantera što bi rezultiralo medijalizacijom acetabula (tj. dubljom ugradnjom). Time se smanji moment sile težine što je i smanjilo silu abduktorne muskulature potrebnu za održavanje horizontalnog položaja zdjelice (27).

Artritis gdje je glava pomaknuta proksimalno i displazija sa posteriorno postavljenim velikim trohanterom stanja su koja rezultiraju skraćanjem poluge abduktorne muskulature. Charneley je kod takvih slučajeva koristio osteotomiju malih rotatora da bi veliki trohanter zauzeo što lateralniju poziciju. Kirurškim se metodama, i u artritisu gdje je odnos poluga dosegao 4:1, opterećenje može smanjiti do 30%. Danas je napuštena medijalizacija acetabuluma kako bi subhondralna kost bila očuvana i acetabulum se ugrađuje što pliće kako bi se pokrila najmanja potrebna površina. Napuštena je i osteotomija velikog trohantera,

posljedično je narušenje poluge abduktora relativno u odnosu na offset stema i glave. Kod cjelovite rekonstrukcije centra rotacije, najmanje je ukupno opterećenje zgloba kuka, što su matematički izračunali Johnston, Brand i Crowninshield. Povećanje ukupnog opterećenja nalazimo kod proksimalizacije kombinirane sa lateralizacijom centra rotacije, dok izolirana proksimalizacija ne povećava periacetabularno opterećenje (28).

Tri komponente određuju idealnu rekonstrukciju rotacijskog centra, odnosno idealnu rekonstrukciju zgloba kuka, a to su okomita visina (vertical offset), udaljenost središnjice glave od centra osovine dijafize bedrene kosti (medial offset) i anteverzija (anterior offset). Jednaka duljina noge dobiva se rekonstrukcijom vertikalnog offseta, mjerjenje se vrši od središta glave femura do malog trohantera. Kod loše rekonstrukcije medijalnog offseta, ukupna sila na zglobu je povećana zbog smanjene poluge mišića abduktora rezultirajući šepanjem, koštanim srazom i luksacijom (29). Frakture stema i labavost se događaju kada je značajno povećan offset i dolazi do velikog opterećenja u stemu i okolnom cementu. Dizajn stema rezultira offsetom i to je primarna funkcija samog stema (30).

Veći offset povećava opterećenje i proksimalnog cementranog dijela što može rezultirati prijelomom cementa i samoga stema. Taj se problem sveo na minimum uvođenjem legura, za razliku od nehrđajućeg čelika koji se prije koristio (31).

4. RASPRAVA

Ovaj rad je nastao vođen željom da se na jednom mjestu sažme, od samih začetaka pa do danas, jedna od najvećih dostignuća u ortopediji - totalna cementna endoproteza kuka. Problematika zgloba kuka postoji otkad postoji i čovjek i od davnina se na svakojake načine pokušavao pronaći lijek i rješenje za ograničavajuću patologiju zgloba kuka od degenerativnih bolesti, urođenih poremećaja pa do traume. Od početka osamnaestog stoljeća, pa sve do skoro polovice devetnaestog stoljeća, pokušaji očuvanja funkcije zgloba nisu pokazali zadovoljavajuće rezultate. Resekcije dijelova zgloba, ankiloza zgloba, ugradnja polukuglastih proteza, umetanje interposituma samo su neki od načina na koje se pokušala smanjiti bol i sačuvati funkcija kod raznovrsne patologije što pogađa ovaj zglob. Do prekretnice je došlo pedesetih godina dvadesetog stoljeća kad bilježimo početak moderne endoprotetike. Od tada do danas mijenjali su se materijali i oblici, no princip totalne endoproteze kuka ostaje isti, što bi značilo da imamo acetabularnu i femoralnu komponentu koje ukotvljujemo u prethodno reseciranu i obrađenu kost uz pomoć cementa koji nam dodatno učvršćuje i fiksira protezu uz kost. Iako je današnja tehnika zadovoljavajuća, budućnost nam nosi poboljšanja i inovacije u vidu individualizirane endoprotetike s kojom se teži svakom pacijentu savršeno rekonstruirati anatomske odnose.

Razvoj endoprotetike jako je važan, pogotovo zgloba kuka kao veliki segment ortopedske kirurgije. Budući da su pacijenti koji imaju najviše koristi od ove operacije starije osobe, a kako se iz godine u godinu životni vijek produžava, s time da svi težimo što duže održati se vitalnima, kandidata za ovu operaciju bit će sve više. Konačni je cilj endoprotetike zgloba kuka razviti protezu od što kvalitetnijeg materijala radi dugotrajnosti; operativnu tehniku skratiti na minimum i učiniti je minimalno invazivnom sa savršenom restauracijom anatomskih odnosa.

5. ZAKLJUČCI

Nakon čitavog pregleda počevši od anatomije i biomehanike zgloba kuka, preko povijesnog pregleda totalne cementne endoproteze, pa sve do današnjih uspjeha i još većih u budućnosti, možemo zaključiti da se radi o jednom od najvećih dostignuća ortopedske kirurgije. Budući da je patologija zgloba kuka oduvijek bila veoma zastupljena, bolesti i stanja koja pogađaju ovaj zglob dovode do velikih ograničenja u životima pacijenata, a zbog produljenog životnog vijeka, pacijenata i kandidata za ovu operaciju je sve više.

Iako je čitavo stoljeće prošlo, što se smatra relativno dugim periodom, prije nego što smo došli do adekvatnog rješenja za patologiju zgloba kuka, od pedesetih godina prošlog stoljeća možemo se pohvaliti golemim brojem operacija ugradnje totalne cementne endoproteze kuka i isto tako golemim brojem pacijenata kojima je vraćena funkcija zgloba kuka - samim time i cijelog donjeg ekstremiteta, te na taj način značajno podignuta kvaliteta života. Kako u razvijenim zemljama postoji trend sve većeg udjela starijeg stanovništva, životni se vijek produžava, a samim time i potreba za očuvanjem životne aktivnosti i u starijoj dobi, tako će kandidata za ugradnju umjetnog kuka iz godine u godinu biti sve više. Stoga postoji potreba za poboljšanjem proteze i tehnike operacije u vidu boljih materijala koji će omogućiti dugotrajnost. Nadalje, potreba je i za skraćivanjem vremena operacije kako bi se smanjio rizik za pacijenta, ubrao oporavak i smanjilo trajanje hospitalizacije (čime bi se ujedno smanjilo opterećenje zdravstvenog sustava).

S obzirom na zastupljenost, kao i medicinsku i društvenu važnost navedenog problema, smatram da će budućnost donijeti nova rješenja.

6. SAŽETAK

Zglob kuka, po tipu sferoidna artikulacija, spaja konveksno zglobno tijelo, glavu femora i konkavno zglobno tijelo acetabulum. Totalna endoproteza kuka ugrađuje se kao zamjena za patološki promijenjen kuk (kod fraktura, artrotskih promijena, degenerativnih promjena i sl.) s ciljem smanjenja boli, ispravljanja deformiteta i povratka funkcije.

Od osamnaestog stoljeća krenuli su pokušaji zamjene kuka kad je 1890. Themistocles Gluck ugradio polukuglastu protezu od slonovače. Slijede pokušaji umetanja interpozituma raznih materijala (tetine, mišići, staklo, tkanina...), no svi su pokušaji bili bezuspješni. Prvu su akrilnu protezu ugradili braća Judet 1946. godine u Parizu, ali zbog nestabilnosti i destrukcije kosti, nije se pokazala uspješnom. Godinama su se mijenjali materijali i operativne tehnike sve do početka moderne endoprotetike, šezdesetih godina, kada Charneley uvodi koštani cement i polietilenski acetabulum. Koštani je cement po sastavu polimer metilmetakrilata (PMMA). Da bi bio vidljiv na RTG snimkama dodaju mu se barij sulfat i cirkonij dioksid. Kako bi se pri reviziji razlikovao od okolnog tkiva, dodaje se klorofil ili metilen. Prvi ga je uveo Charneley 1958. za fiksaciju femoralne komponente.

Danas se koriste modularne femoralne komponente endoproteza zgloba kuka s posebnom glavom, vratom i trupom, koje dolaze u više dimenzija s ciljem oponašanja anatomskih i biomehaničkih odnosa.

Sile koju proteza mora „trpiti” u nekim situacijama iznose 10 do 12 tjelesnih težina. Da bi izbor proteze bio optimalan, zahvat uspješno izveden te kako bi zahtjevi moderne medicine bili zadovoljeni odabirom proteze, operater mora poznavati specifičnosti biomehanike zgloba kuka. Zbog velikog povećanja broja pacijenata kandidata za umjetni kuk, postoji potreba za poboljšanjem proteze i tehnike operacije u vidu boljih materijala koji će omogućiti dugotrajnost, skratiti vrijeme operacije kako bi smanjili rizik za pacijenta, ubrzali oporavak i

smanjili trajanje hospitalizacije (i ujedno smanjili opterećenje zdravstvenog sustava). S obzirom na zastupljenost, medicinsku i društvenu važnost navedenog problema, smatram da će budućnost donijeti nova rješenja.

7. SUMMARY

The hip joint connects the convex articular body, head of femur, and the concave body, acetabulum. By type this is a sphaeroidal articulation.

Total hip endoprosthesis is installed as a replacement for pathologically altered hip (for fractures, arthrotic changes, degenerative changes, etc.) With the aim of reducing pain, correction of deformities and restoration of the functions.

From the eighteenth century onwards, attempts of hip replacement had begun, when, finally, in 1890 Themistocles Gluck installed a hemispherical prosthetic made out of ivory. This was followed by attempts to insert interposits made of various materials (such as tendons, muscles, glass, fabric), but all attempts were unsuccessful. The first acrylic prosthesis was installed by the Judet brothers in Paris in 1946 but due to the instability and destruction of the bones, it has not been successful. For years materials and operating techniques have been changing until the beginning of modern arthroplasty in the 1960s when Charnley introduced the bone cement and polyethylene acetabulum. Bone cement is composed by a polymer of methyl methacrylate (PMMA). In order to be visible on X-ray images, barium sulphate and zirconium dioxide are added. To distinguish the cement from the surrounding tissue during the revision, methylene or chlorophyll is added. It was firstly introduced in 1958 by Charnley for the fixation of the femoral component.

Today, modular femoral components of total hip endoprosthesis with a special head, neck and body (which come in several sizes), are used with the aim of mimicking the anatomical and biomechanical relationships present in the hip joint.

The forces that the prosthesis must "endure" in some cases amounts up to 10 to 12 times of a body's weight. To make optimal selection of prosthesis, to perform the operation

successfully and to meet the requirements of modern medicine, the operator must know the specifics of the biomechanics of the hip joint .

Due to the large increase in the number of patients eligible for hip replacement, there is a need for improvement of the prosthesis itself and the technique of the operation in the form of better materials that will enable longer life, shorten the time of the surgical procedure (in order to reduce the risk to the patient), speed up recovery and reduce the length of hospital stay, at the same time reducing the burden of the health care system. With regard to the representation and medical and social importance of this problem, I believe that the future will bring new solutions.

8. LITERATURA

1. Rimnac C.M., Wright T.M., Klein R.W., Betts F.: "Characterisation of materials properties of ultra high molecular weight polyethylene before and after implantation", Trans Soc Biomater. (Inplant retrieval symposium)1992.;15-16
2. Ahmed A.M., Raab S., Miller J.E.: "Metal-cement interface strenght in cemented stem fixation", J. Orthop. Res, 1984.; 2:105-118
3. Oh Indong, Bourne R.D., Harris W.H.: "The femoral cement compactor. An improvement in cementing. total hip replacement", J Bone Joint Surg., 1983.; 65 A:1335-1338
4. Hey-Grooves E.W.: "Some contributions to the reconstrucitve surgery of the hip", Brit J Surg. 1926; 14:486
5. Baer W.S.: "Arthroplasty with the aid of animal membrane", Am J Orthop Surg. 1918; 16:1-29,
6. Barton J.R.: "Osteotomy for ankylosis", N Am Med Surg J., 1927; 3:274,
7. Gluck T.: "As reported by LeVay M. History of Orthopedicx", Park Ridge, NJ, Parthenon Press, 1990; 121-124.

8. Smith-Petersen M.N.: "Evolution of mould arthroplasty of the hip joint", J Bone Joint Surg, 1948.; 30B:59,
9. Smith-Petersen M.N.: "Arthroplasty of the hip. A new method", J Bone Joint Surg, 1939.; 21:269
10. Judet J and Judet R.: "The use of an artificial femoral head for arthroplasty of the hip joint", J Bone Joint Surg., 1950.; 32 BR:166.
11. Moore A.T. and Bohlman H.R.: "Metal hip joint. A case report", J Bone Joint Surg., 1943.; 25:688
12. Thompson F.R.: "Two and a half year's experience with a vitallium intramedullary hip prosthesis", J Bone Joint Surg., 1954.; 36AM:489
13. Thompson F.R.: "Vitallium intramedullary hip prosthesis: Preliminary report", NY State J Med., 1952.; 52:3011
14. Charnley J.: "A low friction arthroplasty of the hip joint", J Bone Joint Surg., 1971.; 53BR:149
15. Müller M.E.: "Total hip prostheses", Clin Orthop., 1970; 72:46
16. Charnley J.: "Arthroplasty of the hip: A new operation", Lancet 1. New York-Philadelphia., 1961.; 1129

17. Wiles P.: "The surgery of the osteoarthritic hip", Brit J Surg.1958.; 45:488,
18. Charnley J.A.: "Biomechanical analysis of the use of cement to anchor the femoral head prosthesis", J Bone Joint Surg.1965.; 47BR:354,
19. Charnley J.: "Anchorage of the femoral head prosthesis to the shaft of the femur", J Bone Joint Surg.1960.; 42BR:28,
20. Charnley J: "The lubrication of animal joints", New Scientist.1959; 6:60,
21. Charnley J.: "The bonding of prosthesis to bone by cement", J Bone Joint Surg.1964.; 46BR:518,
22. Shands A.R.: "Historical milestones in the development of modern surgery of the hip joint", In Tronzo TG (ed): Surgery of the hip joint, Philadelphia, Lea and Febiger, 1973.; 324-327.
23. Scales J.T.: "Arthroplast of the hip using foreign materials: A history in lubrication and wear in living and artificial human joints", Proc. Inst Mech Eng.1996.; 191:63,
24. O'Connor D.O., Burke D.W., Jasty M., Sedlacek R.C., Harris W.H.: "Invitro measurement of strain in the bone cement surrounding for femoral component of total hip replacements during simulated gait and stair-climbing", J Orthop Res, 1996.; 14: 769-777

25. Friedrich Pauwels: "Biomechanics of the Normal and Diseased Hip: Theoretical Foundation", Technique and Results of Treatment an Atlas Lippincot Raven.Philadelphia-New York.1982.; 134-136
26. Charles M.N., Bourne R.B., Davey J.R., Greenwald A.S., Morrey B.F., Rorabeck C.H.: "Soft-tissue balancing of the hip: the role of femoral offset restoration", Instr Course Lect. 2005;54:131-41.
27. Maloney W.J., Jasty M., Burke D.W., O'Connor D.O., Zalenski E.B., Bragdon C., Harris W.H.: "Biomechanical and histological investigation of cemented total hip arthroplasties", Clin Orthop 1989; 249:129-140.
28. Maloney W.J., Keeney J.A.: "Leg length discrepancy after total hip arthroplasty. Arthroplasty", 2004 ;19(4 Suppl 1):108-10.
29. Konyves A., Bannister G.C.: "The importance of leg length discrepancy after total hip arthroplasty",. J Bone Joint Surg Br. 2005 ; 87(2):155-7.
30. Bourne R.B., Rorabeck C.H.: "Soft tissue balancing: the hip", J Arthroplasty, 2002 Jun;17(4 Suppl 1):17-22.
31. Jasty, Maloney W.J., Bragdon C.R., et al.: "The initiation of failure in cemented femoral components of hip arthroplasty", J Bone Joint Surg, 1991;73B:551-558

32. Charnley J.: "Anchorage of the femoral head prosthesis to the shaft of the femur", J Bone Joint Surg., 1960; 42-B:28-30

33. Alas S.S., Breuer G.M., Dickson G., "A characterization of polymethylmetacrilate bone cement", J Bone Joint Surgery, 1975.; 57-A: 380-391

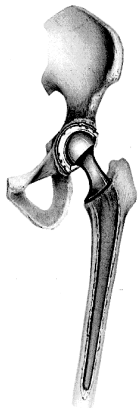9. ŽIVOTOPIS

Maja Đorđević rođena je 24. siječnja 1991. godine u Puli. Talijansku osnovnu i srednju školu završava u Rovinju 2009. godine te iste godine upisuje Medicinski fakultet Sveučilišta u Rijeci. U Ordinaciji za opću kirurgiju doktor Branko Đorđević volontirala tri mjeseca u godini od 2009. Volontirala je na klinici za kirurgiju KBC Sušak, Odjel traumatologija 2013./14. godine, u OB Pula na klinici za kirurgiju, Odjel traumatologija i ortopedija te na Odjelu abdomen ljeta 2013. Također, volontirala je i u Ortopedskoj bolnici Lovran u ljeto 2014. godine. Kao aktivni sudionik, sudjelovala je na studentskim kongresima: Neuri (2012. do 2015. godine), Klinička prehrana i dijetoterapija (2012. i 2013. godine) i Samed u Sarajevu (2015.). Pasivni je sudionik bila na svjetskom kongresu barijatrijske kirurgije u Istanbulu 2013. godine.

Od 1995. do 2005. godine pohađala je školu stranih jezika „Ulix” u Rovinju i položila CAE (Cambridge English: Advanced, C1 nivo po ljestvici Zajedničkog europskog referentnog okvira za jezike) ispit iz poznavanja engleskoga jezika. Od 2000. do 2006. godine pohađala je osnovnu glazbenu školu, smjer klasična gitara. 2014. godine počinje učiti njemački jezik. Jezike koje aktivno i tečno govori su engleski i talijanski (nivo C2), španjolski (nivo A2) te njemački (A1). U Udruzi invalida grada Rovinja volontirala je dvije godine kao predavačica engleskoga jezika.

Grane interesa su joj traumatologija i ortopedija te abdominalna kirurgija.

PRIVITCI 1 - slike



Slika 1:

Shema implantirane totalne cementne endoproteze kuka

(Iz: Callaghan J.J., Rosenberg A.G., Rubash H.E.: "The adult hip"; Vol. I Philadelphia-New York Lippincot –Raven, 1999.; 23)















Slika 2:

Osnovni dijelovi cementne endoproteze zgloba kuka

1 – polietilenska čašica

2 – metalna glavica s vratom

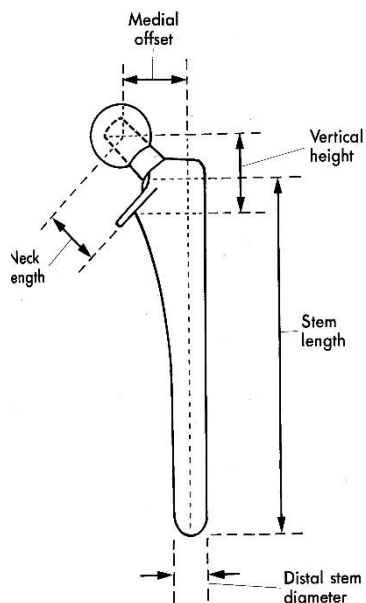
3 – femoralni dio (stem)

	Head diameter			
	22 mm	26 mm	28 mm	32 mm
Neck length				
Short				
Regular				
Long				

Slika 3:

Standardni promjeri glava i duljine vratova modularne endoproteze kuka

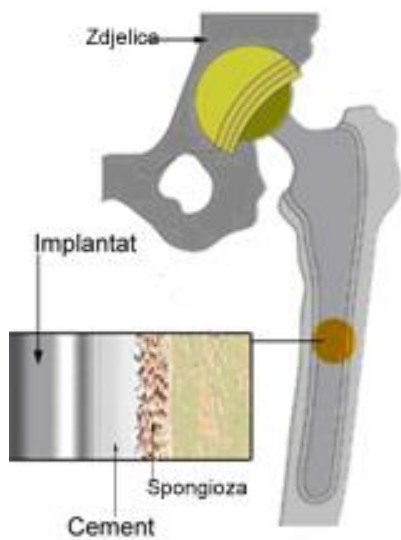
(Iz Canale S.T.:Campbell,s Operative Orthopaedics ,New York-Philadelphia)



Slika 4:

Femoralnog dio endoproteze zgloba kuka - STEM i osnovni dijelovi

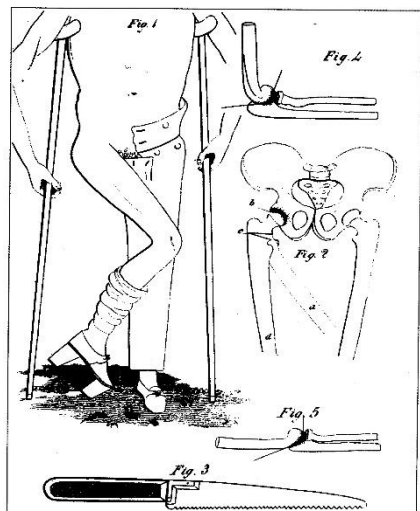
(Iz Canale S.T.:Campbell,s Operative Orthopaedics ,New York-Philadelphia)



Slika 5:

Shematski prikaz spoja metal – cement - kost

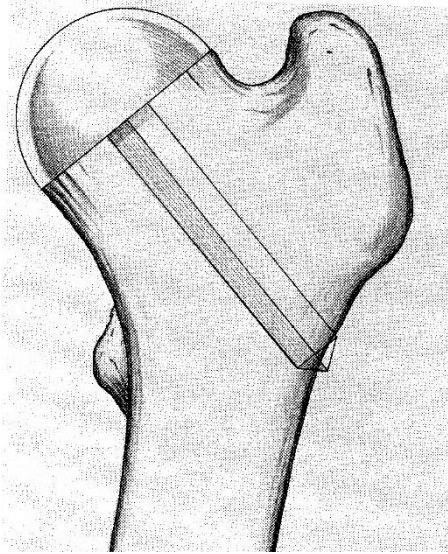
(Iz: Noble P.C., Tullos H.S., Landon G.C.: "The optimum cement mantle for total hip replacement : theory and practice", Instr. Course Lect. 1991., 40:145-150)



Slika 6:

Osteotomija Thomas Rhe Burtona kod ankiloziranih kukova

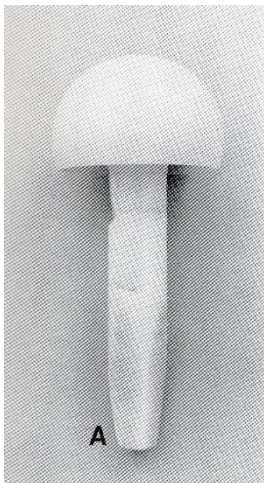
(Iz: Callaghan J.J., Rosenberg A.G., Rubash H.E.: "The adult hip"; Vol. I Philadelphia-New York Lippincot –Raven, 1999.; 26-27)



Slika 7:

Proteza kuka Themistocles Glucka

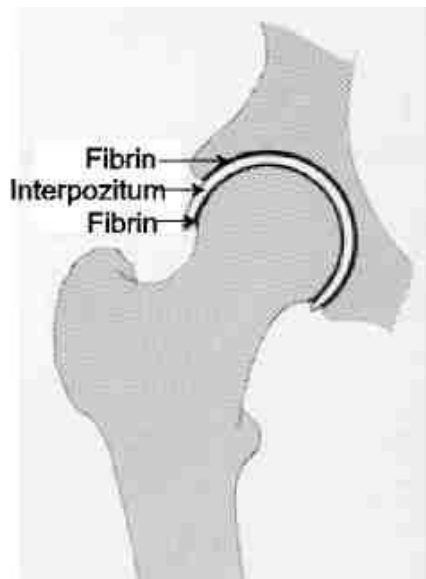
(Iz: Callaghan J.J., Rosenberg A.G., Rubash H.E.: "The adult hip"; Vol. I Philadelphia-New York Lippincot –Raven, 1999.; 26-27)



Slika 8:

Proteza kuka po Smith- Petersonu

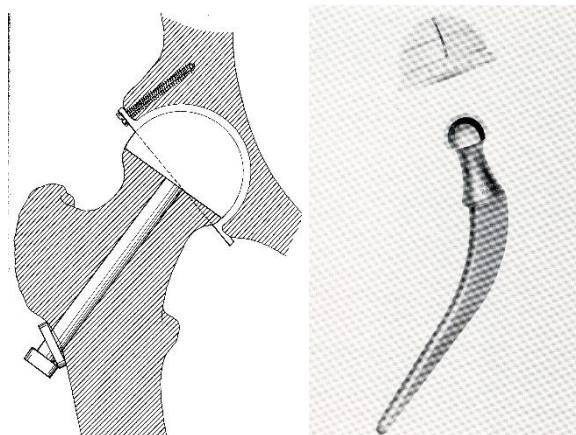
(Iz: Callaghan J.J., Rosenberg A.G., Rubash H.E.: "The adult hip"; Vol. I Philadelphia-New York Lippincot –Raven, 1999.; 29)



Slika 9:

Proteze braće Judet

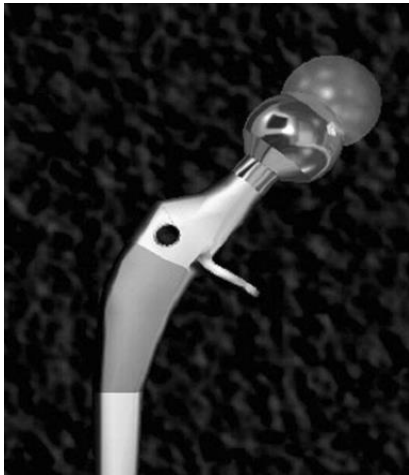(Iz: Callaghan J.J., Rosenberg A.G., Rubash H.E.: "The adult hip"; Vol. I Philadelphia-New York Lippincot –Raven, 1999.; 23)



Slika 10:

A – Wilesova proteza; B – Charnleyeva proteza

(Iz: Callaghan J.J., Rosenberg A.G., Rubash H.E.: "The adult hip"; Vol. I Philadelphia-New York Lippincot –Raven, 1999.; 24)



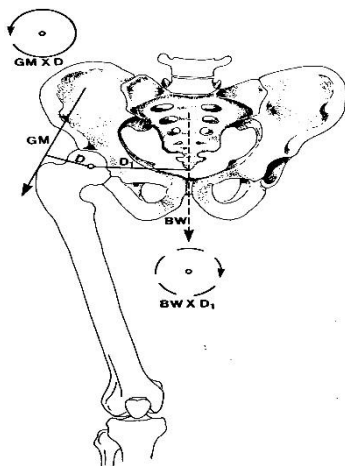
Slika 11:

Moderne modularne proteze kuka koje omogućavaju

A – promjenu dužine vrata

B – promjenu kolofijafizalnog kuka i offseta

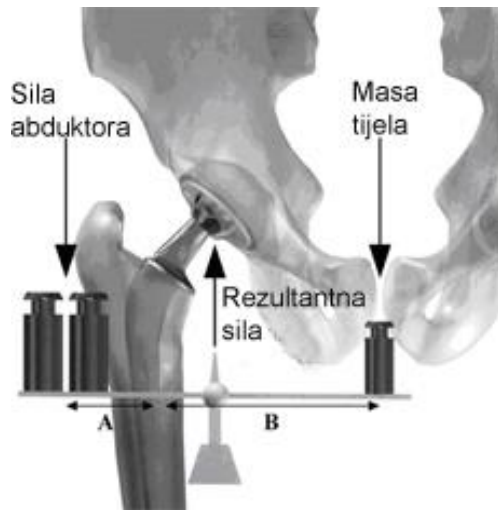(Iz: McGrory B.J., Morrey B.F., Calahan T.D., An K.N., Cabanela M,E,: "Efekt of femoral offset on range of motion and abductor muscle strenght after total hip arthroplasty", J Bone Joint Surg Br 1995.; 77 :865)



Slika 12:

Djelovanje sila na zglob kuka po Powelsu

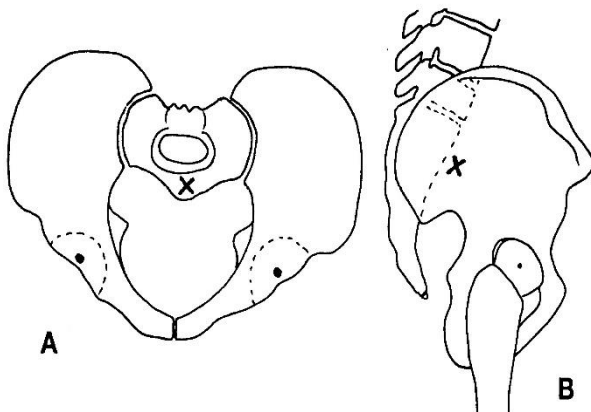
(Iz: Callaghan J.J., Rosenberg A.G., Rubash H.E.: "The adult hip"; Vol. I Philadelphia-New York Lippincot –Raven, 1999.; 77)



Slika 13:

Odnos sile abduktorne muskulature i težine tijela

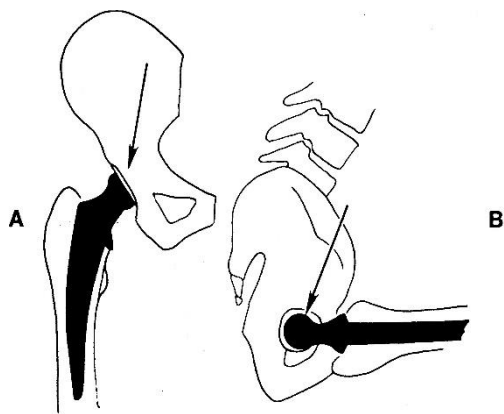
(Iz: Bourne Robert B., Roderick D., Bernard F.: J.Bone Joint Surg. 2004. 86-A 1079)



Slika 14:

Položaj centra gravitacije u odnosu na zglob kuka

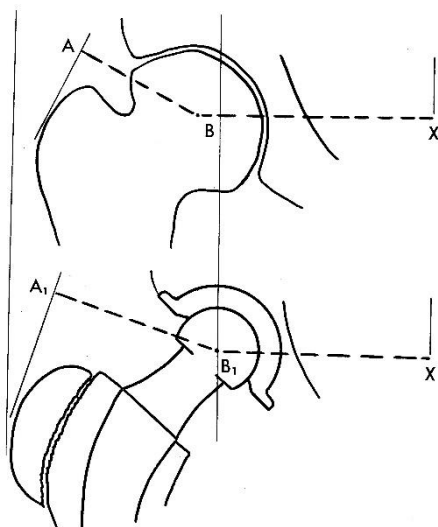
(Iz: Canale S.T.: "Campbell's Operative Orthopaedics", New York-Philadelphia, Mosby. 2003.; 319)



Slika 15:

Smjer sila na glavu femuralne komponente kod sjedenja

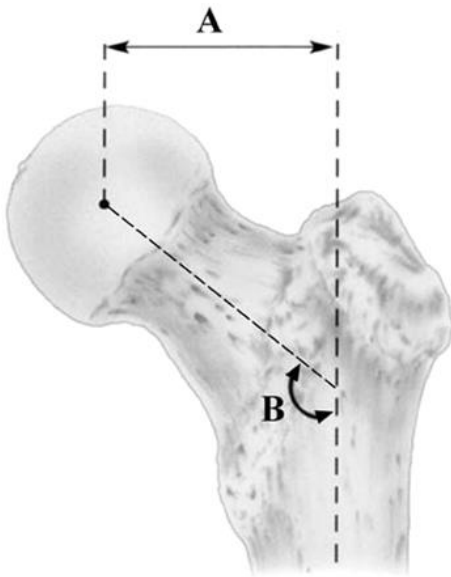
(Iz: Canale S.T.: "Campbell's Operative Orthopaedics", New York-Philadelphia, Mosby. 2003.; 319)



Slika 16:

Povećanje poluge abduktorne muskulature nakon ugradnje umjetnoga zgloba

(Iz: Canale S.T.: "Campbell's Operative Orthopaedics", New York-Philadelphia, Mosby. 2003.; 318)



Slika 17:

A - Određivanje udaljenosti centra glave femura i sredine dijafize

(offset)

B – Određivanje kolodijafizalnog kuta (CCD)

(Iz: Bourne Robert B., Roderick D., Bernard F.: J.Bone Joint Surg. 2004.; 86-A: 1078)