

# Sinus lifting u implantoprotetskoj rehabilitaciji - prikaz slučaja

---

**Perić, Berislav; Čabov, Tomislav; Biočić, Josip; Kovač, Zoran; Jokić, Dražen**

*Source / Izvornik:* **Medicina Fluminensis : Medicina Fluminensis, 2010, 46, 214 - 218**

**Journal article, Published version**

**Rad u časopisu, Objavljena verzija rada (izdavačev PDF)**

*Permanent link / Trajna poveznica:* <https://um.nsk.hr/um:nbn:hr:184:449000>

*Rights / Prava:* [In copyright](#)/[Zaštićeno autorskim pravom.](#)

*Download date / Datum preuzimanja:* **2025-01-14**



*Repository / Repozitorij:*

[Repository of the University of Rijeka, Faculty of Medicine - FMRI Repository](#)



# Sinus lifting u implantoprotetskoj rehabilitaciji – prikaz slučaja

## Sinus lifting in implantoprosthodontic rehabilitation – Case report

Berislav Perić<sup>1\*</sup>, Tomislav Čabov<sup>2</sup>, Josip Biočić<sup>3</sup>, Zoran Kovač<sup>4</sup>, Dražen Jokić<sup>5</sup>

<sup>1</sup>Zavod za oralnu kirurgiju,  
Stomatološki fakultet Sveučilišta u Zagrebu

<sup>2</sup>Katedra za oralnu i  
maksilofacijalnu kirurgiju,  
Medicinski fakultet Sveučilišta u Rijeci

<sup>3</sup>Klinika za kirurgiju lica, čeljusti i usta,  
Klinička bolnica Dubrava, Zagreb

<sup>4</sup>Katedra za stomatološku protetiku,  
Medicinski fakultet Sveučilišta u Rijeci

<sup>5</sup>Stomatološki fakultet Sveučilišta u Zagrebu

Primljeno: 8. 12. 2009.  
Prihvaćeno: 7. 5. 2010.

Adresa za dopisivanje:

**\*Doc. dr. sc. Berislav Perić, dr. stom.**  
Klinika za kirurgiju lica, čeljusti i usta,  
Klinička bolnica Dubrava,  
Av. G. Šuška 6, 10 000 Zagreb  
e-mail: berislav.peric@kbd.hr

<http://hrcak.srce.hr/medicina>

**Sažetak. Cilj:** Gubitak svih zuba u gornjoj čeljusti ponekad dovodi do otežanog uzimanja hrane i otežanog govora. Odabir kvalitetne implantoprotetske terapije s predvidljivim rezultatima omogućuje bolesnicima bolju kvalitetu života. **Prikaz slučaja:** Bolesnica u dobi od 62 godine koristila je gornju totalnu protezu s kojom nije bila zadovoljna. Učinjen je sinus lifting obostrano i kirurško-protetska rehabilitacija te je bolesnica dobila fiksni protetski nadomjestak sidren na implantatima. **Rasprava i zaključak:** Sinus lifting, suvremena implantološka i protetska terapija nude nam različite mogućnosti u zbrinjavanju totalne bezubosti u maksili. Na taj način mogu se dobiti odlični estetski i funkcionalni rezultati.

**Ključne riječi:** implantologija, protetika, sinus lifting

**Abstract. Aim:** Loss of all maxillary teeth often leads to difficulties in patient's feeding and speaking. A high quality selection of prosthetic implant rehabilitation with foreseeable results offers a better quality of life to the patients. **Case report:** A 62-year-old patient was unhappy with her upper complete denture. A bilateral sinus lifting was performed followed by placement of 6 implants in the upper jaw and prosthetic rehabilitation with a fixed denture anchored on the forementioned implants. **Discussion and conclusion:** Sinus lifting and contemporary prosthetic implant rehabilitation offer various solutions in the treatment of edentulous maxilla with an excellent esthetic and functional outcome.

**Key words:** implant dentistry, prosthodontics, sinus lifting

## UVOD

Sinus lifting je metoda kojom se podiže sluznica maksilarnog sinusa prema kranijalno te se koštani nedostatak nadoknadi kako bi se stvorila dovoljna visina i širina alveolarnoga grebena za ugradnju dentalnih implantata. Materijal kojim se nadograđuje koštani defekt može biti autologni, alogeni, ksenogeni, heterologni ili sintetski materijal<sup>1</sup>.

Razvoj suvremene implantologije i nove metode augmentacije alveolarnog grebena i maksilarnog sinusa omogućili su kvalitetniju rehabilitaciju potpune bezubosti. Ponekad je nedovoljan volumen kosti ograničavajući faktor ugradnje dentalnih implantata. U tim slučajevima radi se sinus lifting kako bi se postigla optimalna situacija za ugradnju dentalnih implantata<sup>2</sup>.

## PRIKAZ SLUČAJA

Bolesnica u dobi od 62 godine javila se na pregled u oralnokiruršku ambulantu radi konzultacija o implantoprotetskoj rehabilitaciji. Doznaje se da je totalna bezubost u gornjoj čeljusti posljedica paradontoze. Bolesnica je inače dobrog zdravlja i negira alergije te teže bolesti.

Nakon gubitka svih zuba u gornjoj čeljusti učinjena je gornja akrilatna totalna proteza s kojom bolesnica nije bila zadovoljna. Žalila se na smetnje

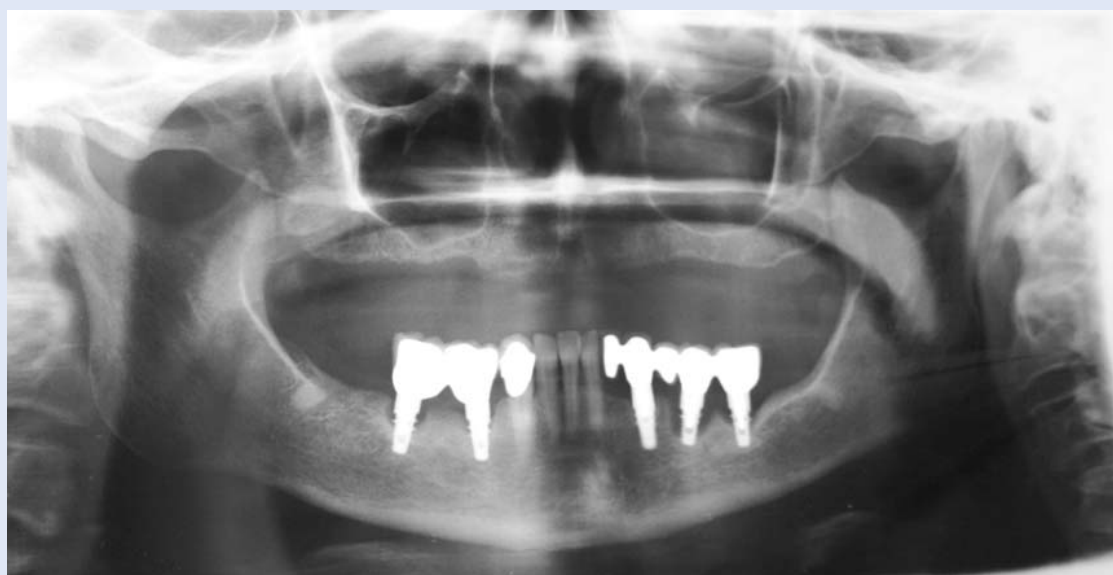prilikom govora i žvakanja. Izrazila je želju za izradom fiksnog protetskog nadomjeska.

Kliničkim pregledom i rendgenološkom dijagnostikom (ortopan i dentalni CT) ustanovljena je relativno povoljna situacija za ugradnju dentalnih implantata u frontalnoj regiji maksile i nepovoljna situacija za ugradnju dentalnih implantata obostrano u distalnoj regiji maksile radi blizine maksilarnog sinusa (slika 1).

Razvoj suvremene implantologije i nove metode augmentacije alveolarnog grebena i maksilarnog sinusa omogućili su kvalitetniju rehabilitaciju potpune bezubosti. Ponekad je nedovoljan volumen kosti ograničavajući faktor ugradnje dentalnih implantata. U tim slučajevima radi se sinus lifting kako bi se postigla optimalna situacija za ugradnju dentalnih implantata.

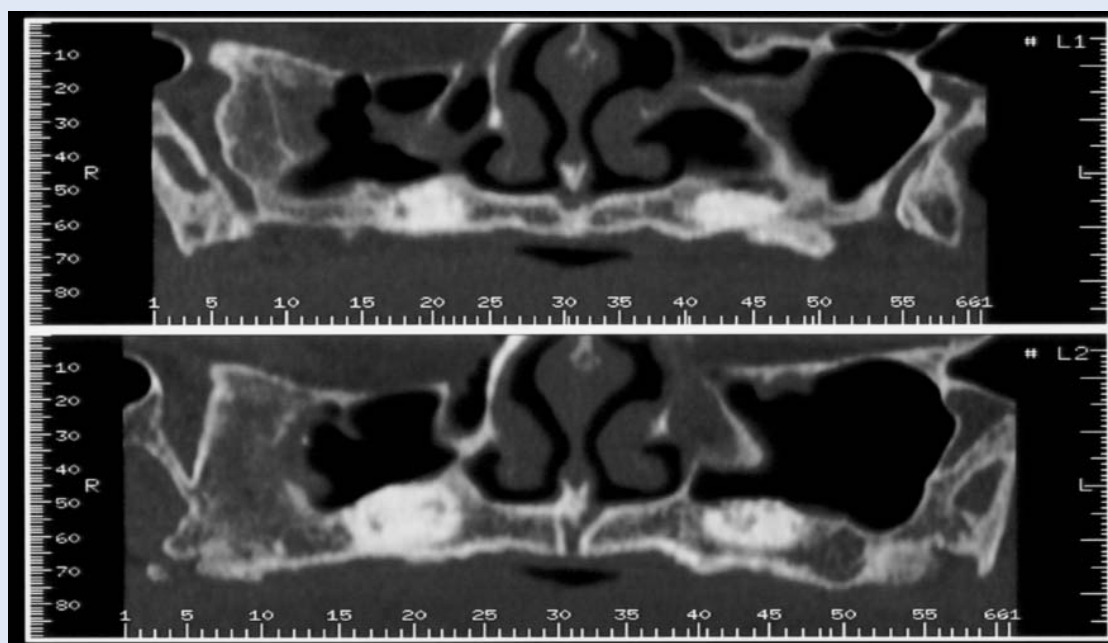
Predloženi plan terapije obuhvaćao je tri faze: 1. obostrani sinus lifting; 2. ugradnja dentalnih implantata; 3. otvaranje implantata i protetska terapija.

Bolesnici su obrazloženi svi aspekti planirane terapije kao i moguće komplikacije. Bolesnica se složila s navedenim prijedlogom terapije te potpisala suglasnost za navedeni zahvat.



**Slika 1.** Prijeoperativna ortopantomogram snimka

**Figure 1.** Preoperative panoramic radiography



**Slika 2.** Dentalni CT nakon sinus liftinga

**Figure 2.** Dental CT after sinus lift procedure

U prvoj fazi učinjen je obostrani sinus lifting u lokalnoj anesteziji. Otvorenom metodom implantirana je umjetna kost u područje maksilarnog sinusa kako bi se dobilo dovoljno volumena kosti za ugradnju dentalnih implantata. Ugrađen je ksenogeni materijal umjetna kost i reorptivna membrana (Bio Oss, Bio Guide, Geistlich, Njemačka). Deset dana nakon zahvata odstranjeni su šavovi, klinički i rendgenološki nalaz je bio zadovoljavajući (slika 2).

U drugoj fazi, devet mjeseci nakon sinus liftinga, u lokalnoj anesteziji je učinjena ugradnja 6 dentalnih implantata tvrtke Astra Tech, Goetborg, Švedska u bezubu gornju čeljust. Ugradnja implantata učinjena je prema standardnom protokolu. Implantati su pozicionirani u regiji 11,13,15 te 21, 23, 25. U regiji

15, 13 i 25 postavljeni su implantati 11x4 mm, a u regiji 11, 21 i 23 11x3.5 mm.

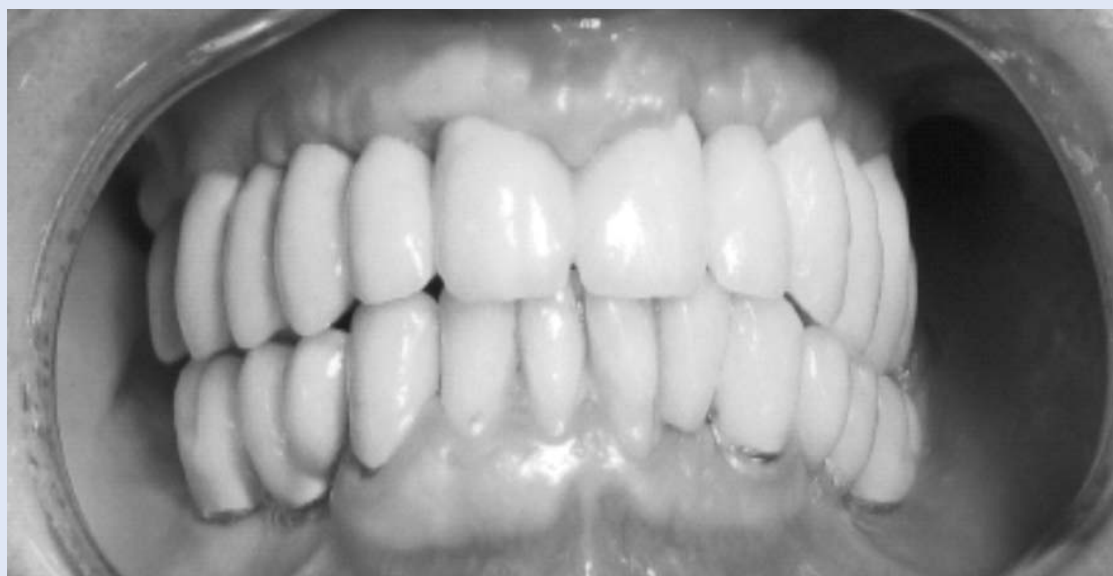Rendgenološki i klinički nalaz nakon četiri mjeseca bio je dobar te se pristupilo trećoj fazi implantoprotetske terapije. Učinjeno je otvaranje ugrađenih dentalnih implantata, postavljeni su gingiva formeri (visine 4 mm i promjera 5,5 mm) na period od 3 tjedna. Nakon toga uzeti su otisci transferrima, te se u zubotehničkom laboratoriju na preparabilnim nadogradnjama učini paralericizacija i modeliranje nadogradnji na kojima će se fiksirati most. Nakon učinjene probe metala, te određivanja boje učinjen je klasični metalnokeramički most koji je trajno cementiran (slika 3).

Na kontrolnom pregledu godinu dana nakon zahvata RTG i klinički nalaz bili su zadovoljavajući, kao i zadovoljstvo bolesnice navedenim radom (slika 4).

#### RASPRAVA I ZAKLJUČAK

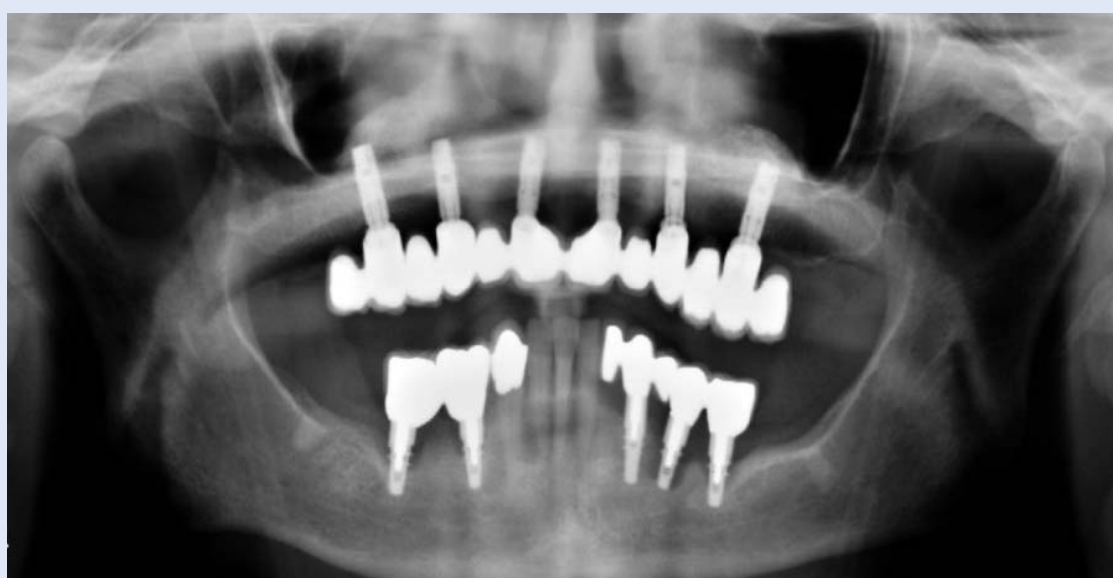Sinus lifting je postupak za podizanja sinusa koji su 1980. opisali Boyne i James<sup>3</sup>. Oni se zalažu za korištenje autolognih transplantata zdjelične kosti. Autologni transplantat može se uzimati i u području lubanje, brade ili ramusu mandibule. Drugi autori istražuju primjenu alogernih, ksenogenih, heterolo-

Terapija djelomične i totalne bezubosti zahtjevan je proces. Interdisciplinarni oblici liječenja, suradnja implantologa, protetičara i zubotehničkog laboratorija daje nam više mogućnosti kako bi se postigao što bolji rezultat. Različite metode augmentacije, sinus lifting, kao i suvremena implantologija dali su poseban doprinos u rješavanju navedenih problema.



**Slika 3.** Protetski nadomjestak nakon definitivnog cementiranja

*Figure 3. Clinical appearance immediately after cementing fixed bridge*



**Slika 4.** Ortopantomogram godinu dana nakon završetka rada

*Figure 4. Panoramic radiography one year after cementation of fixed bridges*

gnih ili sintetskih materijala za nadomještanje kosti<sup>4</sup>. Ne treba zaboraviti niti mogućnost određenog neuspjeha u predviđenoj terapiji. Tako Zerb i sur.<sup>5</sup> navode 22 odbacivanja implantata kod 465 evaluiranih implantata u području sinus liftinga. Tulasne i sur.<sup>6</sup> navode podatak o gubitku 2 implantata nakon ugradnje 120 implantata. Venturelli<sup>7</sup> navodi gubitak jednog implantata od ukupno ugrađena 42 implantata. Jensen<sup>2</sup> navodi 98 %-tnu uspješnost pre-

življenja implantata u periodu od 5 godina. Broj postavljenih implantata bio je 324 i korištena je demineralizirana goveđa kost kao nadomjesni materijal.

Terapija djelomične i totalne bezubosti zahtjevan je proces. Interdisciplinarni oblici liječenja, suradnja implantologa, protetičara i zubotehničkog laboratorija daje nam više mogućnosti kako bi se postigao što bolji rezultat. Različite metode au-

gmentacije, sinus lifting kao i suvremena implantologija dale su poseban doprinos u rješavanju navedenih problema<sup>8,9</sup>. Klinički pregled, RTG dijagnostika, dobro planiranje, adekvatna priprema te kvalitetna izvedba, kako ona implantologa tako i ona protetičara i zubnog tehničara, smanjuju tu mogućnost na minimum<sup>1,10,11</sup>. Potrebno je ponekad i više mjeseci, pa i godina kako bi se postigao zadovoljavajući rezultat. Naravno, nakon završene taretije potrebno je perfektno održavati higijenu usne šupljine kako se ne bi kompromitirala trajnost rada, te svakako dolaziti na redovite kontrolne preglede.

Zaključno se može reći da su sinus lifting i primjena dentalnih implantata omogućili sasvim nov pristup u rješavanju totalne bezubosti čeljusti te time i bolju kvalitetu života u estetskom i funkcionalnom smislu.

#### ZAHVALA

Rad je dovršen uz potporu s projekta MZOŠ br. 065-1080057-0429.

#### LITERATURA

1. Sethi A, Kaus T. Praktična implantologija. Zagreb: Media ogled, 2009.
2. Jensen OT. The sinus bone graft. Chicago: Quintessence, 1999.
3. Boyne PJ, James RA. Grafting of the maxillary floor with autogenous marrow and bone. *J Oral Surg* 1980;38:613-6.
4. Valentini P, Abensur D. Elevation du plancher du sinus maxillaire a l'aide d'os lyophilise demineralise et d'os bovin (Bio Oss) et mise en place d'implants. etude clinique sur 20 patients. *Int J Periodontics Restorative Dent* 1997;17:233-41.
5. Zerb R, Ouhayoun JP, Freyss G. Apports osseux et chirurgie implantaire. *J Perodontol* 1991;10:177-88.
6. Tulasne JF, Saade J, Riachi A. Greffe osseuse du sinus maxillaire et implants de Broenemark. *Cah Prothet* 1993;2:101-16.
7. Venturelli A. A modified surgical protocol for placing implants in teh maxillary tuberosity: Clinical results at 36 months after loading with fixed partial dentures. *Int J Oral Maxillofac Implants* 1996;11:743-9.
8. Davarpanah M, Martinez H. Priručnik dentalne implantologije. Zagreb: In Tri, 2006.
9. Breine U, Braenemark PI. Reconstruction of alveolar jaw bone. *Scad J Plast Reconstr Surg* 1980;14:23-48.
10. Eckert SE, Carr AB. Implant-retained maxillary overdentures. *Dent Clin North Am* 2004;48:585-601.
11. Lindhe J, Karring T, Lang NP. Klinička parodontologija i dentalna implantologija. Zagreb: Globus, 2004.