

Sindrom prstenastog kromosoma 18

Pereza, Nina; Buretić-Tomljanović, Alena; Vraneković, Jadranka; Ostojić, Saša; Kapović, Miljenko

Source / Izvornik: **Medicina Fluminensis : Medicina Fluminensis, 2010, 46, 208 - 213**

Journal article, Published version

Rad u časopisu, Objavljena verzija rada (izdavačev PDF)

Permanent link / Trajna poveznica: <https://um.nsk.hr/um:nbn:hr:184:205354>

Rights / Prava: [In copyright](#)/[Zaštićeno autorskim pravom.](#)

Download date / Datum preuzimanja: **2025-01-15**



Repository / Repozitorij:

[Repository of the University of Rijeka, Faculty of Medicine - FMRI Repository](#)



Sindrom prstenastog kromosoma 18

Ring chromosome 18 syndrome

Nina Pereza*, Alena Buretić-Tomljanović, Jadranka Vraneković, Saša Ostojić, Miljenko Kapović

Zavod za biologiju i medicinsku genetiku,
Medicinski fakultet Sveučilišta u Rijeci

Primljeno: 29. 1. 2010.

Prihvaćeno: 10. 3. 2010.

Adresa za dopisivanje:

*Nina Pereza, dr. med.

Zavod za biologiju i medicinsku genetiku,
Medicinski fakultet Sveučilišta u Rijeci,
Braće Branchetta 20, 51 000 Rijeka
e-mail: nina.pereza@xnet.hr

<http://hrcak.srce.hr/medicina>

Sažetak. Cilj: Prstenasti ili ring kromosom rijetka je strukturna promjena kromosoma koja najčešće nastaje zbog terminalne delecije na oba kraka kromosoma te ponovnog spajanja preostalih dijelova kratkog i dugog kraka kromosoma u prstenastu strukturu. Sindromi prstenastih kromosoma iznimno su rijetki s incidencijom od 1 : 50.000 živorođene djece. U ovom radu prikazujemo prvi slučaj djevojčice sa sindromom prstenastog kromosoma 18 zabilježenog na Zavodu za biologiju i medicinsku genetiku (Medicinski fakultet, Sveučilište u Rijeci). **Prikaz slučaja:** Bolesnica je dvanaestogodišnja djevojčica sa psihomotornom retardacijom, mikrocefalijom, niskim rastom, dismorfijom lica (hipertelorizam, hipoplazija srednjeg lica, usni kutovi okrenuti prema dolje, rascjep nepca, prognatija, nisko postavljene uške), obostranom stenozom vanjskog slušnog hodnika uz provodnu gluhoću i brahidaktilijom. Citogenetičkom analizom utvrđen je mozaični kariotip: 46,XX,r(18)(p11.3;q23)[97]/45,XX,-18[3] *de novo*. Daljnjom kliničkom obradom utvrđeno je kako bolesnica ima obilježja klasična za deleciju oba kraka 18. kromosoma. Klinička obilježja djeteta prikazana su i uspoređena s klasičnim kliničkim obilježjima sindroma. **Rasprava i zaključak:** Iako je sindrom prstenastog kromosoma 18 rijedak genetički poremećaj, nužno je prepoznati dijete s multiplim prirođenim anomalijama već na razini primarne zdravstvene zaštite te ga zbog pravilnog genetičkog informiranja i odabira odgovarajuće terapije što prije uputiti na specijalističku obradu, kao i na citogenetičku analizu.

Ključne riječi: dismorfologija, genetika, gluhoća, niski rast

Abstract. Aim: Ring chromosomes are rare structural chromosomal aberrations which form after the breakage in both terminal regions of the affected chromosome with fusion of the short and long arm into a ring formation. The incidence of ring chromosome syndromes is estimated to be about 1:50.000 live born children. Here we present the first case of a girl with ring chromosome 18 syndrome identified at the Department of biology and medical genetics (School of medicine, University of Rijeka). **Case report:** The patient is a twelve-year-old girl with psychomotor retardation, microcephaly, short stature, dysmorphic facies (hypertelorism, midface hypoplasia, downturned corners of mouth, cleft palate, prognathia and brachydactyly). Cytogenetic analysis determined a mosaic karyotype: 46,XX,r(18)(p11.3;q23)[97]/45,XX,-18[3] *de novo*. Our patient has the characteristic features of 18p and 18q deletion syndromes. We present the clinical features of the patient and compare them to the classical features of 18p and 18q deletion syndromes. **Discussion and conclusion:** Although ring chromosome 18 syndrome is a rare genetic disorder it is necessary to identify the child with multiple congenital anomalies by primary care physicians and refer the child to the proper medical institution for genetic testing and genetic counseling.

Key words: dysmorphology, deafness, genetics, short stature

UVOD

Prstenasti ili ring kromosom rijetka je strukturna promjena kromosoma koja najčešće nastaje zbog terminalne delecije na oba kraka kromosoma te ponovnog spajanja preostalih dijelova kratkog i dugog kraka kromosoma u prstenastu strukturu. Ovakvo preuređenje genetičkog materijala za posljedicu ima parcijalnu monosomiju za distalni dio kratkog i dugog kraka kromosoma, a kliničke posljedice ovise o tome koliko je genetičkog materijala izgubljeno s krajeva kromosoma prije spajanja u 'prsten', te o stabilnosti ovakvog kromosoma tijekom mitoze¹. Sindromi prstenastih kromosoma iznimno su rijetki s incidencijom od 1 : 50.000 živorođene djece i opisani su uz sve humane kromosome.

Sindrom prstenastog kromosoma 18 rijedak je genetički poremećaj u kojem dolazi do trajnog gubitka genetičkog materijala s krajeva kromosoma te posljedičnog nastanka sindroma koji imaju kombinaciju kliničkih obilježja 18p i 18q delecij-skih sindroma^{2,4}. Glavna klinička obilježja 18q delecij-skog sindroma (OMIM 601808) izrazito su varijabilna i uključuju anomalije distalnih dijelova ekstremiteta, atreziju vanjskog slušnog hodnika i hipoplaziju srednjeg lica^{5,6}. Klinička obilježja 18p delecij-skog sindroma uključuju ptozu kapaka, poremećaje razvoja središnje osi tijela i holoprozencefaliju, mikrognatiju, anomalije zuba, kožne nabore na vratu, brahidaktiliju, IgA deficijenciju i ekceme⁷. Zajednička obilježja 18p i 18q delecij-skih sindroma uključuju mentalnu retardaciju, hipotoniju, niski rast, nedostatak hormona rasta, mikrocefaliju i prirođene srčane mane^{3,4}.

U medicinskoj literaturi do sada je opisano oko 70 slučajeva sindroma prstenastog kromosoma 18. Većina slučajeva sindroma prstenastog kromosoma 18 nastaje *de novo*, iako je opisano nekoliko obiteljskih slučajeva. U ovom radu prikazujemo prvi slučaj djevojčice sa sindromom prstenastog kromosoma 18 zabilježenog na Zavodu za biologiju i medicinsku genetiku (Medicinski fakultet, Sveučilište u Rijeci).

PRIKAZ SLUČAJA

Bolesnica je trinaestogodišnja djevojčica koja je upućena na Zavod za biologiju i medicinsku gene-

tiku zbog kliničke i citogenetičke obrade mentalne retardacije i multiplih prirođenih anomalija.

Djevojčica je rođena u 39. tjednu redovito kontrolirane i uredne trudnoće. Porođajna težina bila je 3200 g, duljina 47 cm i opseg glave 33 cm. Obiteljska anamneza nije značajna, roditelji nisu u srodstvu, a majka iz prethodnog braka ima jednog zdravog sina.

Prilikom pregleda djevojčice uočena je kraniofacijalna dismorfija uključujući mikrocefaliju (opseg glave 50 cm; < 5. centila), hipoplaziju srednjeg lica,

Prstenasti ili ring kromosom rijetka je strukturna promjena kromosoma koja najčešće nastaje zbog terminalne delecije na oba kraka kromosoma te ponovnog spajanja preostalih dijelova kratkog i dugog kraka kromosoma u prstenastu strukturu. Sindromi prstenastih kromosoma iznimno su rijetki s incidencijom od 1 : 50.000 živorođene djece i opisani su uz sve humane kromosome.

hipertelorizam, nisko postavljene uške, usne kutove okrenute prema dolje i prognatiju. Vanjski slušni kanali iznimno su suženi, a heliksi uški obostrano zadebljali. Na šakama i stopalima prisutna je brahidaktilija, a na dlanovima oskudni dermatoglifi s izraženim vrtlozima na prstima. Djevojčica ima tanku i prorijeđenu kosu, a koža je žućkasto blijede boje s ožiljnim promjenama u području sakruma zbog kroničnog ekcema. Djevojčica nosi naočale od 9. godine zbog kratkovidnosti, a oftalmološkim pregledom utvrđen je i horizontalni nistagmus.

Rođena je s rascjepom tvrdog nepca i ankiloglosijom (kratki frenulum jezika) koji su operirani u dobi od tri godine. U toj su dobi prvi put zamijećene i smetnje sluha, pa je djevojčica upućena na audiološku obradu kojom je utvrđena obostrana teška provodna gluhoća i smetnje u razvoju govora. Precizan stupanj oštećenja sluha ne može se sa sigurnošću utvrditi zbog psihomotorne retardacije. Višeslojnom kompjutorskom tomografijom piramida utvrđeno je obostrano suženje vanjskih slušnih hodnika koji u najširem dijelu koštanog segmenta iznose 0.2 cm. Nadalje, u desnom uhu stapes je atipičnog oblika uz normalni položaj ostalih slušnih koščica. Djevojčica trenutno koristi dva zaušna slušna pomagala te pohađa vježbe.

Ultrazvučnim pregledom srca utvrđena je insuficijencija mitralne valvule 1. stupnja te manji perikardijalni izljev oko cijelog srca.

Unatoč dobi od trinaest godina, djevojčica je slabo razvijena i iznimno niskog rasta. Njena tjelesna težina bila je 27 kg (< 5. centila) i visina 122 cm (< 5. centila), opseg glave 52 cm (10. centila). Endokrinološkom obradom utvrđene su niske razine hormona rasta.

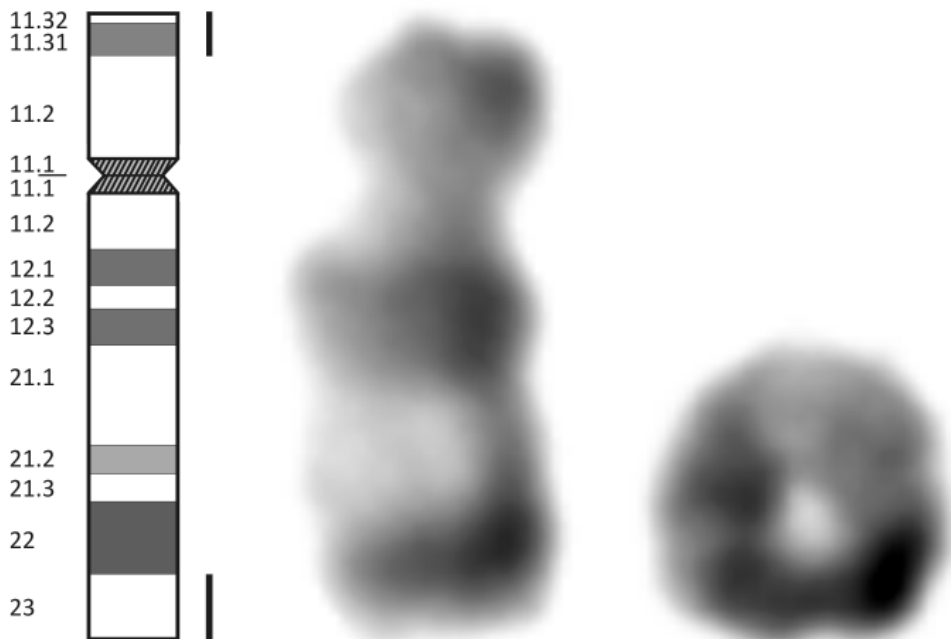
Psihomotorni razvoj djevojčice je usporen. Bez potpore je sjedila s 10 mjeseci, a prohodala s 19 mjeseci. Djevojčica teško hoda prilikom čega štedi pokrete desne strane, teško hoda na petama, u Mingazzinijevom testu tone desna noga (*hemiparesis lat. dex.*). Na gornjim i donjim ekstremitetima odsutni su svi refleksi. Trbušni refleksi su pozitivni. Višeslojnom kompjutorskom tomografijom utvrđena je atrofija kore velikog mozga.

Djevojčica je intelektualno u okvirima umjerene mentalne retardacije. Govor je oskudno razvijen, no kontakt uspostavlja uz pomoć majke. Preporučeno je uključivanje u odgojno-obrazovnu skupinu uz defektološki tretman.

Na temelju nalaza specijalističkih pregleda, utvrđene dismorfije i kliničke genetičke obrade na Zavodu za biologiju i medicinsku genetiku postavljena je klinička dijagnoza sindroma prstenastog kromosoma 18 koja je citogenetički potvrđena.

CITOGENETIČKA ANALIZA

Kariotipizacija limfocita periferne krvi napravljena je prema modificiranoj Moorheadovoj metodi. GTG metodom oprugavanja kromosoma s rezolucijom od 550 pruga utvrđene su dvije stanične linije, odnosno mozaični kariotip. Analizirano je 100 stanica. U 97 % stanica utvrđena je strukturna promjena kromosoma 18, prstenasti kromosom, s točkama loma u području terminalnog dijela p i q kraka kromosoma 18 (slika 1). U preostalih 3 % stanica utvrđena je monosomija 18. kromosoma s izgubljenim prstenastim kromosomom. Budući da roditelji imaju uredan kariotip smatra se da se radi o svježoj mutaciji (mutacija *de novo*). Za analizu je korišten svjetlosni mikroskop BX51 (Olympus) te kompjutorska programska podrška CytoVision (Applied Imaging Corp, Santa Clara, CA).



Slika 1. Ideogram kromosoma 18 i parcijalni kariotip pacijentice s r(18) i normalnim kromosomom 18.

Figure 1. The chromosome 18 ideogram, and a partial karyotype of the patient showing one ring chromosome 18 and one normal chromosome 18.

Temeljem citogenetičke analize kariotip djevojčice je:

46,XX,r(18)(p11.3;q23)[97]/45,XX,-18[3] *de novo*

RASPRAVA

Sindrom prstenastog kromosoma 18 obilježen je izrazito varijabilnim fenotipom ovisno o tome koja klinička obilježja 18p i 18q delecijских sindroma prevladavaju. Većina bolesnika pokazuje kliničku sliku 18q delecijского sindroma, a u manjeg broja bolesnika prisutna su i obilježja 18p delecijского sindroma. U prikazanom slučaju djevojčica ima klinička obilježja i 18p i 18q delecijских sindroma, iako prevladavaju obilježja 18q delecijского sindroma (tablica 1). Temeljem citogenetičke analize u prikazanom slučaju utvrđen je mozaični kariotip, a preciznije određivanje točaka loma bilo bi moguće uz dodatnu analizu specifičnih kromosomskih lokusa *fluorescentnom in situ hibridizacijom* (FISH). Većina prstenastih kromosoma nastaje *de novo* tijekom postzigotnih mitotičkih pogrešaka prilikom čega dolazi do stvaranja mozaičnih kariotipova i gubitka prstenastog kromosoma u određenoj populaciji stanica zbog njegove nestabilnosti tijekom mitotičkih dioba, kao što je primjer u prikazanom slučaju. Kliničke posljedice povezane s prstenastim kromosomima vrlo su varijabilne, jer se uz primarni gubitak genetičkog materijala delecijom terminalnih krajeva kromosoma može dogoditi i sekundarni gubitak materijala zbog nestabilnosti prstenastih kromosoma tijekom mitoze. Tako će fenotip u konačnici ovisiti o veličini prstenastog kromosoma, količini izgubljenih gena, stabilnosti prstenastog kromosoma, prisutnosti sekundarnih aneuploidnih stanica i omjeru mozaičnih i normalnih stanica.

Kao glavna obilježja prisutna u djevojčice jesu psihomotorna retardacija, hipotonija, mentalna retardacija, zaostajanje u rastu te stenoza vanjskog slušnog hodnika uz provodnu gluhoću. Gubitak genetičkog materijala s 18q kromosoma odgovoran je za stenozu ili atreziju vanjskog slušnog hodnika što je jedno od konstantnih obilježja ovog sindroma⁹. Zahvaćenost varira od blage stenozе, potpunog nedostatka srednjeg uha do slabo razvijenog unutarnjeg uha. Provodna nagluhost posljedica je ovih promjena. Promjene su

gotovo uvijek obostrane, iako jedno uho može biti manje zahvaćeno od drugog. Kritična regija za promjene uha nalazi se na 18q22.3-18q23 kromosomu. Iako osobe sa sindromom prstenastog kromosoma 18 pokazuju širok spektar kliničkih obilježja, na ovaj sindrom treba pomisliti u svim slučajevima gdje postoji stenoza ili atrezija vanjskog slušnog hodnika u kombinaciji sa specifičnom dismorfijom lica te dijete poslati na citogenetičku analizu.

Sindrom prstenastog kromosoma 18 obilježen je izrazito varijabilnim fenotipom ovisno o tome koja klinička obilježja 18p i 18q delecijских sindroma prevladavaju. Većina bolesnika pokazuje kliničku sliku 18q delecijского sindroma, a u manjeg broja bolesnika prisutna su i obilježja 18p delecijского sindroma. Iako je sindrom prstenastog kromosoma 18 rijedak genetički poremećaj, nužno je prepoznati dijete s multiplim prirođenim anomalijama već na razini primarne zdravstvene zaštite, te ga zbog pravilnog genetičkog informiranja i odabira odgovarajuće terapije što prije uputiti na specijalističku obradu, kao i na citogenetičku analizu.

Kraniofacijalna obilježja prisutna u djevojčice jesu mikrocefalija, hipertelorizam, hipoplazija srednjeg lica, prognatija i nisko postavljene uške, a u djetinjstvu je operirala rascjep tvrdog nepca. Osobe u kojih nedostaje kratki krak 18. kromosoma imaju povećan rizik od rascjepa tvrdog i/ili mekog nepca zbog holoprozencefalije (anomalija razvoja prozencefalona). Kritična regija za holoprozencefaliju nalazi se na 18p11.3 kromosomu gdje se nalazi TGIF gen (engl. *TG-interacting factor*; OMIM #602630)¹⁰.

Od ostalih kliničkih obilježja u djevojčice su također prisutni brahidaktilija, oskudni dermatoglifi s pojačanim vrtlozima na prstima, kronični ekcemi na sakrumu, kao i niske razine hormona rasta. Nakon rođenja gotovo sva djeca sa sindromom prstenastog kromosoma 18 značajno zaostaju u rastu. U većine postoji nedostatak hormona rasta, a bez nadomjesne terapije konačna visina iznosi oko 150 cm. Iako se gen za hormon rasta nalazi na 17. kromosomu, nedostatak hormona rasta u bolesnika sa sindromom prstenastog kromosoma 18 može se objasniti haploinsuficijenci-

Tablica 1. Klasična klinička obilježja 18p delecijskog sindroma, 18q delecijskog sindroma i zajedničkih obilježja 18p i 18q delecijskih sindroma te usporedba s prikazanim slučajem.

Table 1. Classic clinical features of 18p deletion syndrome, 18q deletion syndrome and common features in both 18p and 18q deletion syndromes and comparison with the current case.

Klinička obilježja	18p delecijski sindrom	Prikazani slučaj
Oči	hipertelorizam ciklopija ptoza strabizam	+
Donja čeljust	mikrognatija	
Uške	nisko postavljene	+
Vrat	kožni nabori	
Šake	brahidaktilija visoka insercija palca	+
Dermatoglifi	zadebljali rubovi	
Stopala	brahidaktilija	+
Imunološki sustav	IgA deficijencija	
Koža	ekcemi	+
Središnji živčani sustav	holoprozencefalija	
Klinička obilježja	18q delecijski sindrom	Prikazani slučaj
Lice	hipoplazija srednjeg lica	+
Oči	hipotelorizam duboko usađene oči nistagmus kratkovidnost	+ +
Donja čeljust	prognatija	+
Usne	usni kutovi okrenuti prema dolje	+
Uške	izražen antiheliks zadebljali heliks stenozna vanjskog slušnog kanala atrezija vanjskog slušnog kanala anomalije unutrašnjeg uha	+ + +
Sluh	provodna gluhoća	+
Kosa	tanka i prorijeđena	+
Ramena	subakromijalna jamica	
Šake	ušiljeni prsti proksimalan položaj palca klinodaktilija 5. prsta	
Dermatoglifi	abnormalni vrtlozi na prstima	+
Stopala	2. i 3. prst prelaze preko palca rocker bottom feet pes equinovarus	
Spolovilo	hipospadija	
Zglobovi	juvenilni reumatoidni artritis	
Klinička obilježja	18p i 18q delecijski sindromi	Prikazani slučaj
Psihomotorni razvoj	hipotonija mentalna retardacija	+ +
Rast	zaostajanje u rastu nedostatak hormona rasta	+ +
Glava	mikrocefalija brahicefalija	+
Oči	epikantus	
Usna šupljina	rascjep nepca visoko nepce	+
Srce	prirodna srčana mana (atrijski septalni defekt ventrikularni septalni defekt anomalni utok plućnih vena)	+ (insuficijencija mitralne valvule)

jom gena nužnih za normalan razvoj i funkciju hipotalamusa koji se nalaze na kratkom kraku 18. kromosoma^{7,11}.

Psihomotorno zaostajanje u osoba sa sindromom prstenastog kromosoma 18 varira od umjerenog do teškog, a gotovo se u svih osoba javljaju poteškoće u učenju. Razvoj govora je usporen u većine djece, djelomice zbog poteškoća u učenju, a djelomice zbog gubitka sluha.

ZAKLJUČAK

U ovom radu prikazali smo slučaj dvanaestogodišnje djevojčice s psihomotornom retardacijom, mikrocefalijom, izraženom dismorfijom lica, obostranom stenozom vanjskog slušnog hodnika uz provodnu gluhoću, brahidaktilijom i niskim rastom. Citogenetičkom analizom utvrđen je prstenasti kromosom 18, a daljnjom kliničkom obradom utvrđeno je kako bolesnica ima obilježja klasična za deleciju oba kraka 18. kromosoma. Klinička obilježja djeteta prikazana su i uspoređena s klasičnim kliničkim obilježjima sindroma. Iako je sindrom prstenastog kromosoma 18 rijedak genetički poremećaj, nužno je prepoznati dijete s multiplim prirođenim anomalijama već na razini primarne zdravstvene zaštite te ga zbog pravilnog genetičkog informiranja i odabira odgovarajuće terapije što prije uputiti na specijalističku obradu, kao i na citogenetičku analizu.

LITERATURA

1. Sodr  CP, Guilherme RS, Meloni VF, Brunoni D, Juliano Y, Andrade JA et al. Ring chromosome instability evaluation in six patients with autosomal rings. *Genet Mol Res* 2010;9:134-43.
2. de Grouchy J. The 18p, 18q and 18 syndromes. *Birth defects Orig Art Ser* 1969;V:74-87.
3. Dobos M, Fekete G, Raff R, Schubert R, Szabo J, Halasz Z et al. Ring chromosome 18: Clinical, cytogenetic and molecular genetic studies on four patients. *Int J Hum Genet* 2004;4:197-200.
4. Stankiewicz P, Brozek I, H lias-Rodzewicz Z, Wierzbza J, Pilch J, Bocian E et al. Clinical and molecular-cytogenetic studies in seven patients with ring chromosome 18. *Am J Med Genet* 2001;101:226-39.
5. Cody JD, Ghidoni PD, DuPont BR, Hale DE, Hilsenbeck SG, Stratton RF et al. Congenital anomalies and anthropometry of 42 individuals with deletions of chromosome 18q. *Am J Med Genet* 1999;85:455-62.
6. Strathdee G, Zackai EH, Shapiro R, Kamholz J, Overhauer J. Analysis of clinical variation seen in patients with 18q terminal deletions. *Am J Med Genet* 1995;59:476-83.
7. Turleau C. Monosomy 18p. *Orphanet J Rare Dis* 2008;3:4.
8. Moorhead PS, Nowell PC, Mellman WJ, Battips DM, Hungerford DA. Chromosome preparation of leukocytes cultured from peripheral human blood. *Exp Res* 1960;20:613-6.
9. Dostal A, Nemeckova J, Gaillyova R, Vranova V, Zezulova D, Lejska M, Slapak I, Dostalova Z, Kuglik P. Identification of 2.3-Mb gene locus for congenital aural atresia in 18q22.3 deletion: a case report analyzed by comparative genomic hybridization. *Otol Neurotol* 2006;27:427-32.
10. Bendavid C, Dup  V, Rochard L, Gicquel I, Dubourg C, David V. Holoprosencephaly: An update on cytogenetic abnormalities. *Am J Med Genet C Semin Med Genet* 2010;154C:86-92.
11. Cody JD, Heard PL, Crandall AC, Carter EM, Li J, Hardies LJ, Lancaster J et al. Narrowing critical regions and determining penetrance for selected 18q- phenotypes. *Am J Med Genet A* 2009;149A:1421-30.