

Magnetna rezonanca u dijagnostici bolesti srca

Kovačić, Slavica

Source / Izvornik: **Medicina Fluminensis : Medicina Fluminensis, 2010, 46, 157 - 164**

Journal article, Published version

Rad u časopisu, Objavljena verzija rada (izdavačev PDF)

Permanent link / Trajna poveznica: <https://urn.nsk.hr/urn:nbn:hr:184:586611>

Rights / Prava: [In copyright](#)/[Zaštićeno autorskim pravom.](#)

Download date / Datum preuzimanja: **2024-09-12**



Repository / Repozitorij:

[Repository of the University of Rijeka, Faculty of
Medicine - FMRI Repository](#)



Magnetna rezonanca u dijagnostici bolesti srca

Diagnosis of heart disease by magnetic resonance imaging

Slavica Kovačić

Sažetak. Magnetna rezonanca srca neinvazivna je dijagnostička tehnika koja je započela svoju kliničku uporabu ranih 1980-ih. Bazira se na principima nuklearne magnetne rezonance (NMR) koja se razvila 1930. godine. Bio je potreban značajan napredak od temeljnih principa NMR do generiranja slike ljudskog tijela. Tehnike su se razvijale u svrhu detekcije male količine radio-frekventne energije (RF) generirane vrtnjom protona vodika kada je bolesnik u jakom magnetskom polju. Oslikavanje se danas temelji na jakim magnetskim poljima, supravodljivim magnetima i naprednoj elektronici koja usmjerava i obrađuje RF energiju. Osnovni izazov MR dijagnostike srca je kretanje srca tijekom srčanog ciklusa i kretanje pluća tijekom respiratornog ciklusa koji proizvode artefakte pokreta na slici. Dišni pokreti mogu biti ublaženi zadržavanjem daha tijekom snimanja. Problem srčanih pokreta rješava se korištenjem EKG-a. EKG "gating" prikuplja podatke za oslikavanje samo u određenom dijelu srčanog ciklusa, obično za vrijeme dijastole. R val EKG-a koristi se kao referentna točka za prikupljanje podataka. Slike nastaju iz podataka prikupljenih u seriji srčanih ciklusa (R – R intervalima). Napretkom tehnike magnetna rezonanca srca postala je standardni pregled u procjeni regionalne i globalne sistoličke funkcije, detekcije infarkta miokarda i mogućnosti njegovog opravka, u analizi bolesti perikarda i tumora srca. U nekim centrima magnetna rezonanca srca je metoda izbora u detekciji ishemijske bolesti srca, kao i inicijalni pregled kod bolesnika s popuštanjem srčane funkcije. U članku su navedene indikacije i način izvođenja pregleda srca ovom metodom.

Cljučne riječi: bolesti perikarda, EKG "gating", infarkt miokarda, magnetna rezonanca srca, tumori srca

Abstract. Magnetic resonance imaging (MRI) is a noninvasive imaging technique that came into clinical use in the early 1980s. It is based on the principles of nuclear magnetic resonance (NMR) which was developed in the 1930s. Significant advances were necessary to go from the basic principles of NMR to generating images of the human body. Techniques were developed to localize the small amount of radio frequency (RF) energy generated from spinning hydrogen protons when a patient is placed in a strong magnetic field. Image production today relies upon magnetic fields created by superconducting magnets and sophisticated electronics which manipulate and process the RF energy. The fundamental challenges of cardiac MRI imaging is the movement of the heart throughout the cardiac cycle and the movement of the lungs during the respiratory cycle which produce motion artifacts in the image. Respiratory motion can be alleviated with breath holding during imaging. The problem of heart motion can be solved with the use of ECG gated imaging. ECG gating allows for stop motion imaging by acquiring data only during a specified portion of the cardiac cycle, typically during diastole. The R wave of the ECG is used as a reference point with data acquisition being initiated following a given delay after the R wave. Images are created from data collected over a series of cardiac cycles (R to R intervals). These improvements have led to recognition of cardiac MRI as the reference standard for the assessment of regional and global systolic function, detection of myocardial infarction, myocardial viability, and cardiac masses. In some centers cardiac MRI is emerging as the test of choice for the detection of ischemic heart disease, as well as for the initial work-up of patients presenting with heart failure. This article gives the review of indications and procedures to perform cardiac MRI.

Key words: cardiac masses, cardiac MRI, ECG gating, myocardial infarction, pericardial disease

Klinički zavod za radiologiju,
Klinički bolnički centar Rijeka

Primljeno: 11. 1. 2010.
Prihvaćeno: 26. 4. 2010.

Adresa za dopisivanje:
Slavica Kovačić, dr. med.
Klinički zavod za radiologiju,
Klinički bolnički centar Rijeka,
Tome Strišića 3, 51 000 Rijeka
e-mail: slavica.kovacic@yahoo.com

<http://hrcak.srce.hr/medicina>

UVOD

Magnetna rezonanca je revolucionarna dijagnostika za većinu organskih sustava. Zbog srčanih kretanja razvoj magnetne rezonance srca bio je sporiji od dijagnostike drugih organa, s obzirom na to da je pregled zahtijevao kraće prikupljanje signala. Napretkom tehnologije svladale su se prepreke i

magnetna rezonanca srca postala je vrijedna metoda u dijagnostici srca (tablica 1).

Svaki pregled usklađen je sa srčanom akcijom. Problem srčanih pokreta rješava se korištenjem EKG-a. EKG "gating" prikuplja podatke za oslikavanje samo u određenom dijelu srčanog ciklusa, obično za vrijeme diastole. R val EKG-a koristi se kao referentna točka za prikupljanje podataka. Slike nastaju

Tablica 1. Obilježja dijagnostike bolesti srca magnetnom rezonancom

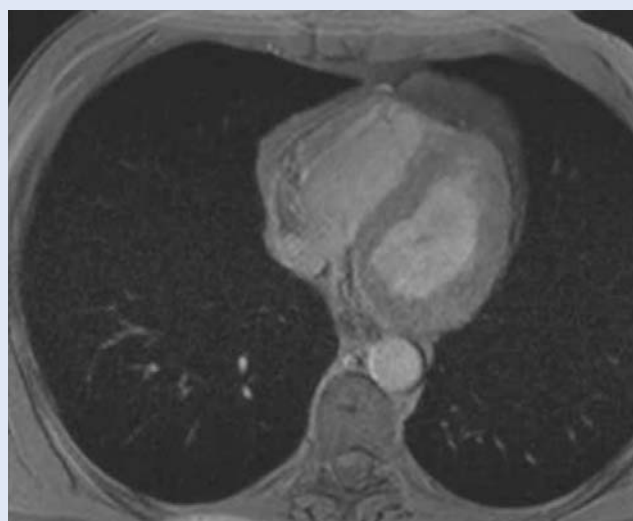
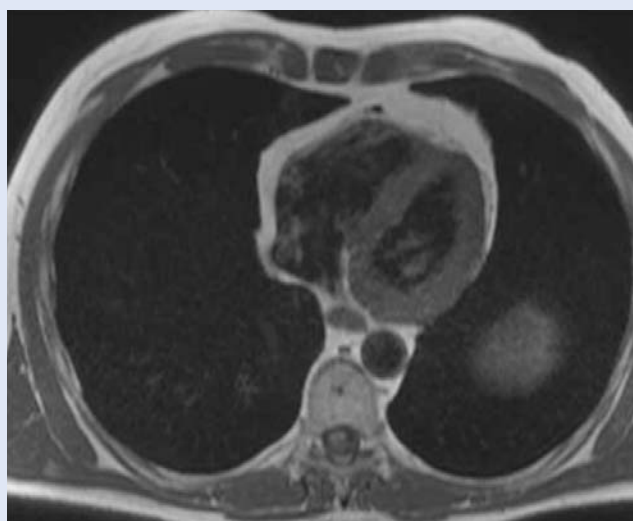
Table 1. Characteristics of cardiac disease diagnostics by magnetic resonance imaging

PREDNOSTI:

- nema ionizirajućeg zračenja (djeca, trudnice)
- visoka rezolucija prikaza srčanih komora i torakalnih krvnih žila 3D prikazom
- gadolinij ima znatno manji rizik alergijske reakcije i nefropatije u usporedbi s jodnim kontrastima
- zrak nije ograničavajući čimbenik kao kod ehokardiografije
- manje ovisan o onome tko ga izvodi za razliku od ehokardiografije
- lakši je prikaz desne klijetke
- moguće je mjerenje protoka (VENC)
- nema slabost koju imaju 2D ultrazvuk i angiografija kod izračunavanja volumena
- većina novih implantanta, stentova i vaskularnih filtera su kompatibilni s MR

NEDOSTACI:

- potrebna veća suradnja bolesnika
- klaustrofobija
- nemogućnost pružanja izravne skrbi dok je bolesnik u skeneru (nestabilni bolesnik)
- instalacija i rad MR opreme skupocjen
- MR je nespojiva s različitim uređajima za održavanje života (ograničena uporaba u akutno traumatiziranih bolesnika)
- feromagnetski objekti kontraindicirani (intrakranijski ili intraokularni metali ili šrapneli, srčani elektrostimulatori ili žice, kohlearni implantati apsolutno kontraindicirani)
- manja prostorna razlučivost od kompjutorizirane tomografije (ograničena procjena malih struktura poput koronarnih arterija).



Slika 1. Razlika između "spin echo" (black-blood) i "gradient echo" (bright-blood) tehnike
Figure 1. The differences between spin echo (black-blood) and gradient echo (bright-blood) images

ju iz podataka prikupljenih serijom srčanih ciklusa (R – R intervalima). EKG odvođeni smješteni su s lijeve strane prsišta bolesnika, a koriste se tri ili četiri elektrode. Vodovi su postavljeni tako da naglašavaju R val i minimaliziraju T val. Artefakti se javljaju kada postoje razlike u duljini R – R intervala, kao što se događa u srčanim aritmijama. EKG “gating” može biti ugrožen kod bolesnika s niskim EKG signalom (bolesnici s opstruktivnom bolesti pluća, veliki perikardijalni izljev). Pulsne sekvencije su nizovi RF impulsa koji se koriste za prikaz slike. Postoji velik broj različitih sekvencija koje se koriste u dijagnostici srca, a u osnovi se mogu podijeliti na tamno oslikavanje (“black-blood” tehniku) i svijetlo oslikavanje (“bright – blood” tehniku). “Spin echo” (SE) sekvencije prikazuju krv niskog signala “black-blood” tehnika, dok “gradient-echo”(GE) sekvencije prikazuju krv svijetlim signalom “bright-blood” tehnika. “Spin echo” (SE) sekvencije imaju manje artefakata uzrokovanih metalima, ali imaju dulje vrijeme prikupljanja signala od “gradient-echo” (GE) (slika 1). Potrebna je visoka rezolucija slike za analizu anatomije srca, medijastinuma, torakalne aorte i velikih krvnih žila. Svaki prikaz zahtijeva zadržavanje daha, odnosno tzv. “breath hold” tehniku. “Gradient-echo” sekvencije osnova su dijagnostike srca s obzirom na to da su brže i raznovrsnije.

TEHNIKE MAGNETNE REZONANCE

Karakteristika magnetne rezonance su brojne informacije koje dobijemo izborom različitih softverskih sekvencija za proučavanje karakteristika organa koji analiziramo. Brojne pulsne sekvencije dostupne su za analizu srca koje omogućavaju morfološku, “cine” analizu (filmovi), perfuziju, “viabilnost” miokarda i procjenu brzine kod analize protoka (“velocity encoded images”)¹. Standardni pregled srca obuhvaća sljedeće: “Localizer scout” – lokalizira se srce u području toraksa i određuju odgovarajuće ravnine skeniranja. “Cine” slike (filmovi) u kratkoj osi od mitralne valvule do apeksa i u standardnoj dužoj osi s tzv. prikazom 2-komore, 4-komore i 3-komore ili LVOT (“left ventricular outflow tract”) služi za analizu globalne srčane funkcije, regionalne gibljivosti stijenke i za izračun volumena i mase.

“Delayed-enhancement”, odgođeno bojanje prostorno je usklađeno s “cine” slikama; služi za analizu infarkta i “viabilnosti” miokarda i karakterizaciju tkiva (LGE; “late gadolinium enhancement”)². U nekim centrima stres perfuzija adenozinom je dio standardnog pregleda.

KLINIČKE INDIKACIJE ZA MAGNETNU REZONANCU SRCA

Kliničke indikacije za magnetnu rezonancu srca iznimno su široke³ (tablica 2).

Tablica 2. Kliničke indikacije za MR srca

Table 2. Clinical indications for cardiac MRI

BOLEST KORONARNIH ARTERIJA
A. Procjena globalne ventrikularne funkcije i mase
B. Detekcija bolesti koronarnih arterija <ul style="list-style-type: none"> – regionalna funkcija lijevog ventrikla tijekom mirovanja i stresa dobutaminom – procjena perfuzije miokarda adenozin stresom – koronarna angiografija (analiza anomalija)
C. Akutni i kronični infarkt miokarda <ul style="list-style-type: none"> – detekcija i procjena – mogućnost oporavka miokarda
KARDIOMIOPATIJE
A. Hipertrofična kardiomiopatija
B. Dilatacijska kardiomiopatija
C. Aritmogena kardiomiopatija desnog ventrikla
D. Restriktivne kardiomiopatije <ul style="list-style-type: none"> – sarkoidna – amiloidna – eozinofilna
E. Miokarditisi
TUMORI SRCA I PERIKARDA
A. Primarni srčani tumori
B. Tumori perikarda
C. Tromb
BOLESTI PERIKARDA
A. Perikardijalni izljev
B. Konstriktivni perikarditis
BOLESTI SRČANIH ZALISTAKA
A. Kvantifikacija regurgitacije
PRIROĐENE BOLESTI SRCA
A. Procjena veličine šanta
B. Anomalni plućni venski povrat
C. Ebsteinova anomalija
D. Plućna regurgitacija
E. Atrijski septalni defekt
BOLESTI AORTE I VELIKIH KRVNIH ŽILA
A. Aneurizma aorte
B. Disekcija aorte
C. Intramuralni hematoma

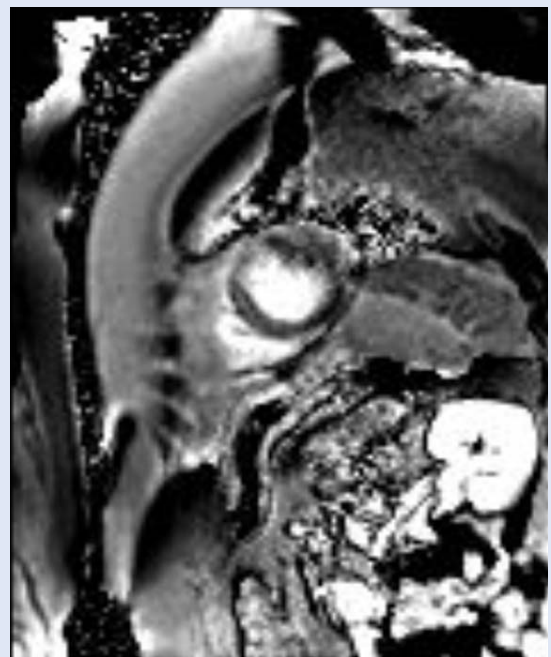
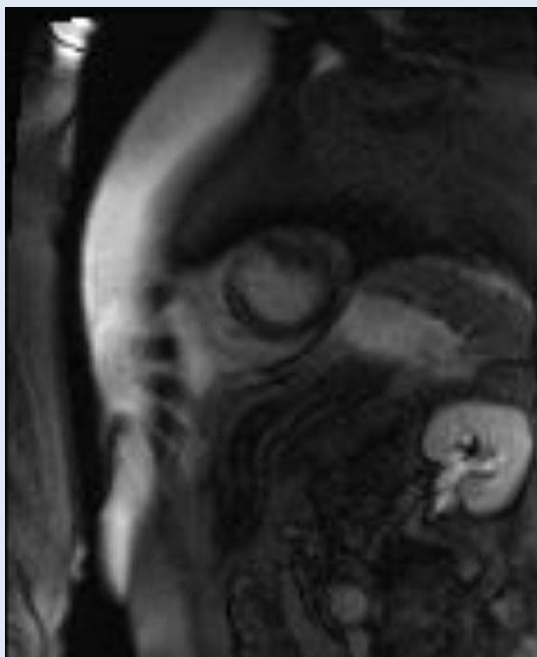
ISHEMIJSKA BOLEST SRCA

Infarkt miokarda, fibroza i "viabilnost" istovremeno se ispituju tehnikom odgođenog bojanja ("delayed-enhancement")⁴. Brojna eksperimentalna istraživanja potvrdila su izvrsnu prostornu korelaciju s opsegom bojanja miokarda na odgođenim sekvencijama, područja nekroze miokarda (akutni infarkt) ili fibroze (kronični infarkt) s histopatologijom. Pokazala se visoka učinkovitost u detekciji, lokalizaciji i procjeni proširenosti infarkta u akutnoj i kroničnoj fazi^{5,6}. MRI nije prva dijagnostika koja se rutinski koristi u procjeni bolesnika s

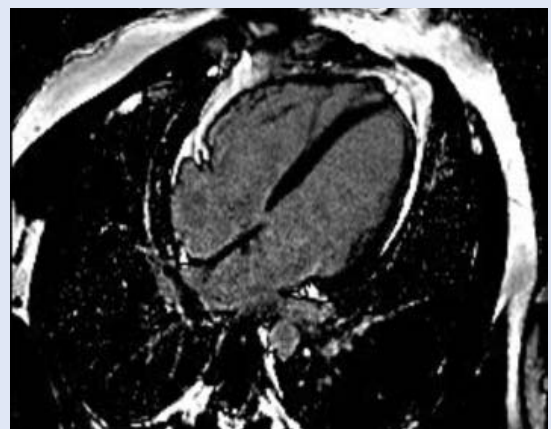
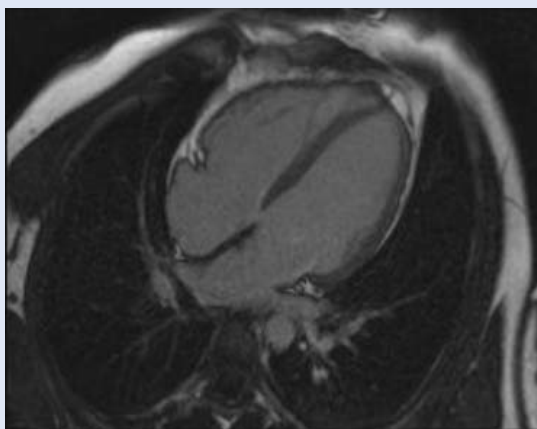
ishemijskom bolesti srca nego ima komplementarnu ulogu. Može se koristiti za procjenu globalne, regionalne srčane funkcije, otkriti i razlikovati akutni i kronični infarkt, razlikovati reverzibilnu od ireverzibilne ishemije i utvrditi mogućnost oporavka (slika 2).

NEISHEMIJSKE KARDIOMIOPATIJE

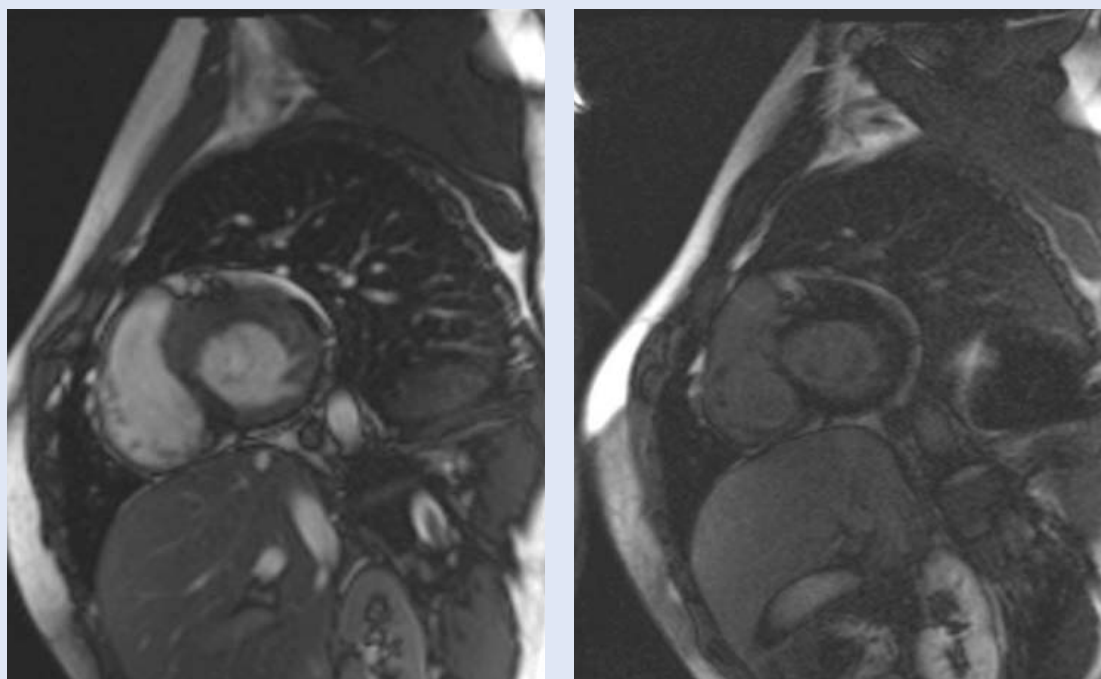
Kod neishemijske bolesti srca na odgođenim postkontrastnim sekvencijama nema područja povišenog signala, odnosno fibroze koronarne distribucije, što isključuje ishemijski uzrok kardiomiopatije (slika 3).



Slika 2. Transmuralni infarkt u irigacijskom području LAD
Figure 2. Transmural infarct in LAD territories



Slika 3. Dilatativna kardiomiopatija
Figure 3. Dilated cardiomyopathy



Slika 4. Prikaz HCM po kratkoj osi nativno i postkontrastno s tipičnim obrascem odgođene imbibicije
Figure 4. Short axis view native and delayed-enhancement with characteristic pattern of enhancement

Kod hipertrofične kardiomiopatije magnetnom rezonancom detektira se područje lokalizirane hipertrofije uz oslabljenje kontraktilne funkcije s karakterističnom odgođenom postkontrastnom imbibicijom na mjestu spoja interventrikularnog septuma i slobodne stijenke desnog ventrikla⁷. Proširenost područja imbibicije korelira s razvojem i progresijom bolesti (slika 4).

Anderson-Fabryjeva bolest karakterizira nedostatak enzima alfa-galaktozidaze s akumulacijom abnormalnih metabolita u različitim tkivima. Tipično zahvaća bubrege i srce sa značajnim morbiditetom i mortalitetom. Zahvaćenost srca slična je koncentričnoj formi hipertrofične kardiomiopatije⁸. Postkontrastna odgođena imbibicija pokazuje različit obrazac bojanja zbog čega je moguće njihovo razlikovanje. Kod Fabryjeve bolesti postoji predilekcija za inferolateralnu stijenku uz bazu. Uzrok bojanja do danas nije razjašnjen, a istraživanja pokazuju da 50 % bolesnika ima ovakav obrazac bojanja. MR je idealan za praćenje bolesnika u svrhu procjene terapijskog odgovora nakon primjene enzimatskog nadomjeska.

Zahvaćenost srca u sistemske amiloidozu najčešći je uzrok restriktivne kardiomiopatije. "Cine" se-

Velik dio populacije bolesnika u ovoj ambulanti bolesnici su s psihosomatskim bolestima. Oni imaju najviše potreba za konzultativnom psihijatrijom.

Posljednjih godinu dana bilježi se porast oboljenja uzrokovanih frustracijskim čimbenicima u okolini, od kojih su najčešći gubitak radnog mjesta, egzistencijalni i socijalni čimbenici, koji se u nekim slučajevima razvijaju i u psihosomatske bolesti.

kvencije pokazuju globalnu hipertrofiju koja zahvaća i desni ventrikl sa zadebljanjem interatrijskog septuma i stijenke atrija. Odgođena postkontrastna imbibicija zahvaća difuzno lijevi ventrikl. S obzirom na difuznu zahvaćenost miokarda teško je odrediti parametre za postkontrastno skeniranje odnosno optimalno vrijeme inverzije u kojem se "nulira" normalni miokard. Kod bolesnika s kardijalnom amiloidozom T1 opterećeno vrijeme je slično kao i krv, zbog čega intenzitet signala može biti jednak na odgođenim postkontrastnim sekvencijama. Uzrok je povećanje ekstracelularnog volumena miokarda i brži klirens gadolinija.

ARITMOGENA DISPLAZIJA DESNOG VENTRIKLA

To je nasljedna kardiomiopatija koja uzrokuje fibrozno masnu infiltraciju stijenke desnog ventrikla. Kod 15 % bolesnika zahvaćen je i lijevi ventrikl. Tipičan je progresivni razvoj popuštanja desnog srca i učestale aritmije. Fokalno tanja stijenka desnog ventrikla, dilatacija izlaznog trakta desnog srca, trabekularna distorzija i fibrozno masna infiltracija pobuđuju sumnju na ovu bolest⁹.

SARKOIDOZA

Zahvaćenost srca kod bolesnika koji boluju od sarkoidoze manja je od 10 %, što je i odraz relativne neosjetljivosti većine konvencionalnih dijagnostičkih metoda. Ovi bolesnici mogu biti izloženi iznenadnoj srčanoj smrti. Tipična je nejednolika postkontrastna imbibicija epikarda i središnjeg dijela miokarda. Najčešće su zahvaćeni bazalni i septalni segmenti. Otprilike 10 do 30 % bolesnika pokazuje transmuralni ili subendokardijalni uzorak bojanja koji imitira ishemijsku bolest.

MIOKARDITISI

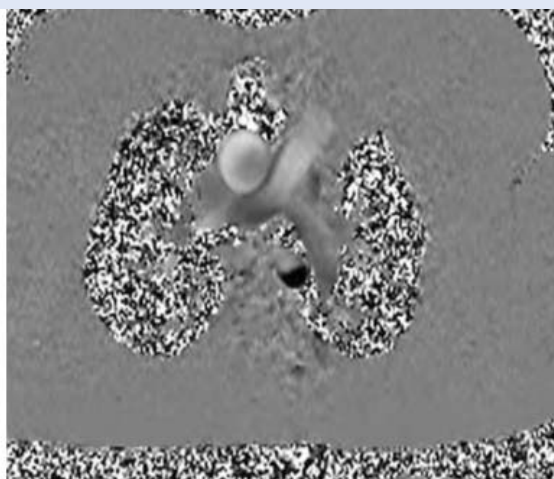
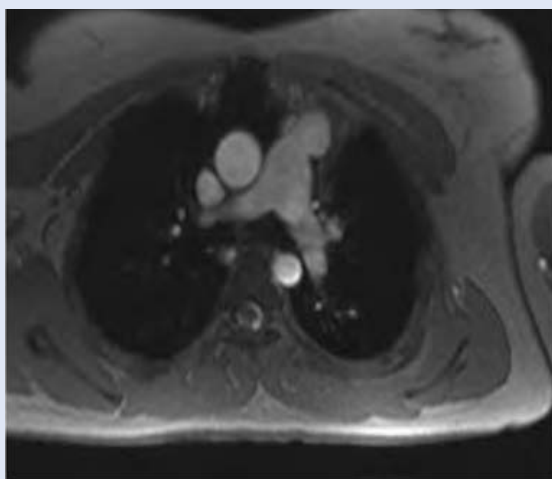
Kod dijagnostike miokarditisa potrebno je učiniti dodatne sekvencije. Pored odgođene imbibicije najčešće se koriste T2 sekvencije za optimalan prikaz patologije. Tijekom praćenja bolesnika veličina postkontrastne imbibicije i edema regredira zbog zalječenja i zamjene nekrotičnog tkiva kolagenim tkivom¹⁰.

PROCIJENA HEMODINAMIKE

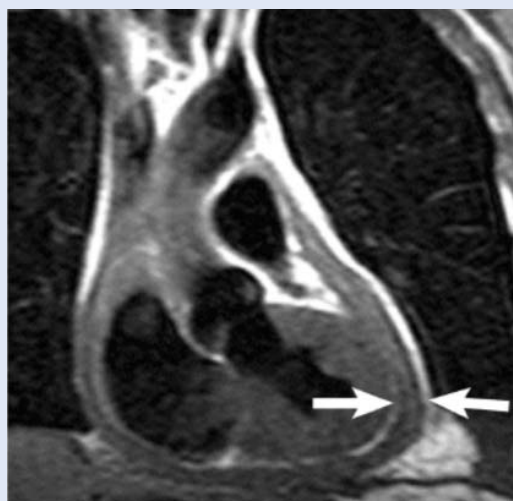
Magnetna rezonanca srca precizna je neinvazivna metoda za hemodinamska mjerenja, odnosno detekciju i kvantifikaciju različitih bolesti valvularnog aparata i drugih lezija koje uzrokuju promjene protoka. Protok se analizira faznim sekvencijama (engl. *phase-contrast imaging*). Fazni pomak je proporcionalan brzini protoka. Brzina i smjer su prikazani u sivoj skali. "Velocity – encoded imaging" koristi se za procjenu gradijenta tlaka i protoka krvi kroz određeno područje¹¹. "First-pass perfusion imaging" može se koristiti za praćenje prolaska kontrasta u svrhu određivanja intrakardijalnog šanta¹² (slika 5).

BOLESTI PERIKARDA I TUMORI

Magnetna rezonanca omogućava karakterizaciju tkiva bolje od bilo koje dostupne dijagnostičke metode, stoga se za analizu koriste brze "spin-echo" sekvencije s T1 i T2 opterećenjem, "cine" sekvencije i odgođene postkontrastne sekvencije. Supresija masti može se dodati u svrhu karakterizacije tumora s vjerojatnim masnim tkivom. Perfuzija se radi u svrhu procjene vaskularizacije tumora. Zbog multiplanarnog i multisekvencionalnog prikaza magnetna rezonanca srca idealna je metoda za analizu bolesti perikarda i tumora srca i perikarda. Najčešća indikacija za MR srca je konstriktivni perikarditis kod kojeg je vidljivo zadebljanje perikarda s poremećajem dijastoličkog punjenja ventrikla^{13,14} (slika 6).



Slika 5. Prikaz protoka faznom sekvencijom
Figure 5 Phase - contrast imaging



Slika 6. "Spin-echo" sekvencija s vidljivim zadebljanjem perikarda

Figure 6. Spin echo image shows pericardial thickening

Tromb u području lijevog ventrikla najčešće se razvija kao posljedica disfunkcije miokarda i oštećene mobilnosti stijenke. Područja ranijeg infarkta uz priležeće stagniranje protoka omogućava stvaranje nidusa za formiranje tromba. Odgođena postkontrastna imbibicija je visokosenzitivna u detekciji interventrikularnog tromba.

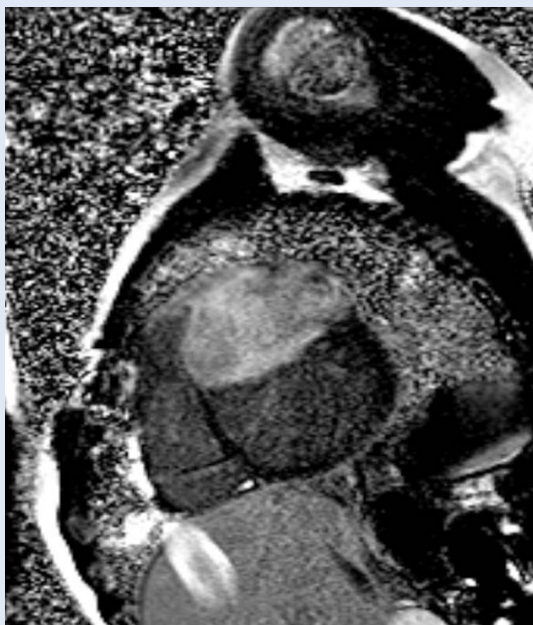
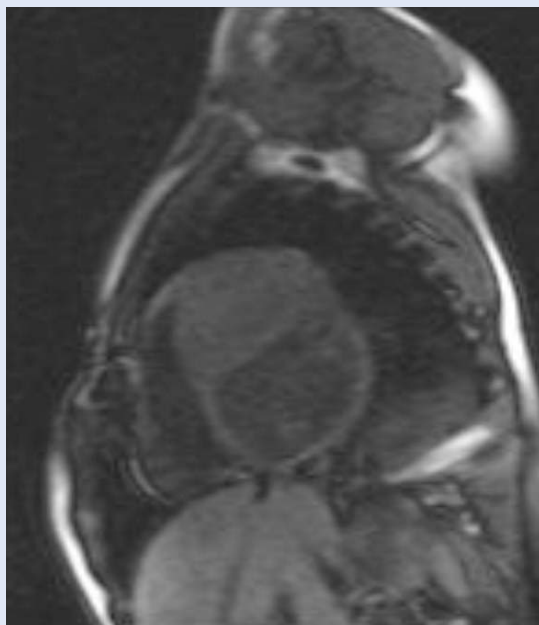
Primarni tumori srca su rijetki za razliku od metastaza. Miksomi su najčešći primarni tumori obič-

no lokalizirani u lijevom atriju neposredno uz fossu ovalis kroz koju se mogu širiti i zahvatiti oba atrija. Mobilni su i mogu prolabirati kroz mitralnu valvulu. Visokog su signala na "cine" sekvencijama i pokazuju heterogenu postkontrastnu imbibiciju na odgođenim sekvencijama.

Lipomi i lipomatozna hipertrofija interatrijskog septuma pokazuju karakterističan signal masti, iako se histološki razlikuju. Lipomatozna hipertrofija karakterizirana je hiperplazijom adipocita bez stvaranja kapsule, dok je lipom inkapsulirani tu-

Karakteristika magnetne rezonance su brojne informacije koje dobijemo izborom različitih softverskih sekvencija za proučavanje karakteristika organa koji analiziramo. Brojne pulsne sekvencije dostupne za analizu srca omogućavaju morfološku, "cine" analizu (filmovi), perfuziju, "viabilnost" miokarda i procjenu brzine kod analize protoka ("velocity encoded images").

mor koji sadrži benigne adipocite. Najčešći tumori u dječjoj dobi su rabdomiomi i fibromi. Prezentiraju se kao intramuralne mase s distorzijom miokarda. Fibrome karakterizira prisustvo kolagena s tipično niskim signalom na T1 i T2 sekvencijama (slika 7).



Slike 7. Fibrom, intramuralni tumor koji strši u šupljinu ventrikla

Figure 7. Fibroma, intramural mass protruding into the ventricular cavity

Oko 25 % primarnih tumora srca je maligno. Većina predstavlja određene forme sarkoma ili limfoma. Slikovne karakteristike ovih tumora su slične. Većina lezija pokazuje invaziju okolnih struktura i normalnog miokarda uz nejasno definiranu granicu i perikardijalni izljev. Većina se ne može razlikovati po slikovnim karakteristikama, ali se svakako može zaključiti je li tumor malignan. Angiosarkom je najčešća forma sarkoma, ima predilekciju za desni atrij za razliku od drugih sarkoma koji češće zahvaćaju lijevi atrij. Sarkomi najčešće sadrže he-

Magnetna rezonanca omogućava karakterizaciju tkiva bolje od bilo koje dostupne dijagnostičke metode, stoga se za analizu koriste brze "spin-echo" sekvencije s T1 i T2 opterećenjem, "cine" sekvencije i odgođene postkontrastne sekvencije. Supresija masti može se dodati u svrhu karakterizacije tumora s vjerojatnim masnim tkivom. Perfuzija se radi u svrhu procjene vaskularizacije tumora.

moragična područja i zone nekroze što rezultira kompleksnim signalima. U diferencijalnoj dijagnozi tumora srca najvažnija je precizna lokalizacija uz ocjenu granica i procjenu infiltracije normalnih struktura s obzirom na to da većina lezija ima sličan signal¹⁵.

ZAKLJUČAK

Magnetna rezonanca srca je ubrzanim tehnološkim napretkom, razvojem pulsniha sekvencija, skenera, hardvera i tehnologije zavojnica doživjela brzu ekspanziju u kliničkoj primjeni. Zahvaljujući izvrsnoj kontrastnoj rezoluciji mekih tkiva MR je od isključivo istraživačke metode postala dio algoritma u dijagnostici bolesti srca uz daljnju potrebu za standardizacijom protokola.

LITERATURA

1. Edelman RR. Contrast-enhanced MR imaging of the heart: overview of the literature. *Radiology* 2004;232:653-68.
2. Finn JP, Nael K, Deshpande V, Ratib O, Laub G. Cardiac MR Imaging: State of the Technology. *Radiology* 2006;241:338-54.
3. Kramer CM, Barkhausen J, Flamm SD, Kim RJ, Nagel E. Standardized cardiovascular magnetic resonance imaging (CMR) protocols, society for cardiovascular magnetic resonance: board of trustees task force on standardized protocols. *Journal of Cardiovascular Magnetic Resonance* 2008, 10:35.
4. Sievers B, Elliot MD, Hurwitz LM et al. Rapid detection of myocardial infarction by subsecond, free-breathing delayed contrast – enhancement cardiovascular magnetic resonance. *Circulation* 2007;115:236-44.
5. Wagner A, Mahrholdt H, Sechtem U, Kim RJ, Judd RM. MR imaging of myocardial perfusion and viability. *Magnetic Resonance Imaging Clinics of North America* 2003;11:49-66.
6. Elliott MD, Kim RJ. Late gadolinium cardiovascular magnetic resonance in the assessment of myocardial viability. *Coronary Artery Disease* 2005;16:365-72.
7. Hudsmith LE, Petersen SE, Francis JM, Robson MD, Neubauer S. Normal human left and right ventricular and left atrial dimensions using steady state free precession magnetic resonance imaging. *J Cardiovasc Magnetic Resonance* 2005; 7:775-82.
8. Alfakih K, Plein S, Thiele H, Jones T, Ridgway JP, Sivanathan MU. Normal Human Left and Right Ventricular Dimensions for MRI as Assessed by Turbo Gradient Echo and Steady-State Free Precession Imaging Sequences. *J Magnetic Resonance Imaging* 2003;17:323-9.
9. Kayser HWM, van der Wall EE, Sivanathan MU, Plein S, Bloomer TN, de Roos A. Diagnosis of Arrhythmogenic Right Ventricular Dysplasia. *RadioGraphics* 2002;22:639-50.
10. Mahrholdt H, Goedecke C, Wagner A et al. Cardiovascular magnetic resonance assessment of human myocarditis: a comparison to histology and molecular pathology. *Circulation* 2004;109:1250-8.
11. Glockner JF, Johnston DL, McGee KP. Evaluation of cardiac valvular disease with MR imaging: qualitative and quantitative techniques. *Radiographics* 2003;23:e9.
12. Kellenberger CF, Yoo S, Valsangiacomo Büchel ER. Cardiovascular MR Imaging in Neonates and Infants with Congenital Heart Disease. *RadioGraphics* 2007;27:5-18.
13. Fancone M, Dymarkowski S, Kalantzi M, Bogaert J. Magnetic resonance imaging in the evaluation of the pericardium. *Radiologia Medica* 2005;109:64-74.
14. Grizzard JD, Ang GB. Magnetic resonance imaging of pericardial disease and cardiac masses. *Cardiology Clinics* 2007;25:111-40.
15. Sparrow PJ, Kurian JB, Jones TR, Sivanathan MU. MR Imaging of Cardiac Tumors. *RadioGraphics* 2005;25:1255-76.