

Aksesorni mišići gležnja i stopala

Klobučar, Hrvoje; Lovrić, Dražen; Klobučar, Dora; Strahonja, Borna; Frančeski, Dalibor; Tršek, Denis

Source / Izvornik: **Hrvatski športskomedicinski vjesnik, 2024, 39, 118 - 125**

Journal article, Published version

Rad u časopisu, Objavljena verzija rada (izdavačev PDF)

<https://doi.org/10.69589/hsv.39.2.7>

Permanent link / Trajna poveznica: <https://um.nsk.hr/um:nbn:hr:184:681888>

Rights / Prava: [Attribution-NonCommercial-ShareAlike 4.0 International](#) / [Imenovanje-Nekomercijalno-Dijeli pod istim uvjetima 4.0 međunarodna](#)

Download date / Datum preuzimanja: **2025-03-16**



Repository / Repozitorij:

[Repository of the University of Rijeka, Faculty of Medicine - FMRI Repository](#)





AKCESORNI MIŠIĆI GLEŽNJA I STOPALA

ACCESSORY MUSCLES OF ANKLE AND FOOT

Hrvoje Klobučar, Dražen Lovrić, Dora Klobučar¹, Borna Strahonja, Dalibor Frančeski, Denis Tršek
Akromion, Specijalna bolnica za ortopediju, Ulica Savezne Republike Njemačke 5, Zagreb
student, Medicinski fakultet Sveučilišta u Rijeci¹

Corresponding author: Hrvoje Klobučar, hrvoje.klobucar@akromion.hr
DOI: 10.69589/hsv.39.2.7

SAŽETAK

Aksesorni mišići pronalaze se slučajno kod 1%–36% ljudi. Najčešće su asimptomatski, iako mogu stvarati tegobe poput bolova, odebljanja oko gležnja ili kliničke slike tarzalnog tunela. Dijagnoza se postavlja na temelju slikovnog prikaza magnetskom rezonancijom. Varijabilni mišić je peroneus tertius (PT) koji se javlja u do 90% ljudi i nalazi se u anterolateralnom kompartmentu potkoljenice i gležnja i rijetko stvara tegobe. Peroneus quartus (PQ) je najčešći aksesorni mišić gležnja. Nalazi se posterolateralno i najčešće stvara simptome kod različitih sportskih ozljeda gležnja (uganuća, kontuzije). Zbog svoje lokalizacije često je povezan i s rupturama peronealnih tetiva. Tendinopatije nakon ozljeda stopala može uzrokovati i aksesorni peroneus digiti quinti (PDQ) koji se nalazi u anterolateralnom odjeljku i završava na bazi pete metatarzalne kosti ili na petom prstu. Ovaj mišić nalazimo u oko 18% ljudi. Najčešći aksesorni mišić medijalne strane gležnja je fleksor digitorum accessorius longus (FDAL) koji se javlja u 5%–14% ljudi. On često daje kliničku sliku sindroma tarzalnog tunela ili tendinopatije fleksor halucis longusa. Aksesorni soleus (SA) možemo naći kod 6% ljudi i često se kod sportaša javlja kao bolno odebljanje iza gležnja kojem je uzrok ishemija voluminoznog mišića u naporu. Opisane su i kliničke slike tarzalnog tunela uzrokovanog aksesornim soleusom kojeg uzrokuju i nešto rjeđe pojavni peroneokalkaneus internus (PCI) ili tibiokalkaneus internus (TCI). Liječenje simptoma koje uzrokuju aksesorni mišići najčešće je operacijsko – uklanjanjem mišića koji svojom aktivnošću stvara pritisak na okolne neuralne ili vaskularne strukture ili izaziva bol radi ishemije kod napora. Očekivani oporavak nakon

ABSTRACT

Accessory muscles are found incidentally in 1%–36% of population. Mostly asymptomatic, these muscles can cause symptoms such as pain, swelling around the ankle or tarsal tunnel syndrome. The diagnosis is made on the basis of magnetic resonance imaging. The variable muscle is the peroneus tertius (PT) which occurs in up to 90% of people and is located in the anterolateral compartment of the lower leg and ankle and rarely causes problems. The peroneus quartus (PQ) is the most common accessory muscle of the ankle. It is located posterolaterally and most often causes symptoms in various sports injuries of the ankle (sprains, contusions). Because of its localization, it is often associated with peroneal tendon ruptures. Tendinopathy after foot injuries can also be caused by the accessory peroneus digiti quinti (PDQ), which is located in the anterolateral compartment and ends at the base of the fifth metatarsal bone or at the fifth toe. This muscle is found in about 18% of people. The most common accessory muscle on the medial side of the ankle is the flexor digitorum accessorius longus (FDAL), which occurs in 5%–14% of people. It often presents a clinical picture of tarsal tunnel syndrome or flexor hallucis longus tendinopathy. Accessory soleus (SA) can be found in 6% of people and often occurs in athletes as a painful thickening behind the ankle caused by ischemia of the voluminous muscle during exertion. Clinical pictures of tarsal tunnel may be caused by accessory soleus, but this syndrome is somewhat less common in SA than in case of peroneocalcaneus internus (PCI) or tibiocalcaneus internus (TCI). The treatment of symptoms caused by accessory muscles is usually surgical - by removing the muscle mass

ovakvih zahvata je potpun i sportaši se mogu vratiti sportskoj aktivnosti nakon 4 tjedna po operaciji.

Ključne riječi: akcesorni mišići, *flexor digitorum longus akcesorijus*, *peroneus quartus*, akcesorni soleus, *peroneocalcaneus internus*, *peroneus tertius*, *tibiocalcaneus internus*

that creates pressure on the surrounding neural or vascular structures or causes pain due to ischemia during exercises. The expected recovery after such operations is complete and athletes can return to sports activity usually 4 weeks after surgery.

Key words: Accessory muscles, *flexor digitorum longus accessorius*, *peroneus quartus*, *accessory soleus*, *peroneocalcaneus internus*, *peroneus tertius*, *tibiocalcaneus internus*

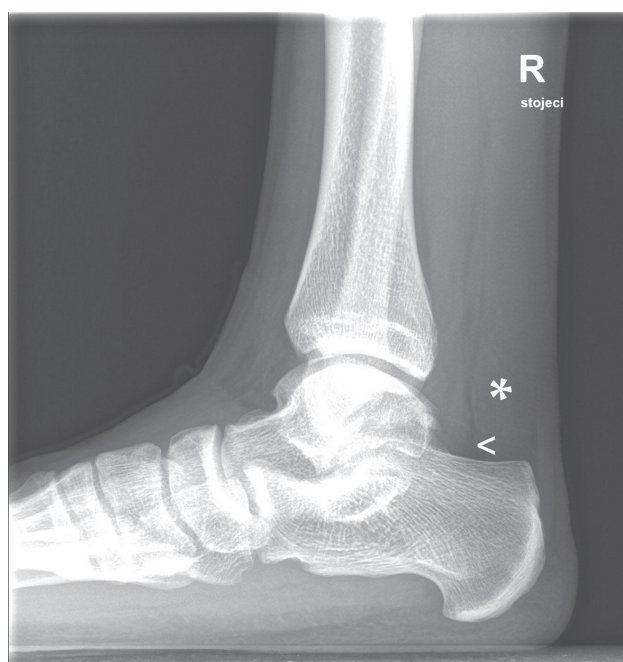
UVOD

Akcesorni mišići (AM) prekobrojni su mišići u tijelu čovjeka. Neki od njih potpuno su asimptomatski i sasvim se slučajno mogu uočiti bilo tijekom dijagnostičkih postupaka – osobito magnetske rezonancije (MR) ili operacijskih zahvata u području gležnja. Međutim, ponekad mogu uzrokovati kroničnu bol u gležnju. Neki od ovih mišića mogu se prezentirati kao bezbolne mekotkivne mase ili odebljanja iza gležnja koja mogu nalikovati na tumore, ali samo ih malen broj stvara simptome.²⁸ Incidencija njihove simptomatske pojavnosti je oko 1%-13%.⁶ Dijagnoza se postavlja MR obradom, osobito na presjecima T1 mjenjenih slika. Pri tom su izointenzivni u odnosu na okolne skeletne mišiće i mogu se pratiti do njihovih tetivnih ili čak mišićnih hvatišta na kostima ili okolnim tetivnim strukturama gležnja i stopala. Poneke od akcesornih mišića moguće je uočiti i ultrazvučno.⁹ Pažljivim pregledom rentgenskih slika i analizom trokuta petna kost–mišić fleksor halucis longus (FHL)–Ahilova tetiva (AT) koji u laterolateralnoj rentgenskoj projekciji odgovara Kagerovu masnom tkivu može se postaviti sumnja na pojavu nekih od akcesornih mišića u toj regiji (slika 1).¹⁶

Klinička slika može odgovarati sindromu stražnjeg sraza u gležnju, kompartment sindromu (bol nakon napora) ili sindromu tarzalnog tunela.^{7,12,17,24} Klinička slika simptomatskog akcesornog mišića pojavljuje se u mladim aktivnih ljudi i sportaša, najčešće u drugom i trećem desetljeću života.

Stražnji sraz u gležnju očituje se bolovima u gležnju prilikom plantarne fleksije gležnja. Sportaši koji često izvode ovu kretnju (plesaći, balerine i baletani, nogometaši) mogu razviti kronično traumatiziranje akcesornog mišića u stražnjem dijelu gležnja između struktura dorzalnog ruba tibije (stražnji maleol), talusa i petne kosti. U diferencijalnoj dijagnostici svakako treba isključiti os trigonum, povećan lateralni nastavak talusa (Stieda nastavak talusa), nisko položen mišićni trbuh fleksor halucis longusa, sinovitis gležnja različitih uzroka, slobodna zglobova tijela gležnja, osteofite i osifikate.^{16,19}

Sindrom tarzalnog tunela karakteriziran je pojavom trnaca ili bolova u medijalnom dijelu pete i plantarnog dijela



Slika 1. Na profilnoj rentgenskoj slici prikazuje se mekotkivna tvorba (*) koja reducira Kagerovo masno tkivo (<) iza gležnja.

Figure 1. Profile X-ray presents a soft tissue mass (*) reducing Kager's fat tissue (<) behind the ankle.

stopala. Simptomi se pogoršavaju prilikom napora i fizičke aktivnosti. Uzrokovan je kompresivnom neuropatijom tibijalnog živca kojeg u tarzalnog tunelu može pritiskati i akcesorni mišić.^{12,32,33,34} Neki od akcesornih mišića unutarnje strane gležnja (fleksor digitorum accessorius longus – FDAL, peroneocalcaneus internus – PCI, tibiocalcaneus internus – TCI ili čak ponekad akcesorni soleus – SA) mogu komprimirati neurovaskularni snop i dovesti do sindroma tarzalnog tunela. Klinička slika očituje se parestezijama u području pete i medijalnog dijela stopala te bolnošću koja se pogoršava aktivnošću.^{3,12,16,32,33,34,38}

Uz radiološku obradu (profilna projekcija gležnja) kojom se postavlja sumnja na mekotkivnu strukturu ispred

Ahilove tetive, magnetska rezonancija (osobito na tekućinu osjetljive sekvence kao što su PD FAT SAT i STIR sekvence kojima se može prikazati edem mišića) ukazat će na edem komprimiranog tkiva, te prikazati akcesorni mišić. Mišić koji prolazi u tarzalnom tunelu obično se na MR-i prikazuje kao vretenasta duguljasta struktura.^{16,17}

Akcesorni mišići lateralne strane stopala mogu uzrokovati bol ili simptome koji odgovaraju lokalizaciji ovih mišića, te osobitostima njihovih polazišta, tijeka i hvatišta.^{15,23,37} Postoje i različite druge varijante mišića koji mogu ili ne moraju uzrokovati simptome. Nayak i suradnici opisali su mišićne ekstenzije između niti mišića tibijalis posteriora (TP) i fleksor halucis longusa koje mogu komprimirati arteriju ili živac tibijalis posterior.²⁷ Akcesorni soleus, peroneus kvartus (PQa) i akcesorni fleksor digitorum longus (FDAL) zajedno prvi je prikazao LeDouble, 1897. g.¹¹

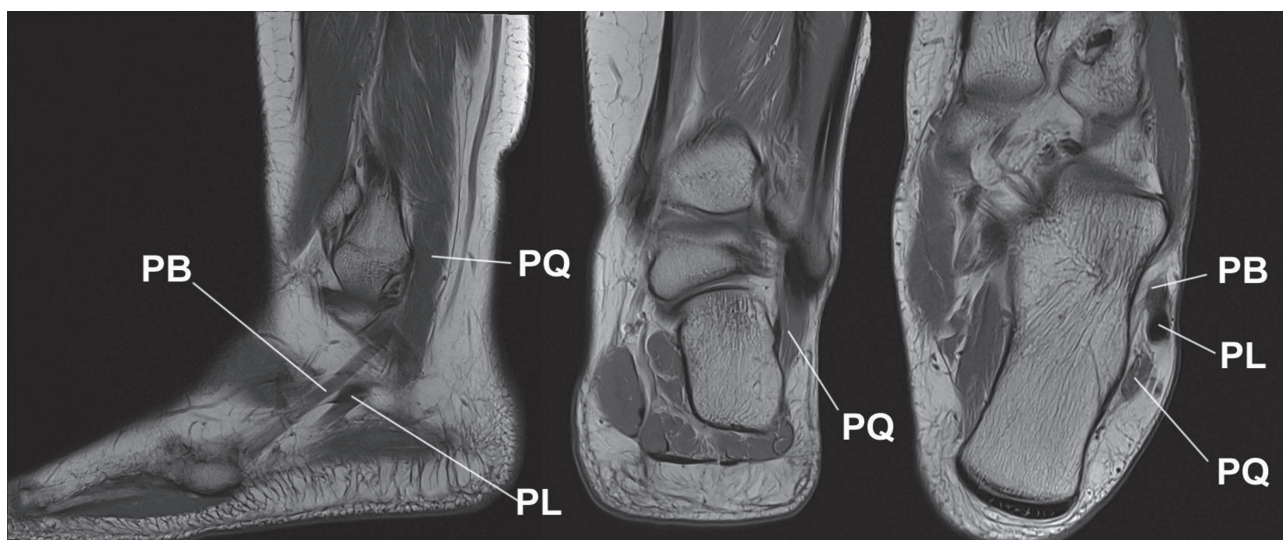
Peroneus tertius (PT)

Naziva se još i fibularis tertius i anterior fibularis. Mišić se vrlo često pojavljuje kao varijabilan mišić. Prevalencija nedostatka ovog mišića kod ljudi iznosi oko 20%.^{2,9,43} Prema nekim studijama može se pronaći kod ljudi u čak i do 93% slučajeva.⁴³ Vjerojatno ga je prvi opisao Vesalius 1543 g.⁴³ Malen je to i varijabilan mišić koji se nalazi u prednjem kompartmentu potkoljenice. Polazi s prednje površine distalne fibule i interosealne membrane, pruža se lateralno od najlateralnije tetive dugog ekstenzora prstiju (extensor digitorum longus - EDL) i hvata se širokim hvatištem na trup pete metatarzalne kosti i interosealne membrane između 4. i 5. metatarzalne kosti. Dodatno, opisana su tetivna hvatišta duž baze ili dijafize 4. ili 5. metatarzalne kosti.^{37,43} Funkcijski, ovaj mišić smatra se dijelom mišića EDL-a jer sudjeluje u dorzalnoj fleksiji, ali i u everziji

stopala. Smatra se da je njegova najizraženija aktivnost u fazi njihanja noge pri hodu, tj. u trenucima kad stopalo nije u dodiru s podlogom. Njegova je dakle funkcija poravnanje i priprema stopala za fazu dodirivanja podloge, što je osobito bitno kod stabilizacije gležnja pri sportskim aktivnostima na neravnim terenima. Međutim nije dokazano da osobe bez peroneus tertiusa imaju veći rizik od uganuća gležnja.³⁷ Mišić najčešće ne stvara poteškoće i može se primijetiti kao manje zadebljenje na anterolateralnom dijelu gležnja.³⁹

Peroneus quartus (PQ)

Dok je peroneus tertius varijabilni i ne tako rijedak mišić, peroneus quartus smatra se najčešćim akcesornim mišićem u području gležnja i stopala (slika 2). Pojavljuje se u populaciji od 6,6% do čak 26% ljudi.⁴⁵ Prvi mu poznati opis datira iz 1816.g. kad ga je opisao Otto, a potom 1923. dodatno analizirao Hecker.^{41,45} Često se javlja obostrano i češći je u muškaraca nego u žena.^{15,16} Ovo je često vrlo slabo razvijen mišić koji može započinjati na fibuli, peroneus longusu (PL), peroneus brevisu (PB) ili čak tertiusu, nalazi se medijalno i iza peronealnih tetiva te ima i varijabilno hvatište (najčešće na retrotrohlearnoj eminenciji petne kosti, na kuboidnoj kosti, donjem peronealnom retinakulu - ili čak tetivi peroneus longusa).^{2,6,7,13} Hecker je smatrao da je pojava ovoga mišića nastala kao evolucijska inačica u razvoju bipedalnog hoda tako da mišić podiže lateralni svod stopala i stabilizira petu u pronaciji – što je ključno za stajanje i hod.^{22,15} Naziva se još i peroneus accessorius te prema Heckerovoj klasifikaciji s obzirom na mjesto varijabilnog hvatišta; peroneus calcaneus externus, peroneocuboideus i peroneoperoneolongus. Sammarco i Brainand dodatno su razlučili nekoliko varijanti peroneokalkanealne varijante ovog akcesornog mišića.^{15,36} Dodatna varijanta akcesornog peronealnog mišića je peroneus digiti minimi (javlja se u



Slika 2. Prikaz m.peroneus quartus accessorius (PQ) magnetskom rezonancijom. Tetiva peroneus brevis (PB), tetiva peroneus longusa (PL).

Figure 2. Magnetic resonance imaging of the peroneus quartus accessorius (PQ). Peroneus brevis tendon (PB), peroneus longus tendon (PL).

oko 15%–36% ljudi) ili peroneus digiti quinti (PDQ). Taj je mišić zapravo dio peroneus brevis koji svoje hvatište nastavlja ili na aponeurozi ekstenzora petog prsta ili na proksimalnoj falangi petog prsta.¹⁵ Najčešće se peroneus quartus očituje kao izvor kronične boli nakon uganuća gležnja ili u sklopu sindroma stražnjeg sraza u gležnju. S obzirom na njegovo polazište, smatra se da peroneus quartus može biti uzrokom efekta zatezanja, subluksacije ili rupture peronealnih tetiva, što se rješava resekcijom ovog akcesornog mišića. U oko 18% do 50% pacijenata može se uočiti i longitudinalna ruptura tetive peroneus brevis.^{7,11,13,16,22,39}

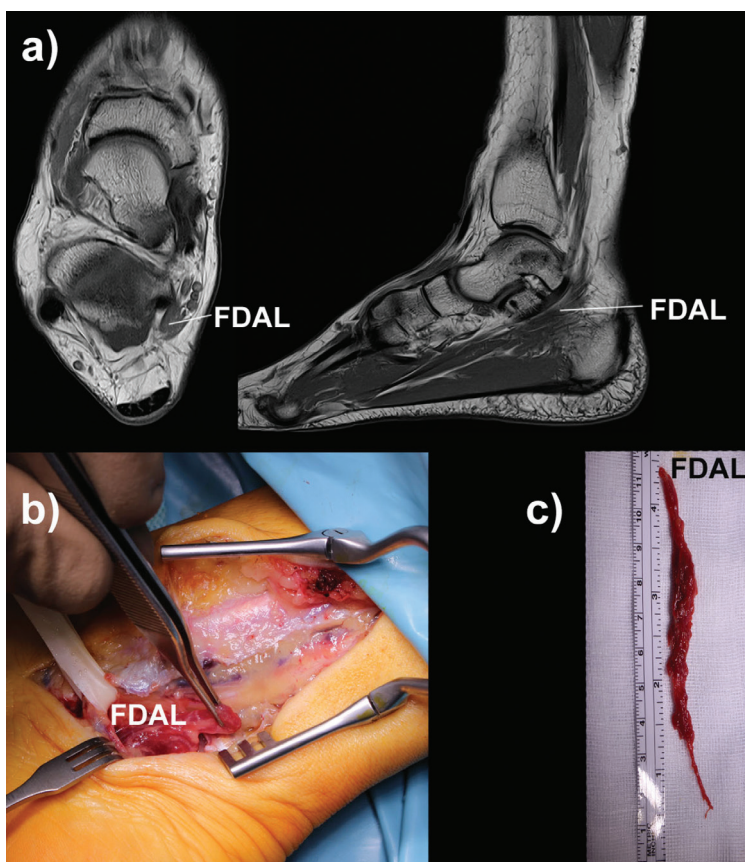
Peroneus digiti quinti (PDQ)

Javlja se u približno 18% slučajeva (15%–36%, ovisno o pojedinoj studiji).^{15,43} Ponekad ga je teško razlučiti od peroneus quartusa. Započinje na muskularnom dijelu peroneus brevis, na stražnjem dijelu intermuskularnog septuma ili na fibuli između peroneus longusa (PL) i peroneus brevis (PB). Završava ili na bazi proksimalne falange ili na ekstenzornoj tetivi petog prsta. Ponekad se može javiti uz agenezu peroneus brevis ili peroneus tertius. Ovaj mišić najčešće stvara tegobe u smislu tendinopatije nakon ozljeda stopala, kod poremećenog

hoda s poremećenom statikom te stoga i prenaprežanjem ovog akcesornog mišića ili kod peronealnih dislokacija ili ruptura.⁴¹

Flexor digitorum accessorius longus (FDAL)

Nakon peroneus kvartusa to je najčešće uočen akcesorni mišić u području gležnja i stopala, a svakako je najčešći akcesorni mišić medijalne strane gležnja.⁶ Prvi ga je uočio i opisao Testut 1884.g. te potom i LeDouble 1897.g. Opisan je još pod nazivima dugi akcesorijus dugih fleksora, Turnerov akcesorijus i Humphreyev drugi akcesorni mišić.⁷ Javlja se u otprilike 5%–14% populacije, češće unilateralno iako su opisana i bilateralna pojavljivanja. Češće se javlja u muškaraca.^{5,16} Mišić započinje na unutarnjoj strani ovojnice dugog fleksora palca (FHL) ili dugog fleksora prstiju (FDL) te dijela fleksornog retinakula (FR). Varijabilno može započeti i na tibiji, fibuli ili interosealnoj membrani i može imati jednu ili dvije glave. Započinje između mišića dugog fleksora palca i dugog fleksora prstiju. Proksimalno smješten je dorzolateralno od neurovaskularnog snopa, a medijalno od tetive fleksor halucis longusa dok se u razini fleksornog retinakula nalazi lateralno od snopa i pridružuje se tetivi abduktora palca ili nitima kvadratusa plante (slika 3). Njegov tijek ispod fleksornog retinakula razlikuje ga od



Slika 3. M. flexor digitorum accessorius longus (FDAL). a) slikovni prikaz magnetskom rezonancijom, b) intraoperacijski prikaz, c) prikaz po ekscirpaciji fleksor digitorum longus akcesorijusa.

Figure 3. M. flexor digitorum accessorius longus (FDAL). a) magnetic resonance image, b) intraoperative view, c) view after extirpation of the accessory flexor digitorum longus.

akcesornog soleusa. Mišićno tkivo prisutno je kroz cijeli tarzalni tunel. Može se hvatati i na tetive dugog fleksora prstiju i to proksimalno od Henrijevog čvora, no svakako prije no što se fleksor prstiju rascijepi na svoje četiri tetive. Može završiti i u nitima m. quadratus plantae.^{3,5,25,31} Hvatište ovog mišića može biti potpuno mišićno, tetivno ili aponeurotsko.^{4,13} Smatra se da je FDAL rudimentarni ostatak dijela dugog fleksora palca koji je zaostao u migraciji prema distalno kako bi postao medijalna glava kvadratusa plante i on svakako pomaže kvadratusu plante u fleksiji prstiju.^{5,14} Ovaj akcesorni mišić često daje kliničku sliku sindroma tarzalnog tunela ili sindroma tendinitisa fleksor halucis longusa (s obzirom na to da je blisko povezan s tetivom FHL-a) i po tome se razlikuje od ostalih akcesornih mišića kod kojih klinička slika nastaje najčešće zbog ishemije mišića u njegovom kompartmentu prilikom aktivnosti.¹⁴ MacAlisterov mišić (peronealkaneus internus) vrlo se često može zamijeniti s akcesornim fleksorom prstiju.⁵

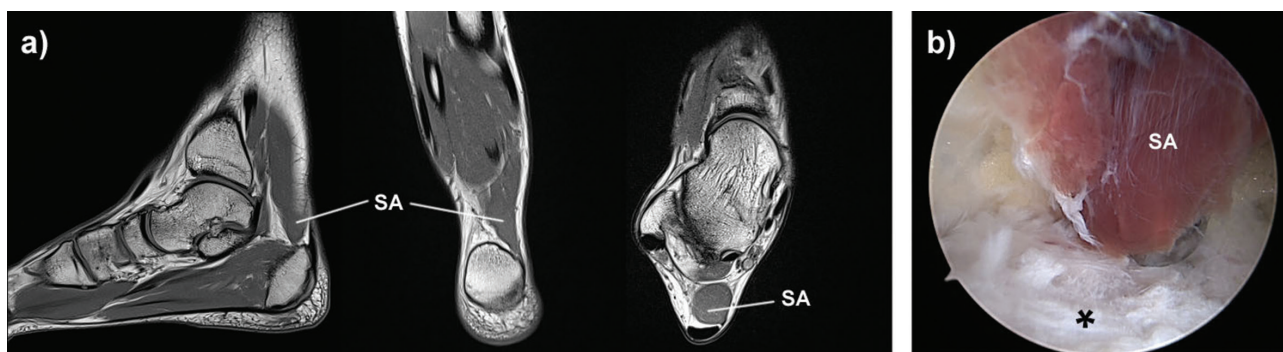
Akcesorni soleus (SA)

Godine 1843. Cruvelhier je opisao ovaj mišić, nazvavši ga prekobrojnim soleusom. Smatra se da nastaje rascjepom mišića soleusa u ranom embrionalnom razvoju. Prevalencija ovog akcesornog mišića u populaciji iznosi od 0,7% do 6%, odnosno treći je po čestoci pojavljivanja među akcesornim mišićima u području gležnja i stopala.^{10,16,21} Bilateralno se pojavljuje u oko 15% populacije, a obzirom na pojavu simptoma – nešto se češće uočava kod sportaša i dvostruko češće u muškaraca nego u žena.^{13,16} Može se pojaviti uz ekvinovarus deformaciju stopala koja je u tom slučaju rigidnija.¹⁸ Mišić započinje svoj tijek na linea solea na tibiji, zatim na fibuli i prednjoj površini mišića soleusa, spušta se distalno iza neurovaskularnog snopa (opskrbljen je ograncima stražnje tibijalne arterije i inerviran od tibijalnog živca), ide ispred Ahilove tetive i završava na jednom od pet hvatišta na Ahilovoj tetivi ili na petnoj kosti, s medijalne strane.^{5,6,11,16,38,39} Lorzentzon i Wirell opisali su četiri različita hvatišta ovog akcesornog mišića; hvatište duž tijeka Ahilove tetive, tetivno hvatište na gornjoj plohi petne kosti, mišićno hvatište na gornjoj plohi petne kosti

i mišićno hvatište na medijalnom dijelu petne kosti.²⁶ Dodatno je opisano i tetivno hvatište na medijalnom dijelu petne kosti.^{13,44} Četvrtina osoba s ovim akcesornim mišićem ima asimptomatsko zadebljanje u stražnjem dijelu gležnja. Najčešći je simptom bolno oticanje iza gležnja nakon napora kod sportaša u drugom i trećem desetljeću života, iako se može uočiti i bezbolna otekline.^{35,38,39} Karakteristično je otvrdnuće iza gležnja s medijalne strane prilikom stajanja na prstima.³⁹ Za sada ne postoje jasni razlozi zašto dolazi do pojave boli, međutim smatra se da je uzrok kompartment sindrom ili kompresija ili trakcija ogranka tibijalnog živca za akcesorni soleus.¹⁰ Postoje i opisi simptoma tarzalnog tunela vezanog uz pojavu ovog mišića koji se hvata na medijalni dio petne kosti, međutim dvojbeno je radi li se baš kod svih opisanih slučajeva o akcesornom soleusu ili o tibiokalkaneus internusu koji ima vrlo blisko hvatište (hvata se 1–2 cm distalnije od opisanih hvatišta akcesornog soleusa), a ipak se nalazi u tarzalnom tunelu.^{12,20,23,32,33,34,35,38,42} S obzirom na to da se akcesorni soleus ne nalazi unutar tarzalnog tunela simptome kompresije stvara vjerojatno vanjskim pritiskom i voluminoznom mišićnom masom s razvojem povećanog tlaka u kompartmentu. Iako se akcesorni soleus optimalno prikazuje magnetskom rezonancijom, može se uočiti i ultrazvučnim pregledom te čak i na profilnoj rentgenskoj slici gležnja na kojoj se prikazuje kao tubularna mekotkivna masa koja reducira Kagerovo masno tkivo.¹⁶ Uočena je povezanost pojavnosti ovog akcesornog mišića s prirođenim ekvinovarusom stopala i s ahilotendinopatijom.¹³

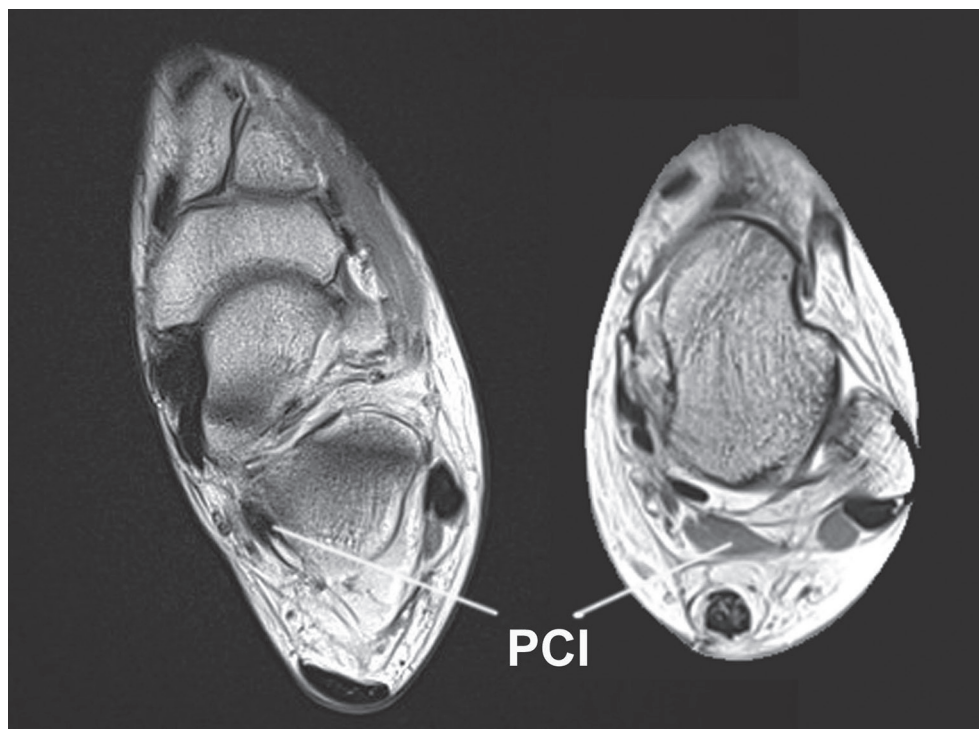
Peroneocalcaneus internus (PCI)

Rijedak je akcesorni mišić koji se pojavljuje u oko 1% asimptomatske populacije. Opisao ga je MacAlister 1872.^{25,27} Često se pojavljuje obostrano. Zapčinje na medijalnoj strani donje trećine fibule, ispod hvatišta fleksor halucis longusa, a prolazi lateralno od i paralelno s nitima fleksor hallucis longusa s kojim može dijeliti neke mišićne niti te medijalno od peronealne muskulature i završava na bazi sustentakuluma tali ili distalno od njega.^{6,7,13,16,25} LeDouble je opisao mišić koji završava na razini od 1 cm proksimalno



Slika 4. M. soleus accessorius (SA). a) Slikovni prikaz akcesornog soleusa magnetskom rezonancijom, b) prikaz endoskopskog uklanjanja akcesornog mišića na hvatištu za petnu kost (*).

Figure 4. M. soleus accessorius (SA). a) Magnetic resonance image of the accessory soleus, b) image of the endoscopic removal of the accessory muscle at the grip for the calcaneus (*).



Slika 5. M.peroneocalcaneus internus (PCI) – slikovni prikaz na magnetskoj rezonanciji.
Figure 5. M.peroneocalcaneus internus (PCI) - image on magnetic resonance imaging.

od tibiofibularnog zgloba i dalje nastavlja kao 8 cm duga tetiva. Mišić prolazi kroz tarzalni tunel i nalazi se ispod fleksornog retinakula i vrlo ga je teško razlikovati od fleksor digitorum longus akcesorijusa. Razlika je u hvatištu, jer se peroneocalcaneus internus nikad ne hvata na quadratus plantae i nalazi se iza i lateralno od neurovaskularnog snopa od kojeg je odijeljen tetivom fleksor halucis longusa.^{16,38} Perkins je još 1914.g. opisao funkciju ovog mišića kao pomoć u plantarnoj fleksiji i supinaciji stopala.²⁵ Najčešće ovaj mišić uzrokuje simptome povezane sa stražnjim srazom u gležnju, a može stvarati i kliničku sliku tarzalnog tunela.¹⁶ Ovaj se akcesorni mišić nikad ne prezentira kao mekotkivno odebljanje iza gležnja.²⁷

Tibioalcanus internus (TCI)

Mišić polazi s medijalnog grebena tibije, prolazi iza fleksor halucis longusa, unutar tarzalnog tunela i površnije od neurovaskularnog snopa te se hvata na medijalni dio petne kosti. Svojim tijekom nalikuje na akcesorni soleus, no za razliku od njega hvata se 1–2 cm distalnije. Zbog svog tijeka, ovaj mišić može stvarati kliničku sliku tarzalnog tunela.^{6,16,39} Za razliku od tibiokalkeneus internusa, akcesorni soleus nalazi se iznad fleksornog retinakula, i hvata se na medijalni dio petne kosti bliže Ahilovoj tetivi.³⁸

LIJEČENJE

Asimptomatske i slučajno uočene akcesorne mišiće najčešće nije potrebno liječiti. Pacijentima je potrebno objasniti razloge pojave bezbolne otekline te mogućnost pojave tegoba kod intenzivnijeg napora. Operacijski valja ukloniti samo one tvorbe koje stvaraju simptome bolne otekline, osobito prilikom sportskih aktivnosti. Uklanjanje mišića može biti potpuno ili djelomično. Pri tom, potrebno je ukloniti voluminozni dio mišića koji je ishemitiran pri naporu, koji komprimira obližnje žile ili živce ili stvara stražnji sraz prilikom opterećenja gležnja odizanjem na prste. Zahvat djelomičnog uklanjanja mišića iz stražnjeg dijela gležnja može se izvesti endoskopski ili otvoreno. Prilikom zahvata uklanjanja mišića koji pritišće neurovaskularni snop tarzalnog tunela potrebno je napraviti i dekompresiju tarzalnog tunela.^{13,19,32,33,34} Rehabilitacijsko razdoblje traje oko četiri tjedna i sportaši se potom mogu vratiti na punu razinu vježbanja i aktivnosti.

ZAKLJUČAK

Akcesorni mišići u području gležnja i stopala nisu posve rijetke anatomske strukture. Međutim, najčešće ipak ne stvaraju tegobe, već se uočavaju kao asimptomatske tvorbe i odebljanja oko gležnja. Manji dio ovih mišića može stvarati tegobe u sportski aktivnih osoba u smislu bolova prilikom i nakon napora. Takve akcesorne strukture treba operacijski ukloniti, a okolne komprimirane strukture – dekomprimirati.

Literatura

1. Abuhid Lopes A, Bernini AF, Pinto LR, Mezenzio CM. Prevalence of ankle accessory muscles: a cross-sectional study, *J Foot Ankle*. 2023;17(1):24-8.
2. Albay S, Candan B. Evaluation of fibular muscles and prevalence of accessory fibular muscles on fetal cadavers. *Surg Radiol Anat*. 2017;39(12):1337-41.
3. Al-Himdani S, Talbot C, Kurdy N, Pillai A. Accessory muscles around the foot and ankle presenting as chronic undiagnosed pain. An illustrative case report and review of the literature. *Foot (Edinb)*. 2013;23(4):154-61.
4. Athavale SA, Geetha GN, Swathi. Morphology of flexor digitorum accessorius muscle. *Surg Radiol Anat*. 2012;34(4):367-72.
5. Bale LS, Herrin SO. Bilateral tensor fasciae suralis muscles in a cadaver with unilateral accessory flexor digitorum longus muscle. *Case Rep Med*. 2017;1864272
6. Baxter M, Graziani A, Hobizal K, Wize T. Accessory posterior leg muscles encountered during surgery for achilles tendon pathology: A case series. *FASTRAC*. 2021;1(1):100101
7. Best A, Giza E, Linklater J, Sullivan M. Posterior impingement of the ankle caused by anomalous muscles. A report of four cases. *J Bone Joint Surg Am*. 2005;87(9):2075-9.
8. Bistaraki A, Zarokosta M, Sapsakos TM, Skarpas G, Nousios G, Apostolopoulos AP. Et al. The accessory soleus muscle: A narrative review of the literature. *J Long Term Eff Med Implants*. 2019;29(3):239-46.
9. Boudier-Revéret M, Hsiao MY, Michaud J, Chang MC. Multiple accessory lower limb muscles identified using ultrasonography in an asymptomatic individual. *Am J Phys Med Rehabil*. 2020;99(10):e121.
10. Brodie JT, Dormans JI, Gregg JR, Davidson RS. Accessory soleus muscle. A report of 4 cases and review of literature. *Clin Orth Rel Research*. 1997;337:180-6.
11. Buschmann WR, Cheung Y, Jahss MH. Magnetic resonance imaging of anomalous leg muscles: accessory soleus, peroneus quartus and the flexor digitorum longus accessorius. *Foot Ankle*. 1991;12(2):109-16.
12. Cicvara - Pećina M, Lucijanić I, Dubravčić - Šimunjak S, Pećina M. Sindrom tarzalnog kanala u sportaša. *HŠMV*. 2011;26(1):12-8.
13. Cheung Y. Normal variants: Accessory muscles about the ankle. *Magn Reson Imaging Clin N Am*. 2017;25(1):11-26.
14. Cheung Y, Rosenberg ZS, Colon E, Jahss M. MR imaging of flexor digitorum accessorius longus. *Skeletal Radiol*. 1999;28(3):130-7.
15. Cheung YY, Rosenberg ZS, Ramsinghani R, Beltran J, Jahss MH. Peroneus quartus muscle: MR imaging features. *Radiology*. 1997;202(3):745-50.
16. Clemenshaw LM, Bui-Mansfield LT. Accessory muscles of the ankle, how to recognize them on MRI, and their clinical relevance. *Contemp Diagn Radiol*. 2011;34(14):1-7.
17. Crim J. Medial-sided ankle pain: Deltoid ligament and beyond. *Magn Reson Imaging Clin N Am*. 2017;25(1):63-77.
18. Danielsson LG, el-Haddad I, Sabri T. Clubfoot with supernumerary soleus muscle. Report of 2 cases. *Acta Orthop Scand*. 1990;61(4):371-3.
19. Dimnjaković D, Karakaš T, Knežević I, Bojanić I. Stražnji sindrom sraza gležnja: prikaz serije bolesnika liječenih artroskopskim zahvatima. *Acta Med Croat*. 2022; 76(2-3):127-34.
20. DosRemedios ET, Jolly GP. The accessory soleus and recurrent tarsal tunnel syndrome: case report of a new surgical approach. *J Foot Ankle Surg*. 2000;39(3):194-7.
21. Hatzantonis C, Agur A, Naraghi A, Gautier S, McKee N. Dissecting the accessory soleus muscle: a literature review, cadaveric study, and imaging study. *Clin Anat*. 2011;24(7):903-10.
22. Hecker P. Study on the peroneus of the tarsus. *Anat Rec*. 1923;26(1):79-82.
23. Kinoshita M, Okuda R, Morikawa J, Abe M. Tarsal tunnel syndrome associated with an accessory muscle. *Foot Ankle Int*. 2003;24(2):132-6.
24. Kobata SI, Manzo JPF, Heluy GD, Rodrigues RN, Lopes AA, Bernini AF. et al. Prevalence of ankle accessory muscles: a cross-sectional study. *J Foot Ankle*. 2023;17(1):24-8.
25. Lambert HW, Atsas S, Fox JN. The fibulocalcaneus (peroneocalcaneus) internus muscle of MacAlister: Clinical and surgical implications. *Clin Anat*. 2011;24(8):1000-4.
26. Lorentzon R, Wirell S. Anatomic variations of the accessory soleus muscle. *Acta Radiol*. 1987;28:627-9.
27. Mellado JM, Rosenberg ZS, Beltran J, Colon E. The peroneocalcaneus internus muscle: MR imaging features. *AJR*. 1997;169: 585-8.
28. Nayak SB, Shetty SD. Two accessory muscles of leg: potential source of entrapment of posterior tibial vessels. *Surg Radiol Anat*. 2019;41(1):97-9.
29. Nidecker AC, von Hochstetter A, Fredenhagen H. Accessory muscles of the lower calf. *Radiology*. 1984;151(1):47-8.
30. Manjunath KY. Accessory muscles of the lower calf. *Kathmandu Univ Med J (KUMJ)*. 2008;6(2):242-4.
31. Pac L, Malinovsky L Jr. M. flexor digitorum longus accessorius in the lower limb of man. *Anat Anz*. 1985;159:253-7.
32. Pećina M. Kanalikularni sindromi. U: Pećina M, Franić M i sur. *Kompandij ortopedije (udžbenik)*. Zagreb: Zdravstveno veleučilište Zagreb; 2021. Str. 187-206.
33. Pećina M, Krmpotić-Nemanić J, Markiewitz AD. Tunnel syndromes. *Peripheral nerve compression syndromes*. Third Edition. Boca Raton: CRC Press LLC; 2001.

34. Pećina M, Pećina HI, Borić I. Sindromi kompresije perifernih živaca u sportaša – Tunelarni sindromi. U: Pećina M i sur. Sportska medicina. Zagreb: Medicinska naklada; 2019. Str. 329-34.
35. Plečko M, Knežević I, Dimnjaković D et al. Accessory soleus muscle: two case reports with a completely different presentation caused by the same entity. *Case Rep Orthop.* 2020;8851920.
36. Sammanco GJ, Brainand BJ. A symptomatic anomalous peroneus brevis in a high jumper. *J Bone Joint Surg.* 1991;73:131-3.
37. Raheja S, Choudhry , Singh P et al. Morphological description of combined variation of distal attachments of fibulares in a foot. *Surg Radiol Anatomy.* 2005;27(2):158–60.
38. Sookur PA, Naraghi AM, Bleakney RR, Jalan R, Chan O, White LM. Accessory muscles: anatomy, symptoms, and radiologic evaluation. *Radiographics.* 2008;28(2):481-99.
39. Vanhoenacker FM, Desimpel J, Mespreuve M, Tagliafico A. Accessory muscles of the extremities. *Semin Musculoskelet Radiol.* 2018;22(3):275-85.
40. Witvrouw E, Borre KV, Willems TM, Huysmans J, Broos E, De Clercq D. The significance of peroneus tertius muscle in ankle injuries: a prospective study. *Am J Sports Med.* 2006;34(7):1159-63.
41. Yammine K. The accessory peroneal (fibular) muscles: peroneus quartus and peroneus digiti quinti. A systematic review and meta-analysis. *Surg Radiol Anat.* 2015;37(6):617-27.
42. Yammine K, Daher JC, Tannoury EH, Assi C. Tarsal tunnel syndrome secondary to accessory or variant muscles: a clinical and anatomical systematic review. *Surg Radiol Anat.* 2022;44(5):645-57.
43. Yammine K, Eric M. The fibularis (peroneus) tertius muscle in humans: A meta-analysis of anatomical studies with clinical and evolutionary implications *Bio Med Res Internat.* 2017;6021707: 1-12.
44. Yu JS, Resnick D. MR imaging of the accessory soleus muscle appearance in six patients and a review of the literature. *Skeletal Radiol.* 1994;23(7):525–8.
45. Zammit J, Singh D. The peroneus quartus muscle. Anatomy and clinical relevance. *J Bone Joint Surg.* 2003;85-B:1134-7.