

# Lumbalna spinalna stenoza i sindrom lateralnog recesususa

---

**Bajek, Goran; Bajek, Snježana; Schnurrer-Luke-Vrbanić, Tea; Nikolić, Marina**

*Source / Izvornik:* **Medicina Fluminensis : Medicina Fluminensis, 2010, 46, 144 - 150**

**Journal article, Published version**

**Rad u časopisu, Objavljena verzija rada (izdavačev PDF)**

*Permanent link / Trajna poveznica:* <https://um.nsk.hr/um:nbn:hr:184:972192>

*Rights / Prava:* [In copyright](#)/[Zaštićeno autorskim pravom.](#)

*Download date / Datum preuzimanja:* **2024-12-25**



*Repository / Repozitorij:*

[Repository of the University of Rijeka, Faculty of Medicine - FMRI Repository](#)



# Lumbalna spinalna stenoza i sindrom lateralnog recessusa

## Lumbar Spinal Stenosis and Lateral Recess Syndrome

Goran Bajek<sup>1\*</sup>, Snježana Bajek<sup>2</sup>, Tea Schnurrer–Luke Vrbanić<sup>3</sup>, Marina Nikolić<sup>2</sup>

<sup>1</sup>Klinika za neurokirurgiju,  
Klinički bolnički centar Rijeka

<sup>2</sup>Zavod za anatomiju,  
Medicinski fakultet Sveučilišta u Rijeci

<sup>3</sup>Zavod za fizikalnu medicinu i rehabilitaciju,  
Klinički bolnički centar Rijeka

Primljeno: 16. 1. 2010.

Prihvaćeno: 20. 4. 2010.

**Sažetak.** Bolni sindrom leđa jedno je od najčešćih bolesnih stanja i nerijetko prelazi u ishialgičnu formu kojoj uzrok može biti, osim diskalne hernije, i stenoza lateralnog recessusa. Ta stenoza je čest oblik degenerativne spinalne stenoze koja se može pojaviti samostalno ili u kombinaciji s centralnom stenozom. Sindrom lateralnog recessusa oboljenje je koje nažalost zna ostati neprepoznato, pa liječenje ostaje na razini konzervativne terapije. Kvalitetno uzeti anamnestički podaci uz ciljane neuroradiološke pretrage razlučit će sindrom lateralnog recessusa od ostalih sličnih oboljenja. Upotreba mikrokirurške i minimalno invazivne operacijske tehnike, kao i mogućnost da se operacijski zahvati izvedu u spinalnom bloku, omogućavaju uspješno liječenje i kod bolesnika visoke životne dobi. Na vrijeme uočen sindrom lateralnog recessusa može se uspješno liječiti i poboljšati kvalitetu života.

**Ključne riječi:** križobolja, lateralni recessus, spinalna stenoza

**Abstract.** Low back pain is one of the most common diseases and often transforms to ischi-  
algic form which can be caused by herniated disc and lateral recess stenosis. The lateral  
recess stenosis is a common form of degenerative spinal stenosis which can occur either alone  
or in combination with central stenosis. Lateral recess syndrome is a disease which often  
remains unrecognized and treatment conservative. Well taken anamnestic data together  
with diagnostic neuroradiologic methods will help distinguish the syndrome of lateral  
recess from other similar diseases. The use of microsurgical and minimally invasive oper-  
ating techniques as well as the ability to perform surgery in the spinal block, enables  
successful treatment of elderly patients. At the time treated, the lateral recessus syn-  
drome can be successfully cured and the quality of life improved.

**Key words:** lateral recess, low back pain, spinal stenosis

Adresa za dopisivanje:

\***Doc. dr. sc. Goran Bajek, dr. med.**

Klinika za neurokirurgiju,  
Klinički bolnički centar Rijeka,  
Tome Stričića 3, 51 000 Rijeka  
*e-mail:* goran.bajek@ri.t-com.hr

<http://hrcak.srce.hr/medicina>

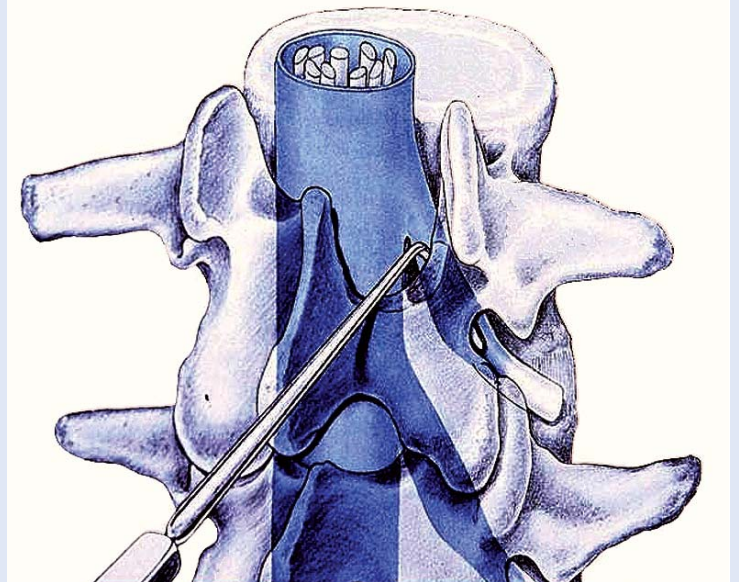
## UVOD

Problem bolnih križa jedan je od najčešćih sindroma u bolesnika industrijaliziranih društva i pripada među najraširenije bolesti današnjice<sup>1</sup>. Veliko istraživanje švedske skupine znanstvenika ukazalo je na to kako je najmanje 70 % ispitanika imalo tegobe s bolnim sindromom križa, a 50 % od njih je barem jednom zbog toga izostalo s radnog mjesta<sup>2</sup>. Iako se u najvećem broju slučajeva križobolja smiri za nekoliko tjedana, u 20 – 44 % bolesnika često se ponavlja u prvoj godini, odnosno u 85 % bolesnika kasnije tijekom života<sup>3</sup>. Uzroci mogu biti raznoliki. Među najčešćim je mehanizam kompresije unutar slabinskog dijela kraljezničkog kanala kao što su hernijacija dijelova intervertebralnog diska, osteodegenerativne promjene koje narušavaju anatomske odnose između neuralnih struktura i njihovog koštanog okruženja ili upalna/tumorska patologija. Spinalni kanal kao fleksibilna koštana cijev ima svoje stalne anatomske značajke koje navedeni procesi mogu u određenom vremenu izmijeniti.

## FUNKCIONALNA ANATOMIJA

Osnovne značajke kralježnice su u tome da ona omogućuje uspravan stav i prenosi težinu, sudjeluje u kretanju i zaštićuje leđnu moždinu. Najmanja funkcionalna jedinica kralježnice je jedan dinamički segment koji se sastoji od dvaju susjednih kralježaka, intervertebralnog diskusa i povezujućeg ligamentarnog aparata, te podnosi uglavnom vertikalnu, kompresijsku silu. Promatranje jednog dinamičkog segmenta kralježnice u horizontalnoj ravnini dovodi do saznanja o kompleksu triju zglobova (engl. *three joint complex*) koji sačinjavaju intervertebralni disk i obostrano mali zglobovi. Bilo kakav pomak u jednoj točki navedenog trijasa, npr. u malom zglobu ili intervertebralnom diskusu, dovodi do promjena u preostale dvije točke. Gibljivost kralježnice ponajviše ovisi o funkcionalnom stanju intervertebralnog diskusa s obzirom na to da je mobilnost između dvaju kralježaka u direktnom odnosu s kvadratom vertikalne visine diska, a u indirektnom odnosu s kvadratom njegovog horizontalnog promjera. Smjerove pokreta u pojedinim segmentima određuju položaji malih zglobova, dok intervertebralni

diskusi dozvoljavaju samo određen opseg intersegmentalne gibljivosti. Iako je kralježnica građom mnogozglobni mehanički sustav, stabilnost je dobivena uravnoteženim odnosom oprečnih naprezanja: nukleusa u smjeru pritiska na trupove kralježaka i elastične otpornosti ligamenata koji ih približava. Lateralni recessus je pobočni, koso položeni kratki kanal između incizura susjednih kralježaka kroz koji prolazi korijen živca. Straga je omeđen prednjim rubom gornje zglobne površine donjeg kralješka te manjim dijelom laminom i žutim ligamentom, ventralno stražnjim dijelom ruba korpusa, medijalno je široka komunikacija sa spinalnim kanalom, a lateralno i dolje završava intervertebralnim foramenom (slika 1). Visina foramena varira između 11 – 19 mm s prosječnom vrijednosti oko 16 mm, a vanjska površina varira između 40 – 160 mm<sup>2</sup>. Spinalni korijen prolazi kroz lateralni recessus da bi kroz foramen napustio kralježnicu<sup>4</sup>. Istraživanja na malim zglobovima potvrđuju da oni mogu nositi skoro kompletno opterećenje kada je kralježnica u hiperekstenziji<sup>5</sup>. U toj poziciji dolazi i do krajnjeg istezanja zglobne kapsule malih zglobova, što može rezultirati bolovima u leđima. Ne samo aksijalna opterećenja kralježnice, već i sve fiziološke kretnje kao što su



**Slika 1.** Sonda pokazuje smjer izlazišta spinalnog živca kroz lateralni recessus  
**Figure 1.** The way of the spinal nerve through lateral recess is shown

From Ludwig G. Kempe: Operative Neurosurgery, Vol. 2; Springer-Verlag, Berlin-Heidelberg- New York 1970.

fleksija, ekstenzija, lateralna fleksija i rotacija, u krajnjim pozicijama mogu dovesti do različitog intenziteta opterećenja malih zglobova i do mogućeg kontakta ili kompresije živca u foramenu (u oko 18 % slučajeva). Ova saznanja uvela su u kliničku praksu koncept tzv. dinamičke stenoze intervertebralnih foramina<sup>6</sup>.

Pri fleksiji i ekstenziji mijenja se dimenzija spinalnog kanala. Izvođena su mjerenja i uočilo se suženje spinalnog kanala pri kretnji ekstenzije i širenje kanala pri kretnji fleksije<sup>7</sup>. Kapacitet duralnog sa-

Kod sindroma lateralnog recessusa jednostrani ili obostrani radikularni simptomi prisutni su u različitim intenzitetima, a tegobe se pojačavaju u svim položajima koji naglašavaju lumbalnu lordozu. Ipak, značajka je ovog tipa radikulopatije da se najčešće ponaša po obrascu neurogene kludikacije. Ovakva slika upravo je suprotna od one koja nastaje zbog hernije intervertebralnog diska, gdje sjedenje pogoršava stanje.

kusa u kretnji od ekstenzije prema fleksiji mijenja se i to od 3,5 ml do 6.0 ml<sup>8</sup>. Navedena radiološka istraživanja ukazuju na stalne promjene veličina i odnosa u slabinskom dijelu kralježnice i zato je potrebno kroz međusobnu dinamiku sagledavati odnose pojedinih sustava. Kompleksnost problema biomehaničkih istraživanja kralježnice ogleda se i u njenom nelinearnom obliku (dvostruki "S"), te visokoelastičnim i anizotropnim svojstvima. S obzirom na navedeno, postaju razumljive tegobe koje navode bolesnici kada zorno opisuju pozicije u kojima se bolovi pojačavaju ili smanjuju. Poremećeni odnosi manifestiraju različite bolne sindrome, stoga je nestabilnost u pojedinim segmentima kralježnice značajan čimbenik u njihovom nastanku.

#### NESTABILNOST KRALJEŽNICE I STENOZA LATERALNOG RECESUSA

U životnoj dobi od 26. do 45. godine degenerativne promjene pretežno zahvaćaju intervertebralni diskus, uz vrlo rijetku zahvaćenost malih zglobova<sup>9</sup>. Segmentalna incidencija artrotičkih promjena malih zglobova kralježnice počinje pokazivati pojačanu progresiju nakon 45. godine i to najviše u slabinskom segmentu.

Zglobovi slabinskog dijela kralježnice učestvuju u prijenosu sila opterećenja koje djeluju različitim intenzitetom ovisno o stanju dinamičkog segmenta i njegovih sastavnica. Pri pojavi nestabilnog segmenta ta su opterećenja drugačija, vektori sila poprimaju drugačiji tijek te s obzirom na polucilindričan izgled zglobnih ploha mogu uzrokovati različite reakcije i oštećenja. Često se spominju kretnje rotacije i translacije koje u nestabilnom segmentu dovode do oštećenja na razini malog zgloba i uzrokuju dalje lančani proces, kao što su to sinovijalna reakcija, hrskavična destrukcija, nestabilan zglob. U slučaju neadekvatnog zacjeljivanja i oporavka hrskavice, rezultat je osteoartroza tj. sindrom artroze lumbalne fasete. U fazi nestabilnosti klinički simptomi mogu biti raznoliki, zavisno od razine segmenta, zahvaćenosti neuralnih struktura, a znakovita je i psihološka i socijalna komponenta. Nerijetko se kao posljedica javlja degenerativna spondilolisteza pri kojoj se prvi simptomi pojavljuju također u obliku sindroma lateralnog recessusa. Za uspješno liječenje potrebno je razlučiti je li nestabilnost patološki manifestna ili latentna, budući da ligamentarne nestabilnosti mogu biti progresivne, dovodeći često do ozljede živaca.

Iz kliničke prakse poznato je da izrazita proliferacija osteofita može promjenom kongruentnosti zglobnih tijela praktički dovesti do limitirane gibljivosti zgloba. Rubna osteofitna formacija oko malih zglobova pokušaj je organizma da nestabilni segment restabilizira povećavajući artikularnu površinu dodatnim rastom. U vrlo uznapredovalim stadijima osteofiti praktički ograničavaju kretnje i na izvjestan način imobiliziraju zglob, što ankilotičnim stanjem, a što izrazitom bolnošću kod većih ekscurzija. Radi se o kompromisnom, prilagođujućem procesu u kojem osteofiti malih zglobova "stabiliziraju" segment, ali istovremeno stenoziraju lateralni recessus i komprimiraju korijen živca.

#### KLINIČKA SLIKA

Spinalna stenoza znači suženje spinalnog kanala, a dominira lumbalnim segmentom. Ona može biti nasljedna ili stečena, totalna ili parcijalna, na većem ili manjem broju segmenata, centralna ili lateralna. Postaje indikativna kada sagitalni dijelometar kanala prijeđe donju granicu od 15 mm, tj.

manifestna ispod 12 mm. Sindrom spinalne kompresije uzrokovan suženjem kanala kralježnice nema uvijek istu kliničku sliku. Opisuju se različite tegobe koje u svom inicijalnom stanju mogu biti nalik onima u bolesnika s diskalnom hernijacijom prema kanalu ili tumorom, no detaljna anamneza i neurološki pregled ili promatranje kroz određeni vremenski period otkrivaju obilježja stenoze. Prvi znaci klaudikacije započinju progresivnim bolnim sindromom leđa (engl. *low back pain*) kod produžene fizičke aktivnosti, ali u odsutnosti žarišnih neuroloških ispada. Bolesnici imaju pretežno stalne smetnje subkroničnog ili kroničnog tijeka, a osnovna značajka spinalne stenoze je pojava tegoba pri duljem stajanju ili hodanju. Pojavljuju se parestezije i grčevi, nelagoda i umor, gubitak snage; simptomi koji vode u neurogenu intermitentnu klaudikaciju u preko 80 % slučajeva, dok je propagacija u jednu ili obje noge zastupljena podjednako. Udaljenost koju može prijeći bolesnik često iskazuje u metrima i ona se postupno smanjuje. Simptomi se pojačavaju kod stajanja, hodanja nizbrdo, spuštanja po stepenicama, nošenja cipela s povišenim petama. Pozicije kao što su čučanje, prignuti položaji, zavaljenost u dubokim stolicama, "fetus" položaj za vrijeme spavanja itd., dovode do popuštanja tegoba. Od preostalih aktivnosti bolesnici rado voze bicikl. Dobar fizikalni pregled razlučit će neurogenu od vaskularne klaudikacije. Vaskularna se brže povlači kad bolesnik zastane, dok se kod neurogene klaudikacije tegobe sporije povlače, a bolesniku godi da sjedne i odmara se u pretklonu. Za razliku od centralne stenoze, stenoza lateralnog recesususa prvenstveno se očituje u znacima iritacije pripadajućeg spinalnog živca. Uzrok ovom tipu radikulopatije, dakle, nije diskalna hernijacija, već koštano suženje lateralnog recesususa, najčešće zbog osteofita koji nastaju na rubovima malih zglobova. Lasegueov znak je nesiguran, često varijabilan, a vođeno uzimanje anamnestičkih podataka izuzetno je korisno.

#### DIJAGNOSTIKA

Dijagnostika je uglavnom bazirana na temelju kliničke slike i slikovnih pretraga, a dopuna somatosenzornim evociranim potencijalima je poželjna. Nativna RTG snimka u komparaciji s kliničkom slikom može dati vrlo indikativan nalaz te ukazati na

S vremenom je mikrokirurška tehnika u potpunosti prihvaćena kao *zlatni standard* te se koristi gotovo kod svih kirurških procedura na živčanom sustavu. Koji će operacijski pristup neurokirurg izabrati ovisi o njegovu treningu, iskustvu i vještini. Danas su u upotrebi različita sofisticirana elektronska pomagala kao što su intraoperacijski monitoring, ultra brze bušilice/brusilice s brojem okretaja od preko 100.000/min, ergonomski dizajnirani instrumenti, neuronavigacija itd.

potrebu daljnje obrade. Tako se na antero-posteriornoj projekciji slabinske kralježnice vide hipertrofični pedunkuli, dok postranična snimka može ukazati na suženje intervertebralnog foramena kada se njegova ovalna forma mijenja u siluetu iskrivljenoga slova "S".

Nekad često korištena slabinska mijelografija danas se koristi u izuzetnim situacijama u kombinaciji sa CT-om zbog nelagoda uzrokovanih posljedično intratekalnom davanju kontrasta.

Kompjutorizirana aksijalna tomografija priznata je kao najbolja metoda u vizualizaciji koštane kompresije u vertebralnom kanalu. Skenovi kralježaka mogu se prikazati kroz različite "prozore" gustoće, pa se tim postupkom bolje ocrtava određena gustoća tkiva, tj. može se izdvojiti određeni raspon koeficijenta apsorpcije u sintezi rekonstruirane slike iskazan u Hounsfieldovim jedinicama (HU). Osjetljivost CT-a je i do 100 puta veća od klasičnog RTG snimanja. Na horizontalnom skenu vertebralni kanal u svom obliku pokazuje diskretne razlike u odnosu na visinu segmenta i konstitucionalnu pripadnost, no u osnovi ima oblik razvučenog trokuta. Točne mjere sagitalnog promjera slabinskog dijela kralježničkog kanala kao i lateralnog recesususa moguće je dobiti CT-om. Sagitalni izmjer manji od 10 mm smatra se apsolutnom stenozom kanala, dok veći od 10 do 12 mm govori o relativnoj spinalnoj stenozu. Navedene linearne mjere moraju se uvijek promatrati u korelaciji s poprečnim promjerom kao i površinom presjeka. Što su hipertrofični zglobovi jače izraženi, to triangularna forma kanala postaje izrazitija, tj. poprima oblik "trolista". Mediosagitalni promjer kanala može dugo biti očuvan, iako se površina kanala smanjuje. Pri CT pretrazi može

se precizno mjeriti širina lateralnog recessusa prikazana kao razmak između gornje artikularne fasete i stražnjeg ruba trupa kralješka. Mjerenje se vrši na gornjoj margini pripadajućeg pedunkula. Ukoliko razmak iznosi 3 mm i manje, to je dijagnostički znak za stenozu lateralnog recessusa<sup>10</sup> (slika 2). Dodatne mogućnosti su i trodimenzionalno prikazivanje pojedinih koštanih dijelova. Jedna od manjkavosti CT-a kod pregleda kralježnice je nedostatnost preciznog razlučivanja struktura unutar duralnog prostora. U danas potencirane negativnosti CT-a treba uračunati i ionizirajuće zračenje<sup>11</sup>.

Nuklearna magnetna rezonanca pri prikazivanju nekoštanih struktura, kao i u prostornom prikazu, vizualno je izrazito jasnija od CT-a. Tako se u području lateralnog recessusa nerijetko naiđe na dislocirani diskalni sekvestar ili na ekstraforaminalnu diskalnu herniju, tumor živca ili metastazu u kosti kralješka. U tom kontekstu spominje se "lateral interpedicular compartment sindrom"<sup>12</sup>. Stupanj

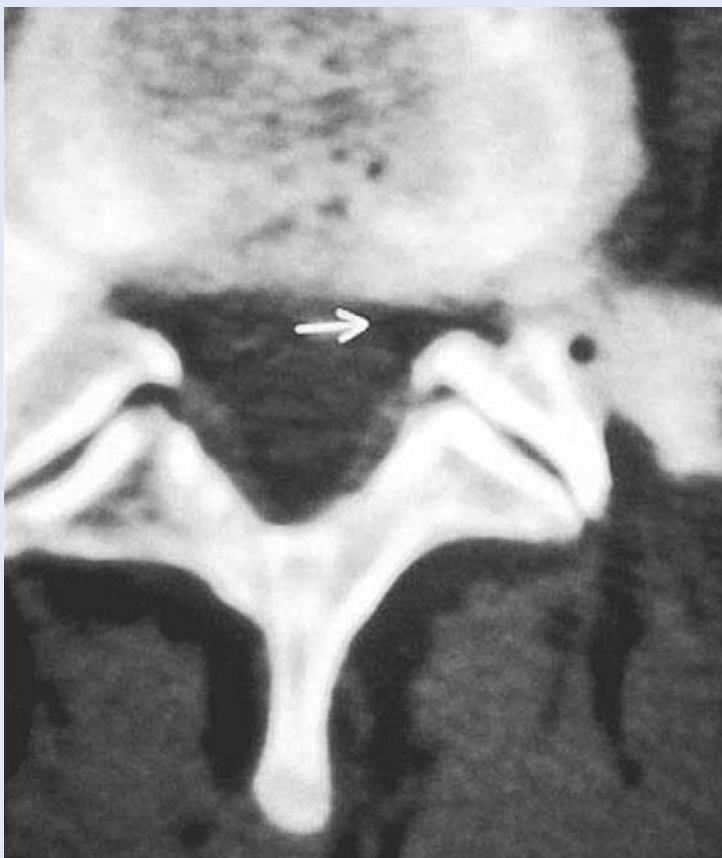
deformacije spinalnog kanala i moguće stenoze lateralnog recessusa dobro se evaluiraju na aksijalnim presjecima. Hipertrofične promjene koje se pojavljuju u nekoštanim strukturama, poglavito u *ligg. flava*, ovdje su također dobro vidljive. Debljina normalnih ligamenta flava u slabinskom dijelu je oko 3 mm, dok u hipertrofiji budu zadebljani i preko 6 mm. Osteofiti, kao i ostala kalcificirana tkiva, na magnetu se prikazuju vrlo slabim signalom te je moguća vjerojatnost da se ne registriraju. Magnetna rezonanca je u potpunosti neinvazivna pretraga i zato i vrlo atraktivna. Kao mogući nedostatak MR-a navodi se duljina pretrage, osjetljivost na metalne implantacijske materijale (izuzev titanijuma), kao i veličina zatvorenog prostora u kojem bolesnik boravi.

Elektroneurografska analiza kao i somatosenzorni evocirani potencijali koriste u prikazu prijeoperacijske disfunkcije i poslijeoperacijskog oporavka živca, kao i u diferencijalnodijagnostičkoj analizi između neurogene i vaskularne klaudikacije.

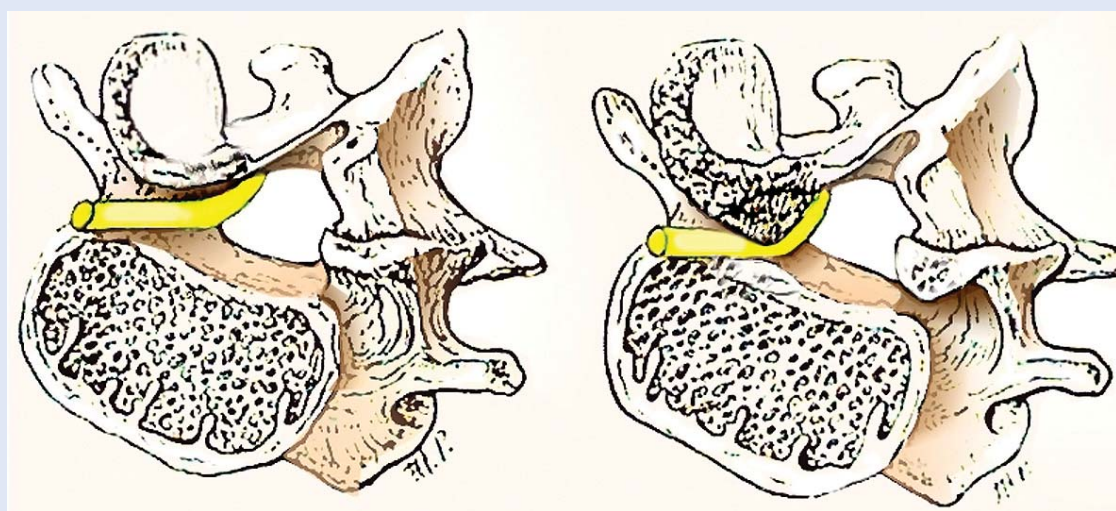
#### LIJEČENJE STENOZE LATERALNOG RECESUSA

Iako se stenoza lateralnog recessusa može pojaviti u svakoj životnoj dobi, njezina pojavnost u sklopu spinalne stenoze je najčešća i tipična za treću životnu dob. Nakon završene dijagnostičke/neurološke obrade bolesnika, određuju se modaliteti liječenja. Liječenje stenoze lateralnog recessusa najčešće započinje uzimanjem analgetika i imobilizacijom slabinskog segmenta kralježnice – nošenjem korzeta, što donekle olakšava tegobe i omogućuje dulje hodanje, a može i zadovoljiti potrebe pojedinih bolesnika. Dugotrajno, neoperacijsko liječenje kod stenoze lateralnog recessusa ima nepovoljan ishod, za razliku od neoperacijskog liječenja hernije intervertebralnog diskusa koja može dovesti do zadovoljavajućeg ishoda. Ukoliko medikamentozna terapija s mirovanjem te potom fizijatrijski tretman ne rezultiraju regresijom tegoba unutar tri mjeseca, bolesnici se najčešće upućuju na konzultaciju neurokirurgu. Pojava neurološkog deficita, poglavito miotomskog, ukazuje na potrebu za što ranijim konzultacijama.

Kako je uzrok koštana kompresija jednog ili više živčanih korjenova, operacijsko otklanjanje kompresivnog uzroka daje priznato dobar rezultat. U čistom sindromu lateralnog recessusa to je meto-



**Slika 2.** Stenoza lateralnog recessusa prikazana na CT-u  
**Figure 2.** Lateral recess stenosis visible by CT.



**Slika 3.** Lijevo – nepromijenjeni lateralni recesus s korijenom živca; desno – stenozirani recesus s uklještenim korijenom živca

**Figure 3.** Left – unchanged lateral recess with nerve root; right – lateral recess stenosis with compressed nerve root

From Wilkins R. H., Rengachary S. S. Neurosurgery. 2<sup>nd</sup> Edition. McGraw-Hill Profess. Pub. 1995;2280.

da izbora (slika 3). Stenoza recesususa može se pojaviti jednostrano ili obostrano, pa o tome ovisi i operacijski pristup. Najčešće su obuhvaćena oba recesususa, dok u početnim fazama ili mlađim skupinama može biti zahvaćena samo jedna strana. Važno je naglasiti da se operacijski zahvat može učiniti u spinalnom bloku, pa visoka životna dob i komorbiditet bolesnika nisu više prepreke.

Uporaba mikrokirurške tehnike nezamjenjiva je u vizualizaciji te daje veću sigurnost, brži rad i neosporno kvalitetniji rezultat. Počeci mikrokirurških zahvata na kralježnici vezani su uz operacije diskus hernija i prvi put su opisani 1977. godine<sup>13,14</sup>. Oportunim se pokazala djelomična fasetektomija i oslobađanje spinalnog korijena uz maksimalnu poštedu malih zglobova radi očuvanja stabiliteta. Stenoza lateralnog recesususa često je udružena s centralnom stenozom, pa operacijsko liječenje ima za cilj dekompresiju ne samo lateralnih stenoza, već i centralnog dijela kanala. Sve više se primjenjuju zahvati koji maksimalno štede ligamente i male zglobove, kao što su jednostrani pristup za obostranu fasetektomiju, ili više malih, ciljanih foraminotomija za selektivnu dekompresiju spinalnih živaca. Ukoliko je stenoza prisutna na više od dva dinamička segmenta kralježnice, iza dekompresijske laminektomije može doći do nestabilnosti kralježnice, a ako je još otklonjen i intervertebralni

diskus, nestabilnost je zagarantirana. U tom slučaju mora se pribjeći nekoj od metoda instrumentalne fiksacije<sup>15</sup>. Na tržištu postoji velik broj različitih fiksatora, a kvalitetniji se izrađuju od titanijuma, kako bi omogućili naknadnu kontrolu na MR-u. Najviše se primjenjuju transpedunkularni fiksatori ugrađeni stražnjim pristupom, koji imaju poliaksijalne vijke i omogućavaju dobru prilagodbu implantanta anatomiji bolesnika, uz manju resekciju tkiva. Uz to se izvodi i biološka spondilodeza vlastitom kosti, ili iz “koštane banke”, ili se radi posterolateralna interkorporalna fuzija raznim umecima koji mogu biti plastični ili metalni. Oni se smještaju u očišćeni diskalni prostor s ciljem fuzije dvaju kralježaka, ali nemaju funkciju diskusa. (Umjetni diskusi ugrađuju se u kralježnicu s prednje strane, s idejom očuvanja gibljivosti, no ona se nije pokazala zadovoljavajućom te na tom području još traju ispitivanja). Stabiliziranom segmentu, nakon uspješne reostesinteze (minimum godinu dana) moguće je otkloniti fiksator, no najčešće se bolesnici priviknu na njega, a na otklanjanje dolaze u slučaju rijetkih komplikacija kao što su pucanje šipki, vijaka ili dislokacije sustava.

S obzirom na to da postoji težnja da se operacijski zahvati izvode uz što manje oštećenje tkiva, napor su usmjereni prema standardizaciji minimalno invazivnih tehnika, a prve rezultate uspješno

operiranih skupina bolesnika objavila je skupina američkih liječnika kada je artroskopski učinjena dekompresija lateralnog recesususa<sup>16</sup>. Endoskopski je učinjena i interlaminarna spinalna dekompresija<sup>17</sup>, kao i mikroendoskopska dekompresija spinalne stenoze koju su izveli japanski liječnici<sup>18</sup>. Minimalno invazivna, endoskopska tehnika daje vrlo ohrabrujuće rezultate, jednako vrijedne kao i mikrokirurška tehnika, ali uz manje traumatiziranje tkiva i brži oporavak bolesnika.

#### LITERATURA

1. Andersson GBJ. Epidemiologic aspect on low-back pain in industry. *Spine* 1981;6:53-60.
2. Nachemson A. Work for All. For Those with Low Back Pain as Well. *Clin Orthop* 1983;179:77-85.
3. Burton AK. How to prevent low back pain. *Best Practice & Research Clinical Rheumatology* 2005;19:541-55.
4. Stephens MM, Evans JH, O'Brien JP. Lumbal intervertebral foramina: An vitro study of their shape in relation to intervertebral disc pathology. *Spine* 1991;5:525-9.
5. Cavanaugh JM, Ozaktay AC, Yamashita HT, King AI. Lumbar facet pain: biomechanics, neuroanatomy and neurophysiology. *J Biomech* 1996;9:117-29.
6. Nowicki BH, Haughton VM, Schmidt TA, Lim TH, An HS, Riley LH et al. Occult lumbar lateral spinal stenosis in neural foramina subjected to physiologic loading. *Am J Neuroradiol* 1996;9:1605-14.
7. Smith GA, Aspden RM, Porter RW. Measurement of vertebral foraminal dimensions using three-dimensional computerized tomography. *Spine* 1993;5:629-36.
8. Liyang D, Yinkan X, Wenming Z, Zhihua Z. The effect of flexion-extension motion of the lumbar spine on the capacity of the spinal canal. *Spine* 1989;5:523-5.
9. Lewin T, Moffet B, Vúdik A. The morphology of the lumbar synovial intervertebral joints. *Acta Morph Neerland-Scand* 1962;4:299-05.
10. Mikhael MA, Ciric I, Tarkington JA, Vick NA. Neuroradiological evaluation of lateral recess syndrome. *Radiology* 1981;140:97-107.
11. Malat J. Magnetic Resonance Imaging of the Spine. *Radiology* 1986;1:27-30.
12. Segnarbieux F, Van de Kelft E, Chandon E, Bitoun J, Frerebeau P. Disco-computed tomography in extraforaminal end foraminal lumbar disc herniation. *Neurosurgery* 1994; 4:643-7.
13. Caspar W. A new surgical procedure for lumbar disc herniation causing less tissue damage trough a microsurgical approach. *Advanc Neurosurgery* 1977;4:74-7.
14. Yasargil MG. Microsurgical operation of herniated lumbar disc. *Advanc Neurosurgery* 1977;4:32-6.
15. Conley FK, Cady CT, Lieberman RE. Decompression of lumbar spinal stenosis and stabilisation with knodt rods in the elderly patient. *Neurosurgery* 1987;26:758-63.
16. Kambin P, Casey K, O'Brien E, Zhou L. Transforaminal arthroscopic decompression of lateral recess stenosis. *J Neurosurg* 1996;3:462-7.
17. Ruetten S, Komp M, Merk H, Godolias G. Surgical treatment for lumbar lateral recess stenosis with the full-endoscopic interlaminar approach versus conventional microsurgical technique: a prospective, randomized, controlled study. *J. Neurosurg Spine* 2009;10:476-85.
18. Yagi M, Okada E, Ninomiya K, Kihara M. Postoperative outcome after modified unilateral-approach microendoscopic midline decompression for degenerative spinal stenosis. *J Neurosurg Spine* 2009;10:293-9.