

# Atipična prezentacija spondilodiscitisa izazvanog meticilin-senzitivnim sojem bakterije *Staphylococcus aureus* - prikaz slučaja

---

Miletić Rigo, Dina; Avirović, Manuela; Veljković Vujaklija, Danijela

Source / Izvornik: **Medicina Fluminensis, 2025, 61, 111 - 115**

Journal article, Published version

Rad u časopisu, Objavljena verzija rada (izdavačev PDF)

[https://doi.org/10.21860/medflum2025\\_323587](https://doi.org/10.21860/medflum2025_323587)

Permanent link / Trajna poveznica: <https://um.nsk.hr/um:nbn:hr:184:960109>

Rights / Prava: [Attribution 4.0 International](#) / [Imenovanje 4.0 međunarodna](#)

Download date / Datum preuzimanja: **2025-03-19**



Repository / Repozitorij:

[Repository of the University of Rijeka, Faculty of Medicine - FMRI Repository](#)



# Atipična prezentacija spondilodiscitisa izazvanog meticilin-senzitivnim sojem bakterije *Staphylococcus aureus* – prikaz slučaja

## Atypical Presentation of Methicillin Sensitive *Staphylococcus Aureus* Spondylodiscitis – a Case Report

Dina Miletić Rigo<sup>1</sup>, Manuela Avirović<sup>2</sup>, Danijela Veljković Vujaklija<sup>1\*</sup>

**Sažetak. Cilj:** Prikazati atipičnu kliničku i radiološku sliku spondilodiscitisa izazvanog meticilin-senzitivnim sojem bakterije *Staphylococcus aureus* (MSSA) te ukazati na važnost ranog postavljanja dijagnoze zbog pravovremenog ciljanog terapijskog pristupa i izbjegavanja komplikacija, prvenstveno epiduralnih i paravertebralnih apscesnih kolekcija.

**Prikaz slučaja:** Prikazujemo slučaj pacijenta (77. g.) koji se na objedinjeni hitni bolnički prijam javio s nespecifičnom kliničkom slikom oštre boli u abdomenu sa širenjem prema leđima u trajanju 7-8 dana, uz nagli nastup oduzetosti objiju nogu. Kliničkim pregledom utvrđen je ispad osjeta od razine devetog torakalnog kralješka na niže uz gubitak kontrole sfinktera. S obzirom na podatak o operaciji aneurizme abdominalne aorte, učinjena je CT aortografija koja je ukazala na patološki proces na sedmom (Th7) i osmom (Th8) torakalnom segmentu, uz potpuno očuvanu koštanu strukturu kralježaka te opsežan mekotkivan supstrat paravertebralno. Indicira se hitni MR torakalne kralježnice na kojem se prikazao opsežan edem koštane srži kralježaka Th7 i Th8, prvenstveno upalnih karakteristika uz nalaz velike epiduralne kolekcije koja uvjetuje kompresivnu mijelopatiju. S obzirom na opisano pristupilo se operativnom zahvatu i dekompresiji spinalnog kanala na kojem izostaju tipični makroskopski markeri upale te se postavila sumnja na tumorski proces. Iz tkivnih uzoraka za patohistološku i mikrobiološku analizu ne potvrđuju se elementi maligne tumorske infiltracije. Iz hemokulture je izoliran MSSA. Daljnji klinički tijek kod pacijenta komplicira se razvojem pneumonije i, nažalost, smrtnim ishodom nakon šest tjedana od početka liječenja.

**Zaključci:** Postavljanje dijagnoze spondilodiscitisa često je izazovno zbog širokog raspona kliničke i morfološke prezentacije te zahtijeva visok indeks sumnje, posebice kod starijih pacijenata s komorbiditetima zbog rizika razvoja komplikacija i fulminantnog tijeka bolesti.

**Ključne riječi:** discitis; magnetska rezonancija; *Staphylococcus aureus*; upale

**Abstract. Aim:** To present the atypical clinical and radiological findings of methicillin-sensitive strain of *Staphylococcus aureus* (MSSA) spondylodiscitis and emphasize the importance of early diagnosis to assure timely targeted therapeutic approach and avoid complications, primarily epidural and paravertebral inflammatory collections. **Case report:** We present the case of a patient (age 77) admitted to the emergency hospital admission with a non-specific clinical symptom of sharp abdominal pain spreading towards the back lasting for 7-8 days, followed by a sudden onset of paraplegia. A clinical examination revealed loss of sensation from the level of the ninth thoracic vertebra downwards and loss of sphincter control. Considering the history of abdominal aortic aneurysm surgery, a CT aortography was performed, which demonstrated a pathological process involving the seventh (Th7) and eighth (Th8) thoracic segments with completely preserved bone structure of the vertebra and extensive paravertebral soft tissue mass. An urgent MRI of the thoracic spine showed extensive bone marrow oedema of Th7 and Th8 vertebra, likely inflammatory

<sup>1</sup> KBC Rijeka, Klinički zavod za dijagnostičku i intervencijsku radiologiju, Rijeka, Hrvatska

<sup>2</sup> Medicinski fakultet, Sveučilište u Rijeci, Katedra za opću patologiju i patološku anatomiju, Rijeka, Hrvatska

**\*Dopisni autor:**

Doc. dr. sc. Danijela Veljković Vujaklija, dr. med.  
KBC Rijeka, Klinički zavod za dijagnostičku i intervencijsku radiologiju  
Krešimirova 42, 51000 Rijeka, Hrvatska  
E-mail:  
danijela.veljkovic.vujaklija@kbc-rijeka.hr

<http://hrcak.srce.hr/medicina>

in nature, and large epidural collection resulting in compressive myelopathy. During the subsequent surgical decompression of the spinal canal no typical macroscopical markers of inflammation were observed and the suspicion of tumor process was raised. The pathohistological and microbiological analysis of the surgical specimens did not confirm malignant tumor infiltration. The MSSA was isolated from hemoculture. The future clinical course was complicated by pneumonia and unfortunately the patient died 6 weeks after starting the treatment. **Conclusion:** The diagnosis of spondylodiscitis is often challenging due to a wide range of clinical and morphological findings requiring high index of suspicion, especially in elderly patients with comorbidities due to risk of developing complications and fulminant course of the disease.

**Keywords:** discitis; infections; magnetic resonance imaging; *Staphylococcus aureus*

Prepoznavanje spinalnih infekcija vrlo je izazovno zbog širokog raspona kliničke i radiološke prezentacije, stoga je važno postaviti sumnju na ovu infekciju u ranoj fazi obrade pacijenta kada je značajno veća mogućnost pravodobnog i adekvatnijeg liječenja te izbjegavanja komplikacija.

#### UVOD

Spondilodiscitis (SD) je sve učestalije oboljenje kralježnice koje najčešće zahvaća dva susjedna kralješka i pripadajući intervertebralni disk. Postavljanje dijagnoze vrlo je često izazovno, a ishod liječenja nerijetko varijabilan uz razvoj težih komplikacija te nastup preuranjenog mortaliteta. Prikazujemo slučaj spondilodiscitisa koji se inicijalno prezentirao kliničkom slikom rupture abdominalne aorte uz vrlo atipičan slikovni prikaz.

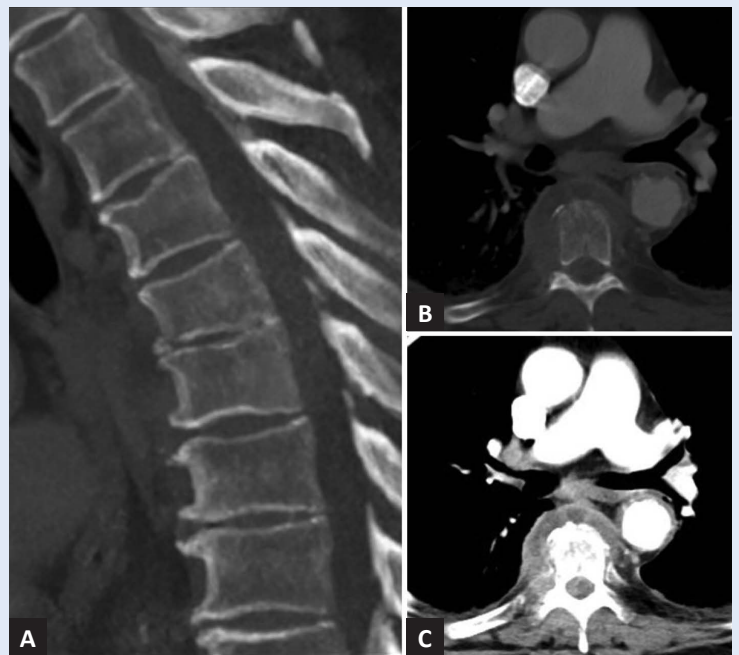
#### PRIKAZ SLUČAJA

Prikazujemo slučaj pacijenta (77. g.) koji se na Objedinjeni hitni bolnički prijam (OHBP) javio s nespecifičnom kliničkom slikom u vidu oštre, grčevite boli u abdomenu sa širenjem od pupka prema leđima u trajanju 7-8 dana, nakon čega je uslijedio nagli nastup oduzetosti objiju nogu. Kliničkim pregledom utvrđen je ispad osjeta od razine devetog torakalnog kralješka (Th9) na niže te gubitak kontrole sfinktera. Uvidom u medicinsku dokumentaciju dobiveni su podaci o komorbiditetima, (arterijska hipertenzija i hiperlipoproteinemija), a s obzirom na anamnestički podatak o

operaciji aneurizme abdominalne aorte, pacijentu je nakon prijama na OHBP učinjena CT aortografija koja je ukazala na patološki proces na sedmom i osmom torakalnom segmentu (Th7/8), uz potpuno očuvanu koštanu strukturu korpusa kralježaka bez znakova erozija ili destrukcije kosti i uz prisustvo izrazito opsežnog mekotkivnog patološkog supstrata paravertebralno desnostrano veličine oko 78 x 70 mm (APxLL), kraniokaudalno duljine do 60 mm (Slika 1).

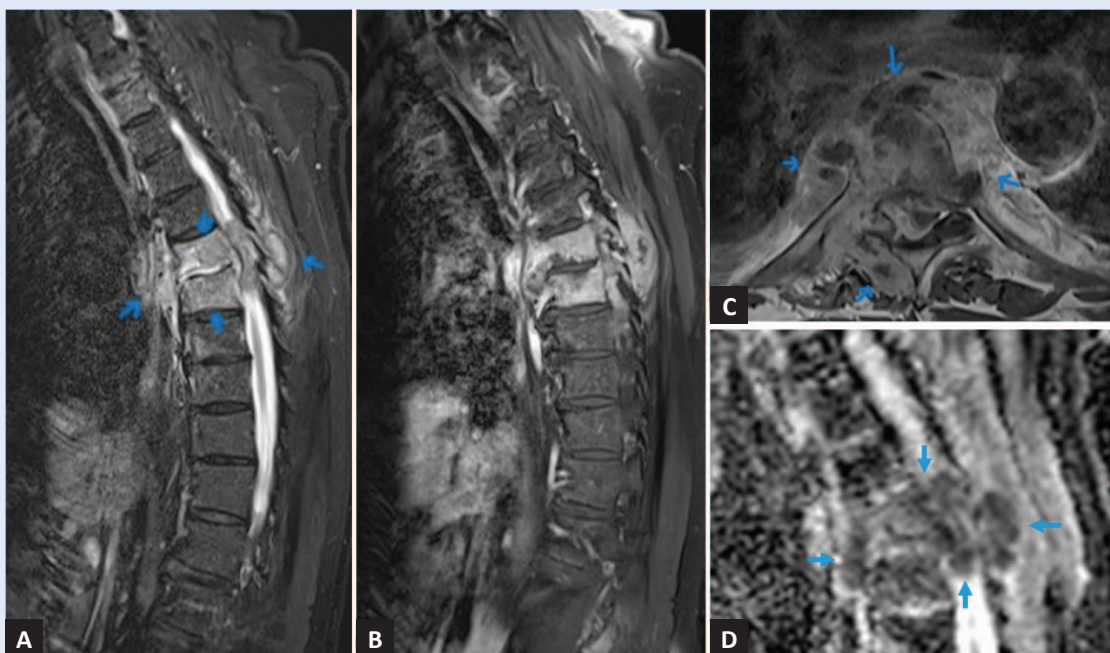
Indicira se hitni MR torakalne kralježnice unutar 24 sata gdje se prikazala opsežnije promijenjena struktura koštane spongioze korpusa kralježaka Th7 i Th8 koji pokazuju nizak signal u T1, a visok u T2 i STIR mjerenoj slici, sa znakovima homogene postkontrastne opacifikacije, niskih ADC vrijednosti u smislu pojačane celularnosti procesa, što prvenstveno ukazuje na upalne promjene, uz potpuno očuvan kortikalis te nalaz većeg epiduralnog supstrata koji rezultira potisnućem tekalne vreće te *medule spinalis* sa znakovima kompresivne mijelopatije (Slika 2). Na učinjenim laboratorijskim nalazima povišene su vrijednosti leukocita (L) i C-reaktivnog proteina (CRP) (CRP: 271,6 mg/L, L:  $18,3 \times 10^9/L$ ). Bez obzira na opisane atipične morfološke karakteristike postavlja se sumnja na upalni, manje vjerojatno tumorski proces uz pretpostavku da bi tako ekstenzivan patološki susprat vjerojatno bio popraćen osteolitičkim i/ili ostesklerotičnim lezijama kosti. S obzirom na klinički razvoj parapareze na dan prijama te oduzetost objiju nogu, prvo desne, a zatim lijeve, i nalaz kompresivne mijelopatije na učinjenom MR-u torakalne kralježnice, pristupa se operativnom zahvatu radi dekompresije spinalnog kanala i uklanjanja patološkog supstrata. Na zahvatu neurokirurga morfološki prvenstveno posumnja na tumorsku leziju s obzirom na nalaz izrazitog zadebljanja čvrste konzistencije koje se pruža uz duru, bez nalaza tipičnih makroskopskih markera upale u smislu tekućeg upalnog sadržaja karakteristične boje i mirisa. S obzirom na kliničku sumnju na tumorski proces tijekom operativnog zahvata uzeti su tkivni uzorci za patohistološku i mikrobiološku analizu te uzorci krvi. Na učinjenoj patohistološkoj analizi dobivene su intraoperativno upalne stanice, a dekalcinacija koštanog tkiva pokazala je da nema nalaza patoloških sekundar-

nih promjena kosti. Mikroskopskim pregledom našlo se djelomično hijalizirano vezivno tkivo s obilnim mononuklearnim upalnim infiltratom i masom neutrofilnih granulocita te dvije zone nekroze i distrofični kalcifikati, što upućuje na kronični apscedirajući upalni proces bez elemenata tumorske infiltracije (Slika 3). Iz hemokulture je izoliran meticilin-senzitivni soj bakterije *Staphylococcus aureus* (engl. *methicilin sensitive Staphylococcus aureus*; MSSA). Kod prijama pacijenta započeta je empirijska intravenska (i. v.) antimikrobna terapija klindamicinom 3 x 900 mg i. v. i ciprofloksacinom 2 x 400 mg i. v., koja je nakon sedam dana promijenjena u flukloksacilin 6 x 2 g. i. v. i gentamicin 2 x 240 mg i. v. Zbog infekcije urotrakta multirezistentnom bakterijom *Klebsiella pneumoniae* ESBL, OXA-48 i *Proteus mirabilis* ESBL, uveden je flukonazol 1 x 400 mg i meropenem 3 x 1 g i. v. Daljnji klinički tijek kod pacijenta se unatoč svim terapijskim mjerama komplicira razvojem pneumonije i, nažalost, smrtnim ishodom nakon šest tjedana od početka medikamentnog i operativnog liječenja.



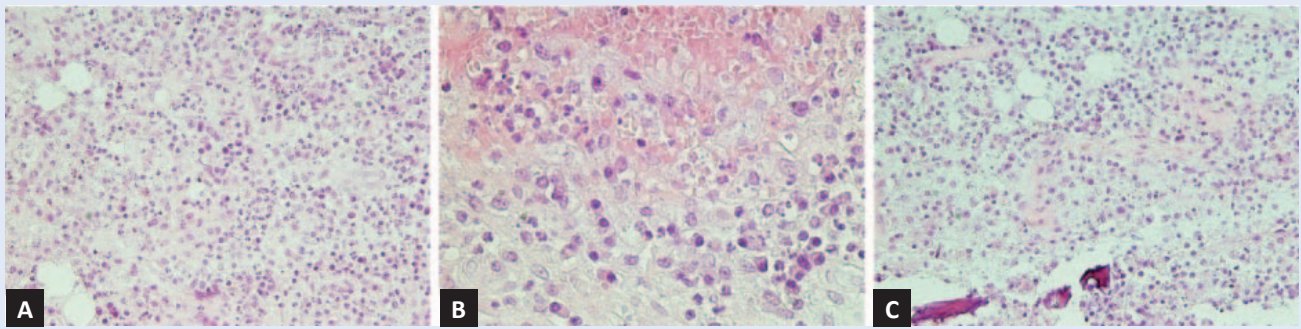
**Slika 1.** CT torakalne kralježnice

Sagitalni presjek – koštani prozor pokazuje održanu koštanu strukturu prikazanih kralježaka (A). Aksijalni presjeci kroz segment kralježnice Th7/8, koštani (B) i mekotkivni (C) prozor pokazuju patološki paravetrebralni i epiduralni mekotkivni supstrat paravetrebralno bez patološke destrukcije kosti.



**Slika 2.** Magnetska rezonancija torakalne kralježnice

STIR sagitalni presjek (engl. *short TI inversion recovery*) pokazuje visok signal upalnog patološkog supstrata koštanih struktura i okolnog mekog tkiva (strelice) segmenta kralježnice Th7/8 (A). Snažna postkontrastna opacifikacija patološkog upalnog supstrata na T1 sagitalnim (B) i T1 transverzalnim postkontrastnim presjecima (C). Niski ADC (engl. *apparent diffusion coefficient*) koeficijenti u području patološkog procesa ukazuju na izrazito celularno tkivo (D).



**Slika 3.** Vezivno tkivo prožeto mononuklearnim upalnim stanicama i gustom masom neutrofilnih granulocita (A), povećanje 200 x. Žarište nekroze (B), povećanje 400 x i distrofični kalcifikat (C), povećanje 200 x

MR je najsenzitivnija metoda diferencijacije spondilodiscitisa u odnosu na druge patološke procese, no u obzir treba uzeti mogućnost atipičnog radiološkog prikaza.

#### RASPRAVA

Postavljanje dijagnoze spondilodiscitisa vrlo je često izazovno u kliničkoj praksi s vrlo varijabilnim ishodom u smislu produljenog morbiditeta te nerijetko nastupa preuranjenog mortaliteta<sup>1</sup>. SD je sve učestalije oboljenje, a karakterizira ga vertebralni osteomijelitis (incidencija 0,2-2 %) u smislu spondilitisa i/ili discitisa koji najčešće infiltrira dva susjedna korpusa kralježaka te pripadajući materijal diska<sup>2,3</sup>. SD je češći u muškaraca, a vršna incidencija pojavljivanja je prije 20. godine te između 50. i 70. godine života<sup>4,5</sup>. Može nastati vanjskom inokulacijom, hematogenim širenjem ili direktnom ekstenzijom iz obližnjeg upalnog žarišta. Dijagnoza se postavlja kombinacijom kliničkih, radioloških i laboratorijskih nalaza, vrlo često odgođeno s varijabilnim periodom 2 – 6 mjeseci od početka simptoma<sup>4</sup>. Klinička prezentacija ovisi o lokalizaciji infekcije, imunološkom statusu pacijenta te virulentnosti patogena. Pacijenti se najčešće prezentiraju nespecifičnim simptomima kao što su uporni bolovi u leđima, febrilitet i/ili neurološki ispadi. Prema literaturi najčešći je uzročnik infekcija bakterijom *Staphylococcus aureus*<sup>4,5</sup>. MR je radiološka pretraga izbora za procjenu sumnje te postavljanje dijagnoze SD-a jer daje precizan uvid u mekotkivne i neuralne strukture te koštane promjene s velikom osjetljivošću i specifičnošću (94 i 96 %)<sup>5,6</sup>.

Tipične i najčešće morfološke karakteristike na CT i MR pregledu kralježnice i spinalnog kanala jesu destrukcija korpusa kralježaka te pripadajućeg materijala diska s prisutnim erozijama pokrovnih ploština uz često vidljiv epiduralni te paravertebralni upalni supstrat (apsces/flegmona)<sup>7</sup>. Glavna uloga magnetske rezonancije u evalvaciji spinalnih infekcija je detekcija eventualnog širenja upalnih promjena prema epiduralnom prostoru i spinalnom kanalu te neuralnim strukturama, prvenstveno meduli spinalis i korijenima kaude ekvine. Manifestacija mogućih pridruženih komplikacija SD-a ovisna je o nivou kralježnice koji je zahvaćen, no kod svih postoji rizik razvoja epiduralnog i subduralnog apscesa, meningitisa te kolapsa kralježaka praćenog posljedičnim razvojem instabiliteta kralježnice s pridruženim neurološkim deficitima<sup>8</sup>. Najčešće komplikacije SD-a su epiduralni i paravertebralni apscesi. Epiduralne upalne kolekcije mogu se javiti u dvjema formama. U vidu flegmone koja predstavlja granulomatozno zadebljalo tkivo epiduralnog prostora, unutar koje se ne izdvaja tekući sadržaj, stoga ona pokazuje homogenu opacifikaciju na postkontrastnim MR presjecima. U slučaju formiranih apscesnih kolekcija u spinalnom kanalu, evidentan je tekući gnojni sadržaj u epiduralnom prostoru, koji na postkontrastnim MR presjecima pokazuje znakove rubne imbibicije<sup>8-10</sup>. S druge strane, paravertebralni apsces morfološki se prezentira kao upalni patološki supstrat koji je cirkumferentno lokaliziran uz kralježnicu, posjeduje deblju kapsulu te centralno područje nekroze, a na postkontrastnim presjecima se rubno imbibira uz

prisutne upalne promjene okolnog tkiva<sup>9,10</sup>. Većina se spinalnih infekcija u slučaju ranog postavljanja dijagnoze uspješno liječi medikamentno, antibiotskom terapijom uz eventualnu potporu spinalnim ortozama. Neurokirurška intervencija potrebna je u slučaju razvoja komplikacija i neuroloških deficita<sup>11-14</sup>.

## ZAKLJUČCI

Spondilodiscitis je rijetka bolest i važna diferencijalna dijagnoza bolova u leđima, stoga zahtijeva visok indeks sumnje, posebice kod starijih pacijenata s prisutnim rizičnim faktorima poput arterijske hipertenzije i hiperlipoproteinemije, zbog rizika razvoja fulminantnog tijeka bolesti s fatalnim posljedicama. Postavljanje dijagnoze spinalne infekcije može biti izazovno zbog širokog raspona kliničke i morfološke prezentacije (CT, MR) te je rano prepoznavanje bolesti, kada je liječenje jednostavnije i učinkovitije, od iznimne važnosti.

**Izjava o sukobu interesa:** Autori izjavljuju kako ne postoji sukob interesa.

## LITERATURA

- Hijazi MM, Siepmann T, El-Batrawy I, Glatte P, Eyüpoglu I, Schackert G et al. Clinical phenotyping of spondylodiscitis and isolated spinal epidural empyema: a 20-year experience and cohort study. *Front Surg* 2023;10:1200432.
- Cheung WY, Luk KD. Pyogenic spondylitis. *Int Orthop* 2012;36:397-404.
- Acosta FL Jr, Galvez LF, Aryan HE, Ames CP. Recent advances: infections of the spine. *Curr Infect Dis Rep* 2006; 8:390-393.
- Mylona E, Samarkos M, Kakalou E, Fanourgiakis P, Skoutelis A. Pyogenic vertebral osteomyelitis: a systematic review of clinical characteristics. *Semin Arthritis Rheum* 2009;39:10-17.
- Cardoso A, Barbosa L, Coelho AM, Correia JG, Maurício HL, Lima Á. Spondylodiscitis: A Retrospective Analysis of Clinical, Etiological, and Radiological Diagnosis. *Int J Spine Surg* 2020;14:226-231.
- Smids C, Kouijzer IJ, Vos FJ, Sprong T, Hosman AJ, de Rooy JW et al. A comparison of the diagnostic value of MRI and 18F-FDG-PET/CT in suspected spondylodiscitis. *Infection* 2017;45:41-49.
- Lener S, Hartmann S, Barbagallo GMV, Certo F, Thome C, Tschugg A. Management of spinal infection: a review of the literature. *Acta Neurochir* 2018;160:487-496.
- Skaf GS, Domloj NT, Fehlings MG, Bouclaous CH, Sabbagh AS, Kanafani ZA et al. Pyogenic spondylodiscitis: an overview. *J Infect Public Health* 2010;3:5-16.
- Kumar Y, Gupta N, Chhabra A, Fukuda T, Soni N, Hayashi D. Magnetic resonance imaging of bacterial and tuberculous spondylodiscitis with associated complications and non-infectious spinal pathology mimicking infections: a pictorial review. *BMC Musculoskelet Disord* 2017;18:244.
- Boudabbous S, Paulin EN, Delattre BMA, Hamard M, Vargas MI. Spinal disorders mimicking infection. *Insights Imaging* 2021;12:176.
- Locke T, Kell ME, Bhattacharyya D, Cole AA, Chapman AL. Spontaneous methicillin-sensitive *Staphylococcus aureus* spondylodiscitis-Short course antibiotic therapy may be adequate: Evidence from a single centre cohort. *J Infect Public Health* 2014;7:44-49.
- Rutges JP, Kempen DH, van Dijk M, Oner FC. Outcome of conservative and surgical treatment of pyogenic spondylodiscitis: a systematic literature review. *Eur Spine J* 2016;25:983-999.
- Tsai TT, Yang SC, Niu CC, Lai PL, Lee MH, Chen LH et al. Early surgery with antibiotics treatment had better clinical outcomes than antibiotics treatment alone in patients with pyogenic spondylodiscitis: a retrospective cohort study. *BMC Musculoskelet Disord* 2017;18:175.
- Hijazi MM, Siepmann T, El-Batrawy I, Aweimer A, Engellandt K, Podlesek D et al. Diagnostics, Management, and Outcomes in Patients with Pyogenic Spinal Intra- or Epidural Abscess. *J Clin Med* 2023;12:7691.