

Preporuke za zbrinjavanje bolesnika s dubokom venskom trombozom u hitnoj medicinskoj službi

Rošić, Damir; Radaković, Ivan; Kinkela, Fran; Premužić Meštrović, Ivica; Lulić, Davorka; Keranović, Adis

Source / Izvornik: **Medicina Fluminensis : Medicina Fluminensis, 2024, 60, 572 - 581**

Journal article, Published version

Rad u časopisu, Objavljena verzija rada (izdavačev PDF)

https://doi.org/10.21860/medflum2024_321539

Permanent link / Trajna poveznica: <https://urn.nsk.hr/urn:nbn:hr:184:998662>

Rights / Prava: [Attribution 4.0 International](#)/[Imenovanje 4.0 međunarodna](#)

Download date / Datum preuzimanja: **2025-01-13**



Repository / Repozitorij:

[Repository of the University of Rijeka, Faculty of Medicine - FMRI Repository](#)



Preporuke za zbrinjavanje bolesnika s dubokom venskom trombozom u hitnoj medicinskoj službi

Recommendation for Management of Deep Vein Thrombosis in the Emergency Medicine

Damir Rošić^{1, 2, 3*}, Ivan Radaković¹, Fran Kinkela⁴, Ivica Premužić Meštović⁵, Davorka Lulić⁶, Adis Keranović⁷

¹ Zavod za hitnu medicinu Primorsko-goranske županije, Rijeka, Hrvatska

² Hrvatsko katoličko sveučilište, Medicinski fakultet, Zagreb, Hrvatska

³ Sveučilište u Rijeci, Medicinski fakultet, Rijeka, Hrvatska

⁴ Thalassotherapia Opatija, Specijalna bolnica za medicinsku rehabilitaciju bolesti srca, pluća i reumatizma, Opatija, Hrvatska

⁵ KB Merkur, Zavod za kardiologiju, Zagreb, Hrvatska

⁶ Klinički bolnički centar Rijeka, Klinika za bolesti srca i krvnih žila, Rijeka, Hrvatska

⁷ Klinički bolnički centar Zagreb, Objedinjeni hitni bolnički prijam, Zagreb, Hrvatska

Sažetak. Duboka venska tromboza je multifaktorska bolest u koje dolazi do nastanka tromba u dubokim venama. Važno je njezino rano prepoznavanje i liječenje jer može uzrokovati plućnu emboliju te najopasniju komplikaciju, smrtni ishod. Cilj je ovih smjernica standardiziran pristup bolesniku u hitnoj medicinskoj službi, koji će omogućiti brzo i točno postavljanje dijagnoze i pravovremeno liječenje u bolničkim ili kućnim uvjetima. U dijagnostičkom smislu, najprije je važno procijeniti kliničku vjerojatnost pomoću Wellsova skora, potom odrediti D-dimere i, ako je potrebno, prema postupniku učiniti kolor-dopler. Osnovu liječenja duboke venske tromboze predstavlja antikoagulantna terapija, čime sprječavamo progresiju tromba i potencijalnu embolizaciju, a samim time i ozbiljne životno ugrožavajuće komplikacije.

Ključne riječi: hitna medicinska služba; smjernice; venska tromboza

Abstract. Deep vein thrombosis is a multifactorial disease in which thrombus formation occurs in deep veins. Its early recognition and treatment are important, because it can cause pulmonary embolism and its most dangerous complication, death. The goal of these guidelines is a standardized approach to the patient in the emergency medical service, which will enable quick and accurate diagnosis and timely treatment in hospital or home conditions. In the diagnostic sense, it is first important to assess the clinical probability using the Wells score, then to determine D-dimers and, if necessary, to perform a Color Doppler ultrasound according to the procedure. Anticoagulant therapy is the basis of deep vein thrombosis treatment, which prevents thrombus progression and potential embolization, and thus serious life-threatening complications.

Keywords: emergency medicine; guideline; venous thrombosis

*Dopisni autor:

Dr. sc. Damir Rošić, spec. hitne medicine
Zavod za hitnu medicinu Primorsko-goranske županije
Ul. Franje Čandeka 6-a, 51000, Rijeka, Hrvatska
E-mail: damir_dr_zg@yahoo.com

<http://hrcak.srce.hr/medicina>

UVOD

Venska je tromboza multifaktorska bolest obilježena nastankom ugruška (tromba) u dubokim vena, najčešće donjih ekstremiteta i zdjelice. Venska tromboembolija (VTE) uključuje dva klinička entiteta: duboku vensku trombozu (DVT) i plućnu emboliju (PE). VTE ima velik kardiovaskularni rizik, a predominantno se javlja u starijoj životnoj dobi te je povezan s većim mortalitetom. Incidencija duboke venske tromboze procjenjuje se na 1 – 2 na 1000 stanovnika godišnje u općoj populaciji. Procjena pobola u RH je oko 160 na 100 000 stanovnika godišnje u općoj populaciji, a incidencija eksponencijalno raste s porastom životne dobi. Među životno ugrožavajuće komplikacije venskog tromboembolizma ubrajamo plućnu emboliju, pa je stopa mortaliteta u neliječenih bolesnika i do 30 %. Također, visok je i postotak kronične invalidnosti koji se odnosi na pojavu posttrombotskog sindroma te se susreće kod 25 – 50 % bolesnika. U desetogodišnjem razdoblju stopa je recidiva kod ove bolesti 10 – 30 %^{1,2}.

METODE

Smjernice su nastale na temelju sustavnog pregleda znanstvene i stručne literature, a najprije su pregledane smjernice relevantnih domaćih, europskih, ali i svjetskih društava te su proučeni recentni znanstveni radovi i znanstvene baze. Nakon uvida u navedenu literaturu i postojeće smjernice, članovi Upravnog odbora Hrvatskog društva za hitnu medicinu Hrvatskog liječničkog zbora (HLZ-HDHM) i suradnici izradili su hrvatske smjernice, koje su odobrene od svih njezinih članova.

PREDISPONIRAJUĆI ČIMBENICI

U gotovo 50 % bolesnika ne može se otkriti uzrok u trenutku pojave bolesti, pa govorimo o tzv. neprovociranoj venskoj trombozi. Ona predstavlja problem zbog određivanja vremenskog intervala aktivnog liječenja, ali i nadzora nad sekundarnom

prevencijom. Poznati uzroci, bilo trajni ili prolazni, navedeni su u Tablici 1.

Još je davne 1856. godine patolog Virchow definirao tri ključna patofiziološka čimbenika koja pridonose nastanku venske tromboze, a uključuju disfunkciju i/ili ozljedu endotela, vensku stazu krvi i hiperkoagulabilno stanje. S obzirom na raznolikost i kompleksnost rizičnih čimbenika važno je poznavati i načine primarne prevencije bolesti. Preporuke za prevenciju imaju svoje specifičnosti s obzirom na uzrok i pridružene bolesti, pa se sto-

Dijagnostički pristup u zbrinjavanju bolesnika sa sumnjom na duboku vensku trombozu čine: anamneza i fizikalni pregled, procjena kliničke vjerojatnosti pomoću Wellsove bodovne ljestvice, određivanje D-dimera i, kao ključna pretraga, kompresijski ultrazvuk vena.

ga sadržajno razlikuju glede različitih vjerojatnosti pojave bolesti u pojedinim subpopulacijama bolesnika (nekirurški bolesnici, trudnice, maligni bolesnici, kirurški i ortopedski bolesnici i sl.)³.

DIJAGNOSTIČKI POSTUPNICI

Dijagnostički postupnik pri sumnji na DVT donjih udova

Najčešći simptomi i znakovi bolesti jesu: unilaterani otok, bol duž trombozirane vene, napeta, crvena i topla koža te izražen površinski venski crtež zahvaćenog područja. Ovi simptomi i znakovi bolesti nisu dovoljno specifični niti osjetljivi isključivo za vensku trombozu. Za procjenu kliničke vjerojatnosti postojanja DVT-a danas se najčešće koristimo Wellsovom bodovnom ljestvicom (Tablica 2). Procjena vjerojatnosti najznačajnija je u probiru bolesnika, ali i u daljnjem dijagnostičkom postupku⁴.

Prema dijagnostičkom postupniku najprije se procjenjuju simptomi i znaci bolesti te se radi procjena kliničke vjerojatnosti. Ako se radi o ma-

Tablica 1. Rizični čimbenici za venski tromboembolizam

| | |
|---------------------|---|
| 1. prirođeni | hereditarna trombofilija, deficit proteina C i S, mutacije faktora II ili faktora V, hiperhomocisteinemija i sl. |
| 2. stečeni | kirurški zahvat, prolongirana imobilizacija, trauma, trudnoća, hormonsko nadomjesno liječenje, pretilost, maligne bolesti, akutne bolesti i sl. |

Tablica 2. Wellsova ljestvica kao model procjene i vjerojatnosti duboke venske tromboze

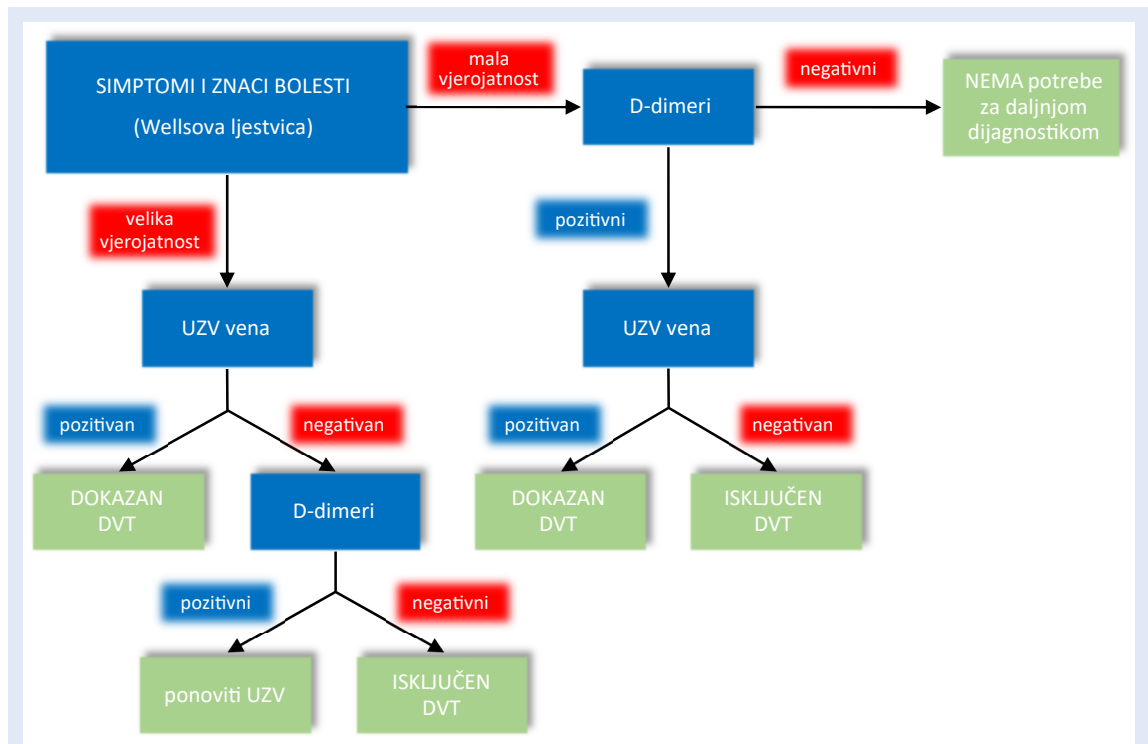
| Kriteriji | Bodovi |
|--|-------------|
| aktivna maligna bolest | 1 |
| paraliza, pareza, nedavna imobilizacija donjeg ekstremiteta | 1 |
| mirovanje dulje od 3 dana / veliki kirurški zahvat (u posljednja 4 tjedna) | 1 |
| lokalizirana bolnost duž vene | 1 |
| oteklina cijele noge | 1 |
| oteklina lista za više od 3 cm u usporedbi s asimptomatskom nogom (10 cm ispod <i>tuberositas tibiae</i>) | 1 |
| tjestasti unilateralni edem | 1 |
| kolateralne površinske vene (nevarikozne) | 1 |
| alternativna dijagnoza je vjerojatnija | -2 |
| Klinička vjerojatnost | |
| niska | 0 ili manje |
| srednja | od 1 do 2 |
| visoka | 3 ili više |
| modificirani Wellsovi kriteriji | |
| + prethodni DVT | +1 |
| DVT nije vjerojatan | 1 ili manje |
| DVT vjerojatan | 2 ili više |

DVT = duboka venska tromboza

loj vjerojatnosti za DVT, inicijalnu sumnju potvrdit ćemo određivanjem D-dimera. U bolesnika s velikom vjerojatnošću postojanja DVT-a početna obrada podrazumijeva ultrazvuk (UZV) vena te, ukoliko je on pozitivan, dijagnoza je potvrđena, a u slučaju negativnog UZV nalaza potrebno je odrediti D-dimere. Navedeni tekst praćen je i grafičkim prikazom (Slika 1).

D-dimer je produkt fibrinolize koja se odvija i u zdravih osoba. Dijagnostička vrijednost D-dimera je mala. Međutim, ima veliku negativnu prediktivnu vrijednost, što znači odsutnost bolesti ako su vrijednosti D-dimera unutar referentnih vrijednosti. Ujedno, u bolesnika u kojih je vjerojatnost bolesti mala i umjerena, a to je oko 30 % bolesnika, daljnje testiranje neće biti potrebno.

Ultrazvučni pregled vena ključna je pretraga u dijagnostici DVT-a. U slučaju venske tromboze radi se kompresivni ultrazvuk (engl. *compression ultrasound*; CUS). Vena nije kompresibilna, odnosno nije moguće obustaviti protok i obliterirati njezin lumen (potvrda nekompresibilnosti vene UZV sondom). Također, DVT se potvrđuje i izostankom venskog protoka pulsним i obojenim do-

**Slika 1.** Dijagnostički postupnik pri sumnji na DVT donjih udova

UZV = ultrazvuk, DVT = duboka venska tromboza

plerom te izostankom fazičnosti protoka ovisnih i potaknutih respiracijama.

Dijagnostički postupnik pri sumnji na recidiv DVT-a donjih udova

Pri sumnji na recidiv DVT-a donjih udova preporučuje se obaviti ultrazvučni pregled vena (usporediti ga s ranijim UZV nalazom) i određivanje D-dimera. Sam ultrazvučni pregled je ograničeno osjetljiva dijagnostička pretraga zbog prisutnih ožiljnih promjena vena. Dokaz o povećanju promjera poplitealne vene ili zajedničke femoralne vene za više od 4 mm dijagnostički je standard u dokazu recidiva tromboze (u odnosu na raniji ultrazvučni nalaz). Povišene vrijednosti D-dimera prihvaćaju se kao odlučujući dijagnostički test. Ako postoji sumnja na recidiv venske tromboze uz patološki promijenjen UZV nalaz i pozitivan nalaz D-dimera, preporučuje se učiniti venografiju ili nastaviti s liječenjem. Ukoliko je UZV pregled proksimalnih vena pozitivan ili je otkrivena novonastala tromboza unutar vene na segmentu na kojemu je ranije nije bilo, preporučuje se liječenje recidiva venske tromboze. Kod sumnje na recidiv venske tromboze, uz negativan ultrazvučni pregled preporučuje se kontrolni UZV pregled unutar sedam dana ili određivanje visokoosjetljivi-

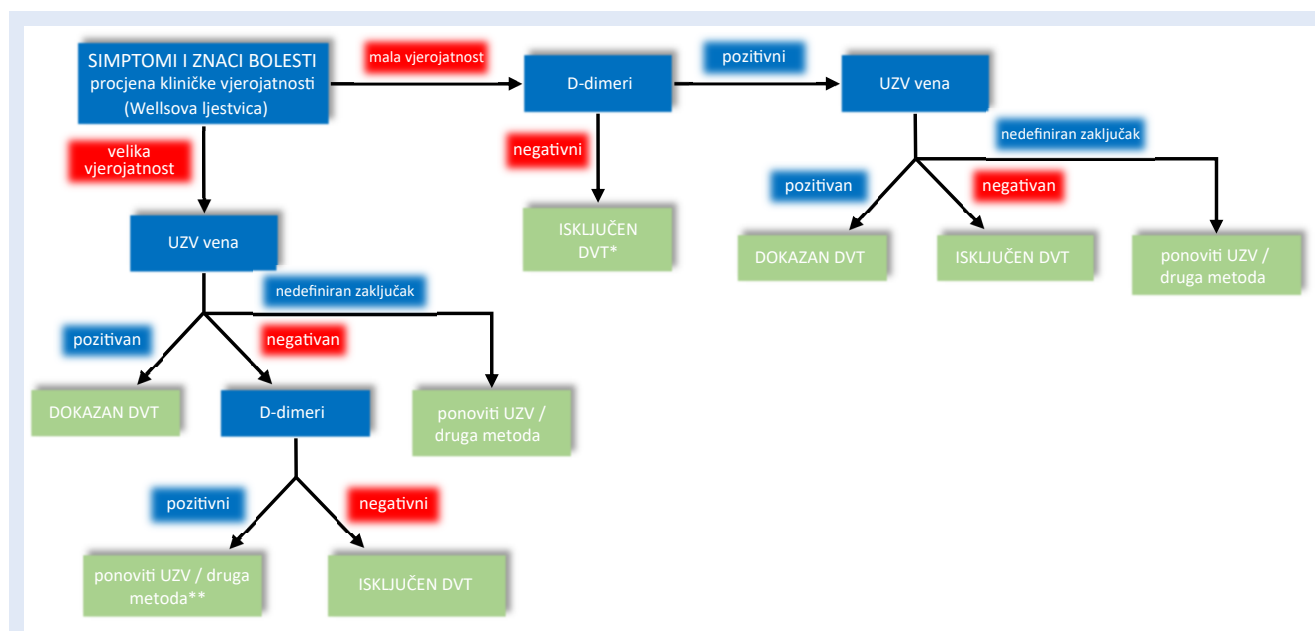
vog D-dimera. Kod sumnje na recidiv venske tromboze uz povećanje promjera vene između 2 i 4 mm, potrebno je učiniti ili venografiju ili kontrolni UZV pregled unutar sedam dana ili određivanje D-dimera uz serijski ultrazvučni pregled. Ukoliko je nedostupan raniji UZV nalaz, bolesnika se može uputiti na venografiju, određivanje vrijednosti D-dimera ili se može ponoviti UZV proksimalnih vena unutar sedam dana. Ako su D-dimeri negativni, DVT se isključuje, a ako su pozitivni započinje liječenje recidiva bolesti ili se bolesnik upućuje na venografiju^{1, 3, 4}.

Dijagnostički postupnik pri sumnji na DVT gornjih udova

Incidencija venske tromboze ramenog obruča i ruke je oko 3 : 100 000 stanovnika u godini dana. Dijagnostički postupnik uključuje: procjenu vjerojatnosti venske tromboze pomoću Constansove

Tablica 3. Constansova ljestvica za procjenu vjerojatnosti venske tromboze gornjih udova

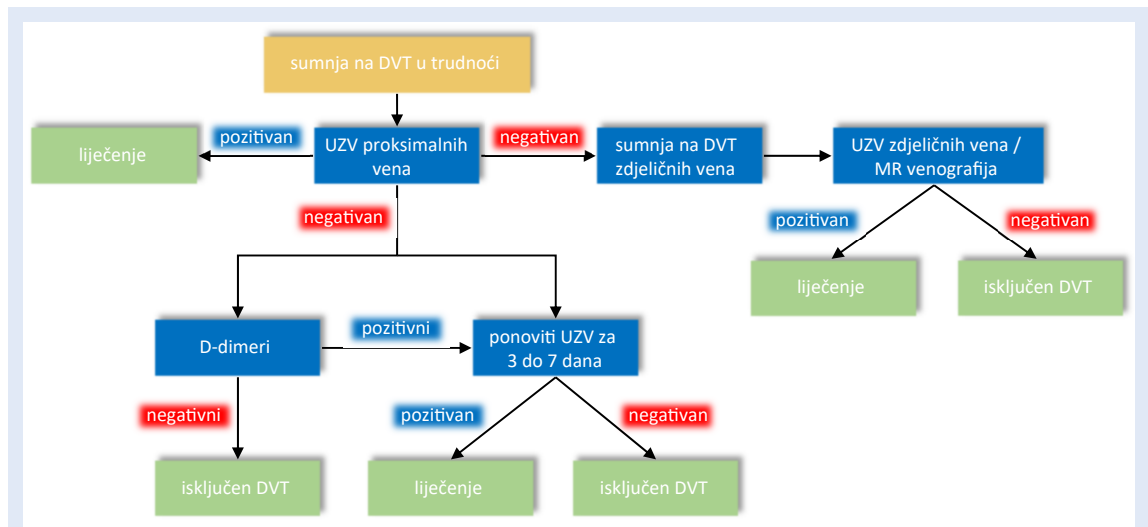
| | |
|--|----|
| strano tijelo u veni (kateter, elektroda itd.) | 1 |
| jednostrana oteklina | 1 |
| lokalizirana bolna osjetljivost | 1 |
| barem jednaka vjerojatnost druge dijagnoze | -1 |



Slika 2. Dijagnostički postupnik pri sumnji na DVT gornjih udova

UZV = ultrazvuk, DVT = duboka venska tromboza

*reevaluacija unutar 3 mjeseca; ** MR/MSCT venografija (magnetska rezonancija / višeslojna kompjutorizirana tomografija)



Slika 3. Dijagnostički postupnik pri sumnji na DVT u trudnoći

DVT = duboka venska tromboza, UZV = ultrazvuk, MR = magnetska rezonancija

ljestvice (Tablica 3), određivanje D-dimera i UZV vena. Ako je mala vjerojatnost venske tromboze ruke, potrebno je odrediti D-dimere, dok je kod velike vjerojatnosti venske tromboze ruke potrebno učiniti UZV pregled vena ramenog obruča i ruke, pa ukoliko venska tromboza nije dokazana, preporučuje se ponoviti UZV pregled za 3 – 5 dana. Ako postoji velika vjerojatnost za vensku trombozu ruke uz negativan UZV nalaz, preporučuje se učiniti D-dimere, kontrolni UZV, CT ili MR venografiju. Ako postoji vjerojatnost za vensku trombozu zbog pozitivnih D-dimera, ali uz negativni UZV nalaz, preporučuje se učiniti venografiju, MR ili CT (Slika 2)⁵.

Dijagnostički postupnik pri sumnji na DVT donjih udova u trudnoći

Dijagnostički postupnik pri sumnji na duboku vensku trombozu donjih udova u trudnoći prikazan je grafički na Slici 3.

LIJEČENJE VENSKJE TROMBOZE

Liječenje duboke venske tromboze dugotrajan je proces koji se odvija u fazama. Liječenje se može provoditi u bolnici, dnevnoj bolnici ili otpuštanjem bolesnika kući iz objedinjenog hitnog bolničkog prijama. Odluka o načinu i mjestu liječenja donosi se na temelju kliničke slike, pridruženih bolesti i socioekonomskih mogućnosti bolesnika. Danas se sve više primjenjuju direktni oralni anti-

koagulansi (DOAK), koji zamjenjuju tradicionalno primjenjivane antagoniste vitamina K i heparine (Tablica 4).

Za potvrdu dijagnoze, ultrazvučnom ili nekom drugom dijagnostičkom metodom, ne bismo smjeli čekati dulje od 24 sata od postavljanja sumnje na DVT. Taj nam je podatak važan jer ako postoji velika vjerojatnost za DVT, a od postavljanja sumnje do postavljanja dijagnoze treba više od četiri sata, može se i bez dokazivanja DVT-a započeti primjena niskomolekularnog heparina⁶.

Liječenje heparinima

Ako liječenje započnemo supkutano niskomolekularnim heparinom (NMH), njegova je doza definirana bolesnikovom tjelesnom težinom. Uobičajeno se primjenjuje u dvije doze, iako je primjena jedne doze jednako učinkovita. Doza NMH mora se prilagoditi u bolesnika s bubrežnim zatajenjem. Ovaj oblik heparina ostaje i dalje terapijska opcija za dio bolesnika s DVT-om, a odnosi se na trudnice, dojilje i bolesnike s malignim bolestima. S druge strane, nefrakcionirani heparin (NFH) ima kratak poluvijek T/2 i mogućnost brze konverzije primjenom antidota (protamin sulfat), ali i brojne neželjene učinke (heparinom inducirana trombocitopenija, osteoporozna, nekroza kože, alopecija i sl.). Ovaj oblik heparina koristi se kod bolesnika s terminalnom bubrežnom bolešću i u bolesnika u kojih se očekuje potreba za brzom konverzijom i

Tablica 4. Antikoagulantni lijekovi

| Lijek | Doza | Napomena |
|---------------------------------------|---|---|
| Antagonisti vitamina K | | |
| Varfarin | 10 mg/dan tijekom dva dana | ciljna vrijednost INR-a 2-3 |
| Direktni oralni antikoagulansi | | |
| Dabigatran | 2 x 150 mg | stariji od 80 g. 2 x 110 mg, prethodno primijeniti heparin tijekom 5 dana |
| Rivaroksaban | 2 x 15 mg tijekom 21 dana, potom 20 mg/dan | 10 mg/dan nakon 6 mj. |
| Apiksaban | 2 x 10 mg tijekom 7 dana, potom 2 x 5 mg/dan | 2,5 mg/dan nakon 6 mj. |
| Edoksaban | 60 mg/dan ili 30 mg/dan | prethodno primijeniti heparin tijekom 5 dana |
| Heparini | | |
| Enoksaparin | 1 mg/kg svakih 12 sati ili 1,5 mg/kg jedanput na dan | s. c. |
| Dalteparin | 100 i. j./kg svakih 12 sati ili 200 i. j./kg jedanput na dan | s. c. |
| Nadroparin | 86 i. j./kg svakih 12 sati ili 170 i. j./kg jedanput na dan | s. c. |
| Fondaparinux | 5 mg (TM < 50 kg) 7,5 mg (TM = 50-100 kg) 1 x dan 10 mg (TM > 100 kg) | s. c. |
| Nefrakcionirani heparin | bolus 80 i. j./kg infuzija 18 i. j./kg/h | i. v. |

INR = međunarodni normalizirani omjer (*engl. international normalised ratio*), i. j. = internacionalna jedinica, s. c. = supkutano, i. v. = intravenski

prekidom davanja heparina ili zbog hitnog kirurškog liječenja ili zbog rizika od krvarenja.

Liječenje antagonistima vitamina K

Primjena antagonista vitamina K (VKA) ima brojna ograničenja, a ovisi o genetskim, nutritivnim i zdravstvenim čimbenicima, interakciji s drugim lijekovima i sl. Sve to može utjecati na reapsorpciju lijeka, njegovu farmakodinamiku i farmakokinetiku te biološki učinak lijeka, ali i pojavu komplikacija od kojih je krvarenje najznačajnija pojava. Doza lijeka mora se prilagođavati kako bi se postigla terapijska učinkovitost prema vrijednostima međunarodnog normaliziranog omjera (*engl. International Normalized Ratio*; INR): PV se često izražava kao INR, a iznosi 2-3.

Liječenje direktnim oralnim antikoagulantima

Danas su u širokoj primjeni direktni oralni antikoagulansi, koji su istisnuli tradicionalne antagoniste vitamina K i heparine. U primjeni su dabigatran (inhibitor trombina), rivaroksaban, apiksaban i edoksaban (direktni inhibitor faktora Xa). Oni su jednako učinkoviti kao varfarin, doziraju se u fiksnim dozama, imaju brz antikoagulacijski učinak, ne zahtijevaju kontrolu koagulacijskih čimbenika, a

najvažnije je što imaju značajno manju učestalost intrakranijskih krvarenja. Još jedna od važnih prednosti DOAK-a je što se liječenje može provoditi u izvanbolničkim uvjetima⁶⁻¹⁰.

Liječenje fibrinolitikima

Može se razmotriti u bolesnika s težom kliničkom slikom, proksimalnom venskom trombozom i trombozom vena ramenog obruča. Novija istraživanja navode kako je primjena ovih lijekova personalizirana, a poglavito zbog neželjenih učinaka. Prije primjene fibrinolitika potrebno je razmotriti apsolutne i relativne kontraindikacije. Sam lijek moguće je dati sistemski (intravenski) ili ciljano (kateterski) izravno u okluzivni tromb¹¹.

NASTAVAK LIJEČENJA

Nastavak liječenja nakon akutne faze može se provoditi antagonistima vitamina K (varfarinom) ili direktnim oralnim antikoagulantima. U starijih bolesnika i onih s oštećenom bubreznom funkcijom potrebno je prilagoditi dozu lijeka. Ipak, varfarin ostaje jedina terapijska opcija u bolesnika čiji je klirens kreatinina niži od 15 mL/min. Primjena DOAK-a u inicijalnom i produljenom liječenju DVT-a ima prednost pred primjenom an-

tagonista vitamina K. U bolesnika s malignim bolestima primjena NMH više nema dominantnu prednost u odnosu na direktne oralne antikoagulanse. Ako se odlučimo liječenje bolesnika provoditi antagonistima vitamina K, potrebno je inicijalno provesti parenteralno liječenje NMH-om, NFH-om ili fondaparinuksom. U bolesnika s akutnom distalnom venskom trombozom bez značajnih simptoma ili rizika za progresiju bolesti prednost imaju serijski ultrazvučni pregledi dubokih vena unutar dva tjedna pred inicijalnim antikoagulantnim liječenjem. Nadalje, u bolesnika s izoliranim distalnim DVT-om, koje smo odlučili pratiti serijskim UZV pregledima, ne preporučuje se antikoagulantno liječenje ako nema dokaza o proširenju trombotskog procesa, dok se u slučaju daljnje prisutnosti tromba u distalnim venama i/ili progresije u proksimalne vene, preporučuje liječenje. U bolesnika s akutnim DVT-om preporučuje se usporedna primjena VKA s početnom primjenom parenteralog heparina tijekom najmanje pet dana, dok vrijednosti INR-a ne postignu ciljnu vrijednost od 2,0 ili više od 2, tijekom najmanje 24 sata. U bolesnika s odgovarajućim socioekonomskim mogućnostima preporučuje se kućno liječenje u odnosu na liječenje u bolnici. Kirurška venska trombektomija i ugradnja kava-filtra nema prednost u odnosu na primjenu antikoagulantne terapije. Ipak, ako je primjena antikoagulantnih lijekova kontraindicirana (povećan rizik od krvarenja ili politrauma), ugradnja kava-filtra ima prednost pred antikoagulantnim liječenjem, ali samo do trenutka prestanka rizika od krvarenja. Rana mobilizacija ima prednost pred mirovanjem u krevetu, osim u slučajevima velikog edema i jakih bolova. Kompresivna terapija elastičnim čarapama preporučuje se samo u akutnoj fazi uz prisutan izraziti limfedem^{6,11}.

LIJEČENJE VENSKE TROMBOZE GORNJIH UDOVA I RAMENOG OBRUČA

U bolesnika s DVT-om aksilarne i/ili proksimalnih vena ruke preporučuje se liječenje antikoagulantnim lijekovima, umjesto primjene fibrinolitika. U bolesnika koji su liječeni fibrinolitičkom terapijom, preporučuje se isti intenzitet i trajanje antikoagulantne terapije, kao i u bolesnika koji nisu podvrgnuti fibrinolizi.

Ako nastupi tromboza vena ruku povezanih s centralnim venskim kateterom (CVK), preporučuje se ostaviti CVK u veni u vrijeme provođenja antikoagulatnog liječenja. Ako je CVK izvađen iz vene nastupom tromboze, antikoagulantno liječenje provodi se tijekom tri mjeseca, jednako kao i u bolesnika u kojih tromboza nije povezana s intravenskim kateterom.

LIJEČENJE RECIDIVA VENSKE TROMBOZE

Ako se u bolesnika pojavi recidiv DVT-a, a liječeni su primjerenom dozom VKA (u terapijskom rasponu INR-a) ili direktnim oralnim antikoagulantima (uz postojanu ustrajnost bolesnika), preporučuje se u trajanju od mjesec dana u liječenje uvesti NMH. Recidiv venske tromboze u bolesnika liječenih primjerenim dozama NMH nalažu povišene doze NMH za 25 – 30 %. Svakako je potrebno dokazati postojanje recidiva DVT-a, procijeniti bolesnikovu ustrajnost u primjeni antikoagulantnih lijekova te provesti obradu usmjerenu na otkrivanje okultne maligne bolesti.

U bolesnika s drugom, neprovocirajućom venskom trombozom, a s niskim ili umjerenim rizikom krvarenja preporučuje se dugotrajno, produljeno liječenje, dok se u bolesnika s velikim rizikom od krvarenja preporučuje liječenje od samo tri mjeseca. Svi bolesnici koji su liječeni dugotrajnom primjenom antikoagulantnih lijekova, trebaju proći kontrolnu ponovnu procjenu jednom godišnje.

Rizik od krvarenja jedan je od najznačajnijih čimbenika pri donošenju odluke o prestanku liječenja u bolesnika kojima je preporučeno dugotrajno ili čak i doživotno liječenje antikoagulantnim lijekovima. Među rizične čimbenike ubrajamo:

- dob > 75 godina
- jetrenu i bubrežnu insuficijenciju
- malignu bolest
- trombocitopeniju
- moždani udar, šećernu bolest, alkoholizam
- antiagregacijske i nesteroidne protuupalne lijekove i sl.

Dugotrajno liječenje AK lijekovima dovodi do povećanog rizika od velikih krvarenja i smrtnog ishoda. S druge strane, obustava AK liječenja dovodi do pojave recidiva DVT-a u oko 10 % bolesnika u prvoj godini^{1, 6, 7, 11}.

LIJEČENJE POTKOLJENIČNE VENSKE TROMBOZE

U ovih se bolesnika preporučuje liječenje u trajanju od tri mjeseca, što je bolje nego kraće vremensko razdoblje. U bolesnika s potkoljениčnom venskom trombozom provociranom kirurškim zahvatom ili drugim nekirurškim poznatim rizikom preporučuje se liječenje u trajanju od tri mjeseca, što je bolje nego produljeno liječenje u trajanju od 6, 12 ili 24 mjeseca.

Ako u bolesnika postoji distalna izolirana venska tromboza bez velikih tegoba ili značajnijih čimbenika rizika, preporučuju se serijski UZV pregledi u razdoblju od dva tjedna prije nego primjena antikoagulantne terapije. No, ako je ista ta tromboza izrazito simptomatska i praćena rizičnim čimbenicima, preporučuju se antikoagulantni lijekovi prije nego UZV pregledi.

Odluka o početku liječenja temelji se na procjeni rizika od progresije u poplitealnu venu ili proksimalnije. U čak oko 15 % simptomatskih potkoljениčnih tromboza unutar 14 dana dolazi do progresije u opsežniji proksimalni DVT.

Liječenje započinjemo odmah i bolesnika ne podvrgavamo kontrolnom UZV pregledu:

- ako postoji dokaz o postojećoj trombozi koja je u neposrednoj blizini proksimalne vene
- ako zahvaća više potkoljениčnih vena
- ako je tromb u promjeru veći od 7 mm
- ako bolesnik ima pozitivnu anamnezu na prethodni DVT
- ako bolesnik boluje od maligne bolesti.

Način i trajanje liječenja izolirane distalne duboke venske tromboze jednako je liječenju bolesnika s proksimalnim DVT-om. U bolesnika s izoliranim distalnim DVT-om noge u kojih nije započeto inicijalno liječenje, nego su upućeni na serijsko UZV praćenje tijekom dva tjedna, ne preporučuje se antikoagulatno liječenje ako nema dokaza o povećanju i propagaciji tromba. Preporučuje se započeti liječenje ako je veličina tromba nepromijenjena ili se tromb širi distalno/proksimalno^{11, 12}.

TRAJANJE ANTIKOAGULANTNOG LIJEČENJA

a) neprovocirana duboka venska tromboza

U bolesnika s neprovociranim DVT-om (izolirana distalna ili proksimalna tromboza) preporučuje se

liječenje najmanje tri mjeseca (dokazana je prednost pred kraćim trajanjem liječenja). Ako se radi o bolesnicima s prvom epizodom neprovocirane proksimalne duboke venske tromboze u kojih postoji mali ili umjereni rizik od krvarenja, preporučuje se produljeno liječenje, dulje od tri mjeseca. Ako je taj rizik od krvarenja velik, preporučuje se liječenje u trajanju od tri mjeseca, radije nego produljeno liječenje. Ponovna procjena kliničkog statusa bolesnika liječenih dulje od tri mjeseca preporučuje se barem jednom godišnje.

Antikoagulantni lijekovi, a posebice sve šira primjena direktnih antikoagulantnih lijekova, koji nose manji rizik od velikih krvarenja, poboljšavaju terapijske ishode i smanjuju rizik od životno ugrožavajućih komplikacija.

b) provocirana duboka venska tromboza

U bolesnika u kojih je proksimalna venska tromboza provocirana kirurškim zahvatom preporučuje se liječenje najmanje tri mjeseca, ali je moguće i produljeno liječenje tijekom 6, 12 ili više mjeseci. Ako je proksimalni DVT provociran nekirurškim, ali prolaznim čimbenicima rizika, minimalno vrijeme antikoagulantnog liječenja je tri mjeseca, no moguće je i produljeno liječenje tijekom 6,12 ili više mjeseci.

U bolesnika s velikim rizikom od krvarenja prednost ima liječenje u trajanju od tri mjeseca pred produljenim liječenjem. Ako postoji procjena i potreba za produljenim liječenjem duljim od tri mjeseca, potrebno je individualno procijeniti rizik s obzirom na dobrobit liječenja, odnosno komplikacije (krvarenja).

LIJEČENJE VENSKE TROMBOZE U POSEBNIM STANJIMA

Liječenje venske tromboze u bolesnika s malignim bolestima

U bolesnika koji se liječe od maligne bolesti ili je tromboza nastala kao provocirajući čimbenik povezan s malignom bolešću, preporučuje se liječenje NMH-om, prije nego antagonistima vitamina K. Najnovija istraživanja pokazuju kako se direktni oralni antikoagulansi sve više preferiraju u liječenju venske tromboze kod bolesnika s malignim bolestima.

NMH je učinkovitiji u liječenju venske tromboze u bolesnika s malignom bolešću i uz njegovu primjenu postoji manji rizik od recidiva bolesti u odnosu na VKA. Također, ukidanjem heparina antikoagulantni učinak brzo se gubi, dok je u slučaju primjene VKA za isti učinak potrebno i nekoliko dana. Pri donošenju odluke o završetku antikoagulantnog liječenja potrebno je odrediti D-dimere i uzeti u obzir bolesnikov spol. Rizik od recidiva u muškaraca je 1,75 puta veći nego u žena. Stoga se u bolesnika s neprovociranim proksimalnim DVT-om, u kojih je završilo liječenje i nemaju kontraindikacija, preporučuje uvesti acetilsalicilna kiselina za prevenciju recidiva venske tromboze^{6,13}.

Liječenje venske tromboze u trudnica

U trudnica se na temelju testova za trombofiliju stratificira razina rizika za vensku trombozu. U slučaju pojave venske tromboze u trudnoći liječenje se provodi primjenom NMH u dvije doze (enoksaparin 1 mg/kg tjelesne težine ili dalteparin 100 IU/kg). Profilaksa DVT-a u trudnica s poznatom trombofilijom zahtijeva samo oprezan angiološki nadzor i nošenje elastičnih kompresivnih čarapa. U trudnica koje liječe vensku trombozu u prvome trimestru, a isto tako uoči porođaja, preporučuje se isključivo primjena NMH, a nikako primjena VKA. U trudnoći i laktaciji ne preporučuje se primjena DOAK-a. U laktaciji se mogu primjenjivati VKA, NMH, danaparoid ili r-hirudin. U planiranju potpomognutog začeća ne preporučuje se rutinska profilaksa venske tromboze. U porođaju carskim rezom bez dodatnih rizika od nastanka tromboze ne preporučuje se profilaksa, nego rana mobilizacija. U trudnica koje su liječene NMH-om, potrebna je obustava heparina najmanje 24 sata prije porođaja, carskog reza ili epiduralne anestezije. Trudnice koje imaju nizak rizik od recidiva venske tromboze, bolje je samo nadzirati, nego primijeniti profilaksu, dok je u trudnica sa srednjim ili visokim rizikom od recidiva venske tromboze bolja profilaksa profilaktičnim ili srednjim dozama NMH. U žena koje su imale učestale spontane pobačaje (tri ili više pobačaja do 10. gestacijskog tjedna), preporučuje se probir na otkrivanje antifosfolipidnog sindroma. Ako je antifosfolipidni sindrom dokazan temeljem anamneze triju ili više pobačaja u ranoj trudnoći, preporučuje se prije porođaja primije-

niti profilaksu NFH-om ili NMH-om zajedno s acetilsalicilnom kiselinom u dozi 75-100 mg^{6,14,15}.

ZAKLJUČAK

Rano prepoznavanje i pravovremeno zbrinjavanje bolesnika s dubokom venskom trombozom u hitnoj medicinskoj službi od ključne je važnosti za poboljšanje ishoda bolesnika. Smjernice nam olakšavaju svakodnevni rad u kliničkoj praksi, ali i stvaraju medicinskopravni okvir za ispravno postupanje u hitnoj medicinskoj službi, gdje se odluke moraju donositi brzo. Prepoznavanje kliničke slike, procjena kliničke vjerojatnosti, rana dijagnostika i procjena rizika od komplikacija te odluka o bolničkom ili kućnom liječenju trebaju biti prilagođene individualnim karakteristikama bolesnika. Antikoagulantni lijekovi, a posebice sve šira primjena DOAK-a, koji imaju manji rizik od velikih krvarenja, poboljšavaju terapijske ishode i smanjuju rizik od životno ugrožavajućih komplikacija.

Izjava o sukobu interesa: Autori izjavljuju kako ne postoji sukob interesa.

LITERATURA

1. Banfić Lj. Smjernice za dijagnozu, liječenje i sprječavanje venske tromboze. *Cardiol Croat* 2016;11:351-374.
2. Konstantinides SV, Meyer G. The 2019 ESC Guidelines on the Diagnosis and Management of Acute Pulmonary Embolism. *Eur Heart J* 2019;40:3453-3455.
3. Weitz JI, Eikelboom JW. Venous Thrombosis. In: Creager MA, Beckman JA, Loscalzo J (eds). *Vascular Medicine: A Companion to Braunwald's Heart Disease*. 2nd Edition. Amsterdam: Elsevier, 2013;619-626.
4. Scarvelis D, Wells PS. Diagnosis and treatment of deep-vein thrombosis. *CMAJ* 2006;175:1087-92.
5. Bosch FTM, Nisio MD, Büller HR, van Es N. Diagnostic and Therapeutic Management of Upper Extremity Deep Vein Thrombosis. *J Clin Med* 2020;9:2069.
6. Stevens SM, Woller SC, Baumann Kreuziger L, Bounameaux H, Doerschug K, Geersing G-J et al. Executive Summary: Antithrombotic Therapy for VTE Disease: Second Update of the CHEST Guideline and Expert Panel Report. *Chest* 2021;160:2247-2259.
7. Yeh CH, Hogg K, Weitz JI. Overview of the new oral anticoagulants: opportunities and challenges. *Arterioscler Thromb Vasc Biol* 2015;35:1056-65.
8. European Medicines Agency [Internet]. Amsterdam: Xarelto, c1995-2024 [cited 2023 Mar 8]. Available from: <https://www.ema.europa.eu/en/medicines/human/EPAR/xarelto>.
9. European Medicines Agency [Internet]. Amsterdam: Pradaxa, c1995-2024 [cited 2023 Mar 8]. Available from: <https://www.ema.europa.eu/en/medicines/human/EPAR/pradaxa>.

10. European Medicines Agency [Internet]. Amsterdam: Eliquis, c1995-2024 [cited 2023 Mar 8]. Available from: <https://www.ema.europa.eu/en/medicines/human/EPAR/eliquis>.
11. Ortel TL, Neumann I, Ageno W, Beyth R, Clark NP, Cuker A et al. American Society of Hematology 2020 guidelines for management of venous thromboembolism: treatment of deep vein thrombosis and pulmonary embolism. *Blood Adv* 2020;4:4693-4738.
12. Gregory YH, Russell DH. Overview of the treatment of proximal and distal lower extremity deep vein thrombosis (DVT). *In: UpToDate*, Mandel J, Douketis JD eds. UpToDate [Internet]. Waltham, MA: UpToDate; 2024 [cited 2023 Mar 8]. Available from: <https://medilib.ir/uptodate/show/1362>.
13. Farge D, Frere C, Connors JM, Khorana AA, Kakkar A, Ay C et al. International Initiative on Thrombosis and Cancer (ITAC) advisory panel. 2022 international clinical practice guidelines for the treatment and prophylaxis of venous thromboembolism in patients with cancer, including patients with COVID-19. *Lancet Oncol* 2022;23:334-347.
14. Devis P, Knuttinen MG. Deep venous thrombosis in pregnancy: incidence, pathogenesis and endovascular management. *Cardiovasc Diagn Ther* 2017;7:309-319.
15. Malhotra A, Weinberger SE. Deep vein thrombosis in pregnancy: Clinical presentation and diagnosis. *In: UpToDate*, Lockwood CJ, Mandel J, Douketis JD, Muller NL eds. UpToDate [Internet]. Waltham, MA: UpToDate; 2024 [cited 2023 Mar 8]. Available from: <https://medilib.ir/uptodate/show/1349>.