

Ruptura forniksa bubrega kao posljedica opstruktivne uropatije - prikaz slučaja

Košić, Alojzije; Žuža, Iva; Markić, Dean

Source / Izvornik: **Medicina Fluminensis : Medicina Fluminensis, 2024, 60, 311 - 316**

Journal article, Published version

Rad u časopisu, Objavljena verzija rada (izdavačev PDF)

https://doi.org/10.21860/medflum2024_319219

Permanent link / Trajna poveznica: <https://urn.nsk.hr/urn:nbn:hr:184:958609>

Rights / Prava: [Attribution 4.0 International](#)/[Imenovanje 4.0 međunarodna](#)

Download date / Datum preuzimanja: **2024-12-26**



Repository / Repozitorij:

[Repository of the University of Rijeka, Faculty of Medicine - FMRI Repository](#)



Ruptura forniksa bubrega kao posljedica opstruktivne uropatije – prikaz slučaja

Forniceal Rupture as a Result of Obstructive Uropathy – a Case Report

Alojzije Košić^{1*}, Iva Žuža², Dean Markić³

Sažetak. Cilj: Prikazati pacijenticu s rupturom forniksa bubrega kao posljedice opstrukcije urotakta ureterolitom te dati uvid u dijagnostiku i mogućnosti liječenja ovog hitnog stanja.

Prikaz slučaja: Pacijentica je u dobi od 34 godine zaprimljena na hitni bolnički prijam zbog recidivne renalne kolike s lijeve strane. Fizikalnim je pregledom lijevo utvrđena pozitivna lumbalna sukusija, a laboratorijskom analizom krvi povišena razina kreatinina te smanjena procijenjena stopa glomerularne filtracije. Urin je bio pozitivan na leukocitnu esterazu i hemoglobin. Ultrazvukom je pronađeno proširenje pijelokalicealnog sustava lijevog bubrega II. stupnja i perirenalna kolekcija duž konveksiteta bubrega te je postavljena sumnja na rupturu forniksa lijevog bubrega. CT pregledom abdomena i zdjelice bez kontrasta prikazan je opstruktivni ureterolit, a postkontrastni CT presjeci potvrdili su prisustvo tekuće kolekcije u perirenalnom prostoru i potvrdili da se radi o rupturi forniksa bubrega. Pacijentica je hospitalizirana i postavljena joj je ureteralna endoproteza „double J“ i urinski kateter uz primjenu antibiotske i analgetske terapije. S obzirom na dobro opće stanje i regresiju simptoma otpuštena je sljedećeg dana na kućno liječenje. Dva mjeseca kasnije pacijentici je učinjena uspješna ureteroskopija uz ekstrakciju ureterolita. Poslijeoperacijski tijek bio je uredan. **Zaključak:** Klinička slika ruptore forniksa bubrega je nespecifična. Najčešći je uzrok opstruktivna ureterolitijaza, a definitivna se dijagnoza postavlja slikovnim metodama. Drenaža urotakta je prvi korak u liječenju koje može biti konzervativno i/ili kirurško.

Gljučne riječi: bubreg; ruptura; urinom; urolitijaza

Abstract. Aim: To present a case of a renal forniceal rupture as a result of obstructive ureterolithiasis and to give insight into diagnostic and treatment methods of this acute state. **Case report:** A 34-year-old female patient was admitted to the emergency department for a recurrent left-sided flank pain. The percussion of the left kidney was positive, and blood analysis showed increased creatinine levels and decreased estimated glomerular filtration rate. Additionally, urine analysis was positive for leukocyte esterase and hemoglobin. Abdominal ultrasound showed grade 2 hydronephrosis and fluid collection in the left perirenal space which indicated forniceal rupture. Non-contrast CT images obtained through abdomen and pelvis revealed obstructive stone in the ureter and perirenal fluid. Post-contrast CT images confirmed the presence of water attenuation fluid around the kidney consistent with a forniceal rupture and urine leak. The patient received analgesics and antibiotics. The Double J-stent and urinary catheter were used to decrease renal pressure and to reduce symptoms. With proper instructions, the patient went home after a successful recovery and regression of symptoms. Two months later, the patient underwent a successful ureteroscopy with a stone extraction. The postoperative course was uneventful. **Conclusion:** The clinical presentation of renal forniceal rupture is non-specific. The most common cause is obstruction caused by stones, and imaging confirms the diagnosis. Drainage of the urinary tract is the first step of treatment, which can be conservative and/or surgical.

Keywords: kidney; rupture; urinoma; urolithiasis

¹ Sveučilište u Rijeci, Medicinski fakultet, Rijeka, Hrvatska

² Klinički bolnički centar Rijeka, Klinički zavod za dijagnostičku i intervencijsku radiologiju, Rijeka, Hrvatska

³ Klinički bolnički centar Rijeka, Klinika za urologiju, Rijeka, Hrvatska

***Dopisni autor:**

Alojzije Košić, dr. med.
Sveučilište u Rijeci, Medicinski fakultet
Braće Branchetta 20, 51000 Rijeka, Hrvatska
E-mail: kosicalojzije01@gmail.com

<http://hrcak.srce.hr/medicina>

UVOD

Ruptura forniksa bubrega predstavlja ekstravazaciju urina u ekstraperitonealni prostor, a nastaje kao posljedica povišenog tlaka unutar mokraćnog sustava s posljedičnim pucanjem jedne od struktura – najčešće forniksa bubrega¹. Do povišenja tlaka najčešće dolazi zbog opstrukcije uretera mokraćnim kamenom ili vanjskim pritiskom na ureter malignim, odnosno benignim tvorbama². Urin se prilikom rupture nakuplja između bubrež-

Ruptura forniksa najčešće je uzrokovana ureterolitijazom i predstavlja hitno urološko stanje. Zbog nespecifičnih simptoma neophodno ju je razlikovati od ostalih bolnih stanja poput apendicitisa, bilijarnih kolika ili perforacije duodenalnog ulkusa. Dijagnoza se postavlja slikovnim metodama (CT).

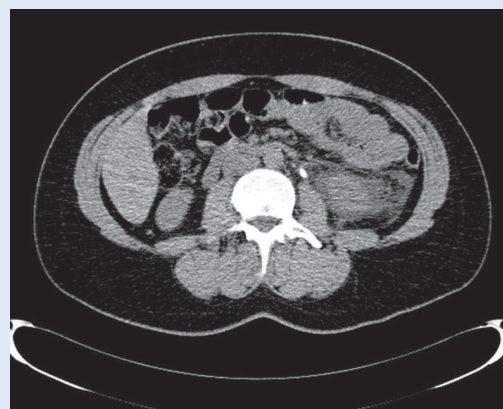ne kapsule te prednje ili stražnje bubrežne fascije u obliku perirealnog urinoma ili između parenhima bubrega i kapsule u obliku supkapsularnog urinoma¹.

Ovo hitno stanje karakterizira jaka bol u lumbalnom području koja prilikom rupture naglo popušta zbog smanjenja tlaka unutar bubrega. Povišena tjelesna temperatura, mučnina i hematurija prisutne su u manjeg broja pacijenata. Prognoza ovisi o etiologiji ruptуре, opsegu, mjestu ozljede bubrega i prisutnosti infekcije¹. Klinička važnost ruptуре jest u tome što neliječena može dovesti do formiranja apscesa, razvitka urosepse te ireverzibilne ozljede bubrega³.

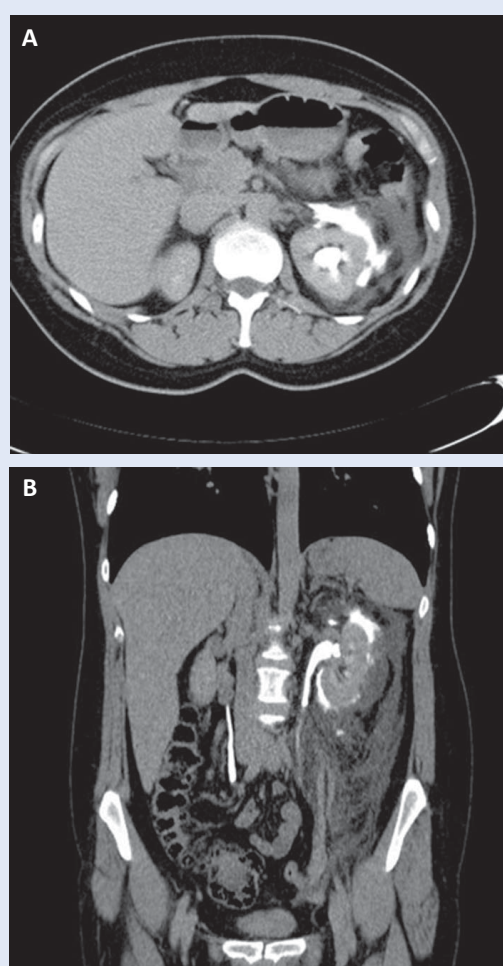
Cilj ovog članka jest prikazati pacijenticu s rupturom forniksa bubrega zbog opstruktivne uropatije te mogućnosti dijagnostike i liječenja ovog hitnog stanja u urologiji.

PRIKAZ SLUČAJA

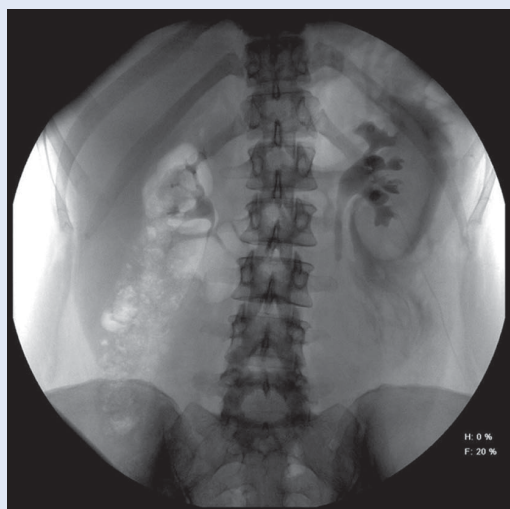
Pacijentica starosti 34 godine zaprimljena je na hitni bolnički prijam zbog recidivnih ljevostranih renalnih kolika unatrag sedam dana. Prije 12 godina joj je zbog bubrežnih kamenaca učinjeno izvantjelesno mrvljenje kamenaca udarnim valovima (engl. *extracorporeal shock wave lithotripsy*; ESWL), a unazad pet godina dva je puta spontano izmokrila kamenac.



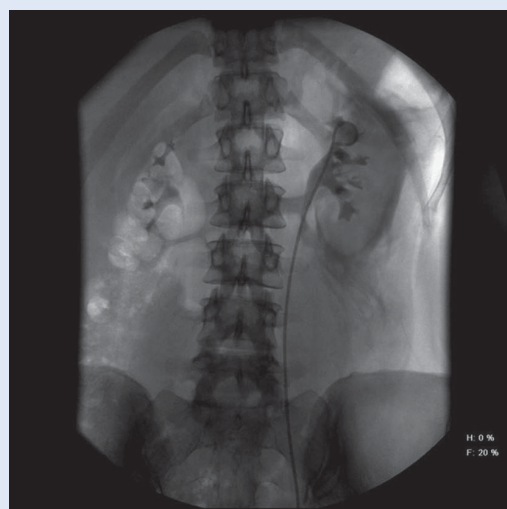
Slika 1. CT abdomena i zdjelice bez kontrasta (aksijalni presjek) – prikaz kamenca u lumbalnom dijelu lijevoga uretera uz hipodenzan, tekući sadržaj u perirenalnom prostoru lijevo



Slika 2. MSCT urografija – A) vidljiv je kontrast u kanalnom sustavu lijevoga bubrega, ali i prisustvo kontrastom opacificiranog urina u perirenalnom prostoru lijevo (aksijalni presjek); B) na koronarnom presjeku vidi se urinom perirenalno lijevo te kontrast u kanalnom sustavu lijevog bubrega i uretera do razine opstrukcije ureterolitom



Slika 3. RTG snimka neposredno pred postavljanje endoproteze „double J“ – vidi se dilatacija kanalnog sustava lijevoga bubrega, dilatirani proksimalni dio uretera do kamenca i perirenalno prisustvo kontrasta

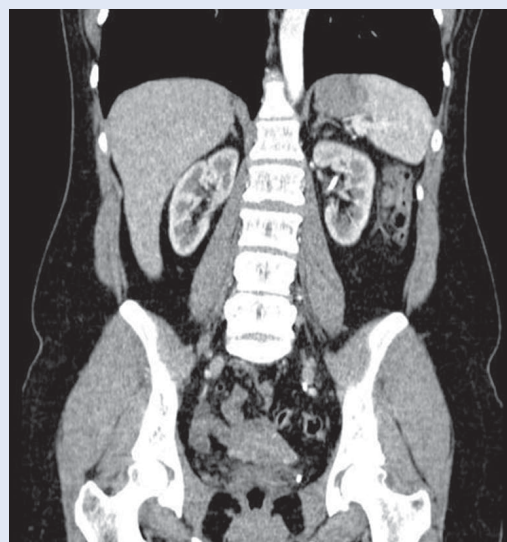


Slika 4. Snimka neposredno nakon postavljanja endoproteze „double J“

Fizikalnim pregledom lijevo je utvrđena pozitivna lumbalna sukusija, dok je laboratorijskom analizom krvi utvrđena povišena razina kreatinina – 110 $\mu\text{mol/L}$ (referentne vrijednosti 49–90 $\mu\text{mol/L}$) i smanjena procijenjena stopa glomerularne filtracije (eGFR) od 57 mL/min/1,73 m² (referentna vrijednost > 90 mL/min/1,73 m²). Urin je bio pozitivan na leukocitnu esterazu i hemoglobin. Na ultrazvučnom pregledu prikazano je proširenje pijelokalicealnog sustava lijevog bubrega II. stupnja uz perirenalnu kolekciju duž čitavog konveksiteta te je postavljena sumnja na rupturu forniksa lijevog bubrega.

Učinjena je kompjutorizirana tomografija (engl. *computed tomography*; CT) abdomena i zdjelice bez kontrasta i nakon intravenske primjene kontrastnog sredstva, skeniranjem u arterijskoj i odgođenoj fazi. Nativnim CT presjecima prikazan je kamenac promjera 6 mm u lumbalnom dijelu lijevoga uretera s posljedičnom hidronefrozom, a oko lijevog bubrega je potvrđena tekuća kolekcija. Na odgođenim postkontrastnim CT presjecima jasno se prikazala ekstraluminacija kontrastnog sredstva u perirenalni prostor (Slika 1 i 2).

Također, prikazano je i više nefrolita u pojedinim čašicama gornje, srednje i donje skupine lijevoga bubrega. Radi rješavanja opstrukcije postavljena je ureteralna endoproteza „double J“ u lijevi močraćovod i urinski kateter (Slika 3 i 4). Nakon anti-



Slika 5. MSCT abdomena i zdjelice dva mjeseca nakon postavljanja endoproteze „double J“ – bez vidljivog kontrasta perirenalno

biotske (cefuroksim) i analgetske terapije došlo je do značajnog poboljšanja. Pacijentica je sljedeći dan otpuštena kući s preporukom uzimanja anti-biotske terapije još sedam dana. Dva tjedna kasnije pacijentici je uklonjen urinarni kateter te je ultrazvučnim pregledom utvrđeno nepostojanje patoloških kolekcija, a ektazija pijelokalicealnog sustava lijevog bubrega više nije bila prisutna. Dva mjeseca nakon ruptуре bolesnici je učinjen kontrolni CT gdje više nije bilo urinoma te je operirana zbog ureterolitijaze (Slika 5). Učinjena je ureteroskopija kojom je pronađen ureterolit u pel-

vičnom dijelu uretera, uhvaćen je sondom po Dormiji te u cijelosti ekstrahiran. Na samom kraju zahvata postavljena je nova endoproteza „double J“. Poslijeoperacijski tijek bio je uredan. Tri tjedna nakon ureteroskopije učinjen joj je ESWL kamenca u lijevom bubregu, a endoproteza „double J“ uklonjena je tjedan dana nakon toga. Bolesnica se do današnjeg dana redovito kontrolira u urološkoj ambulanti i nije imala urološku simptomatologiju.

Liječenje rupture forniksa uključuje postavljanje endoproteze „double J“ ili perkutane nefrostomije uz zaštitnu antibiotsku terapiju. U određenog broja bolesnika liječenje može biti konzervativno, odnosno bez drenaže mokraćnog sustava. Liječenje ureterolitijaze predstavlja zadnji korak u liječenju.

RASPRAVA

Urolitijaza je učestalo stanje koje dovodi do posjeta hitnoj medicinskoj službi diljem svijeta te je oko 9 % posjeta vezano uz liječenje ovog stanja⁴⁻⁶. Prezentacija bolesnika je različita, a jedna od mogućih komplikacija je ruptura forniksa bubrega. Urolitijaza je razlog rupturi u 59 – 100 % bolesnika, dok su ostali mogući razlozi maligni i benigni procesi koji rade pritisak na ureter izvana, tumori uretera, traumatske ozljede te ijetrogeni poremećaji^{2,4}. Spontana ruptura najčešće se javlja kod opstrukcije uzrokovane ureterolitom u distalnom odsječku uretera, češće u manjih kamenaca (veličine $4,5 \pm 2,1$ mm u odnosu na one veće: $6,2 \pm 2,4$ mm)⁴. Moguće je objašnjenje da manji kamenci brže prođu gornji dio mokraćovoda i naglo zatvore distalni, odnosno najuži dio uretera, što dovodi do naglijeg porasta intrarenalnog tlaka i rupture forniksa. U naše bolesnice razlog rupture forniksa bio je ureterolit smješten u proksimalnom odsječku lijevog uretera veličine oko 6 mm koji je doveo do potpune opstrukcije mokraćovoda.

Prilikom opstrukcije mokraćovoda dolazi do povećanja tlaka unutar bubrega, što vodi do smanjenja protoka krvi kroz bubreg zbog povećanog otpora u krvnim žilama bubrega. Ovaj proces dovodi do smanjenja proizvodnje urina u bubregu. Budući da je za navedeni kompenzatorni mehanizam potrebno vrijeme, prilikom iznenadne op-

strukcije nastavlja se normalna proizvodnja urina koji dodatno povećava tlak u bubregu te dovodi do rupture forniksa kao potencijalnog renoprotektivnog mehanizma. Nakon nje dolazi do značajnog pada tlaka unutar bubrega što se u bolesnika manifestira iznenadnim smanjenjem boli^{1,4}. Zbog toga se ruptura može klinički prezentirati spektrom simptoma i znakova – od asimptomatske prezentacije do akutnih renalnih kolika i akutnog abdomena¹. Naša se pacijentica prezentirala isključivo kolikama te nije bila febrilna. Prema dostupnoj literaturi najčešći simptom jest bol u lumbalnom dijelu leđa, povišena tjelesna temperatura u 34,8 % slučajeva, povraćanje u 16,3 % te hematurija u 9,3 % pacijenata, a može imitirati stanja poput pijelonefritisa, apendicitisa, duodenalnog ulkusa te bilijarne kolike^{1,3}.

Budući da ne postoji tipična klinička slika rupture forniksa, za njezino dijagnosticiranje neophodno je učiniti neku od radioloških pretraga. Ultrazvuk na kojemu se vidjela perirenalna anehogena kolekcija i intravenska urografija s prikazom ekstrasvazacije kontrasta metode su koje su se nekada koristile⁷. U novije vrijeme zlatni standard u dijagnostici urolitijaze je nativni CT abdomena i zdjelice na kojemu se osim kamenca može postaviti sumnja na rupturu kanalnog sustava bubrega. Primjena kontrasta uz oslikavanje u odgođenoj fazi ili CT urografija može nam tu dijagnozu potvrditi, pa čak i ponekad otkriti samo mjesto rupture^{1,4,8}. CT pregled s intravenskom primjenom kontrastnog sredstva preporučuje se zbog veće senzitivnosti u razlikovanju urinoma od apscesa, točne lokalizacije i veličine urinoma, što također pridonosi kvalitetnijem planiranju liječenja^{1,3}.

Trenutno ne postoji konsenzus u svezi liječenja bolesnika s rupturom pijelokalicealnog sustava bubrega. Standardni pristup uključuje endoskopsko postavljanje endoproteze „double J“, perkutane nefrostomije ili hitne ureteroskopije s ekstrakcijom ureterolita uz primjenu antibiotika⁴. Ovaj se pristup tradicionalno preporučuje kako bi se spriječio razvoj potencijalnih komplikacija poput perirenalnog apscesa, upale bubrega, razvoja urosepse, akutne bubrežne ozljede, trajnog gubitka bubrežne funkcije i veoma rijetko, smrtnog ishoda⁴.

Doehn i suradnici retrospektivno su analizirali 162 bolesnika s rupturom forniksa, a ureterolitija-

za je bila uzrok rupture u 59,9 % bolesnika. U svih bolesnika postavljena je ureteralna endoproteza „double J“ ili perkutana nefrostomija kako bi se riješila opstrukcija, a antibiotik je uveden kod 92 % bolesnika. U svih bolesnika tijekom liječenja bio je uredan, bez komplikacija. Autori su zaključili da ovakav pristup dovodi do sigurnog izlječenja, ali i da je možda dio bolesnika liječen preagresivno i da bi trebalo definirati kriterije kada je i konzervativno liječenje adekvatno⁷.

Morgan i suradnici analizirali su 103 bolesnika s rupturom forniksa od kojih je 73 % bilo uzrokovano urolitijazom. Većina bolesnika (61 %) liječena je konzervativno, osim onih koji su imali leukocitozu ($> 12,000/\text{mm}^3$), temperaturu ($> 38^\circ\text{C}$), značajnu leukocituriju (> 50 leukocita na velikom povećanju) uz prisustvo leukocitne esteraze ili nitrita, povišen kreatinin u serumu ($> 1,5 \text{ mg/dL} = 132 \mu\text{mol/l}$), jake bolove ili povraćanje. Konzervativno liječenje uključivalo je hidraciju, analgetike i tamsulozin u većine bolesnika⁴. Antibiotička terapija bila je pripisana u 32 % bolesnika. Bolesnici koji su bili liječeni konzervativno, nisu imali lošiji ishod u odnosu na one koji su liječeni drenažom kanalnog sustava bubrege⁴.

U drugoj studiji indikacije za urološku intervenciju bile su perzistirajuća bol, temperatura, akutna bubrežna ozljeda, veći perirenalni urinom ($> 100 \text{ ml}^3$) i solitarni bubreg⁸. Antibiotik je bio primijenjen u svih bolesnika. Konzervativno liječenje (analgetska terapija, tamsulozin i antibiotici) korišteno je u 57,5 % bolesnika. Iz navedenoga možemo zaključiti da se konzervativna terapija može koristiti u bolesnika s rupturom forniksa koji su bez komplikacija.

U naše bolesnice odlučili smo se na postavljanje endoproteze „double J“ zbog velikoga urinoma i prijeteće infekcije (nalaz leukocita u sedimentu urina), a također je primijenjena i antibiotička terapija. Nakon rješavanja rupture forniksa, dva mjeseca kasnije endoskopski je uklonjen kamenac. Ovakvim pristupom očuvala se bubrežna funkcija i nije došlo do značajnijih komplikacija.

Trenutno ne postoji jedinstven protokol liječenja rupture, dapače različita su iskustva centara, posebno glede antibiotičke terapije i kirurških intervencija. S obzirom na navedeno, smatramo da je i dalje najsigurnije liječenje bolesnika s ureterolitijazom i rupturom forniksa postavljanje drenaže uri-

na uz primjenu antibiotičke terapije. U određenih bolesnika može se razmotriti i konzervativno liječenje. Čimbenici koji utječu na odluku o načinu liječenja, odnosno potrebi za drenažom mokraćnoga sustava jesu: vitalni znaci (febrilitet ili drugi znaci sistemske infekcije), pacijentovo opće stanje (bol, mučnina, povraćanje), postojanje akutnog ili kroničnog bubrežnog oštećenja ili nekih posebnih situacija (solitarni bubreg, obostrana ureterolitijaza)². Budući da kod rupture forniksa dolazi do nakupljanja urina u okolnom prostoru, najčešće ekstraparitonealnom, te da postoji patološki supstrat (kamenac), smatramo da je u većine bolesnika opravdana primjena antibiotičke terapije. Budući da je u većine bolesnika kamenac uzrok opstrukcije, ako ne dođe do njegove spontane eliminacije, potrebno je njegovo liječenje – u današnje vrijeme ureteroskopski ili ESWL.

S obzirom na nespecifičnu kliničku sliku, koja može imitirati i druge bolesti (apendicitis, bilijarne kolike, duodenalni ulkus), potrebno je diferencijalno-dijagnostički uzeti u obzir više različitih stanja. Anamnestički podatak naglog slabljenja boli lumbalno trebao bi pobuditi sumnju na rupturu forniksa bubrege. Slikovne metode poput CT-a pokazale su se korisnima u dokazivanju prave dijagnoze. Prognoza je dobra, a pravodobnom dijagnozom i ispravnim terapijskim pristupom izbjegavaju se moguće teže komplikacije bolesti.

ZAKLJUČAK

Najčešći je uzrok rupture forniksa ureterolitijaza. Klinička slika rupture forniksa bubrege nije specifična **te često imitira druga klinička stanja**, a dijagnoza se postavlja uporabom slikovnih metoda. Liječenje može biti konzervativno i/ili kirurško. **Važnost pravovremenog liječenja jest sprječavanje razvoja komplikacija poput infekcije urinoma, razvoja perirealnog apscesa ili urosepse.**

Izjava o sukobu interesa: Autori izjavljuju kako ne postoji sukob interesa.

LITERATURA

1. Erçil H, Tümer E, Şentürk AB, Alma E, Ünal U, Deniz ME et al. Etiology and Treatment of Renal Forniceal Rupture: A Single Center Experience. *J Urol Surg* 2018;5:68-72.
2. Gershman B, Kulkarni N, Sahani DV, Eisner BH. Causes of renal forniceal rupture. *BJU Int* 2011;108:1909-1912.

3. Nedjim SA, Abdi M, Al Afifi M, Hagguir H, Mahanna HA, Nachid A et al. Spontaneous rupture of the fornix due to a ureteral lithiasis of 3 mm causing a urinoma: report of an original case. *Radiol Case Rep* 2021;16:3143-3146.
4. Morgan TN, Bandari J, Shahait M, Averch T. Renal Forniceal Rupture: Is Conservative Management Safe?. *Urology* 2017;109:51-54.
5. Raheem O, Khandwala Y, Sur R, Ghani K, Denstedt J. Burden of urolithiasis: trends in prevalence, treatments, and costs. *Eur Urol Focus* 2017;3:18-26.
6. Suarez DF, Blustein EC, Bausano BJ, Lacy AJ. Obstructing urolithiasis leading to renal forniceal rupture. *J Emerg Med* 2023;23:364-365.
7. Doehn C, Fiola L, Peter M, Jocham D. Outcome analysis of fornix ruptures in 162 consecutive patients. *J Endourol* 2010;24:1869-1873.
8. Al-Mujalhem AG, Aziz MS, Sultan MF, Al-Maghraby AM, Al-Shazly MA. Spontaneous forniceal rupture: Can it be treated conservatively?. *Urol Ann* 2017;9:41-44.