

Terapija jednostrane paralize glasnice

Pavlović, Marta

Master's thesis / Diplomski rad

2024

Degree Grantor / Ustanova koja je dodijelila akademski / stručni stupanj: **University of Rijeka, Faculty of Medicine / Sveučilište u Rijeci, Medicinski fakultet**

Permanent link / Trajna poveznica: <https://um.nsk.hr/um:nbn:hr:184:905071>

Rights / Prava: [In copyright](#)/[Zaštićeno autorskim pravom.](#)

Download date / Datum preuzimanja: **2024-11-30**



Repository / Repozitorij:

[Repository of the University of Rijeka, Faculty of Medicine - FMRI Repository](#)



SVEUČILIŠTE U RIJECI
MEDICINSKI FAKULTET
SVEUČILIŠNI INTEGRIRANI PRIJEDIPLOMSKI I DIPLOMSKI
STUDIJ MEDICINA

Marta Pavlović

TERAPIJA JEDNOSTRANE PARALIZE GLASNICE

Diplomski rad

Rijeka, 2024.

SVEUČILIŠTE U RIJECI
MEDICINSKI FAKULTET
SVEUČILIŠNI INTEGRIRANI PRIJEDIPLOMSKI I DIPLOMSKI
STUDIJ MEDICINA

Marta Pavlović

TERAPIJA JEDNOSTRANE PARALIZE GLASNICE

Diplomski rad

Rijeka, 2024.

Mentor rada: doc. dr. sc. Diana Maržić, dr. med.

Diplomski rad ocjenjen je dana 01. srpnja 2024. godine na Medicinskom fakultetu Sveučilišta u Rijeci pred povjerenstvom u sastavu:

1. dr. sc. Blažen Marijić, dr. med.
2. izv. prof. dr. sc. Dubravko Manestar, dr. med.
3. doc. dr. sc. Jelena Vukelić, dr. med.

Rad sadrži 37 stranica, 6 slika, 0 tablica, 47 literaturnih navoda.

Zahvale

Neizmjerno hvala mojoj mentorici doc. dr. sc. Diani Maržić, dr. med. na pruženoj prilici, nesebičnoj podršci i usmjeravanju tijekom pisanja ovog rada.

Veliko hvala mojoj obitelji, roditeljima i bratu. Uvijek ste mi bili najveći oslonac, utjeha i potpora, makar i sa drugih krajeva svijeta.

Hvala i mojoj baki Ivanki koja je najstrastvenije pratila moj put studija.

Naposljetku, zahvaljujem svojim prijateljima i kolegama. Bili ste moja najveća motivacija, bez vas ne bih bila tu gdje jesam.

Sadržaj

1. UVOD	1
2. ANATOMIJA GRKLJANA	2
2.1. TOPOGRAFIJA.....	2
2.3. HRSKAVICE GRKLJANA	2
2.4. SINDEZMOZE I ZGLOBOVI GRKLJANA	3
2.5. MIŠIĆI GRKLJANA	3
2.6. INERVACIJA.....	4
2.2. GRKLJANSKA ŠUPLJINA.....	4
3. FIZIOLOGIJA	5
4. JEDNOSTRANA PARALIZA GLASNICE	6
.....	8
4.1. KLINIČKA SLIKA	9
4.2. PROCJENA PARALIZE GLASNICE.....	10
4.2.1. Vizualizacija glasnica	10
4.2.2. Elektromiografija.....	11
4.2.3. Slikovne pretrage.....	11
4.2.4. Perceptivna procjena glasa	11
4.2.5. Akustička analiza glasa.....	13
4.2.6. Samoprocjena glasa.....	14
5. TERAPIJA JEDNOSTRANE PARALIZE GLASNICE	15
6. GLASOVNA TERAPIJA	17
7. KIRURŠKA TERAPIJA	19
7.1. INJEKCIJSKA MEDIJALIZACIJSKA LARINGOPLASTIKA	20
7.1.1. Perkutani pristup	21
7.1.2. Transoralni pristup.....	22
7.1.3. Mikrolaringoskopski pristup.....	23
7.1.4. Materijali	24
7.1.5. Komplikacije.....	24
.....	25
7.2. MEDIJALIZACIJSKA TIROPLASTIKA	26
7.3. ARITENOIDNA ADUKCIJA	28
7.4. LARINGEALNA REINERVACIJA	29
8. ZAKLJUČAK	30
9. SAŽETAK	31
10. SUMMARY	32
11. LITERATURA	33
12. ŽIVOTOPIS	37

Popis skraćenica i akronima

VFP – paraliza glasnice

UVFP – jednostrana paraliza glanice

RLN – povratni laringealni živac

SLN – superiorni laringealni živac

LEMG – laringoelektromiografija

FLS – fiberlaringoskopija

MT – medijalizacijska tiroplastika

AA – aritenoidna adukcija

1. Uvod

Jednostrana paraliza glasnice predstavlja klinički entitet koji značajno utječe na glasovnu funkciju, gutanje i kvalitetu života bolesnika. Glasnice su ključne strukture grkljana odgovorne za proizvodnju glasa, a njihova pravilna funkcija ovisi o složenoj interakciji mišića i živaca. U slučaju jednostrane paralize, jedna glasnica gubi sposobnost normalnog kretanja, što se očituje simptomima promuklosti, smanjenom glasovnom snagom i problemima vezanim za disanje i gutanje.

Jednostrana paraliza glasnice može biti uzrokovana različitim čimbenicima, uključujući kirurške zahvate, idiopatske uzroke, tumore, neurološke poremećaje i nekirurške traume. Etiološka raznolikost zahtijeva sveobuhvatan pristup dijagnosticiranju i liječenju kako bi se osigurala optimalna skrb bolesnika. Dijagnostički postupci uključuju iscrpnu anamnezu, temeljit klinički pregled, laringoskopiju, stroboskopiju i elektromiografiju, koji omogućuju detaljan prikaz strukturalnih i funkcionalnih promjena glasnica.

Cilj ovog rada je pružiti pregled trenutnih terapijskih opcija za jednostranu paralizu glasnice, uključujući nekirurške i kirurške metode. Poseban naglasak bit će stavljen na komparativnu učinkovitost ovih metoda te na analizu najnovijih smjernica s ciljem identifikacije najučinkovitijih terapijskih pristupa koji mogu pomoći bolesnicima u postizanju optimalne glasovne funkcije i ukupne dobrobiti.

2. Anatomija grkljana

2.1. Topografija

Grkljan je šuplji, cjevasti organ smješten u prednjem dijelu vrata. Proteže se od baze jezika do donjeg ruba prstenaste hrskavice, gdje prelazi u dušnik. Smješten je između trećeg i sedmog vratnog kralješka (C3-C7) i ima oblik pješčanog sata u frontalnom presjeku. Grkljan se direktno nastavlja na laringofarinks (hipofarinks), dio ždrijela gdje se šupljina anteriorno dijeli u grkljan i posteriorno u jednjak. Ispred grkljana smješteni su infrahioidni mišići, a lateralno graniči sa štitnjačom i a. carotis communis (1,2).

2.3. Hrskavice grkljana

Skelet grkljana čini devet hrskavica međusobno povezanih sindezmozama i zglobovima. Za osnove mehanizma fonacije presudno je poznavati pet velikih hrskavica: štitastu, prstenastu, epiglотиčnu i parne vokalne hrskavice (3).

Štitasta hrskavica, *cartilago thyreoidea*, sastavljena je od dvije četverokutne ploče spojene pod tupim kutom tvoreći izbočenje zvano laringealna prominencija ("Adamova jabučica").

Prstenasta hrskavica, *cartilago cricoidea*, je najkaudalnija hrskavica grkljana. Ima oblik prstena te jedina u potpunosti okružuje grkljan. Prednji dio joj je niži (arcus), a stražnji viši (lamina).

Vokalna hrskavica, *cartilago arytaenoidea*, je parna hrskavica oblika trostrane piramide.

Sadrži dva nastavka: *processus vocalis* i *processus muscularis* za hvatište mišića i ligamenata.

Epiglottična hrskavica, *cartilago epiglottica*, je nepravilna trokutasta elastična hrskavica koja djeluje kao poklopac grkljana tijekom gutanja, sprječavajući ulaz hrane u dišni put.

Roškaste i klinaste hrskavice, *cartilago corniculate* i *cartilago cuneiformis*, smještene su na aritenoidnim hrskavicama i u ariepiglotskom naboru (1,3,4).

2.4. Sindezmoze i zglobovi grkljana

Hrskavice grkljana povezane su zglobovima, ligamentima i membranama, omogućujući stabilnost i fleksibilnost grkljana za disanje, gutanje i fonaciju.

Osnovna dva zgloba grkljana su *articulatio cricothyreoidea* i *articulatio cricoarytaenoidea*.

Art. cricothyreoidea povezuje prstenastu i štitastu hrskavicu i omogućuje promjenu napetosti glasnica. *Art. cricoarytaenoidea* je parni zglob između prstenaste i aritenoidnih hrskavica koji omogućuje otvaranje i zatvaranje glotisa.

Ligamenti grkljana dijele se na: ekstrinzične koji povezuju grkljan s hioidnom kosti i dušnikom, i intrinzične ligamente koji povezuju hrskavice grkljana međusobno (1,5,6).

2.5. Mišići grkljana

Mišići grkljana dijele se na vanjske i unutarnje.

Vanjski mišići uključuju suprahoidne i infraoidne mišiće, koji svojim kontrakcijama omogućuju indirektno pomicanje grkljana. Suprahoidni mišići podižu grkljan i nazivaju se elevatorima, dok infraoidni djeluju kao depresori i spuštaju grkljan prema dolje.

Unutarnji mišići imaju ključnu ulogu u mehanizmu disanja i fonacije, pa se stoga dijele na respiratorne i fonatorne. Respiratorni mišići, poput *m. cricoarytaenoideus posterior*, šire glotis za disanje vršeći abdukciju glasnica. Fonatorni mišići, *m. cricoarytaenoideus lateralis* i *m. arytaenoideus transversus*, djeluju kao aduktori zatvarajući glotis za fonaciju.

Tenzorski mišići, *m. cricothyreoideus* i *m. vocalis*, prilagođavaju napetost glasnica radi kontrole glasa, omogućujući fine razlike u visini istog, što je izuzetno važno za osobe kojima je glas profesionalno bitan (1,5–7).

2.6. Inervacija

Inervacija grkljana potječe od n. vagusa, odnosno dviju glavnih grana ovog živca. Prva grana, n. laryngeus superior odvaja se od n. vagusa ispod baze lubanje i dijeli se na ramus externus i ramus internus. R. externus sadrži motorna vlakna i inervira krikotiroidni mišić, dok r. internus sadrži osjetna i autonomna vlakna te inervira sluznicu grkljana iznad rime glottidis.

Druga grana n. vagusa, n. laryngeus inferior ili n. laryngeus recurrens, odgovoran je za inervaciju svih intrinzičnih mišića grkljana, osim krikotiroidnog mišića. Desni i lijevi rekurentni živci nisu simetrični. Lijevi rekurentni živac odvaja se od n. vagusa u razini aortnog luka, zavija oko njega te se vraća natrag prema gore lateralno uz dušnik. U grkljan ulazi neposredno iza krikotiroidnog zgloba, ispod inferiornog konstriktornog mišića.

Desni rekurentni živac odvaja se od vagusa na mjestu križanja s a. subclaviom, oko koje zavija te nastavlja put prema gore ulazeći u grkljan između krikoidne i tiroidne hrskavice (1,3,8).

2.2. Grkljanska šupljina

Grkljanska šupljina, *cavitas laryngis*, je središnji prostor grkljana koji se proteže od ulaza u grkljan do donjeg ruba prstenaste hrskavice. Podijeljena je u tri nivoa:

Gornji nivo, *vestibulum laryngis*, proteže se od ulaza u grkljan do donjeg ruba vestibularnih nabora.

Središnji nivo, *ventriculus laryngis*, smješten je između vestibularnih i vokalnih nabora. Ovom dijelu pripada i *glottis*, dio najuže povezan s proizvodnjom glasa, a čine ga vokalni nabori i vokalna pukotina između njih. Vestibularni nabori (lažne glasnice) ne sadrže mišićne elemente, dok su vokalni nabori (prave glasnice) strukturalno sačinjeni od vanjskog sloja sluznice koja prekriva ligament i vokalni mišić. Prave glasnice se mogu približavati i odmicati, time mijenjajući oblik vokalne pukotine.

Donji nivo, *cavum infraglotticum*, proteže se od donje površine pravih glasnica do donjeg ruba prstenaste hrskavice i prelazi u dušnik (1,3,9).

3. Fiziologija

Fiziološke funkcije grkljana obuhvaćaju disanje, zaštitu dišnih puteva i fonaciju. Disanje i zaštita dišnih puteva od aspiracije i stranih tijela predstavljaju primarne i vitalne funkcije, dok je fonacija, iako sekundarna, također iznimno važna.

Grkljan predstavlja ključni dio dišnog sustava koji omogućuje protok zraka do pluća. Kontrakcijom unutarnjih mišića grkljana kontrolira se otvor glotisa, dok vanjski mišići stabiliziraju i spuštaju grkljan, čime se povećava negativni tlak u prsnoj koši.

Zaštitna funkcija grkljana je važna radi sprječavanja ulaska stranih tijela u donje dišne puteve. Grkljan aktivno sudjeluje u procesu gutanja te osim zaštite od stranih tijela, sprječava ulazak hrane i tekućina u dišni sustav te aspiraciju tijekom povraćanja. Ova funkcija temelji se na koordiniranoj aktivnosti tri sfinktera. Prvo dolazi do refleksne inhibicije disanja, zatim do zatvaranja glotisa i ventrikularnih nabora te spuštanja epiglotisa. Pomicanje grkljana prema naprijed i gore pod korijen jezika dodatno osigurava zaštitu dišnih puteva (9).

Fonacija je složeni proces stvaranja glasa i govora, koji predstavlja temelj verbalne komunikacije. Proces uključuje sinergiju više strukturnih i funkcionalnih organskih sustava: respiratorni, fonacijski, rezonancijski, artikulacijski, neurološki i kognitivni. Svaki od ovih sustava ima specijaliziranu ulogu, a zajedno produciraju zvuk percipiran kao glas. Osnovni laringealni ton nastaje titranjem glasnica u horizontalnoj ravnini i valovitim gibanjem sluznice

slobodnog ruba glasnica u mediolateralnom smjeru (mukozni val) te potom procesima rezonancije i artikulacije biva pojačan i moduliran u glasove govora (10).

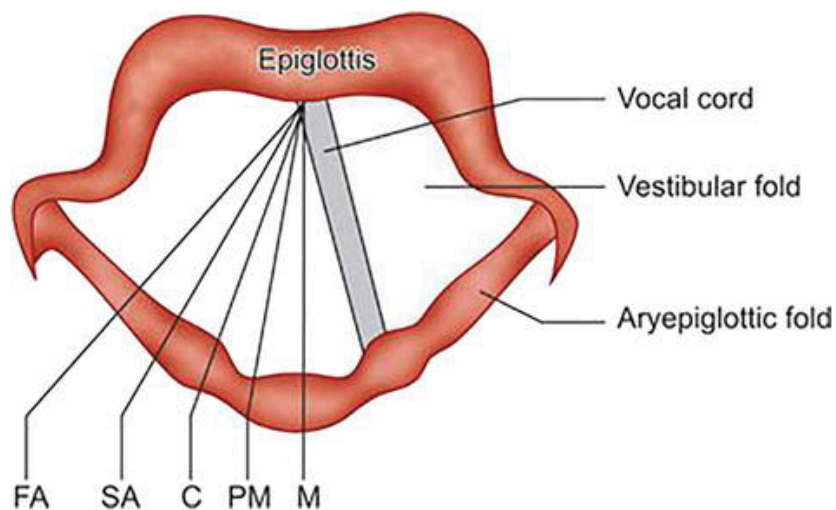
4. Jednostrana paraliza glasnice

Paraliza glasnice nastaje kao posljedica lezija nukleusa ambiguusa, supranuklearnog trakta, glavnog trupa n. vagusa ili povratnih laringealnih živaca, odnosno nastaje ukoliko dođe do ozljede desetog moždanog živca bilo gdje na njegovom putu od moždanog debla do grkljana. Ozljeda živca podrazumijeva njegovo nagnječenje, istežanje, presijecanje ili toplinsku ozljedu živca te posljedično tome dolazi do poremećaja osnovnih funkcija grkljana, a to su disanje, gutanje i fonacija. Najčešći uzroci paralize glasnica su: kirurške traume (tiroidne 15,7%; netiroidne 30,6%), idiopatska paraliza glasnice (17,6%), tumori koji vrše kompresiju ili infiltraciju n. vagusa ili povratnog laringealnog živca (6,6% karcinomi pluća; 6,9% ostali tumori), neurološke bolesti (7,9%) te nekirurške traume (2,2%). Paraliza može biti jednostrana (unilateralna) ili obostrana (bilateralna). Oko 70% paraliza glasnica su jednostrane, dok obostrane čine 30% (11).

Jednostrana paraliza glasnice (UVFP) je poremećaj u kojem je samo jedna glasnica nepomična pri disanju, gutanju i fonaciji zbog jednostranog oštećenja živca, najčešće povratnog laringealnog živca. UVFP najčešće uzrokuju tiroidektomija i idiopatski uzroci. Drugi uzroci su kirurgija vrata i srca, kirurgija cervikalne kralježnice, endotrahealna intubacija, tonzilektomija, neurološki poremećaji, tumori pluća i štitne žlijezde, nekirurške traume, aneurizma potključne arterije i vaskularni poremećaji (Wallenbergov sindrom) (12–14).

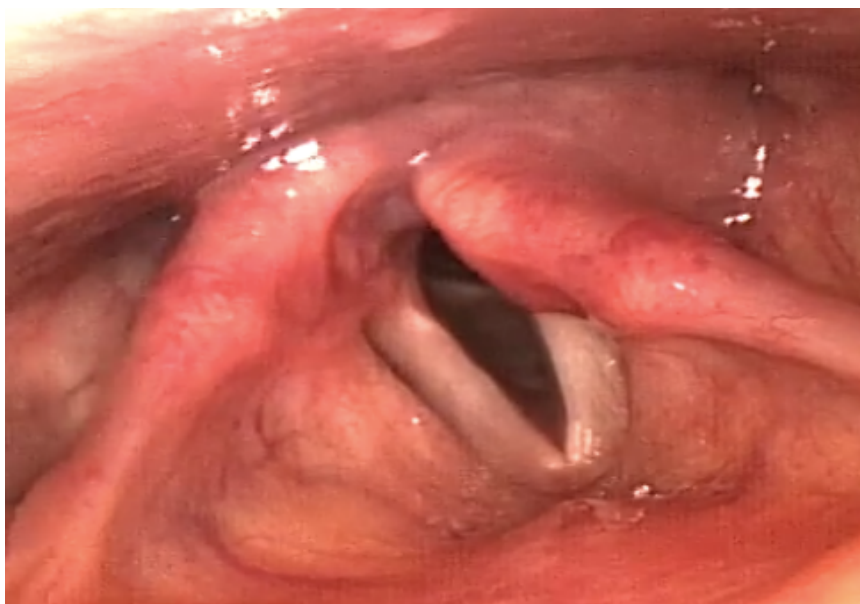Lijeva glasnica ostaje paralizirana češće nego desna, jer lijevi povratni živac ima dulji put iz moždanog debla do grkljana, pružajući više prilika za kompresiju ili kirurške ozljede. Kada je povratni živac oštećen, mišići aduktora glasnica (posebice krikaritenoidni mišić) ne mogu obavljati svoju funkciju. U većini slučajeva, paralizirana glasnica se nalazi u paramedijalnom položaju, što znači da nije potpuno aducirana niti abducirana. Glasnica ostaje u paramedijalnom položaju tijekom disanja (inspirija i ekspirija) i pokušaja fonacije, dok se zdrava glasnica normalno približava medijalnoj liniji, što je vidljivo endoskopski. Drugi položaji paralizirane glasnice su medijalni, intermedijalni, blaga abdukcija i potpuna abdukcija.

U medijalnom položaju (20% slučajeva), glasnica se nalazi u središnjoj liniji kao prilikom fonacije, dok je u paramedijalnom položaju glasnica 1,5 mm udaljena od središnje linije. Glasnice se fiziološki nalaze u paramedijalnom položaju pri snažnom šaptanju kod zdrave osobe. Medijalni položaj javlja se kod paralize RNL-a, a paramedijalni kod pareze istoga. Intermedijalni položaj (10% slučajeva), je neutralni položaj glasnica iz kojeg započinju abdukcija i adukcija. Glasnica leži 3,5 mm udaljena od središnje linije. Pojavljuje se kod kombinirane paralize RLN-a i SLN-a. U blagoj abdukciji glasnica je udaljena 7 mm od središnje linije. Javlja se tijekom mirnog disanja i paralize aduktora. U konačnici, u potpunoj abdukciji glasnica je 9 mm udaljena od središnje linije, kao tijekom dubokog disanja (15–18).



Slika 1. Prikaz različitih položaja glasnica (FA-potpuna abdukcija, SA-blaga abdukcija, C-intermedijalni, PM-paramedijalni, M-medijalni).

Izvor: Priyamvada S, Priyamvada S. Vocal Cord Paralysis. Updates on Laryngology. 2022 May 10



Slika 2. Videofiberlaringoskopski prikaz desne VFP tijekom fonacije. Vidljiv lateralizirani položaj desne glasnice.

Izvor: Arhiva Zavoda za audilogiju i fonijatriju, Klinički bolnički centar Rijeka

4.1. Klinička slika

Evaluacija jednostrane paralize glasnice započinje detaljnom anamnezom i temeljitim fizikalnim pregledom. Simptomi koji se javljaju povezani su s glotičnom insuficijencijom koja nastaje uslijed određenog stupnja lateralnog pomicanja paralizirane glasnice.

Primarni simptom UVFP je disfonija ili promuklost. Glas može varirati od jednostavnog vokalnog zamora, do gotovo potpune afonije u težim slučajevima. Međutim, u slučaju jednostrane paralize glasnice, potpuna afonija nije moguća jer Bernoullijev efekt omogućuje vibraciju glasnica, privlačeći ih prema medijalnoj liniji. Glasnice se mogu dodirivati u prednjoj trećini svoje dužine i na taj način proizvoditi glas. Glas je disfončan, a težina disfonije varira ovisno o vrsti ozljede povratnog živca i položaju paralizirane glasnice. Ako je paralizirana glasnica bliže medijalnoj liniji, glas je manje šuman i promukao; ako je dalje od medijalne linije, glas je više šuman i promukao. Simptomi disfonije uključuju promuklost, hrapavost, slabost i šumnost glasa, smanjeno vrijeme fonacije, sniženu glasnoću, diplofoniju, prekide u visini glasa i narušenu kvalitetu glasa (17).

S vremenom, većina bolesnika razvija jači, ali ne i normalan glas koristeći različite kompenzacijske mehanizme. Supraglotične hiperfunktionalne strategije su česte. Ovi bolesnici sužavaju supraglotični trakt, bilo približavanjem lažnih glasnica ili približavanjem epiglotisa aritenoidima. Ova hiperfunktionalna mišićna kontrakcija dovodi do karakterističnog grubog glasa niske frekvencije. Suprotno tome, neki bolesnici mogu razviti neprirodno visok glas koji se naziva "paralitički falsetto" i karakterizira ga prosječno povećanje osnovne frekvencije za 85 Hz iznad "prirodnog" tona. Smatra se da je ovo stanje uzrokovano kompenzacijskom kontrakcijom krikotiroidnog mišića, koji ostaje inerviran u izoliranoj paralizi RLN. Osobe s jednostranom paralizom glasnice najčešće govore jednakim intenzitetom (13).

Osim disfonije, često se javljaju poteškoće s gutanjem i aspiracija. Disfagija je naročito prisutna kod ozljeda moždanog debla ili izlazišta n. vagusa, zbog denervacije faringealnih konstriktora. Rizik od aspiracije je također povećan u tim slučajevima, zbog gubitka osjetne inervacije kod zahvaćenosti SLN-a (19,20).

4.2. Procjena paralize glasnice

Procjena paralize glasnica provodi se sa svrhom utvrđivanja uzroka paralize i težine simptoma, kako bi se odlučilo o daljnjoj terapiji. Procjenu paralize glasnica provodi specijalist otorinolaringolog, subspecijalist fonijatar i logoped. Anamnestički podaci upućuju na mogući etiološki faktor paralize glasnica. Međutim, veliki broj paraliza glasnica nema poznati uzrok te je potrebno napraviti procjenu kako bi se utvrdila etiologija.

4.2.1. Vizualizacija glasnica

Uvid u foniranje te u vibratorna i elastična svojstva strukture grkljana, postiže se vizualizacijom grkljana i glasnica koja je nužna u dijagnostici poremećaja fonacije. Ambulantne tehnike vizualizacije glasnica jesu indirektna laringoskopija, fleksibilna transnazalna i rigidna transoralna laringoskopija. Svrha vizualizacije je utvrditi anatomsko stanje tkiva, vibratorna i elastična svojstva fonatorne sluznice glasnica te ponašanje ostalih struktura grkljana tijekom fonacije. Budući da ljudsko oko nije u mogućnosti percipirati frekvenciju fonacije (M: 100–180 Hz, Ž: 180–220 Hz), sofisticirana procjena fonacije temelji se na stroboskopskoj tehnici snimanja ili korištenju uređaja s mogućnošću visokofrekventnog uzorkovanja (ultrabrzna kamera). Stoga se u kliničkoj praksi ispitivanje detaljnih vibracijskih obrazaca glasnica provodi pomoću stroboskopske laringoskopije i laringoskopije ultrabrzom kamerom (*high speed digital imaging*, HSDI) (10).

4.2.2. Elektromiografija

Laringealna elektromiografija (LEMG) je pretraga pomoću koje se procjenjuje inervacija laringealnih mišića, odnosno mjeri se njihova električna aktivnost. Važno je procijeniti mišićnu aktivnost tiroaritenoidnog i stražnjeg krikoaritenoidnog mišića koje inervira RLN te krikotiroidni mišić kojeg inervira SLN. Nalazi LEMG-a mogu dati podatke o normalnim motoričkim jednicama (što ukazuje na intaktan neuromuskularni spoj), o fibrilacijskim potencijalima (što ukazuje na denervacijsku ozljedu mišića) i polifaznim akcijskim potencijalima (što ukazuje na reinervaciju mišića). Ova metoda je najkorisnija 1 do 6 mjeseci nakon ozljede ili početka paralize (11,14,21).

4.2.3. Slikovne pretrage

Od slikovnih pretraga koriste CT i MR glave i vrata te CT toraksa kada uzrok nije poznat ili utvrđen sa sigurnošću. Ako postoji jasna vremenska povezanost između kirurške traume i VFP-a, radiološka obrada nije potrebna (21).

4.2.4. Perceptivna procjena glasa

Perceptivna procjena glasa je subjektivna metoda za ocjenjivanje disfonije. Metoda je korisna u dijagnostici jer je neinvazivna i ne zahtijeva specijaliziranu opremu, stoga je široko primjenjivana i globalno prihvaćena u kliničkoj praksi. Stručnjaci procjenjuju različite karakteristike glasa poput boje, visine, glasnoće, trajanja i brzine fonacije. Uspješnost ove metode temelji se na iskustvu procjenitelja, koji određuje u kojoj mjeri glas odstupa od kvalitete normalnog glasa, stoga je podložna individualnoj interpretaciji. U kliničkoj praksi, perceptivna procjena glasa je važna ne samo za dijagnostiku, nego i za praćenje napretka bolesnika tijekom terapije glasa.

Postoji nekoliko objektivnih metoda dizajniranih za mjerenje parametara glasa, uključujući GRBAS, Buffalo profil glasa (Buffalo Voice Profile – BVP), Shemu analize vokalnog profila (Vocal Profile Analysis Scheme – VPA) i Konsenzus auditivno-perceptivne procjene glasa (The Consensus Auditory-Perceptual Evaluation of Voice - CAPE-V) (22).

Najčešće korištena metoda je auditivno-perceptivna skala GRBAS, koja se bazira na fonacijskoj komponenti prilikom ocjene kvalitete glasa. GRBAS skala analizira kvalitetu glasa kroz pet parametara:

- G – opći stupanj disfonije (promuklosti) ili abnormalnosti glasa
- R – hrapavost, odnosno psihoakustički dojam nepravilnih vibracija glasnica
- B – šumnost, što se odnosi na psihoakustički dojam prolaska zračne struje kroz glotis
- A – asteničnost, odnosno slabost u glasu
- S – napetost (hiperfunkcija) u glasu tijekom fonacije

Svaki parametar ocjenjuje se na skali od 0 (normalan glas) do 3 (teško odstupanje kvalitete glasa) (23).

Buffalo profil glasa (BVP) ocjenjuje 12 aspekata glasa, uključujući visinu, glasnoću, rezonanciju i podršku izdaha. Svaki parametar se ocjenjuje na skali od 1 (normalno) do 5 (teško odstupanje).

Konsenzus auditivno-perceptivne procjene glasa (CAPE-V) koristi vizualno-analogni sustav za ocjenu kvalitete glasa kroz šest podskala: opća jakost poremećaja, hrapavost, šumnost, napetost, visina i glasnoća.

Shema analize vokalnog profila (VPA) analizira 20 fonetskih parametara glasa, pružajući detaljan opis kvalitete glasa kroz skalu od 6 stupnjeva (22).

4.2.5. Akustička analiza glasa

Akustička analiza obuhvaća mjerenje akustičkih parametara u snimkama glasa, što uključuje govor ili fonaciju, a analizira se pomoću programa kao što su PRAAT i Multi-Dimensional Voice Program (MDVP). Važni akustički parametri uključuju fundamentalnu frekvenciju (F0), intenzitet, jitter, shimmer i omjer signal-šum.

Fundamentalna frekvencija (F0) označava broj vibracija glasnica u sekundi i varira ovisno o duljini, masi i napetosti glasnica. Promjene u F0 mogu ukazivati na organske promjene na glasnicama. Jedinica mjere za F0 je Hertz (Hz) (24).

Intenzitet se percipira kao glasnoća glasa koja ovisi o rezonantnim strukturama vokalnog trakta i mjeri se u decibelima (dB).

Jitter ukazuje na mikro nepravilnosti u brzini vibracije glasnica. Izražava se kao prosječno odstupanje u brzini vibracija glasnica u postocima. Normalne vrijednosti kreću se od 0,2% do 1%, dok povećane vrijednosti ukazuju na nepravilnosti u vibracijama glasnica (22).

Shimmer se odnosi na fluktuaciju amplitude zvučnog signala i izražava se u decibelima. Normalne vrijednosti su do 0,35 dB. Povećane vrijednosti mogu ukazivati na percepciju promuklog glasa.

Omjer signal-šum (Harmonic to Noise Ratio - HNR) izražava omjer između harmoničnog i šumnog dijela spektra glasa i mjeri se u decibelima. U zdravom glasu, HNR treba biti veći od 13 dB. Niže vrijednosti ukazuju na prisutnost šuma u glasu (25).

4.2.6. Samoprocjena glasa

U kliničkoj praksi, samoprocjena glasa provodi se svakodnevno putem upitnika koji omogućuju procjenu kvalitete života osoba s poremećajem glasa. Ovi upitnici mogu se koristiti prije, tijekom i nakon terapije glasa kako bi se dobile informacije o napretku poremećaja i učinkovitosti terapije.

Najčešće korišteni upitnik za samoprocjenu glasa je Indeks vokalnih teškoća (Voice Handicap Index – VHI), koji se sastoji od tri podskale: emocionalne, funkcionalne i fizičke. Ostali upitnici uključuju Skalu vokalnih simptoma (Voice Symptom Scale – VoiSS) koja obuhvaća faktor oštećenja, emocionalne aspekte i faktor fizičkih simptoma te Profil glasovne aktivnosti i interakcije (The Voice Activity and Participation Profile – VAPP) koji procjenjuje utjecaj poremećaja glasa na svakodnevne aktivnosti i kvalitetu života (22,26).

5. Terapija jednostrane paralize glasnice

Liječenje jednostrane paralize glasnice podrazumijeva nekoliko različitih terapijskih pristupa:

1. Terapija glasa
2. Promatranje bolesnika tijekom 6 do 12 mjeseci
3. Kirurško liječenje:
 - a) Privremeno: augmentacija glasnice injekcijskim materijalom
 - b) Trajno: medijalizacija tiroplastikom sa ili bez adukcije aritenoida ili laringealna reinervacija (11).

Terapijski pristupi imaju za cilj poboljšanje kvalitete glasa te sprječavanje disfagije, dispneje i aspiracije. Odabir terapije ovisi ponajprije o kliničkoj slici i vokalnim potrebama pojedinog bolesnika. Stoga, ne postoji točno određeni algoritam liječenja, već se terapijski pristupi mogu preklapati ili koristiti istovremeno.

Konzervativni pristup za liječenje VFP-a zagovara razdoblje čekanja i promatranja bolesnika od 9 do 12 mjeseci, prije nego li se razmotri kirurška opcija liječenja. Ovakav pristup razvijen je 1970-ih, kada je jedina opcija liječenja VFP-a bila augmentacija glasnice injekcijom Teflona. Budući da je Teflon kao materijal često izazivao upalne reakcije i stvaranje granuloma, a time dovodio i do nepovoljnih vokalnih rezultata, rana kirurška intervencija nije bila preporučljiva. Također, smatra se da u periodu od 9 do 12 mjeseci može doći do spontanog oporavka glasnice, pa kirurška intervencija često nije ni potrebna.

Kako bi se oporavak ubrzao primjenjuju se neinvazivne metode glasovne terapije. Glasovnom terapijom dolazi do jačanja vokalne muskulature i poboljšanja tehnike govora. Najčešće korištene tehnike u logopedskoj terapiji jednostrane paralize glasnice su tvrda glotalna ataka,

abdominalno disanje, opuštanje glave i vrata, treperenje usnicama i jezikom, rezonantni glas, metoda naglaska, fonacija na udisaju te laringealna masaža (8,27). Nadalje, ukoliko se planira kirurško liječenje, glasovna terapija preoperativno svakako doprinosi rehabilitaciji postoperativno (27).

U današnje vrijeme, moderne tehnike laringoplastike, zajedno s novijim injekcijskim materijalima, učinile su ranu kiruršku intervenciju izvrsnom opcijom u liječenju VFP-a. Trenutno zagovarani vremenski okvir razmatranja kirurškog liječenja je 6 do 9 mjeseci nakon početka UVFP-a. Također, prisutnost nepovoljnih nalaza na LEMG označava znatno smanjenu vjerojatnost spontanog povratka pokretljivosti glasnice. U ovom slučaju, čekanje na završetak razdoblja promatranja od 6 do 9 mjeseci je nepotrebno, te se za kirurško liječenje odlučuje već nakon 4 do 5 mjeseci od početka VFP-a.

Etiologija VFP-a također je važan čimbenik u odabiru terapije. Bolesnik koji je imao ranije poznatu resekciju RLN-a može biti prikladan za raniju kiruršku intervenciju, osobito kod nepovoljnih LEMG nalaza. Konačno, karakteristike bolesnika kao što su simptomatologija, preferencije, dob, vokalni zahtjevi i komorbiditeti, također treba uzeti u obzir pri odabiru liječenja (11,26).

Od kirurških opcija liječenja razlikujemo privremene i trajne metode.

Privremene metode podrazumijevaju injekcijsku laringoplastiku, minimalno invazivni zahvat kojim se paralizirana glasnica smješta u medijalnu ravninu kako bi joj se zdrava glasnica mogla približiti. Ova tehnika primjenjuje se kod malih do umjerenih nepotpunih glotalnih zatvora (1-3 mm). Za smještanje glasnice u medijalni položaj koriste se materijali na bazi hijaluronske kiseline, autologna mast, autologna fascija, kolagen, hidroksiapatit i ekspanderi tkiva.

Navedeni materijali su razgradivi, pa je postupak nakon određenog vremena ponekad potrebno ponoviti.

Trajno kirurško liječenje podrazumijeva invazivnije metode kao što su medijalizacijska tiroplastika tip I, adukcija aritenoida te laringealna reinervacija kojom se nastoji povratiti pokretljivost paralizirane glasnice (17,27).

U sljedećim poglavljima detaljnije je opisana glasovna terapija te svaka od navedenih kirurških metoda liječenja.

6. Glasovna terapija

Glasovna terapija ima ključnu ulogu u liječenju jednostrane paralize glasnice, usmjerena na jačanje vokalne muskulature i poboljšanje tehnike govora kako bi se postigla optimalna funkcionalnost glasa. Kod većine bolesnika (čak 75%) dolazi do zadovoljavajućeg oporavka nakon primjene glasovne terapije, što se očituje u poboljšanju kvalitete glasa zahvaljujući adekvatnoj glotalnoj kompenzaciji (16,26).

Glasovna terapija se klasificira u indirektni i direktni pristup. Indirektna terapija se sastoji od savjetovanja o mehanizmu glasovne produkcije i edukacije bolesnika o higijeni glasa. Logopedi mogu pomoći u smanjenju abnormalnih hiperfunkcionalnih simptoma, uključujući čišćenje grla, kašljanje i povećanu napetost posturalnih mišića. S druge strane, cilj direktne terapije je smanjenje glotičnog razmaka, obnova glasovne funkcije i sprečavanje aspiracije. Najčešće korištene tehnike uključuju tvrdu glotalnu ataku, abdominalno disanje, opuštanje glave i vrata, treperenje usnicama i jezikom, rezonantni glas, metodu naglaska, fonaciju na udisaju te laringealnu masažu (13,17).

Tvrda glotalna ataka pomaže u povećanju adukcije glasnica, čime se poboljšava glasovna projekcija i jasnoća. Bolesnik uči kako kontrolirano i snažno započeti glasovni zvuk, što doprinosi zatvaranju glasnica i smanjuje zračni protok između njih.

Abdominalno disanje, ili dijafragmalno disanje, osigurava stabilan i učinkovit izvor zraka za fonaciju. Bolesnici se podučavaju kako koristiti dijafragmu prilikom disanja, što povećava kontrolu nad zračnim protokom i smanjuje napetost u gornjem dijelu tijela.

Opuštanje glave i vrata smanjuje napetost u mišićima koji sudjeluju u glasovnoj produkciji. Ova tehnika uključuje vježbe koje pomažu u smanjenju stresa i napetosti, omogućujući glasnicama slobodnije kretanje.

Treperenje usnicama i jezikom pomaže u poboljšanju koordinacije i kontrole mišića uključenih u govor. Ove vježbe potiču opuštanje i fleksibilnost, što utječe na poboljšanje kvalitete glasa.

Rezonantni glas uključuje tehnike koje povećavaju vibraciju u usnoj šupljini i sinusima, poboljšavajući jasnoću i jačinu glasa.

Metoda naglaska koristi ritmičke vježbe koje dovode do poboljšanja koordinacije disanja i fonacije. Bolesnici uče kako sinkronizirati izdisaj s proizvodnjom glasa, što smanjuje napetost i povećava glasovnu stabilnost.

Fonacija na udisaju je tehnika koja pomaže u poboljšanju kontrole i fleksibilnosti glasa. Bolesnici vježbaju proizvodnju zvuka tijekom udisaja, što doprinosi jačanju glasnica i poboljšanje kvalitete glasa.

Laringealna masaža je tehnika koja se koristi za smanjenje mišićne napetosti u području grkljana te poboljšava pokretljivost glasnica i smanjuje nelagodu tijekom govora.

Osim poboljšanja glasovne funkcije, tehnike glasovne terapije pomažu u sprječavanju razvoja loših kompenzatornih navika. Kod nekih bolesnika može doći do razvoja hiperfunkcionalnih glasovnih ponašanja, što dodatno otežava glasovnu produkciju.

U slučajevima kada je planiran kirurški tretman, glasovna terapija igra važnu ulogu preoperativno i postoperativno. Preoperativna glasovna terapija priprema glasnice za operaciju, dok postoperativna rehabilitacija doprinosi bržem i uspješnijem oporavku glasa. Također, terapija pomaže bolesnicima u prilagodbi na promjene u glasovnoj funkciji nakon kirurškog zahvata, osiguravajući dugoročno zadovoljavajuće rezultate (13,17).

7. Kirurška terapija

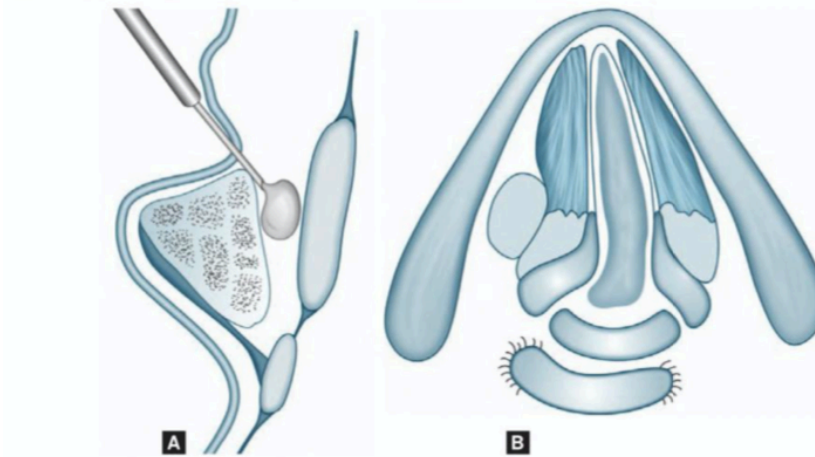
Razlikujemo četiri vrste kirurških zahvata u liječenju jednostrane paralize glasnice:

1. Injekcijska medijalizacijska laringoplastika
2. Medijalizacijska tiroplastika tip 1
3. Adukcija aritenoida (ili aritenoidopeksija)
4. Tehnike laringealne reinervacije

Trenutno, nema uvjerljivih dokaza da je jedna tehnika kirurške medijalizacije glasnica superiornija od druge u smislu učinka na akustičke i aerodinamičke parametre glasa ili perceptivne i laringoskopske evaluacije. Odabir kirurške metode liječenja ovisi ponajprije o kliničkoj slici i individualiziranim značajkama bolesnika (26).

7.1. Injekcijska medijalizacijska laringoplastika

Injekcijska laringoplastika je minimalno invazivni postupak koji se koristi u liječenju fonatorne glotidne insuficijencije kod bolesnika s jednostranom paralizom glasnice, parezom ili atrofijom, s ciljem augmentacije i time medijalizacije glasnice. Začeci injekcijske laringoplastike datiraju još iz 1911. godine kada je po prvi puta uvedena od strane Brueninga kao transoralni postupak izveden pod općom anestezijom, a tijekom vremena, razvila se u standardni terapijski postupak u otorinolaringologiji. Jedan od ključnih aspekata suvremene injekcijske laringoplastike jest odabir materijala koji se inicira u glasnicu. Dostupne su brojne opcije, a najčešće primjenjivani su materijali na bazi hijaluronske kiseline, autologne masti, kalcijevog hidroksiapatita i kolagenom derivirani proizvodi (28,29). Svaki materijal ima jedinstvene karakteristike biokompatibilnosti i stope resorpcije, što utječe na trajanje i učinkovitost augmentacije glasnica. Postupak je ponekad potrebno ponavljati, stoga je pri odabiru materijala važno razumjeti njihove prednosti i nedostatke kako bi bili optimalni za pojedinog bolesnika. Postupak se može izvoditi u općoj ili lokalnoj anesteziji, ovisno o tehnici i pristupu, ali i o kliničkoj slici bolesnika. Razlikujemo tri glavna pristupa injekcijskoj laringoplastici: perkutani, transoralni i mikrolaringoskopski pristup. Razumijevanje različitih tehnika i njihovih indikacija ključno je za uspješno liječenje bolesnika s paralizom glasnice. Komplikacije postupka su rijetke, no nisu nemoguće te uključuju poteškoće s disanjem, reakciju na materijal ili pogrešno mjesto ubrizgavanja materijala (28,30). Usprkos tome, injekcijska laringoplastika smatra se sigurnim, učinkovitim i široko primjenjivanim postupkom za liječenje disfonije uzrokovane glotičnom insuficijencijom.



Slika 3. A: Injekcija materijala lateralno u *m. vocalis*; **B:** Aplicirani materijal pomiče glasnicu medijalno.

Izvor: Sataloff, R.T., Chowdhury, F., Portnoy, J., Hawkshaw, M.J., Joglekar S. Surgical Techniques in Otolaryngology – Head and Neck Surgery: Laryngeal Surgery. New Delhi, India: Jaypee Brothers Medical Publishers;2013

7.1.1. Perkutani pristup

Injekcijska laringoplastika perkutanim pristupom može se izvesti trans-krikotiroidnim, trans-tiroidnim ili trans-tirohoidnim putem. Prvi korak u pripremi za perkutanu injekciju je lokalizacija laringealnih orijentacijskih točaka palpacijom. Najvažniji orijentiri su izbočenje tiroidne hrskavice, donji rub tiroidne hrskavice, krikoidna hrskavica i krikotiroidna membrana. Cijeli postupak se izvodi u lokalnoj anesteziji. Ovisno o pristupu inicira se 0,5–1,0 mL lokalnog anestetika špricom od 1 mL i iglom od 30 gauge iznad krikotiroidne membrane za trans-krikotiroidni pristup, iznad donjeg ruba tiroidne lamine za trans-tiroidni pristup i iznad tiroidnog izbočenja za trans-tirohoidni pristup. Zahvat se izvodi pod direktnom vizualizacijom uz pomoć fiberlaringoskopije (FLS) (31).

Najčešći pristup koji se koristi je trans-krikotiroidni. Nakon palpacije orijentacijskih točaka, injekcijska igla od 27 gaugea uvodi se uz donji rub tiroidne hrskavice, približno 5 mm lateralno

od medijane ravnine, okomito na krilo tiroidne hrskavice. Ovom tehnikom glanicama se pristupa odozdo, kroz subglottis. Vizualizacijom uz pomoć FLS-a, igla se zatim uvodi u duboki paraglotički prostor glasnice gdje se ubrizgava željeni materijal što dovodi do adekvatne medijalizacije glasnice.

Kod trans-tirohioidnog pristupa, razlika je u tome što se igla uvodi odmah iznad tirohioidnog zareza, kroz potkožno tkivo, ulazeći u grkljan na razini peteljke epiglotisa pod kutom prema dolje, pristupajući glanicama odozgo.

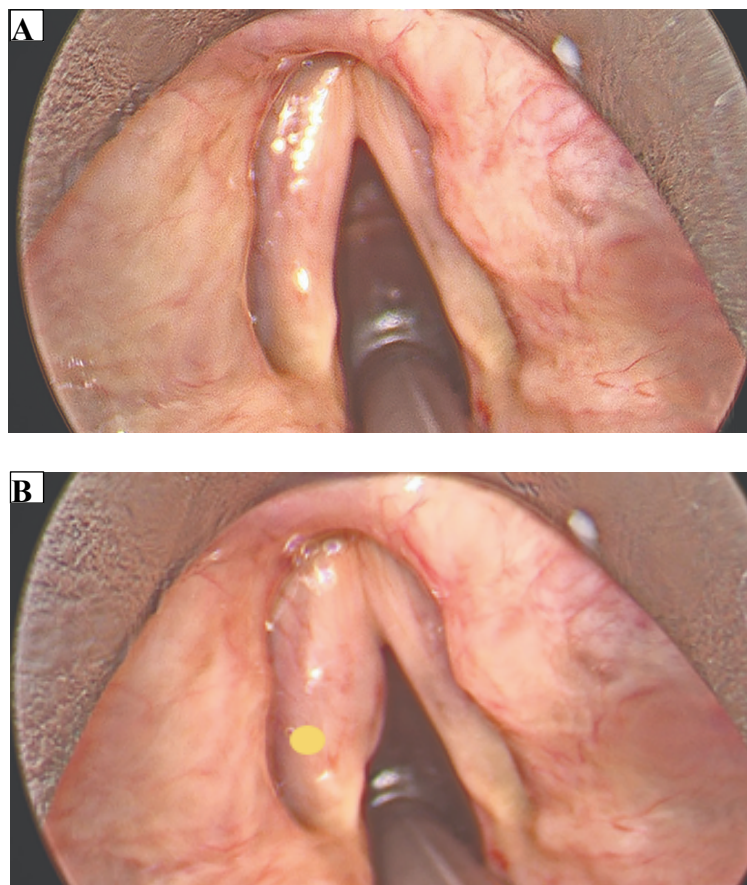
U konačnici, kod trans-tiroidnog pristupa igla se postavlja okomito na tiroidnu hrskavicu, približno 5 mm lateralno od medijane ravnine i 2–3 mm iznad donjeg ruba. Nježno se primjenjuje pritisak dok igla ne prođe kroz hrskavicu. Potom se igla lagano savija kako bi se usmjerila lateralno prema paraglotičnom prostoru. Važno je za napomenuti da se ovaj pristup ne izvodi često zbog kalcifikacija tiroidne hrskavice, posebice u starijih bolesnika (31–33).

7.1.2. Transoralni pristup

Transoralni pristup izvodi se u lokalnoj anesteziji uz izravnu vizualizaciju uz pomoć FLS-a. Jezik bolesnika drži se gazom jednom rukom, dok se šprica s injekcijskim materijalom drži drugom. Obično se za injekciju koristi igla duljine 25 cm s fleksibilnim vratom kalibra 16 i vrhom igle kalibra 25. Igla se savija kako bi se mogla usmjeriti kroz ždrijelo u grkljan. Dok asistent drži FLS, igla se uvodi oralno i usmjerava prema odgovarajućoj glasnici. Idealna punkcija izvedena je lateralno i blago anteriorno od vrha vokalnog nastavka aritenoidne hrskavice (34).

7.1.3. Mikrolaringoskopski pristup

Razlika mikrolaringoskopije u odnosu na perkutani i transoralni pristup je ta što se izvodi pod općom anestezijom. Nakon što je bolesnik intubiran, grkljan se prikazuje i suspendira pomoću rigidnog laringoskopa. Pod kontrolom mikroskopa učini se operacijski zahvat - mikrolaringoskopija, kojim se vizualiziraju glasnice te se igla duljine 25 cm s fleksibilnim vrhom kalibra 25 usmjerava kroz rigidni laringoskop. Kao i kod transoralnog pristupa, igla se usmjerava lateralno i blago anteriorno od vrha vokalnog nastavka aritenoidne hrskavice (34).



Slika 4. Medijalizacije lijeve glasnice mikrolaringoskopijom: **A:** Preoperativni lokalni nalaz; **B:** Implantirana lijeva glasnica (s označenim mjestom idealne punkcije)

Izvor: Arhiva Zavoda za audiologiju i fonijatriju, Klinički bolnički centar Rijeka

7.1.4. Materijali

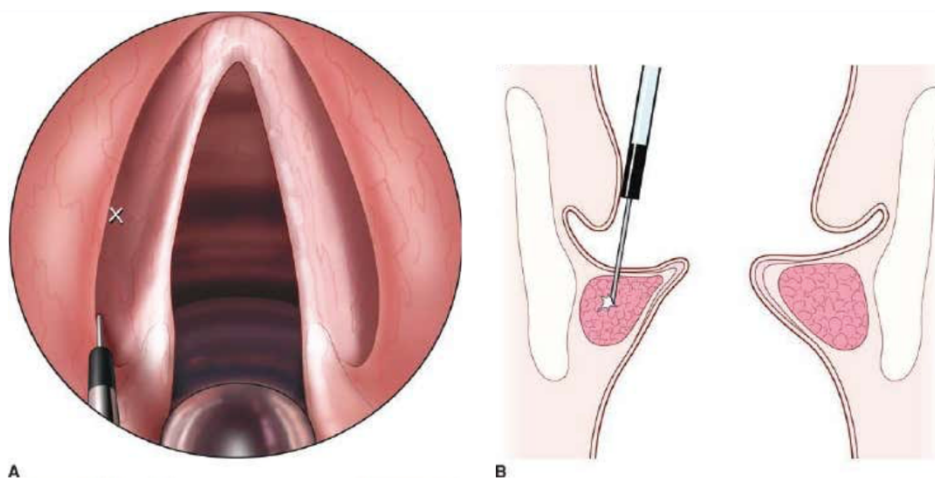
Idealni materijal trebao bi biti biokompatibilan i inertan kako bi se smanjio rizik od lokalne reakcije tkiva ili fibroze . Također, materijal bi trebao biti jednostavan za upotrebu i imati nisku cijenu. Nadalje, trebao bi biti trajan i otporan na resorpciju i migraciju, dok bi istovremeno trebao održavati normalnu viskoelastičnost glasnice nakon injekcije (34). Materijali koji su trenutno dostupni te se koriste u postupku injekcijske laringoplastike su materijali na bazi hijaluronske kiseline, autologno masno tkivo, autologna fascija, preparati na bazi gela i kalcijev hidroksiapatit (32). Stariji materijali, poput Teflona više se ne koriste zbog komplikacija, kao što je stvaranje granuloma i ožiljnog tkiva. Većina materijala koji se koriste su razgradivi, pa je postupak nakon nekog vremena potrebno ponoviti. Moguće je koristiti i nerazgradive materijale, no to za sobom nosi veću mogućnost razvoja komplikacija: reakcija na strano tkivo, migracija materijala, formiranje granuloma te hipersenzitivnost.

Budući da ne postoji savršen materijal na tržištu, važno je razumjeti prednosti i nedostatke dostupnih materijala kako bi se odabrao optimalan za pojedinu kliničku sliku (32,34).

7.1.5. Komplikacije

Komplikacije postupka injekcijske laringoplastike rijetko su viđene, no nisu nemoguće. Obično se radi kompromitiranosti dišnog puta, reakciji na materijal ili pogrešnom mjestu ubrizgavanja materijala. Kod pristupa koji se izvode u općoj anesteziji, teže je procijeniti volumen injekcije, odnosno optimalnu količinu materijala koji se ubrizgava u glasnicu zbog nedostatka povratne informacije bolesnika putem fonacije. Prekomjerna injekcija može dovesti do kompromitacije dišnih putova, što postaje vidljivo tek kada se bolesnik ekstubira. Premala injekcija nosi rizik od neadekvatnog rezultata i potrebe za ponovljenim postupkom. Osim uobičajenih rizika anestezije, pristup može biti otežan i zbog anatomskih čimbenika i problema s vratnom

kralježnicom. Nadalje, uobičajena pogreška pri izvođenju ovog zahvata je nenamjerna površinska injekcija materijala u površinsku laminu propriju glasnice. Rezultat toga je upalna reakcija okolnog tkiva, stvaranje ožiljaka te nepovoljan utjecati na mukozni val, što dovodi do kompromitacije vokalnih rezultata. Stoga je važno uvijek znati točan položaj igle prije početka injekcije. Nadalje, ako je injekcija tehnički zahtjevna, može se odlučiti za kratkotrajni injekcijski materijal kako bi se smanjio rizik od trajne promuklosti zbog slučajnog pogrešnog smještaja materijala. U konačnici, iako se injekcijska laringoplastika smatra sigurnom tehnikom, kliničar uvijek treba biti svjestan mogućnosti opstrukcije dišnih puteva, krvarenja dišnih puteva, aspiracije ili ozljede susjednih struktura grkljana (31,35,36).



Slika 5. A: Injekcija lijeve glasnice pod izravnom laringoskopijom. **B:** Pravilna pozicija injekcije u paraglotički prostor. Vrh igle treba biti duboko u glasnici, a ne površinski u Reinkeovom prostoru.

Izvor: Rosen CA, Simpson CB. *Operative techniques in laryngology*. New York, NY: Springer, 2008

7.2. Medijalizacijska tiroplastika

Kirurgija grkljana, uključujući vanjsku medijalizacijsku tiroplastiku (MT) i aritenoidnu adukciju (AA), trenutno se smatra standardnom terapijom za dugotrajno liječenje UVFP-a.

Medijalizacijska tiroplastika s trajnim implantatom, poznata kao tiroplastika tip I, kirurška je terapija koja omogućava repoziciju glasnica, odnosno njihovu trajnu statičku medijalizaciju, kako bi se poboljšalo njihovo zatvaranje, a time i sama funkcija glasa.

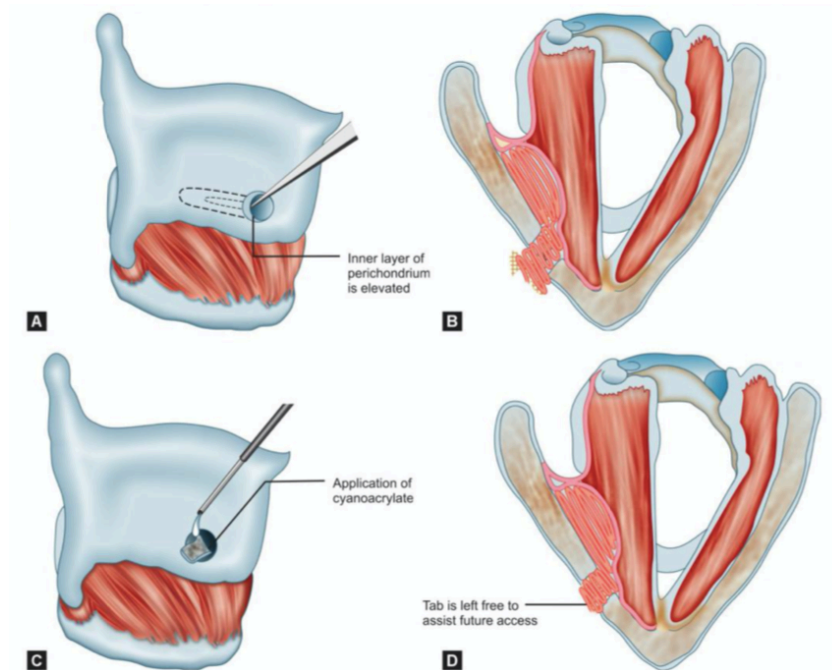
Početak 1970-ih, Isshiki je usavršio tehniku tiroplastike, a Koufman popularizirao u Sjedinjenim Državama te predložio korištenje ručno izrađenih implantata od silikonskog elastomera (Silastic) umjesto hrskavice. Tehnika MT-a predstavljala je značajan iskorak u tradicionalnom liječenju VFP-a. Operacija je reverzibilna (za razliku od laringoplastike injekcijom teflona, primarnog tretmana za VFP 1970-ih) i omogućuje fino podešavanje glasa jer se izvodi pod lokalnom anestezijom. Razvijeni su različiti implantati koji se koriste za medijalizaciju, uključujući Silastic, Gore-Tex trake i blokove hidroksiapatita, a ugrađuju se vanjskim rezom na vratu kroz otvor u tiroidnoj hrskavici. Kirurg radi rez preko tiroidne hrskavice na strani zahvaćene glasnice kako bi izložio lateralnu tiroidnu laminu. Zatim se ocrta i reže prozor kroz hrskavicu na razini glasnica. Implantat se postavlja kroz taj prozor u paraglotični prostor kako bi se glasnica medijalizirala, te se potom šiva kako bi se spriječila migracija (37,38).

Idealno bi bilo da se tiroplastika tipa I izvodi u lokalnoj anesteziji sa ili bez sedacije. Minimalna sedacija je poželjna u odnosu na opću anesteziju jer smanjuje troškove i vrijeme zahvata. Nadalje, tehnika u budnom stanju omogućuje intraoperativnu procjenu kvalitete glasa bez potrebe za endoskopskom vizualizacijom funkcionalne medijalizacije glasnica. Međutim, ne mogu svi bolesnici tolerirati ovaj anesteziološki pristup bilo zbog anksioznosti, vazovagalnog

odgovora, intolerancije na sedative, anatomskih varijacija ili teških komorbiditeta. U tim slučajevima, tiroplastika tipa I može se izvesti pod općom anestezijom koristeći laringealnu masku (LMA), supraglotični uređaj za disanje koji omogućuje prolaz fleksibilnog laringoskopa za intraoperativno praćenje dišnih puteva i potvrdu odgovarajuće medijalizacije glasnica (37).

MT je operacija dizajnirana za augmentaciju ili medijalizaciju glasnice u tri dimenzije: anteroposteriorno, medijalno-lateralno i superiorno-inferiorno. Tijekom operacije, kirurg treba biti svjestan tih triju dimenzija i imati sposobnost kontroliranja oblika implantata. MT je operacija s jednostavnom premisom: postavljanje implantata za medijalizaciju glasnice, ali postoje nijanse koje mogu značajno utjecati na uspjeh operacije. Kirurg mora izbjeći postavljanje implantata previše anteriorno (što rezultira napetim glasom) ili previše superiorno. Ovo su najčešće pogreške u MT kirurgiji. Druge revizije obično uključuju postavljanje većeg implantata, premda su ponekad potrebne zamjene s manjim implantatom ili repozicioniranje trenutnog implantata. Usprkos tome, MT ima visoku stopu uspjeha, sa stopom revizije oko 5 do 6%.

Nakon operacije, velik broj bolesnika može razviti različite stupnjeve postoperativne disfonije zbog paraglotičnog edema ili submukoznog krvarenja. Bolesnika je potrebno upozoriti na to prije operacije. Prije su svi bolesnici zadržavani na promatranju 23 sata zbog zabrinutosti za edem dišnih putova. Međutim, MT se sve više izvodi kao jednodnevna operacija. Period postoperativne disfonije je varijabilan, a obično traje između 2 do 6 tjedana. Rijetki slučajevi mogu trajati i do 3 mjeseca (39–41).



Slika 6. Postupak medijalizacijske tiroplastike tip I implantacijom Gore-Tex trake.

Izvor: Sataloff, R.T., Chowdhury, F., Portnoy, J., Hawkshaw, M.J., Joglekar S. Surgical Techniques in Otolaryngology – Head and Neck Surgery: Laryngeal Surgery. New Delhi, India: Jaypee Brothers Medical Publishers;2013

7.3. Aritenoidna adukcija

Adukcija aritenoida je kirurški postupak koji se rijetko koristi samostalno u liječenju jednostrane paralize glasnice, već kao dodatak medijalizacijskoj tiroplastici u određenim slučajevima VFP-a. Ti slučajevi se odnose na bolesnike sa smanjenim kontaktom među vokalnim nastavcima te na one s različito položenim glasnicama. FLS je pretraga izbora koja pruža informacije o kontaktu vokalnih nastavaka i visini glasnica te je korisna preoperativno u procjeni treba li bolesnika podvrgnuti AA. Sam kirurški postupak temelji se na postavljanju šava od mišićnog nastavka aritenoida prema prednjem dijelu štitne hrskavice, čime se simulira adukcijski učinak lateralnog krikoaritenoidnog mišića. Adukcija aritenoida u konačnici snižava

položaj vokalnog nastavka, medijalizira i stabilizira vokalni nastavak i rotira aritenoidnu hrskavicu (42–44).

7.4. Laringealna reinervacija

Postupak laringealne reinervacije osmišljen je kako bi se omogućila nova inervacija denerviranom hemilarinksu nakon ozljede odgovarajućeg povratnog laringealnog živca. Tehnike reinervacije larinksa uključuju izravnu end-to-end anastomozu RLN-a, hipoglosno-RLN anastomozu, ansa cervicalis-RLN anastomozu, neuromuskularni pedikul, slobodno presađivanje živca i postupke implantacije živca. S novom živčanom opskrbom, paralizirana glasnica postiže medijalniji položaj, napetost i tonus sličan neozlijeđenoj glasnici i trodimenzionalnu masu sličnu suprotnoj strani. Navedeno dovodi do mogućnosti dodirivanja glasnica tijekom fonacije te pruža dovoljno simetrije kako bi spriječile nepravilne oscilacije tijekom fonatornih zadataka. Funkcija gutanja i učinkovitost kašlja, također su poboljšane. Povratak sposobnosti pokreta zahvaćene glasnice u abdukciji i adukciji se ne postiže (45–47).

8. Zaključak

Jednostrana paraliza glasnica predstavlja značajan klinički entitet koji može ozbiljno narušiti kvalitetu života bolesnika, uzrokujući probleme s fonacijom i povećavajući rizik od aspiracije. Kao što je prikazano u ovom radu, različite terapijske opcije dostupne su za liječenje ovog stanja, uključujući glasovnu terapiju, injekcijsku laringoplastiku, medijalizacijsku tiroplastiku, adukciju aritenoida i tehnike reinervacije larinksa. Svaka od ovih metoda ima svoje prednosti i nedostatke te bi izbor terapije trebao biti prilagođen individualnim potrebama bolesnika.

Glasovna terapija može biti učinkovita kao inicijalni pristup, posebno u blažim slučajevima. Injekcijska laringoplastika i medijalizacijska tiroplastika nude brza i učinkovita rješenja za poboljšanje glasovne funkcije, dok tehnike reinervacije larinksa pružaju dugoročnija rješenja za vraćanje mišićnog tonusa glasnica.

Napredak u kirurškim tehnikama i materijalima za injekcije omogućuje sve precizniji i sigurniji pristup liječenju UVFP-a. Unatoč tome, važno je da otorinolaringolozi - fonijatri budu u tijeku s najnovijim istraživanjima i tehnološkim inovacijama kako bi osigurali optimalnu njegu bolesnika.

Za postizanje najboljih ishoda liječenja bolesnika s jednostranom paralizom glasnice ključna je uska suradnja otorinolaringologa - fonijatra i logopeda.

9. Sažetak

Terapija jednostrane paralize glasnice

Jednostrana paraliza glasnice (UVFP) je čest klinički entitet kod bolesnika koji se obraćaju fonijatru te ima značajan utjecaj na kvalitetu života osobe. Najčešći uzrok jednostrane paralize glasnice je ozljeda povratnog laringealnog živca (RLN), koja može nastati zbog jatrogenih uzroka (kirurške traume), ekstralaringealnih malignih bolesti, idiopatskih i neuroloških uzroka, kao i zbog nekirurških trauma. Klinička slika i manifestacije UVFP uključuju gubitak pokreta i mišićnog tonusa glasnice, što dovodi do nepotpunog zatvaranje glotisa, koje može rezultirati disfonijom i aspiracijom. Dijagnostički postupci uključuju laringoskopiju, stroboskopiju i elektromiografiju, koje omogućuju detaljan pregled strukturalnih i funkcionalnih promjena glasnica. Trenutni terapijski tretmani za UVFP uključuju glasovnu terapiju, injekcijsku laringoplastiku, medijalizacijsku tiroplastiku, adukciju aritenoida i tehnike reinervacije larinksa. Cilj svakog terapijskog pristupa je vraćanje normalne fonacijske funkcije bez aspiracije. Glasovna terapija može biti korisna kao samostalni tretman ili u kombinaciji s drugim intervencijama. Injekcijska laringoplastika je minimalno invazivni postupak koji uključuje ubrizgavanje materijala u glasnicu čime se postiže njena medijalizacija i augmentacija. S druge strane, medijalizacijska tiroplastika i aritenoidna adukcija su invazivniji, ali trajniji kirurški postupci kojima se glasnica pomiče bliže sredini kako bi se postiglo bolje zatvaranje glotisa. Tehnike reinervacije larinksa kao što su direktna anastomoza RLN, hipoglosalno-RLN anastomoza, ansa cervikalis-RLN anastomoza, također se koriste kako bi se povratila mišićna masa i tonus glasnica. Izbor terapijskog pristupa mora biti individualiziran za svakog bolesnika, uzimajući u obzir specifične kliničke okolnosti i ciljeve liječenja.

Ključne riječi: disfonija, glasnice, laringoplastika

10. Summary

Therapy for the unilateral vocal cord paralysis

Unilateral vocal fold paralysis (UVFP) is a common clinical entity in patients who consult a phoniatician and significantly impacts a person's quality of life. The most common cause of unilateral vocal cord paralysis is injury to the recurrent laryngeal nerve (RLN), which occurs due to iatrogenic causes (surgical trauma), extralaryngeal malignancies, idiopathic and neurological causes, as well as non-surgical traumas. The clinical presentation and manifestations of UVFP include the loss of movement and muscle tone of the vocal fold, leading to incomplete glottic closure, which can result in dysphonia and aspiration. Diagnostic procedures include laryngoscopy, stroboscopy, and electromyography, which enable a detailed examination of structural and functional changes in the vocal folds. Current treatments for UVFP include voice therapy, injection laryngoplasty, medialization thyroplasty, arytenoid adduction, and laryngeal reinnervation techniques. The goal of any therapeutic approach is to restore normal phonatory function without aspiration. Voice therapy can be beneficial as a standalone treatment or combined with other interventions. Injection laryngoplasty is a minimally invasive procedure that involves injecting material into the vocal fold to achieve its medialization and augmentation. In contrast, medialization thyroplasty and arytenoid adduction are more invasive, but permanent surgical procedures that move the vocal fold closer to the midline to achieve better glottic closure. Laryngeal reinnervation techniques, such as direct RLN anastomosis, hypoglossal-RLN anastomosis, and ansa cervicalis-RLN anastomosis, are also used to restore muscle mass and tone of the vocal folds. The choice of therapeutic approach must be individualized for each patient, considering specific clinical circumstances and treatment goals.

Keywords: dysphonia, vocal cords, laryngoplasty

11. Literatura

1. Križan Z. Kompendij anatomije čovjeka. 2. izd. 2. dio, Pregled građe glave, vrata i leđa: za studente opće medicine i stomatologije. 1989. 108–115 p.
2. Bruss DM, Sajjad H. Anatomy, Head and Neck: Laryngopharynx. StatPearls [Internet]. 2023 May 8 [cited 2024 Jun 25]; Available from: <https://www.ncbi.nlm.nih.gov/books/NBK549913/>
3. Suárez-Quintanilla J, Cabrera AF, Sharma S. Anatomy, Head and Neck: Larynx. 2023 Sep 4 [cited 2024 Jun 19];1. Available from: <https://www.ncbi.nlm.nih.gov/books/NBK538202/>
4. Flynn W, Vickerton P. Anatomy, Head and Neck: Larynx Cartilage. StatPearls [Internet]. 2023 Jul 24 [cited 2024 Jun 19]; Available from: <https://www.ncbi.nlm.nih.gov/books/NBK553185/>
5. Krmpotić-Nemanić J, Marušić A. Anatomija čovjeka. 1. izd. 2. dio. Zagreb: Medicinska naklada. 2002. 316–322 p.
6. Krajina Z. Otorinolaringologija i cervikofacijalna kirurgija. 1. izd. 1. dio. Zagreb: Školska knjiga. 1983. 419–469 p.
7. Junco K, Chandran SK. Anatomy, Head and Neck: Larynx Muscles. StatPearls [Internet]. 2023 Aug 8 [cited 2024 Jun 19]; Available from: <https://www.ncbi.nlm.nih.gov/books/NBK545231/>
8. Allen E, Murcek BW. Anatomy, Head and Neck, Larynx Recurrent Laryngeal Nerve. StatPearls [Internet]. 2018 [cited 2024 Jun 19]; Available from: <http://www.ncbi.nlm.nih.gov/pubmed/29261997>
9. Bumber Ž, Katić V, Nikšić-Ivančić M, Pegan B, Petric V, Šprem N i sur. Otorinolaringologija. Zagreb: Naklada Ljevak; 2004. 251–284 p.
10. Slipac J, Bilić M. Komplikacije i ograničenja laringoskopije ultrabrzom kamerom. Liječnički vjesnik. 2022;381–5.
11. Bailey BJ, Johnson JT, Rosen C. Bailey's Head and Neck Surgery: Otolaryngology. 2013;
12. Katić V, Prgomet D i sur. Otorinolaringologija i kirurgija glave i vrata – priručnik. Zagreb: Naklada Ljevak; 2009.
13. Schindler A, Bottero A, Capaccio P, Ginocchio D, Adorni F, Ottaviani F. Vocal Improvement After Voice Therapy in Unilateral Vocal Fold Paralysis. Journal of Voice [Internet]. 2008 Jan 1 [cited 2024 Jun 19];22(1):113–8. Available from: <http://www.jvoice.org/article/S0892199706001032/fulltext>
14. Wang HW, Lu CC, Chao PZ, Lee FP. Causes of Vocal Fold Paralysis. Ear Nose Throat J [Internet]. 2022 Aug 1 [cited 2024 Jun 19];101(7):NP294–8. Available from: <https://pubmed.ncbi.nlm.nih.gov/33090900/>
15. Finck C. Laryngeal dysfunction after thyroid surgery: diagnosis, evaluation and treatment. Acta Chir Belg [Internet]. 2006 [cited 2024 Jun 19];106(4):378–87. Available from: <https://pubmed.ncbi.nlm.nih.gov/17017688/>

16. Bothe C, López M, Quer M, León X, García J, Lop J. [Aetiology and treatment of vocal fold paralysis: retrospective study of 108 patients]. *Acta Otorrinolaringol Esp* [Internet]. 2014 [cited 2024 Jun 19];65(4):225–30. Available from: <https://pubmed.ncbi.nlm.nih.gov/24780305/>
17. Boone D MSVBSL. *The voice and voice therapy*. 7th edition. Boston: Boston: Allyn & Bacon; 2005.
18. Priyamvada S, Priyamvada S. *Vocal Cord Paralysis*. *Updates on Laryngology* [Internet]. 2022 May 10 [cited 2024 Jun 25]; Available from: <https://www.intechopen.com/chapters/81705>
19. Lundy DS, Casiano RR. “Compensatory falsetto”: effects on vocal quality. *J Voice* [Internet]. 1995 [cited 2024 Jun 19];9(4):439–42. Available from: <https://pubmed.ncbi.nlm.nih.gov/8574311/>
20. Koufman JA, Postma GN, Cummins MM, Blalock PD. *Vocal fold paresis*. *Otolaryngol Head Neck Surg* [Internet]. 2000 Apr [cited 2024 Jun 19];122(4):537–41. Available from: <https://pubmed.ncbi.nlm.nih.gov/10740174/>
21. Singh JM, Wang R, Winters R, Kwartowitz G. *Unilateral Vocal Fold Paralysis*. *Curr Opin Otolaryngol Head Neck Surg* [Internet]. 2024 Feb 9 [cited 2024 Jun 19];4(3):176–81. Available from: <https://www.ncbi.nlm.nih.gov/books/NBK519060/>
22. Bonetti A. *PERCEPTIVNA PROCJENA GLASA*. [cited 2024 Jun 25]; Available from: <http://www.southalabama>.
23. Webb AL, Carding PN, Deary IJ, MacKenzie K, Steen N, Wilson JA. The reliability of three perceptual evaluation scales for dysphonia. *European Archives of Oto-Rhino-Laryngology* [Internet]. 2004 Sep 13 [cited 2024 Jun 25];261(8):429–34. Available from: <https://link.springer.com/article/10.1007/s00405-003-0707-7>
24. Jesus LMT, Martinez J, Hall A, Ferreira A. *Acoustic Correlates of Compensatory Adjustments to the Glottic and Supraglottic Structures in Patients with Unilateral Vocal Fold Paralysis*. *Biomed Res Int* [Internet]. 2015 [cited 2024 Jun 25];2015. Available from: </pmc/articles/PMC4628731/>
25. Heđever M. *Osnove fiziološke i govorne akustike*. Zagreb: Edukacijsko-rehabilitacijski fakultet Sveučilišta u Zagrebu; 2010.
26. Ryu CH, Kwon TK, Kim H, Kim HS, Park IS, Woo JH, et al. *Guidelines for the Management of Unilateral Vocal Fold Paralysis From the Korean Society of Laryngology, Phoniatics and Logopedics*. *Clin Exp Otorhinolaryngol* [Internet]. 2020 Nov 1 [cited 2024 Jun 25];13(4):340. Available from: </pmc/articles/PMC7669319/>
27. Rubin J, Sataloff R, Korovin GS. *Diagnosis and Treatment of Voice Disorders*. *Pract Otorhinolaryngol (Basel)*. 2014;80(9):1325–40.
28. Chang WD, Chen SH, Tsai MH, Tsou YA. *Autologous Fat Injection Laryngoplasty for Unilateral Vocal Fold Paralysis*. *J Clin Med* [Internet]. 2021 Nov 1 [cited 2024 Jun 20];10(21). Available from: </pmc/articles/PMC8584613/>
29. Sielska-Badurek EM, Sobol M, Jedra K, Rzepakowska A, Osuch-Wójcikiewicz E, Niemczyk K. *Injection laryngoplasty as miniinvasive office-based surgery in patients*

- with unilateral vocal fold paralysis – voice quality outcomes. Videosurgery and other Miniinvasive Techniques [Internet]. 2017 Sep 1 [cited 2024 Jun 20];12(3):277. Available from: [/pmc/articles/PMC5649502/](#)
30. Mallur PS, Rosen CA. Vocal fold injection: Review of indications, techniques, and materials for augmentation. Clin Exp Otorhinolaryngol [Internet]. 2010 Dec [cited 2024 Jun 20];3(4):177–82. Available from: https://www.researchgate.net/publication/49739709_Vocal_Fold_Injection_Review_of_Indications_Techniques_and_Materials_for_Augmentation
 31. Salinas JB, Chhetri DK. Injection Laryngoplasty: Techniques and Choices of Fillers. Curr Otorhinolaryngol Rep [Internet]. 2014 Jun 1 [cited 2024 Jun 20];2(2):131–6. Available from: <https://link.springer.com/article/10.1007/s40136-014-0038-9>
 32. Chhetri DK, Jamal N. Percutaneous Injection Laryngoplasty. Laryngoscope [Internet]. 2014 Mar [cited 2024 Jun 20];124(3):742. Available from: [/pmc/articles/PMC4324610/](#)
 33. Ward PH, Hanson DG, Abemayor E. Transcutaneous Teflon injection of the paralyzed vocal cord: a new technique. Laryngoscope [Internet]. 1985 Jun [cited 2024 Jun 20];95(6):644–9. Available from: <https://pubmed.ncbi.nlm.nih.gov/3999897/>
 34. Phua CQ MYHJKY. Injection laryngoplasty. The Otorhinolaryngologist. 2013;
 35. Chheda NN, Rosen CA, Belafsky PC, Simpson CB, Postma GN. Revision laryngeal surgery for the suboptimal injection of calcium hydroxylapatite. Laryngoscope [Internet]. 2008 Dec [cited 2024 Jun 20];118(12):2260–3. Available from: <https://pubmed.ncbi.nlm.nih.gov/19029857/>
 36. Sulica L, Rosen CA, Postma GN, Simpson B, Amin M, Courey M, et al. Current practice in injection augmentation of the vocal folds: indications, treatment principles, techniques, and complications. Laryngoscope [Internet]. 2010 Feb [cited 2024 Jun 20];120(2):319–25. Available from: <https://pubmed.ncbi.nlm.nih.gov/19998419/>
 37. Wilson A, Kimball EE, Sayce L, Luo H, Khosla SM, Rousseau B. Medialization Laryngoplasty: A Review for Speech-Language Pathologists. J Speech Lang Hear Res [Internet]. 2021 Feb 1 [cited 2024 Jun 20];64(2):481. Available from: [/pmc/articles/PMC8632480/](#)
 38. Hoffman MR, Witt RE, McCulloch TM, Jiang JJ. Preliminary investigation of adjustable balloon implant for type I thyroplasty. Laryngoscope [Internet]. 2011 Apr [cited 2024 Jun 20];121(4):793. Available from: [/pmc/articles/PMC3066186/](#)
 39. Stow NW, Lee JW, Cole IE. Novel approach of medialization thyroplasty with arytenoid adduction performed under general anesthesia with a laryngeal mask. Otolaryngology - Head and Neck Surgery. 2012;146(2):266–71.
 40. Young VVN, Zullo TG, Rosen CA. Analysis of laryngeal framework surgery: 10-year follow-up to a national survey. Laryngoscope [Internet]. 2010 Aug [cited 2024 Jun 20];120(8):1602–8. Available from: <https://pubmed.ncbi.nlm.nih.gov/20641080/>

41. Atallah I, Manjunath MK, Castellanos PF. Transoral silastic medialization for unilateral vocal fold paralysis. *Head Neck* [Internet]. 2019 Sep 1 [cited 2024 Jun 20];41(9):2947–51. Available from: <https://pubmed.ncbi.nlm.nih.gov/31025790/>
42. Nettekville JL, Stone RE, Civantos FJ, Luken ES, Ossoff RH. Silastic medialization and arytenoid adduction: the Vanderbilt experience. A review of 116 phonosurgical procedures. *Ann Otol Rhinol Laryngol* [Internet]. 1993 [cited 2024 Jun 20];102(6):413–24. Available from: <https://pubmed.ncbi.nlm.nih.gov/8390215/>
43. Pillutla P, Zhang Z, Chhetri DK. Effects of Arytenoid Adduction Suture Position on Voice Production and Quality. *Laryngoscope*. 2021 Apr 1;131(4):846–52.
44. Woodson GE, Yeung D, Picerno R, Hengesteg A. Arytenoid adduction: controlling vertical position. *Ann Otol Rhinol Laryngol* [Internet]. 2000 [cited 2024 Jun 20];109(4):360–4. Available from: <https://pubmed.ncbi.nlm.nih.gov/10778889/>
45. Pillutla P, Meenan K, Chhetri DK. What Is the Role of Laryngeal Reinnervation Surgery for Adults With Unilateral Vocal Fold Paralysis? *Laryngoscope*. 2023 Jun 1;133(6):1277–8.
46. Wang W, Chen D, Chen S, Li D, Li M, Xia S, et al. Laryngeal reinnervation using ansa cervicalis for thyroid surgery-related unilateral vocal fold paralysis: A long-term outcome analysis of 237 cases. *PLoS One*. 2011;6(4).
47. Aynehchi BB, McCoul ED, Sundaram K. Systematic review of laryngeal reinnervation techniques. *Otolaryngol Head Neck Surg* [Internet]. 2010 Dec [cited 2024 Jun 20];143(6):749–59. Available from: <https://pubmed.ncbi.nlm.nih.gov/21109073/>

12. Životopis

Marta Pavlović rođena je 24. srpnja 1999. godine u Zagrebu. Školovanje započinje u Osnovnoj školi Bartola Kašića 2006. godine. koju pohađa do 2014. godine. Iste godine upisuje II. opću gimnaziju u Zagrebu. Srednju školu završava 2018. godine, s odličnim uspjehom. Iste godine upisuje Medicinski fakultet Sveučilišta u Rijeci. Tijekom studija sudjelovala je na brojnim kongresima te bila dio organizacijskog odbora studentskog simpozija "PIKNIK". Također, vršila je dužnost demonstratora na Zavodu za anatomiju u razdoblju od 2019. do 2022. te osnovala i vodila Studentsku sekciju iz otorinolaringologije. Aktivno se služi engleskim jezikom.