

Usporedba konzervativnog i operativnog liječenja lezije meniska te rezultati liječenja nakon meniscektomije

Jelić, Emanuel

Master's thesis / Diplomski rad

2024

Degree Grantor / Ustanova koja je dodijelila akademski / stručni stupanj: **University of Rijeka, Faculty of Medicine / Sveučilište u Rijeci, Medicinski fakultet**

Permanent link / Trajna poveznica: <https://um.nsk.hr/um:nbn:hr:184:273911>

Rights / Prava: [In copyright](#)/[Zaštićeno autorskim pravom.](#)

Download date / Datum preuzimanja: **2025-03-03**



Repository / Repozitorij:

[Repository of the University of Rijeka, Faculty of
Medicine - FMRI Repository](#)



SVEUČILIŠTE U RIJECI

MEDICINSKI FAKULTET

SVEUČILIŠNI INTEGRIRANI PRIJEDIPLOMSKI I DIPLOMSKI

STUDIJ MEDICINA

Emanuel Jelić

USPOREDBA KONZERVATIVNOG I OPERATIVNOG LIJEČENJA LEZIJE MENISKA

TE REZULTATI LIJEČENJA NAKON MENISCEKTOMIJE

Diplomski rad

Rijeka, 2024.

SVEUČILIŠTE U RIJECI

MEDICINSKI FAKULTET

SVEUČILIŠNI INTEGRIRANI PRIJEDIPLOMSKI I DIPLOMSKI

STUDIJ MEDICINA

Emanuel Jelić

USPOREDBA KONZERVATIVNOG I OPERATIVNOG LIJEČENJA LEZIJE MENISKA

TE REZULTATI LIJEČENJA NAKON MENISCEKTOMIJE

Diplomski rad

Rijeka, 2024.

Mentor rada: Nasl. doc. dr. sc. Tomislav Mađarević, dr. med.

Diplomski rad ocijenjen je dana 1.7.2024. na Medicinskom fakultetu Sveučilišta u Rijeci pred povjerenstvom u sastavu:

1. Izv. prof. dr. sc. Zdravko Jotanović, dr. med.
2. Nasl. doc. dr. sc. Nikola Gržalja, dr. med.
3. Nasl. izv. prof. dr. sc. Dalen Legović, dr. med.

Rad sadrži 29 stranica, 4 slike, 33 literaturna navoda.

Posveta/zahvala

Veliko hvala mojem mentoru, nasl. doc. dr. sc. Tomislavu Mađareviću, dr. med. na strpljenju, razumijevanju, pristupačnosti, nesebičnoj pomoći i izuzetnoj stručnosti prilikom pisanja ovog rada.

Hvala mojoj mami Verki na velikoj podršci, vjeri u mene, nesebičnoj ljubavi i molitvama.

I za kraj, ali ne i najmanje bitnoj, veliko hvala mojoj Ivoni na nesebičnoj ljubavi, podršci i brizi.

Učinila si ovo putovanje puno jednostavnijim, ljepšim i bržim. Oličenje si izvrsnog studenta i izuzetne osobe te se tvojim primjerom možemo svi voditi.

Sadržaj

1. Uvod	1
2. Svrha rada	2
3. Anatomija koljenog zgloba	2
4. Biomehanika koljena	5
5. Ozljede meniska	7
5.1. Epidemiologija	7
5.2. Mehanizam nastanka i klasifikacija lezija meniska	7
5.3. Klinička slika i dijagnostika lezije meniska	11
6. Konzervativno liječenje lezija meniska	14
7. Operativno liječenje lezija meniska	15
8. Meniscektomija	18
8.1. Rezultati liječenja nakon meniscektomije	19
9. Rasprava	20
10. Zaključak	22
11. Sažetak	23
12. Summary	24
13. Literatura	25
14. Životopis	29

Popis skraćenica i akronima

MCL - medijalni kolateralni ligament (eng. medial collateral ligament)

LCL - lateralni kolateralni ligament (eng. lateral collateral ligament)

ACL - prednji križni ligament (eng. anterior cruciate ligament)

PCL - stražnji križni ligament (eng. posterior cruciate ligament)

n – živac (lat. nervus)

MRI - magnetska rezonanca (eng. magnetic resonance imaging)

OA – osteoartritis (eng. osteoarthritis)

NMS – neuromuskularna električna stimulacija (eng. neuromuscular electrical stimulation)

PRICE protokol – zaštita, odmor, led, kompresija, elevacija (eng. protection, rest, ice, compression, elevation)

TENS – transkutana elektroneurostimulacija (eng. transcutaneous electrical nerve stimulation)

1. Uvod

Koljeno je najveći te ujedno i zglob najsloženije građe u ljudskom tijelu. Femur i tibija zbog oblika svojih zglobnih tijela čine najslabiju zglobnu kongruenciju od svih zglobova u čovjeka. Zbog specifične građe zglobnih tijela u smislu slabe kongruencije, menisci kao pasivni stabilizatori koljena, uz sveze i zglobnu čahuru, imaju izuzetno važnu ulogu u funkcionalnoj stabilnosti i biomehanici koljena (1, 2). Menisci svojim oblikom, anatomskim položajem te specifičnom vezivno-hrskavičnom građom omogućuju povećanje kongruentnosti zglobnih tijela, apsorpciju udaraca, ravnomjernu raspodjelu opterećenja na čitavu femorotibijalnu zglobnu površinu, raspodjelu zglobne tekućine i stabilnost zgloba (1). Lezije meniska su najčešće ozljede koljena i čine oko 75% intraartikularne patologije koljenskog zgloba te su najčešći razlog izvođenja operacijskih zahvata na koljenu (3). Lezije meniska se mogu pojaviti kao izolirana ozljeda ili udružena s drugim ozljedama koljena te ih generalno možemo podijeliti na degenerativne i traumatske (1). Dijagnostički postupak započinje anamnezom, kliničkim pregledom i izvođenjem kliničkih testova te magnetskom MRI kao pomoćnim dijagnostičkim sredstvom koja ima najveću vrijednost u slučajevima nejasne kliničke slike (3). Liječenje lezija meniska može biti konzervativno i operativno. Konzervativno liječenje uključuje fizikalnu terapiju, upotrebu protuupalnih lijekova, redukciju tjelesne mase te promjenu životnih navika. Operativno liječenje podrazumijeva artroskopsko šivanje meniska, rekonstrukciju dijela ili cijelog meniska, parcijalnu ili totalnu meniscektomiju te nadomjestak uklonjenog meniska umjetnim meniskom (1, 3). Meniscektomija se danas sve više izbjegava i polako napušta zbog dokazane ranije pojave degenerativnih promjena te ubrzanog razvoja osteoartritisa (OA) koljena koji su posljedica promjena u biomehanici zgloba (3). Suvremene metode operativnog liječenja podrazumijevaju artroskopsko šivanje ili rekonstrukciju meniska te ukoliko se

meniscektomija mora učiniti, preporuka je da bude što poštenija u svrhu očuvanja meniska, osiguravanja dobre funkcije koljena i prevencije degenerativnih promjena zgloba (1).

2. Svrha rada

Cilj ovog rada je opisati i usporediti sve mogućnosti liječenja lezija meniska i rezultate liječenja istih, ali i istaknuti važnost suvremenog operativnog pristupa kojim se nastoji očuvati integritet meniskusa radi prevencije ranijeg nastupa degenerativnih promjena i usporavanje ili sprječavanje ubrzanog razvoja OA koljenog zgloba.

3. Anatomija koljenog zgloba

Koljeno je najveći te ujedno i najsloženiji zglob u ljudskom tijelu. Artikulaciju čine femur i tibija koji su glavni nositelji opterećenja, te femur i patela koja je uložena u tetivu mišića kvadricepsa femorisa. Zajedničko obilježje zglobnih površina na kondilima femura jesu sagitalni i trasverzalni konveksitet. Zakrivljenost u sagitalnom smjeru nije jednolika, prednji dio površine zakrivljen je po većem radijusu od stražnjeg dijela površine, tj. idući od sprijeda prema natrag radijusi su sve kraći. Zglobna površina lateralnog kondila pruža se ravno od straga prema naprijed, a zglobna površina medijalnog kondila prema naprijed zavija oko međučvorne jame. Medijalna zglobna površina tibije ovalnog je oblika i blago konkavna, lateralna površina je trokutaskog oblika i uglavnom ravna, a u stražnjem dijelu i blago konveksna. Zglobne površine na femuru i tibiji prekrivene su hijalinom hrskavicom (2).

Femur i tibija zbog oblika svojih zglobnih tijela čine izuzetno slabu zglobnu kongruenciju te se njihove zglobne površine dodiruju samo središnjim dijelom. Periferni kontakt je ostvaren posredno pomoću meniskusa koji su umetnuti između zglobnih tijela. Meniskusi su srpastog oblika građeni od vezivno-hrskavičnog tkiva, slabo vaskularizirani i bez živaca. Lateralni menisk je vaskulariziran samo 10-25% na periferiji, a medijalni 10-30% također na perifernom dijelu. Medijalni menisk većeg je polumjera te ima oblik otvorenog slova c, s većim razmakom

hvatišta korijena meniska za tibiju, većim dijelom vezan za čahuru te čvrsto vezan uz duboki sloj medijalnog kolateralnog ligamenta (MCL). Sve navedeno ga čini manje pokretnim i mnogo stabilnijim u odnosu na lateralni menisk. Medijalni menisk zauzima gotovo 60% površine medijalnog kondila tibije. Prednji rog medijalnog meniska je povezan s prednjim rogom lateralnog meniska s transverzalnim intermeniskealnim ligamentom. Lateralni menisk je gotovo kružnog oblika, njegova hvatišta su sasvim blizu jedno drugom i samo djelomično je vezan uz čahuru što ga čini znatno pokretnijim. Manji je od medijalnog, ali pokriva veću površinu lateralnog kondila tibije, gotovo 80% površine. Oblik i specifična histološka građa meniscima omogućuju višestruku funkciju u zglobu koljena. Uzdužni i poprečni raspored niti kolagena unutar meniska daje mu sposobnost radijalnog istezanja što omogućuje da ravnomjerno raspoređuje opterećenje na čitavu zglobnu površinu, apsorpciju udaraca i stabilizaciju zgloba (1, 2).

Unutar čahure zgloba koljena s femurom artikulira patela koji zajedno čine patelofemoralni zglob. Patela na stražnjoj strani ima vertikalni hrbat koji je dijeli na veću lateralnu i manju medijalnu fasetu. Vertikalni hrbat prilikom fleksije i ekstenzije koljena kliže po brazdi na patelarnoj plohi femura. U koljenu su sve zglobne površine zatvorene zglobnom čahurom koja se sastoji od dva sloja, vanjske fibrozne membrane i unutarnje sinovijalne membrane. U vezi sa sinovijalnom membranom i u blizini zgloba nalazimo brojne sluzne vreće koje poboljšavaju funkciju zgloba koljena (2).

Koljeni zglob ima vrlo bogat ligamentarni aparat koji kao pasivni stabilizatori osiguravaju stabilnost koljena. Najvažniji ligamenti zgloba koljena jesu patelarni ligament, medijalni kolateralni ligament (MCL), lateralni kolateralni ligament (LCL), prednji križni ligament (ACL), stražnji križni ligament (PCL) i kosi poplitealni ligament. Patelarni ligament se pruža od patele i hvata se na tuberositas tibiae te je u osnovi nastavak tetive četveroglavog mišića natkoljenice. MCL ima oblik široke vezivne trake koja je srasla s fibroznim slojem čahure te se

zajedno s njom drži na medijalnom meniskusu. Kod njega razlikujemo prednja vlakna koja su duža i stražnja vlakna koja su kraća. Prednja vlakna polaze od medijalnog epikondila femura, pružaju se vertikalno i hvataju na medijalnu plohu trupa tibije. Stražnja vlakna se spuštaju nešto koso prema natrag i hvataju na medijalni menisk te neposredno ispod njega na kondil tibije. LCL je slobodan i neovisan o čahuri, ima oblik okruglaste fibrozne vrpce koja polazi od lateralnog epikondila femura i hvata se na glavu fibule. Glavna uloga kolateralnih ligamenata jest stabilizacija zgloba koljena u ekstenziji, u tom položaju oni sprječavaju hiperekstenziju, pronaciju i supinaciju, abdukciju i adukciju koljena. U dubini zgloba koljena nalaze se ACL i PCL koji omogućuju stalni kontakt kondila femura i tibije te predstavljaju najvažnije pasivne stabilizatore koljena. ACL polazi od unutarnje strane lateralnog kondila femura, pruža se prema dolje, medijalno i naprijed te se hvata na prednjoj interkondilarnoj površini tibije. Funkcionalno se ACL može podijeliti na dva snopa vlakana, anteromedijalni snop koji je duži i posterolateralni snop koji je nešto kraći. U svakom trenutku pokreta dijelovi ACL-a djeluju vrlo usklađeno osiguravajući stabilnost i normalan pokret koljena. Pri ekstenziji koljena posterolateralni snop se zateže i sprječava hiperekstenziju dok se prilikom fleksije koljena od 90° zateže anteromedijalni snop što osigurava stabilnost koljena. Prilikom unutarnje rotacije tibije dolazi do porasta napetosti u oba snopa zbog spiralnog zavijanja oko samih sebe te se na taj način kontrolira i ograničava pokret unutarnje rotacije tibije. Osnovna funkcija mu je ograničavanje ekstenzije, unutarnje rotacije tibije i prednji pomak tibije. PCL je nešto kraći od prednjeg, polazi od unutarnje strane medijalnog kondila femura te se pruža prema dolje, natrag i lateralno i hvata se na stražnju interkondilarnu površinu tibije. Osnovna funkcija mu je ograničavanje fleksije i stražnjeg pomaka tibije. Kosi poplitealni ligament pojačava stražnji dio čahure te djeluje kao pasivni stabilizator stražnje strane koljena i zapravo je produžetak tetive semimembranoznog mišića (1, 2).

4. Biomehanika koljena

U zglobu koljena čine se kretnje fleksije i ekstenzije oko transverzalne osi koja prolazi kroz kondile femura i ta su gibanja tipična za kutni zglob, odnosno ginglymus. Prilikom blago flektiranog koljena moguće je činiti kretnje rotacije, tj. pronacije i supinacije oko uzdužne osi tibije i ta su gibanja tipična za trohoidni zglob. Zglob koljena je, s obzirom na kretnje koje se čine u njemu, trochoglymus (2). Koljeno možemo gledati kao dva zasebna zgloba, tibiofemoralni zglob i patelofemoralni zglob. Patelofemoralni zglob se često naziva i ekstenzornim mehanizmom koljena gdje patela, uložena u tetivu četveroglavog mišića natkoljenice, služi kao hipomohlion istom mišiću. Prilikom ekstenzije i fleksije koljena položaj mijenja i patela koja je patelarnim ligamentom spojena s tibijom te jednakim razmakom prati kretnje te kosti. Kada je koljeno ekstenzirano patela leži visoko i samo je donji dio njezine zglobne površine u kontaktu s femurom. Prilikom fleksije koljena ona kliže po brazdi bedrene kosti prema dolje. Četveroglavi mišić natkoljenice i njegova tetiva aktivni su stabilizatori patele jer prilikom fleksije svojom kontrakcijom povlače patelu u trohlearni utor. Pasivni stabilizatori patele jesu retinakuli patele s medijalne i lateralne strane koji su građeni od vezivnog tkiva, a to su zapravo distalni nastavci vastusa medialis i lateralis. Usmjerenje ekstenzornog aparata možemo objektivizirati Q-kutom kojeg zatvara pravac koji povezuje spinu ilijačne kosti i centar patele te pravac koji povezuje centar patele i tuberositas tibiae. Fiziološki Q-kut iznosi 12°-17°, a bilo kakvo njegovo povećanje ukazuje na poremećeno usmjerenje ekstenzornog aparata što dovodi do poremećenih biomehaničkih odnosa u patelofemoralnom zglobu i nakon određenog vremena oštećenja hrskavice na pateli ili trohleji femura, odnosno do razvoja OA (1, 2, 4). U tibiofemoralnom zglobu čine se pokreti fleksije i ekstenzije te pri flektiranom koljenu pokreti pronacije i supinacije potkoljenice, također se prenosi opterećenje s femura na tibiju. Aktivno se fleksija može izvesti od 0° do 135°, pasivno i do 160°, a ograničena je zatezanjem stražnjeg križnog ligamenta i kontakta lista s natkoljenicom. Ekstenzija se može aktivno izvesti od 135°

do 0°, dok se hiperekstenzija može pasivno izvesti za 5°, a ograničena je zatezanjem prednjeg križnog ligamenta i kolateralnih ligamenata. Prilikom fleksije koljena od 90° moguća je pronacija potkoljenice 10° i supinacija 40°, dok kod ekstenziranog koljena ti pokreti nisu mogući zbog zategnutih kolateralnih ligamenata (2).

Da bi koljeno biomehanički pravilno funkcioniralo prilikom izvođenja pokreta, potrebno je pravilno i usklađeno djelovanje svih aktivnih i pasivnih stabilizatora. Menisci imaju vrlo važnu ulogu u biomehanici koljena jer prvenstveno povećavaju kongruentnost zglobnih tijela, zatim apsorbiraju udarce, prenose opterećenje i samim time doprinose manjem opterećenju zgloba. Osim navedenog, meniskusi imaju važnu ulogu u proprioceptiji i prehrani zgloba jer imaju tri vrste mehanoreceptora: Pacinijeva i Ruffinijeva tjelešca te Golgijev tetivni organ koji se u većoj koncentraciji nalaze u rogovima meniska, naročito stražnjim. Mehanoreceptori identificiraju promjenu napetosti, deformacije u zglobu, pritisak na zglob te promjenu položaja. (4) Prilikom pokreta fleksije u koljenu razlikujemo dvije sastavnice u mehanizmu kretnje između femura i tibije, a to su klizanje i kotrljanje. Dakle, kondili femura se po zglobnim površinama tibije kotrljaju prema natrag, dok istovremeno kližu u suprotnom smjeru, prema naprijed. Kod pokreta ekstenzije se događa suprotno, kondili femura kotrljaju se prema naprijed te istovremeno kližu prema natrag. Obje sastavnice kretnje su izuzetno bitne i nužne iz razloga što su zglobne površine na kondilima femura duže od onih na kondilima tibije pa pri čistom kotrljanju stražnji dijelovi zglobnih površina na femuru ne bi mogli doći u dodir sa zglobnim površinama na tibiji. Nadalje, pri čistom klizanju pokret fleksije bi bio prerano zaustavljen jer bi došlo do udara femura u stražnji rub kondila tibije. Tijekom izvođenja bilo kojeg pokreta u koljenu, menisci prate kondile konstantno ispravljajući kongruenciju među zglobnim tijelima zahvaljujući njihovoj mobilnosti i elastičnosti. Mobilnost meniska ovisi o pokretima kondila femura, dakle pasivan je pokret pri čemu oni imaju konstantnu tendenciju povratka u prvotni položaj. Prednji rogovima su znatno mobilniji od stražnjih rogovima i lateralni menisk je puno

mobilniji od medijalnog zbog svojih bližih mjesta hvatišta na kost. Menisci se tijekom fleksije pomiču prema naprijed, a prilikom ekstenzije u suprotnom smjeru, prema natrag (2).

5. Ozljede meniska

5.1. Epidemiologija

Lezije meniska predstavljaju najčešću ozljedu koljena. Od ukupne intraartikularne patologije koljena, na akutne lezije meniska otpada više od tri četvrtine slučajeva te su najčešći razlog artroskopije koljena. Incidencija lezija meniska iznosi 70/100 000 slučajeva (3). Medijalni menisk stradava četiri puta češće od lateralnog. Muškarci su zastupljeniji od žena u leziji meniska i to u omjeru 4:1 (1, 3). Lezije meniska se najčešće pojavljuju kao traumatske ozljede kod mladih i fizički aktivnih osoba i te ozljede mogu biti izolirane ili udružene s ostalim strukturama u koljenu. Degenerativne lezije meniska uglavnom se pojavljuju nakon četrdesete godine i često su udružene s hondromalacijom (4).

5.2. Mehanizam nastanka i klasifikacija lezija meniska

Lezije meniska nastaju kao posljedica traume, degenerativnih promjena ili kombinacijom oba čimbenika. Traumatske lezije meniska mogu biti posljedica djelovanja direktne ili indirektno sile te ih možemo još dodatno podijeliti na kontaktne i beskontaktne, a karakteristično je za njih nagli nastup simptoma kao posljedica ozljede. U najvećem broju slučajeva, mehanizam nastanka lezije meniska jest djelovanje indirektno sile koja se prenosi preko trupa i natkoljenice na fiksiranu potkoljenu koja je u unutarnjoj ili vanjskoj rotaciji. Pri takvom djelovanju indirektno sile i položaju potkoljenice, menisk se nalazi u izrazito nepovoljnom položaju te kod naglog pokreta u zglobu koljena bude komprimiran ili rastegnut prekomjernom silom uslijed čega dolazi do rupture meniska ili avulzije njegovog hvatišta (1, 3, 5). Lezija medijalnog meniska tipično nastaje prilikom fleksije koljena dok je potkoljenica u vanjskoj rotaciji i abdukciji. Upravo smanjena mobilnost medijalnog meniska jest razlog zbog čega češće bude zahvaćen traumom u odnosu na lateralni menisk. Lezija lateralnog meniska tipično nastaje

prilikom fleksije koljena dok je potkoljenica u unutarnjoj rotaciji i adukciji (1). Degenerativne lezije meniska najčešće nastaju postepeno kao posljedica opetovanih opterećenja na degenerativno promijenjen menisk što u određenom vremenu dovodi do lezije ili rupture meniska (4). Iako ne postoji općeprihvaćena ili uniformna klasifikacija, u svakodnevnoj kliničkoj praksi lezije meniska najčešće se klasificiraju prema obrascu rupture, odnosno izgledu rupture. Dakle, sukladno toj klasifikaciji razlikujemo vertikalne, horizontalne, radijalne, kose i kompleksne rupture (3, 6).

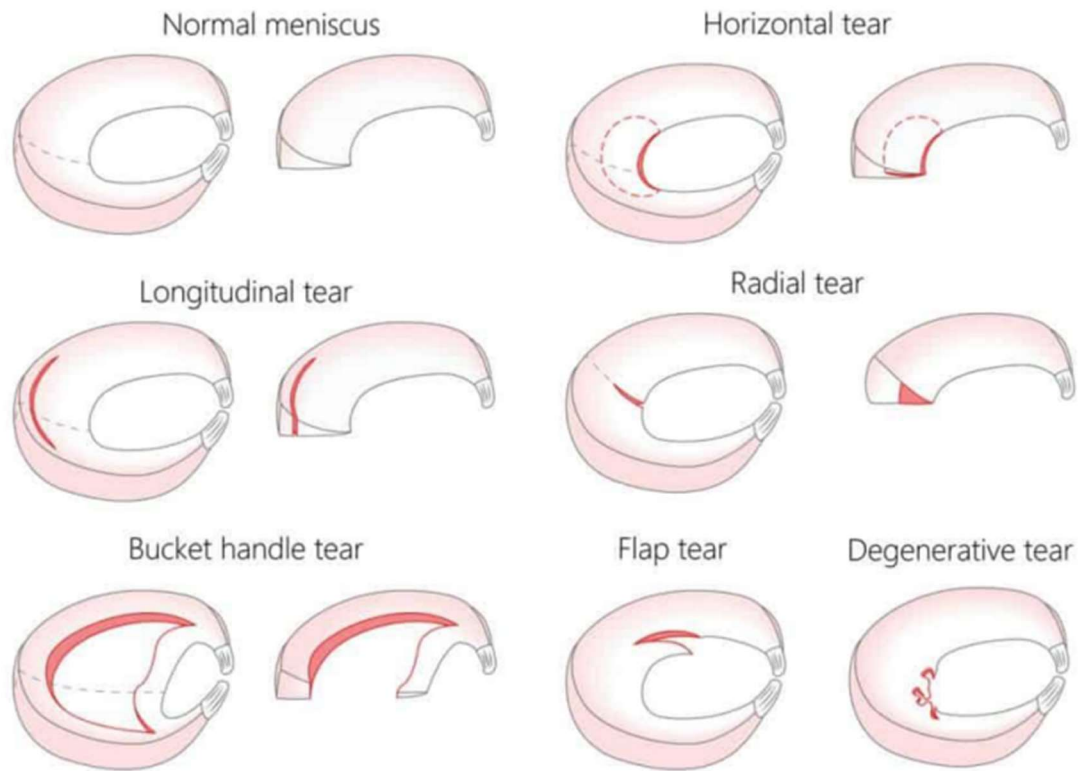
Vertikalna ili uzdužna ruptura meniska ima liniju puknuća okomitu na plato tibije i paralelna je s kružnim kolagenim vlaknima. Najčešće mjesto vertikalne rupture je stražnji segment medijalnog meniska. Nastaje kada se flektirano koljeno, uz vanjsku rotaciju i abdukciju potkoljenice, naglo ekstendira. Prilikom tog pokreta, medijalni menisk bude komprimiran između kondila femura i tibije te ga naglom ekstenzijom povlače prema naprijed, a zbog smanjene mobilnosti i čvrste veze s MCL dolazi do djelomične ili potpune uzdužne rupture. Identičan mehanizam nastanka vertikalne rupture je i kod lateralnog meniska, osim što se tada potkoljenica nalazi u unutarnjoj rotaciji i adukciji (1, 3). Poseban oblik vertikalne rupture meniska jest „*Bucket handle*“ ruptura kada rascijepljeni menisk poprima oblik tzv. drška od košare, a događa se prilikom potpunog uzdužnog odvajanja rupturiranog dijela meniska. Vertikalna ruptura meniska predstavlja najčešći traumatski oblik lezije meniska i u najvećem broju slučajeva pogađa mlađe osobe koje se bave sportom (slika 1). Kod ovog tipa lezije meniska može doći do blokade koljena iz razloga što je otkinuti dio meniska slobodan i premješta se u sredinu zgloba gdje se zaglavi i onemogućiti normalnu funkciju zgloba (7).

Horizontalna ruptura meniska ima liniju puknuća paralelnu s platom tibije pritom dijeleći menisk na dva dijela, gornji i donji (slika 1). Najčešće se događaju na degenerativno promijenjenom menisku kada pod djelovanjem kliznih sila između donje i gornje površine meniska, uz kompresiju, dolazi do horizontalne rupture (3, 4).

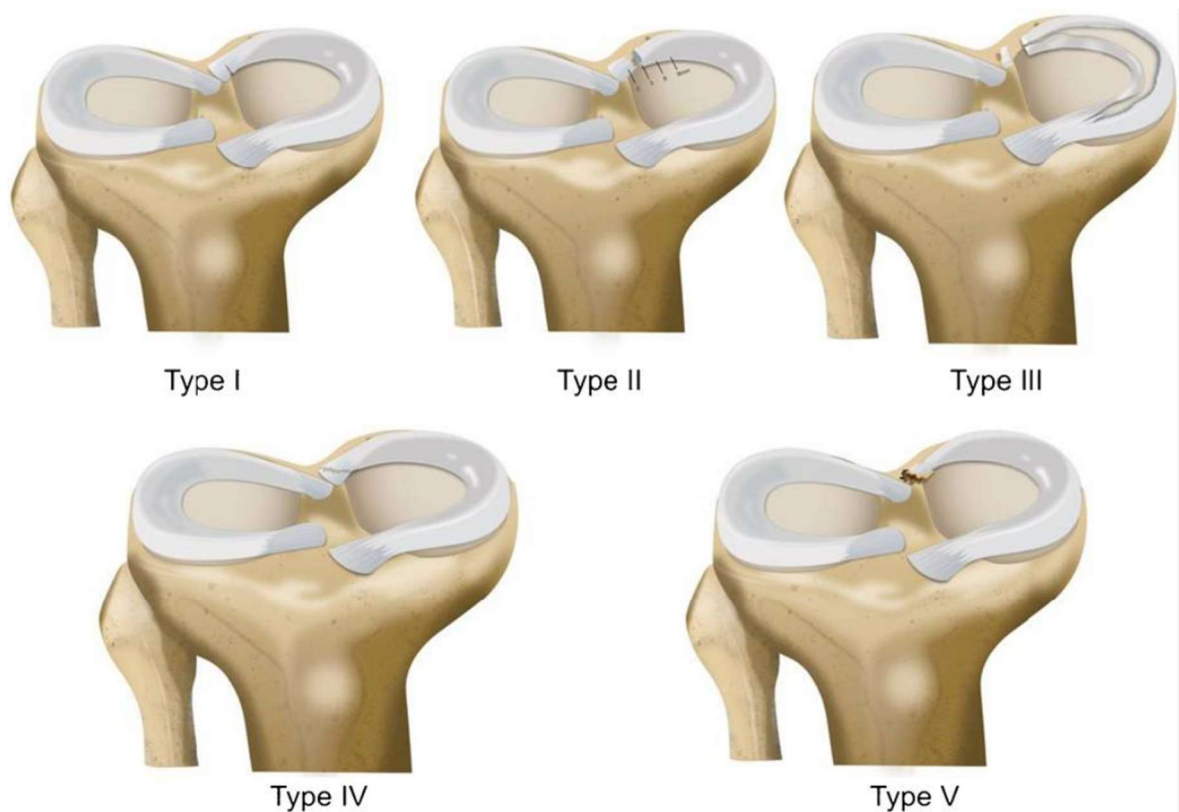
Radijalna ruptura predstavlja prekid kontinuiteta kružnih kolagenih vlakana te je linija puknuća usmjerena od unutarnjih slobodnih rubova prema periferiji meniska. Mogu nastati u bilo kojem dijelu meniska, ali najčešće nastaju na spoju srednje i stražnje trećine medijalnog meniska. Prekidom kontinuiteta kružnih kolagenih vlakana smanjuje se sposobnost meniska da apsorbira udarce te je poremećen pravilan prijenos sile s natkoljenice na potkoljenu što dovodi do znatnog povećanja kontaktnog pritiska između femura i tibije i nestabilnosti koljena (8).

Kosa ruptura se još naziva i *flap* lezija (poput resice uške), najčešće je povezana s degenerativnim promjenama hrskavice na kondilima (slika 1). Tipična lokalizacija ove lezije jest spoj srednje i stražnje trećine meniska (3, 5).

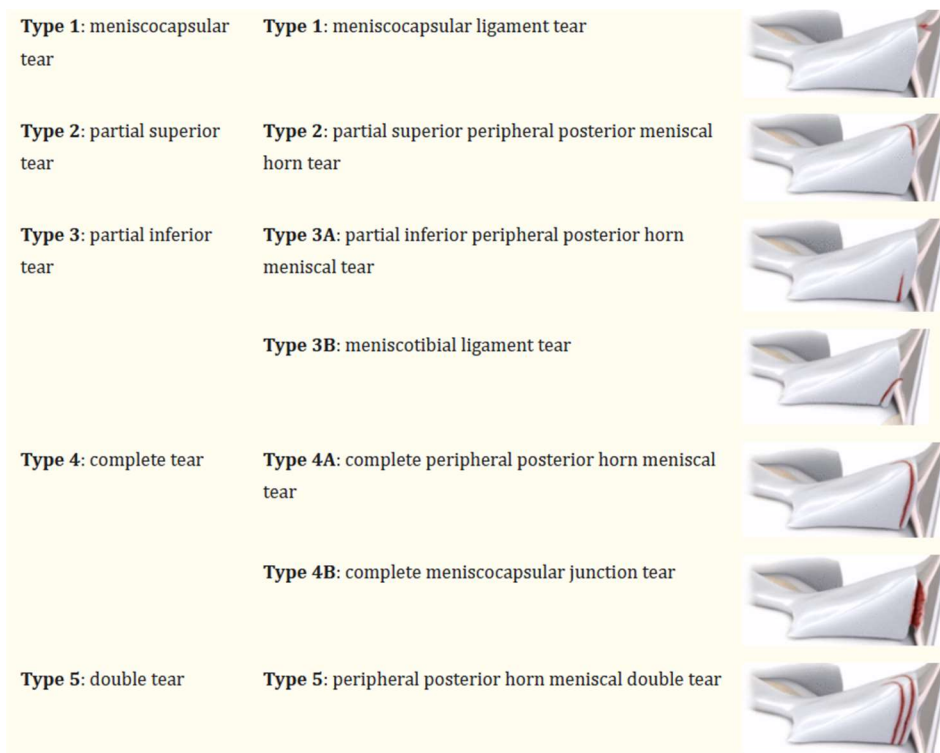
Rupture korijena meniska (*root tear*) i *ramp* lezije meniska predstavljaju posebnu, izdvojenu kategoriju ruptura meniska. Kod rupture korijena meniska dolazi do prekida kontinuiteta kolagenih vlakana koji povezuju robove meniska s tibijalnim platoom. U tu kategoriju spadaju i sve radijalne rupturi koje su <1 cm od hvatišta korijena. Rupture korijena meniska klasificiraju se prema Laprade klasifikaciji u kojoj razlikujemo pet tipova ruptura korijena meniska (slika 2). *Ramp* lezije predstavljaju rupturu između stražnjeg roga medijalnog meniska i perifernog hvatišta na čahuri. Najčešće nastaje udružena s ozljedom ACL što ima za posljedicu anteroposteriornu nestabilnost koljena. Klasificiraju se prema tipu i poziciji rupture te razlikujemo 5 tipova lezija. Tip 1 i 2 smatraju se stabilnim rupturama, a nestabilne rupturi jesu od tip 3 do tip 5 (slika 3) (9, 10).



Slika 1. – Vrste lezija meniska (11)



Slika 2. – Laprade klasifikacija root lezija (9)



Slika 3. – Klasifikacija ramp lezija (10)

5.3. Klinička slika i dijagnostika lezije meniska

Svaki dijagnostički postupak sa sumnjom na leziju meniska započinje detaljnom anamnezom, kliničkim pregledom te izvođenjem odgovarajućih kliničkih testova. Detaljni anamnestički podaci i pažljivo postavljena pitanja prilikom rekonstrukcije trenutka u kojem se dogodila ozljeda, obzirom na već poznate patognomonične položaje noge prilikom kojih nastaju lezije medijalnog ili lateralnog meniska, mogu već pobuditi sumnju na leziju meniska i usmjeriti daljnji dijagnostički postupak (3, 12). Tipični simptomi lezije meniska jesu intraartikularni izljev, bol, bolnost pri palpaciji duž tibiofemoralne linije, osjećaj škljocanja pri pokretima koljena, krepitacije, smanjen opseg pokreta zahvaćenog zgloba, moguća blokada koljena. Klinički pregled čini osnovu i najvažniji je segment dijagnostike lezije meniska (12). Prilikom fizikalnog pregleda ispituje se opseg pokreta zahvaćenog koljena, bolnost duž zglobne linije, manualni mišićni test, prisutnost boli pri dubokoj fleksiji te se izvode specijalizirani klinički

testovi koji uvelike pomažu u dijagnosticiranju lezija meniska. Klinički testovi koji se izvode jesu test osjetljivosti zglobne linije, McMurray test fleksije, Apleyev test, Steinmannov test, bounce home test i Thessaly test (13, 14).

McMurrayev test se izvodi tako da bolesnik leži na leđima i koljeno mu je u potpunoj fleksiji. Ispitivač jednom rukom fiksira koljeno, a drugom rukom drži stopalo bolesnika. Lezija lateralnog meniska ispituje se internom rotacijom tibije te se u tom položaju koljeno ekstendira. Lezija medijalnog meniska ispituje se eksternom rotacijom tibije te se u tom položaju također vrši ekstenzija koljena. Ukoliko se prilikom izvođenja testa, u oba slučaja, osjeti preskok ili bolesnik osjeti bol prilikom izvođenja pokreta, radi se o pozitivnom testu i potvrdi lezije medijalnog ili lateralnog meniska (12, 15).

Apleyev test se izvodi tako da bolesnik leži na trbuhu i koljeno je flektirano pod 90°. Ispitivač zatim rotira potkoljenicu u internu i eksternu rotaciju i još dodatno pritišće potkoljenicu od podlogu. Ukoliko se pojavi bol ili preskok pri eksternoj rotaciji i pritisku potkoljenice, radi se o leziji medijalnog meniska. Ukoliko se bol ili preskok pojavi u suprotnom smjeru, dakle internoj rotaciji, radi se o leziji lateralnog meniska. U sklopu ovog testa može se izvesti i test distrakcije tako da se potkoljenica fiksira u eksternoj rotaciji i povuče prema gore, ukoliko se pojavi bol pri tom pokretu, test distrakcije je pozitivan i upućuje na ozljedu zglobne čahure ili ligamenata (13, 14).

Steinmannov test se zapravo sastoji od dva testa, Steinmann I i II. Steinmann I test se izvodi tako da bolesnik leži na leđima te se koljeno flektira i zatim se učini nagla eksterna ili interna rotacija potkoljenice. Ukoliko se javlja bol pri eksternoj rotaciji, radi se o leziji medijalnog meniska. Ukoliko se bol pojavi pri internoj rotaciji, radi se o leziji lateralnog meniska. Ako se nakon rotacije koljeno naglo ekstendira, bol postaje izraženija. Steinmann II test se izvodi tako da bolesnik leži na leđima s ekstenziranim koljenom, zatim ispitivač palpacijom vrši pritisak

na zglobnu pukotinu, medijalno ili lateralno, ovisno koji menisk ispituje. Ukoliko se pojavi bolnost pri palpaciji zglobne pukotine, test je pozitivan (16).

Bounce home test se izvodi tako da bolesnik leži na leđima te mu ispitivač u potpunosti flektira koljeno, zatim dopušta pasivnu ekstenziju koljena dok mu jednom rukom pridržava stopalo tako da je noga u zraku i može neometano izvesti pokret. Ukoliko se pojavi bol prilikom ekstenzije ili ona nije moguća, test je pozitivan (14).

Thessaly test se izvodi tako da bolesnik stoji na jednoj nozi te flektira koljeno do 20°. Zatim rotira trup prema unutra tri puta i isto toliko puta prema van. Ovaj test zapravo imitira dinamičko opterećenje i vrši opterećenje na menisk. Ukoliko se pojavi bol ili osjećaj nelagode i krepitacija prilikom izvođenja pokreta, test je pozitivan. Ovaj test je pokazao visoku osjetljivost i specifičnost za lezije meniska te je za leziju medijalnog meniska specifičnost 97%, a za leziju lateralnog 96% (13).

Pomoćna dijagnostička sredstva u slučaju nejasne kliničke slike ili za potvrdu dijagnoze lezija meniska jesu radiografija, MRI i artroskopija koljena. Radiografijom se ne mogu prikazati lezije meniska, ali vrlo je korisna u određivanju anatomske osovine koljena, za koštane prijelome te prisutnosti degenerativnih promjena koje mogu korespondirati s lezijom (17). MRI ima najveću dijagnostičku vrijednost od svih slikovnih metoda zbog mogućnosti prikaza mekotkivnih struktura. MRI meniska temelji se na prikazu položaja, oblika i promjenama inteziteta signala meniska. Uredni se menisci prikazuju kao tamne strukture, odnosno niskog inteziteta signala. Prilikom lezije meniska dolazi do prodora sinovijalne tekućine u menisk te će se u tom slučaju prikazati na MRI kao povišenje inteziteta signala zbog prisutnosti tekućine (3, 18). Osjetljivost MRI pretrage iznosi 93%, dok specifičnost iznosi 88% za medijalni menisk, za lateralni menisk osjetljivost iznosi 79% te specifičnost iznosi 96% (18). MRI klasifikaciju lezija meniska dijelimo u tri stupnja. Stupnjevi I i II predstavljaju intrameniskalni signal koji ne zahvaća slobodni rub meniska te mogu predstavljati degenerativne promjene meniska. Stupanj III

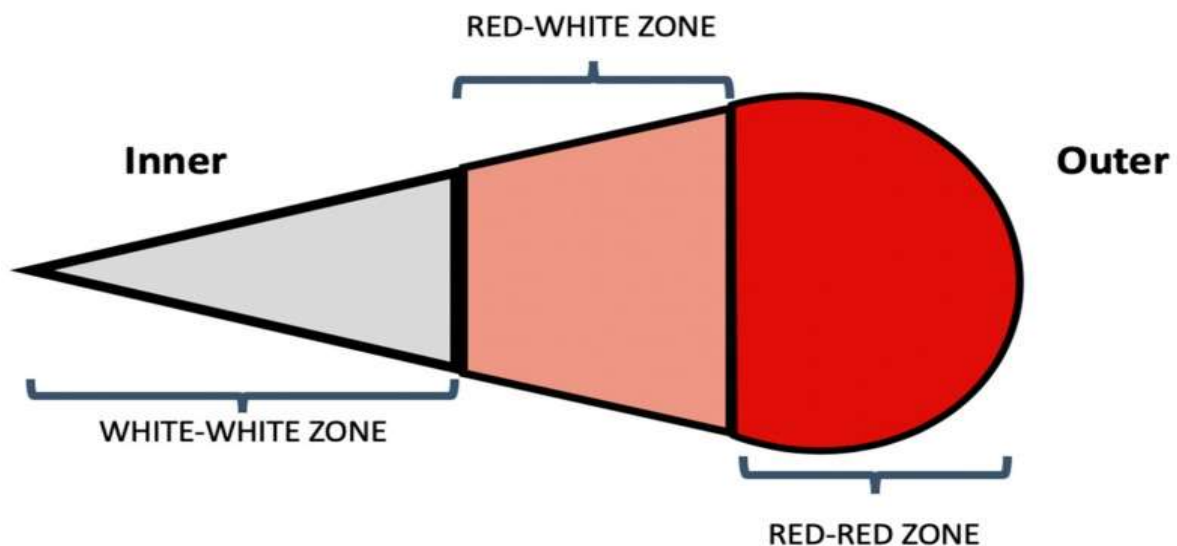
predstavlja rupturu meniska jer opisuje signal koji sječe donju i/ili gornju površinu meniska (17). Najprecizniji uvid za potvrdu dijagnoze lezije meniska jest artroskopija koljena koja omogućuje točan uvid u lokalizaciju lezije, veličinu lezije, određivanje stupnja stabilnosti lezije, kvalitetu tkiva te mogućnost dinamičkog pregleda meniska prilikom pokreta u zglobu koljena (19).

6. Konzervativno liječenje lezija meniska

Konzervativno liječenje lezija meniska primarno predstavlja prvu liniju liječenja degenerativnih lezija meniska te u slučajevima akutnih traumatskih lezija kada ne postoji mogućnost operativnog liječenja. U dječjoj dobi manje i blaže ruptуре mogu spontano zacijeliti uz primjenu fizikalne terapije i poštedu od aktivnosti. Sposobnost i brzina cijeljenja meniska izravno je proporcionalna njegovoj vaskularizaciji, prema tome periferni dijelovi meniska koji su bolje vaskularizirani imaju veću mogućnost cijeljenja od centralnog dijela koji je avaskularan. Konzervativno liječenje uglavnom uključuje fizikalnu terapiju, poštedu od aktivnosti, redukciju tjelesne mase, primjenu protuupalnih lijekova, intratikalnu primjenu lijekova te promjenu stila života. Kod akutnih traumatskih lezija primarno se primjenjuje PRICE protokol (protection, rest, ice, compression, elevation). Fizikalna terapija uključuje krioterapiju, vježbe jačanja muskulature kukova i natkoljenice te vježbe istezanja istih, vježbe mobilizacije, elektroterapiju (TENS), NMS četveroglavog mišića natkoljenice. Osnovni cilj fizikalne terapije jest smanjiti edem, povratiti puni opseg pokreta u zglobu koljena, poboljšati funkciju mišića natkoljenice te povratiti mogućnost normalnog hoda i prevenirati kompenzatorne kretnje koje dovode do promijenjenih obrazaca kretanja. Bolesnik može u početnoj fazi koristiti štake zbog redukcije opterećenja na zglob, no pritom se fokus stavlja na pravilnu mehaniku hoda s ekstenzijom noge. Konzervativno liječenje treba provoditi tri do šest mjeseci pod uvjetom da simptomi ne dominiraju što je poprilično dugotrajan proces. Ukoliko simptomi nastave dominirati, indicirano je operativno liječenje (6, 8, 20, 21).

7. Operativno liječenje lezija meniska

Operativno liječenje lezija meniska danas se izvodi artroskopski, a podrazumijeva šivanje meniska, parcijalnu ili totalnu meniscektomiju, rekonstrukciju te transplantaciju meniska. Koji od navedenih zahvata će se izvesti uvelike ovisi o lokaciji, vrsti i veličini lezije meniska, zatim o kvaliteti tkiva meniska i životnoj dobi bolesnika. Najnovije spoznaje o važnosti meniska u biomehanici zgloba koljena, očuvanju zglobne hrskavice i stabilnosti koljena mijenjaju trendove u načinima zbrinjavanja lezija meniska te se u današnje vrijeme nastoji sačuvati cjelovitost meniska kad god je to moguće (3, 21). Lokalizacija lezije ima ključnu ulogu u izboru zahvata prvenstveno zbog vaskularizacije. Periferna područja meniska, odnosno >3 mm od periferije nalaze se u 'crvenoj' zoni, idealna su za šivanje zbog dobre vaskularizacije tog područja i imaju visok potencijal cijeljenja. Područje koje se nalazi od 3 do 5 mm od periferije naziva se 'crveno-bijela' zona, imaju ograničen pristup vaskularizaciji te samim time i umjeren potencijal cijeljenja. Centralno područje meniska je avaskularano i naziva se 'bijela' zona te samim time ima vrlo nizak potencijal cijeljenja (slika 4) (5).



Slika 4. – Zone vaskularizacije meniska (5)

Šivanje meniska zbog očuvanja njegove cjelovitosti je uvijek prva opcija ukoliko postoje uvjeti za njegovo cijeljenje. Uvjeti su stabilno koljeno, svježa lezija, uzdužna i u perifernom, vaskulariziranom dijelu. Postoje tri osnovne tehnike artroskopskog šivanja meniska, iznutra prema van (eng. *inside-out*), izvana prema unutra (eng. *outside-in*) i sve unutra (eng. *all-inside*). Svaka od njih ima prednosti i nedostatke, često se kombiniraju te je dobro da operater poznaje sve tri tehnike i da posjeduje opremu za sve njih (1, 6). Tehnika iznutra prema van (eng. *inside-out*) vrši se uz pomoć jednostrukih ili dvostrukih kanila pomoću kojih se uvode igle. Kanile se uvode u koljeno pod kontrolom artroskopa i mogu biti različitih oblika zakrivljenosti (20). Primarno se učini rez na koži uzduž stražnjeg ruba LCL ili MCL, ovisno koji se menisk šiva, pri fleksiji koljena od 90°. Zatim se vrši prepariranje da bi se došlo do zglobne čahure. Igle s koncem se provlače kroz kanile do mjesta lezije meniska te se provuku kroz oba dijela rupturiranog meniska tako da konac završi na vanjskoj strani zglobne čahure gdje se učini i fiksira čvor. Zatim se dotezanjem čvora dovodi u kontakt oba kraja meniska na mjestu rupture. Pri šivanju medijalnog meniska, koljeno je u valgus položaju i u fleksiji 10°- 20°. pri šivanju lateralnog meniska, koljeno se nalazi u varus položaju i fleksiji 50°- 80° (12). Ova tehnika pogodna je za šivanje centralnog dijela meniska. Glavni nedostaci ove tehnike šivanja jesu neophodne kožne incizije i disekcije prilikom kojih može doći do lezije n. peroneusa lateralno i n. saphenusa medijano (12, 20). Tehnika izvana prema unutra (eng. *outside-in*) je zapravo najjeftinija tehnika jer je za njezino izvođenje potrebno dvije injekcijske igle i konac. Pogodna je za većinu lezija meniska, osobito za lezije prednjeg roga (21). Primarno se konac provuče kroz obje igle, zatim se obje igle perkutano uvedu do mjesta lezije meniska pod kontrolom artroskopa. Pomoću artroskopske hvataljke se iz prednje igle izvlači konac te se formira omča kroz koju se provlači konac iz stražnje igle i izvlači se iz koljena. Konac iz stražnje igle se provlači kroz dio meniska gdje je lezija i na taj način se formira šav. S vanjske strane koljena se učini incizija te se prepariraju strukture do zglobne čahure gdje će se prikazati konci i učiniti

čvor. Glavni nedostatak ove tehnike je, kao i u prethodno opisanoj, opasnost od lezija neuralnih struktura (12, 21). Tehnika sve unutra (eng. *all-inside*) prvenstveno je uvedena zbog pojednostavljivanja liječenja te smanjenja rizika lezija neuralnih struktura. Vršiti se u potpunosti unutar zgloba bez dodatnih kožnih incizija i prepariranja. Najskuplja je tehnika šivanja zbog korištenja implantata, posebno je pogodna za šivanje lezija stražnjih rogova meniska (22). Kroz posebne instrumente, koji su kalibrirani prema širini meniska, provlači se konac i implantat do mjesta lezije na menisku, zatim se konac provuče kroz menisk, potom i kroz zglobnu čahuru gdje se implantat usidri te se čvor zategne na površini meniska. Implantati su podesivi, malih profila kako bi se osigurala odgovarajuća snaga fiksacije i ujedno prevenirala oštećenja hrskavice (21, 22).

Liječenje vertikalnih uzdužnih lezija meniska šivanjem pokazuje odlične rezultate prvenstveno iz razloga jer kod tih obrazaca lezije ostaju očuvana kružna kolagena vlakna koja su bitna u prijenosu opterećenja. Radijalne lezije meniska predstavljaju izrazito nepovoljan obrazac lezije jer dolazi do pucanja kružnih kolagenih vlakana i te su se lezije tradicionalno zbrinjavale totalnom meniscektomijom. Današnje preporuke idu u smjeru šivanja tih lezija, naročito ako je do ruptur došlo u 'crvenom' i 'crveno-bijelom' području zbog boljeg potencijala cijeljenja (22). Kod ruptur korijena meniska izvodi se sve unutra tehnika šivanja sa sidrima ili transosealni šavovi koji se izvode bušenjem transtibijalnih tunela (23).

U posljednja dva desetljeća sve više se razvija transplantacija meniska koja je indicirana u bolesnika kojima je jedini izbor liječenja parcijalna ili totalna meniscektomija. Transplantirati se može cijeli menisk koji se uzima od donora u sklopu transplantacije organa ili umjetni menisk koji djeluje kao biorazgradivi nosač te se primjenjuje za parcijalni gubitak meniska, zahvat se izvodi artroskopski. Umjetni ili sintetski menisci mogu zamijeniti samo dio meniska, odnosno za njihovu ugradnju potrebno je sačuvati korijene meniska da bi se mogli prišiti. Trenutno su najpoznatija dva oblika sintetskih presadaka, kolagenski i poliuretanski. Kolagenski se sastoji

od kolagena tip I koji se dobiva iz pročišćene goveđe Ahilove tetive i glikozaminoglikana te je porozne strukture. Drugi oblik je izgrađen od poliuretanskih polimera koji se sastoje od biorazgradivih poliestera i polurazgradivih čvrstih segmenata, također je porozne strukture. Njihova funkcija je da djeluju poput nosača koje urastaju u stanice domaćina koje će potom stimulirati da stvaraju fibrokartilaginozni matriks, odnosno tkivo koje je histološki slično tkivu meniska. Glavne komplikacije rekonstrukcije ili transplantacije meniska jesu ruptura implantata i pucanje fiksacije implantata koji se najčešće javljaju zbog prekomjerne tjelesne težine bolesnika. Kontraindikacije za ovu metodu jesu uznapredovale degenerativne promjene, infekcija zgloba te akutni upalni artritis. Iako je kod oba nosača zabilježeno uspješnih i obećavajućih rezultata još uvijek je visok postotak neuspješnih rezultata, oko 30% te je potrebno još kliničkih studija da bi se donijeli relevantni zaključci o ovoj metodi. Primjena sintetskih nadomjestaka meniskusa ne dovodi do usporavanja degenerativnih promjena hrskavice već primarno smanjuju bol uslijed razvoja postmeniscealnog sindroma nakon meniscektomije (3, 24, 25).

8. Meniscektomija

Meniscektomija predstavlja artroskopsko uklanjanje dijela ili cijelog meniska te sukladno tome razlikujemo parcijalnu ili totalnu meniscektomiju. Parcijalna meniscektomija predstavljala je standardni postupak kod lezija meniska, osobitno njegovog centralnog, odnosno avaskularnog dijela. Takav zahvat je bio favoriziran prvenstveno iz razloga jer je brzo izvediv, imao je kratkoročne povoljne učinke u smislu uklanjanja simptoma, minimalne komplikacije tijekom zahvata, omogućavao je brzu rehabilitaciju te rano vraćanje aktivnostima. Iako se današnjim preporukama i smjernicama nastoji izbjeći meniscektomija kad god je to moguće i sačuvati menisk, ona se još uvijek izvodi. Indicirana je u slučajevima kada šivanje nije moguće te kod radijalnih i degenerativnih lezija 'bije' zone, avaskularnog područja meniska gdje se nastoji ukloniti što manji dio, tj. samo rupturirani dio meniska kako bi se izveo što pošteniji zahvat.

Za degenerativne lezije meniska karakteristične su horizontalne rupture meniska koje se tipično javljaju u stražnjem rogu te simptomi često variraju u intenzitetu, mogu biti asimptomatski pa sve do boli, edema i blokade pokreta koljena. Meniscektomija se i danas izvodi kod degenerativnih lezija meniska u slučajevima kada nakon provedene fizikalne terapije simptomi i dalje perzistiraju ili kada postoji blokada pokreta u koljenu (26, 27). Svakako je potrebno uzeti u obzir prisutnost uznapredovalog OA uz degenerativne lezije meniska pošto se većinom radi o sredovječnim ili starijim bolesnicima. Ukoliko nema znakova uznapredovalog OA, indicirana je meniscektomija. Ukoliko uz degenerativne lezije meniska budu prisutni znakovi uznapredovalog OA, preporuka je nastavak konzervativnog liječenja (26). Novija saznanja i istraživanja o važnosti meniska u biomehanici koljena i ubrzanom razvoju OA nakon meniscektomije idu u prilog tome što se taj zahvat sve više nastoji izbjeći kada postoji mogućnost šivanja meniska, a ukoliko ju je potrebno učiniti, gleda se da bude što poštenija (20, 28).

8.1. Rezultati liječenja nakon meniscektomije

Brojnim kliničkim istraživanjima potvrđeno je da se pritisak na zglobnu hrskavicu povećava za 40% ukoliko se ukloni više od 50% meniska. Meniscektomijom se prvenstveno smanjuje kontaktna površina što za rezultat ima povećanje sile pritiska na zglobnu hrskavicu zbog djelovanja sile na manju površinu. Totalnom meniscektomijom medijalnog meniska, kontaktna površina se smanjuje za 50-70%, dok se opterećenje na mjestu kontakta povećava za 100%. Totalnom meniscektomijom lateralnog meniska, kontaktna površina se smanjuje za 40-50%, a opterećenje na mjestu kontakta se povećava za čak 200-300%. Razlog tako drastičnog povećanja opterećenja nakon meniscektomije lateralnog meniska jest da lateralni menisk pokriva veći dio odjeljka tibiofemoralnog zgloba i podnosi veći postotak opterećenja nego medijalni menisk. (1, 26, 27). Nakon totalne meniscektomije, prvi znakovi degeneracije hrskavice se javljaju već dvije godine nakon zahvata i to u svim odjeljcima koljena, a ne samo

u operiranom dijelu. Prevalencija OA iznosi 12% nakon učinjene totalne meniscektomije u desetogodišnjem razdoblju (28). U studiji koju su proveli Pengas i suradnici, incidencija OA iznosi čak 81% nakon totalne meniscektomije u četrdesetogodišnjem razdoblju (27). U slučajevima rupture LCA u kombinaciji s totalnom meniscektomijom, incidencija OA iznosi 100% u tridesetogodišnjem razdoblju (3, 27). U kontekstu pojave OA nakon meniscektomije, znatno lošije rezultate pokazuju bolesnici kojima je uklonjen lateralni menisk u odnosu na bolesnike kojima je uklonjen medijalni menisk. Razlog leži u tome što lateralni menisk pokriva veći dio odjeljka i samim time prenosi i podnosi veći dio opterećenja te slabija kongruentnost lateralnog tibiofemoralnog zgloba (29). Kompletna ili parcijalna meniscektomija dovode do izrazito nepovoljne promjene biomehanike zgloba koljena zbog povećanja opterećenja i kontaktnog stresa što dugoročno dovodi do ozbiljnih posljedica u smislu degenerativnih promjena i razvoja OA (30).

9. Rasprava

Lezije meniska su najčešće ozljede zgloba koljena te su ujedno i najčešći razlog izvođenja artroskopskih zahvata. Incidencija lezija meniska iznosi oko 70 slučajeva na 100 000 stanovnika. Akutna trauma, degeneracija ili kombinacija tih čimbenika su najčešći uzroci koji dovode do lezija meniska (1). Sukladno tome, etiološki razlikujemo prekomjernu silu koja djeluje na normalan, zdrav menisk te prekomjernu ili normalnu silu koja djeluje na degenerativno promijenjen menisk. Općenito lezije meniska klasificiramo prema obrascu ruptur te tako razlikujemo vertikalne, horizontalne, radijalne, kose i kompleksne, a u odvojenu kategoriju još spadaju ruptur korijena meniska i *ramp* lezije (12). U dijagnostici lezija meniska,iskusnom kliničaru je dovoljno obaviti klinički pregled i specijalne kliničke testove da posumnja na ozljedu meniska. MRI i artroskopija pomoćna su dijagnostička sredstva koja služe za potvrdu dijagnoze (17). Liječenje lezija meniska može biti konzervativno i operativno.

U izboru načina liječenja uvelike ovisi o vrsti i lokaciji lezije, dobi, općem stanju i razini fizičke aktivnosti bolesnika (21). Prvi operativni zahvati lezija meniska datiraju još od kraja 19. st. kada je standardni zahvat bio otvorena meniscektomija te se smatralo da je menisk afunkcionalno tkivo i da svaku leziju meniska treba liječiti totalnom meniscektomijom. 40-ih godina prošloga stoljeća prvi put se opisuju degenerativne promjene zglobne hrskavice koljena koje su posljedica totalne meniscektomije. Napretkom tehnologije i uvođenjem artroskopije krajem 60-ih godina prošloga stoljeća dolazi do napretka u liječenju lezija meniska te parcijalna meniscektomija polako preuzima primat u liječenju lezija meniska, ali otvorena totalna meniscektomija se izvodila i tijekom 80-ih godina kada je tek počelo ozbiljnije razdoblje izvođenja artroskopije. Daljnjim napretkom tehnologije i brojnim istraživanjima o nepovoljnim dugoročnim posljedicama meniscektomije, svijest o važnosti meniska u biomehanici koljena evoluirala je do te razine da se pod svaku cijenu nastoji sačuvati cjelovitost meniska. 80-ih godina prošloga stoljeća počinju se razvijati nove tehnike šivanja meniska koje se koriste i danas (31). U komparaciji načina liječenja lezija meniska, odnosno konzervativnog i operativnog, općenito se smatra da se akutne traumatske lezije s rupturom meniska, osobito opsežnim rupturama >10 mm, tretiraju operativno dok se degenerativne lezije meniska i manje lezije, <3 mm u 'crvenom' području meniska te manje lezije kod djece nastoje liječiti konzervativno (20). Bitno je napomenuti da se kod operativnog liječenja, odnosno šivanja meniska, moraju poštovati određeni principi, a to je da se traumatske lezije meniska moraju šivati akutno, prije postavljanja šavova je potrebno osvježiti rubove na mjestu rupture radi poticanja vaskularizacije i kvalitetnijeg cijeljenja te orijentacija šava obzirom na menisk. Obzirom da su kružna kolagena vlakna najbitnija za funkciju meniska i puno čvršća, šavove je bitno postaviti vertikalno na menisk, odnosno na kružna vlakna. Iz navedenog razloga se danas postavljaju vertikalni šavovi prilikom šivanja meniska (32, 33). Odabir tehnike šivanja bitno ovisi o lokaciji, opsežnosti i izgledu lezije (21). Rekonstrukcija i transplantacija meniska

predstavljaju ugradnju sintetskih biorazgradivih nosača ili kadaveričnog meniska koji zamjenjuju parcijalno ili totalno reseciran menisk. Metoda se razvija posljednja dva desetljeća. Najčešće korišteni sintetski nosači jesu kolagenski i poliuretanski. Zahvat se najčešće izvodi artroskopski te da bi se mogao izvesti potrebni su očuvani rubovi i rogovi meniska radi fiksacije i osiguravanja nosača. Glavni cilj sintetskih nosača je poticanje urastanja tkiva domaćina u njih i regeneracija tkiva meniska (24, 25). Konzervativno liječenje lezija meniska uglavnom je prva linija liječenja degenerativnih lezija meniska i provodi se fizikalnom terapijom te je svakako potrebna redukcija tjelesne mase radi smanjenja opterećenja na meniske i promjena stila života. Konzervativno liječenje obično traje od tri do šest mjeseci ukoliko perzistiraju simptomi. U slučaju prisutnosti simptoma i nakon provedenog konzervativnog liječenja, indicirano je operativno liječenje (8). Komparacijom operativnog i konzervativnog liječenja degenerativnih lezija meniska, u slučajevima gdje nije bilo blokade pokreta koljena, nije bilo značajnih razlika u rezultatima liječenja, odnosno rezultati su bili gotovo identični u smislu otklanjanja simptoma (26, 33).

10. Zaključak

Razvojem suvremene tehnologije i medicine dovele su do drastične promjene u stajalištu i načinu liječenja lezija meniska. Moderna saznanja o važnosti meniska u biomehanici koljena stavljaju u fokus njihovu cjelovitost tijekom liječenja. Današnjim metodama operativnog liječenja nastoji se šivati i očuvati svaki dio meniska kad god je to moguće i izvedivo te ukoliko je nužno učiniti parcijalnu meniscektomiju nastoji se da bude što poštenija. Brojnim istraživanjima i znanstvenim dokazima pokazalo se da je cjelovitost meniska od izuzetne važnosti za stabilnost zgloba koljena, prevenciju ubrzanog razvoja degenerativnih promjena i OA. Konzervativno liječenje predstavlja prvu liniju liječenja degenerativnih lezija meniska, a akutne traumatske lezije su indikacija za operativno liječenje.

11. Sažetak

Menisci su vezivno-hrskavične strukture polumjesečastog oblika smještene unutar zglobne šupljine koljena. Imaju izuzetno važnu ulogu u biomehanici koljena, zaštiti zglobne hrskavice i stabilnosti koljena. Lezije meniska predstavljaju najčešću ozljedu koljena te su ujedno i najčešći razlog izvođenja operacijskog zahvata na istom. Dijagnostički postupak lezija meniska sastoji se od anamneze, kliničkog pregleda, kliničkih testova, MRI i artroskopije koljena. Liječenje lezija meniska može biti konzervativno i operativno. Konzervativno liječenje podrazumijeva primjenu fizikalne terapije, redukciju tjelesne mase te promjenu stila života. Operativno liječenje lezija meniska danas se izvodi artroskopski, a podrazumijeva šivanje meniska, parcijalnu ili totalnu meniscektomiju, rekonstrukciju te transplantaciju meniska. Parcijalna i totalna meniscektomija se nastoje izbjeći kada postoji mogućnost šivanja meniska te kad se izvode pokušava se da bude što je više moguće poštedna zbog dokazanog ubranog razvoja OA nakon meniscektomije. Šivanje meniska je metoda izbora kod operativnog liječenja lezija meniska u svrhu očuvanja njegove cjelovitosti. Razlikujemo tri metode šivanja meniska, iznutra prema van, izvana prema unutra i sve unutra. Izbor metode šivanja ovisi o vrsti, lokaciji, opsežnosti i izgledu lezije. Rekonstrukcija i transplantacija meniska predstavljaju ugradnju sintetskih biorazgradivih nosača ili kadaveričnog meniska koji zamjenjuju parcijalno ili totalno reseciran menisk. Najčešće korišteni sintetski nosači jesu kolagenski i poliuretanski.

12. Summary

Menisci are fibrocartilaginous anatomical structures with a crescent shape located inside the joint cavity, with an emphasis on the knee joint. They play an extremely important role in the biomechanics of the knee, the protection of the articular cartilage and in the stability of the knee. Lesions of the meniscus represent the most common knee injury and are also the most common reason for knee surgery. The diagnostic procedure for meniscal lesions consists of anamnesis, clinical examination, clinical tests, MRI and arthroscopy. Treatment of meniscal lesions can be conservative or operative. Conservative treatment involves the use of physical therapy, weight reduction and lifestyle changes. Operative treatment of meniscal lesions today is performed arthroscopically, and includes meniscal suturing, partial or total meniscectomy, reconstruction and meniscal transplantation. Partial and total meniscectomy are rarely performed today, and when they are performed, these procedures are as sparing as possible due to the proven accelerated development of OA after meniscectomy. Suturing of the meniscus is the method of choice in the operative treatment of meniscus lesions in order to preserve its integrity. There are three main methods of suturing: from the inside out, from the outside in and all in. The choice of suturing method depends on the type, location, extension and appearance of the lesion. Meniscus reconstruction and transplantation represents the installation of synthetic biodegradable supports or cadaveric meniscus that replace a partially or totally resected meniscus. The most commonly used synthetic supports are collagen and polyurethane.

13. Literatura

1. Pećina M., Franić M. i sur. Kompendij ortopedije Zagreb: zdravstveno veleučilište; 2021.
2. Križan Z. Kompendij anatomije čovjeka. 3. izd. 3. dio, Pregled građe grudi, trbuha, zdjelice, noge i ruke: za studente opće medicine i stomatologije. Zagreb: Školska knjiga; 1997
3. Jelić M, Vlaić J, Josipović M, Serdar J. Drukčiji pristup liječenju oštećenog meniska – sačuvajmo menisk. Liječnički vjesnik [Internet]. 2021 [pristupljeno 05.05.2024.];143(1-2):51-62.
4. Beaufils P, Becker R, Kopf S, Englund M, Verdonk R, Ollivier M, Seil R. Surgical management of degenerative meniscus lesions: the 2016 ESSKA meniscus consensus. *Knee Surg Sports Traumatol Arthrosc.* 2017 Feb;25(2):335-346.
5. Jacob G, Shimomura K, Krych AJ, Nakamura N. The Meniscus Tear: A Review of Stem Cell Therapies. *Cells.* 2019 Dec 30;9(1):92.
6. Fox AJ, Wanivenhaus F, Burge AJ, Warren RF, Rodeo SA. The human meniscus: a review of anatomy, function, injury, and advances in treatment. *Clin Anat.* 2015;28(2):269-287.
7. Kouzelis A, Solou K, Panagopoulos A, Kokkalis Z, Gliatis J. Arthroscopic Treatment of a "Bucket-Handle Like Tear" Lesion of the Medial Meniscus. *Cureus.* 2022 Mar 3;14(3):e22830.
8. Giuffrida A, Di Bari A, Falzone E, Iacono F, Kon E, Marcacci M, Gatti R, Di Matteo B. Conservative vs. surgical approach for degenerative meniscal injuries: a systematic review of clinical evidence. *Eur Rev Med Pharmacol Sci.* 2020 Mar;24. (6):2874-2885.
9. Hantouly AT, Aminake G, Khan AS, Ayyan M, Olory B, Zikria B, Al-Khelaiifi K. Meniscus root tears: state of the art. *Int Orthop.* 2024 Apr;48(4):955-964.
10. Taneja AK, Miranda FC, Rosemberg LA, Santos DCB. Meniscal ramp lesions: an illustrated review. *Insights Imaging.* 2021 Sep 25;12(1):134.

11. Luvsannyam E, Jain MS, Leitao AR, Maikawa N, Leitao AE. Meniscus Tear: Pathology, Incidence, and Management. *Cureus*. 2022 May 18;14. (5):e25121.
12. Greis PE, Bardana DD, Holmstrom MC, Burks RT. Meniscal injury: I. Basic science and evaluation. *J Am Acad Orthop Surg*. 2002 May-Jun;10(3):168-76.
13. Karachalios T, Hantes M, Zibis AH, Zachos V, Karantanas AH, Malizos KN. Diagnostic accuracy of a new clinical test (the Thessaly test) for early detection of meniscal tears. *J Bone Joint Surg Am*. 2005 May;87(5):955–62.
14. BE, Thacker D, Crewesmith A, Hall M. Special tests for assessing meniscal tears within the knee: a systematic review and meta-analysis. *Evid Based Med*. 2015 Jun;20(3):88-97
15. Galli M, Ciriello V, Menghi A, Aulisa AG, Rabini A, Marzetti E. Joint line tenderness and McMurray tests for the detection of meniscal lesions: what is their real diagnostic value? *Arch Phys Med Rehabil*. 2013 Jun;94(6):1126-31.
16. Matoković D., Pećina M. Hašpl M. *Ortopedska propedeutika*. Zagreb: Medicinska naklada;2020.
17. Nguyen JC, De Smet AA, Graf BK, Rosas HG. MR imaging-based diagnosis and classification of meniscal tears. *Radiographics*. 2014 Jul-Aug;34(4):981-99.
18. Wadhwa V, Omar H, Coyner K, Khazzam M, Robertson W, Chhabra A. ISAKOS classification of meniscal tears-illustration on 2D and 3D isotropic spin echo MR imaging. *Eur J Radiol*. 2016 Jan;85(1):15-24.
19. Sahota B, Howes M, Rio E, Docking S, Cook J. Association between knee pain location and abnormal imaging or arthroscopic findings: A systematic review. *Ann Phys Rehabil Med*. 2022 Jun;65(4):101638.
20. Beaufils P, Pujol N. Management of traumatic meniscal tear and degenerative meniscal lesions. Save the meniscus. *Orthop Traumatol Surg Res*. 2017 Dec;103(8S):S237-S244.

21. Doral MN, Bilge O, Huri G, Turhan E, Verdonk R. Modern treatment of meniscal tears. *EFORT Open Rev.* 2018 May 21;3(5):260-268.
22. Fillingham YA, Riboh JC, Erickson BJ, Bach BR Jr, Yanke AB. Inside-Out Versus All-Inside Repair of Isolated Meniscal Tears: An Updated Systematic Review. *Am J Sports Med.* 2017 Jan;45(1):234-242.
23. LaPrade RF, Matheny LM, Moulton SG, James EW, Dean CS. Posterior Meniscal Root Repairs: Outcomes of an Anatomic Transtibial Pull-Out Technique. *Am J Sports Med.* 2017 Mar;45(4):884-891.
24. Vrancken AC, Buma P, van Tienen TG. Synthetic meniscus replacement: a review. *Int Orthop.* 2013 Feb;37(2):291-9. doi: 10.1007/s00264-012-1682-7. Epub 2012 Oct 26.
25. Kluyskens L, Debieux P, Wong KL, Krych AJ, Saris DBF. Biomaterials for meniscus and cartilage in knee surgery: state of the art. *J ISAKOS.* 2022 Apr;7(2):67-77.
26. Rotini M, Papalia G, Setaro N, Luciani P, Marinelli M, Specchia N, Gigante A. Arthroscopic surgery or exercise therapy for degenerative meniscal lesions: a systematic review of systematic reviews. *Musculoskelet Surg.* 2023 Jun;107(2):127-141.
27. Ozeki N, Koga H, Sekiya I. Degenerative Meniscus in Knee Osteoarthritis: From Pathology to Treatment. *Life (Basel).* 2022 Apr 18;12(4):603.
28. Persson F, Turkiewicz A, Bergkvist D, Neuman P, Englund M. The risk of symptomatic knee osteoarthritis after arthroscopic meniscus repair vs partial meniscectomy vs the general population. *Osteoarthritis Cartilage.* 2018 Feb;26(2):195-201.
29. Feeley BT, Lau BC. Biomechanics and Clinical Outcomes of Partial Meniscectomy. *J Am Acad Orthop Surg.* 2018 Dec 15;26(24):853-863.
30. Migliorini F, Schäfer L, Bell A, Weber CD, Vecchio G, Maffulli N. Meniscectomy is associated with a higher rate of osteoarthritis compared to meniscal repair following acute tears: a meta-analysis. *Knee Surg Sports Traumatol Arthrosc.* 2023 Dec;31(12):5485-5495.

31. Di Matteo B, Moran CJ, Tarabella V, Viganò A, Tomba P, Marcacci M, Verdonk R. A history of meniscal surgery: from ancient times to the twenty-first century. *Knee Surg Sports Traumatol Arthrosc.* 2016 May;24(5):1510-8.
32. Laible C, Stein DA, Kiridly DN. Meniscal repair. *J Am Acad Orthop Surg.* 2013 Apr;21(4):204-13.
33. Howell R, Kumar NS, Patel N, Tom J. Degenerative meniscus: Pathogenesis, diagnosis, and treatment options. *World J Orthop.* 2014 Nov 18;5(5):597-602.

14. Životopis

Emanuel Jelić rođen je 29. listopada 1985. godine u Puli. Školovanje započinje u Osnovnoj školi „Vladimir Nazor“ u Rovinju 1992. godine koju pohađa do 2000. godine. Školovanje nastavlja u Srednjoj školi „Zvane Črnja“ Rovinj koju završava 2004. godine. 2007. godine upisuje Stručni studij Fizioterapije na Medicinskom fakultetu u Rijeci te ga završava 2010. godine sa izvrsnim uspjehom. 2011. godine započinje pripravnički staž u Klinici za ortopediju Lovran u trajanju od godinu dana. Nastavlja raditi u struci privatno te se dodatno usavršavao polaganjem različitih tečajeva (dry needling, cupping, kinesiotaping, PNF). Tijekom srednjoškolskog i fakultetskog obrazovanja aktivno se bavio igranjem vaterpola. 2018. odlučuje se upisati studij Medicine na Medicinskom fakultetu Sveučilišta u Rijeci. Tijekom šestogodišnjeg obrazovanja obnašao je dužnost demonstratora na Zavodu za medicinsku kemiju, biokemiju i kliničku kemiju (2019-2021.) te na Zavodu za opću patologiju i patološku anatomiju (2021./2022.) Sudjelovao je na različitim edukacijama i sportskim natjecanjima. Suosnivač je i tajnik Sekcije za ortopediju i traumatologiju na Medicinskom fakultetu u Rijeci.