

# MULTIPLA ENDOKRINA NEOPLAZIJA U DJECE

---

**Rađenović, Marija**

**Master's thesis / Diplomski rad**

**2024**

*Degree Grantor / Ustanova koja je dodijelila akademski / stručni stupanj:* **University of Rijeka, Faculty of Medicine / Sveučilište u Rijeci, Medicinski fakultet**

*Permanent link / Trajna poveznica:* <https://um.nsk.hr/um:nbn:hr:184:430075>

*Rights / Prava:* [In copyright](#)/[Zaštićeno autorskim pravom.](#)

*Download date / Datum preuzimanja:* **2025-01-18**



*Repository / Repozitorij:*

[Repository of the University of Rijeka, Faculty of Medicine - FMRI Repository](#)



SVEUČILIŠTE U RIJECI

MEDICINSKI FAKULTET

SVEUČILIŠNI INTEGRIRANI PRIJEDIPLOMSKI I DIPLOMSKI

STUDIJ MEDICINA

Marija Rađenović

**MULTIPLA ENDOKRINA NEOPLAZIJA U DJECE**

Diplomski rad

Rijeka, 2024.

SVEUČILIŠTE U RIJECI

MEDICINSKI FAKULTET

SVEUČILIŠNI INTEGRIRANI PRIJEDIPLOMSKI I DIPLOMSKI

STUDIJ MEDICINA

Marija Rađenović

**MULTIPLA ENDOKRINA NEOPLAZIJA U DJECE**

Diplomski rad

Rijeka, 2024.

Mentor rada: izv. prof. dr. sc. Srećko Severinski, dr. med.

Diplomski rad ocjenjen je dana 11.lipnja 2024. na Katedri za pedijatriju Medicinskog fakulteta Sveučilišta u Rijeci, pred povjerenstvom u sastavu:

1. doc. dr. sc. Kristina Lah Tomulić, dr. med. (predsjednica povjerenstva)
2. doc. dr. sc. Ana Milardović, dr. med., docentica
3. izv. prof. prim. dr. sc. Nado Bukvić, dr. med.

Rad sadrži 50 stranica, 5 slika, 5 tablica i 45 literaturnih navoda.

## ZAHVALA

*Od srca hvala svima na pomoći i podršci tijekom ovih 6 godina studiranja.*

*Posebno hvala mom Marku i cijeloj mojoj obitelji. Hvala vam što ste cijelo vrijeme vjerovali u mene, moje odabire i moj put. Hvala vam što ste vjerovali u mene čak i onda kad ja nisam. Hvala vam na bezuvjetnoj podršci. Na svakoj riječi ohrabrenja. Na svakom čvrstom zagrljaju. I na osjećaju da u niti jednom trenutku u ovih dugih 6 godina - nisam sama. Vi ste ona vrsta ljudi koja češće i intenzivnije plače od sreće, nego li od tuge. Zato vam hvala što ste puno puta iskreno plakali sa mnom. Uvijek ću se sjećati tih trenutaka.*

*Puno sam svog vremena, kao jedinog ograničenog i neobnovljivog resursa na svijetu, uložila u svoju glavu, u svoje formalno obrazovanje i profesionalni rast. Puno sam tjedana za redom provela u stanu sjedeći sama pored laptopa - učeći, upijajući i zapisujući, dok ste vi odrađivali mnoge zadatke umjesto mene i išli na druženja na koja ja nisam mogla ići. Zato vam svima još jednom od srca želim zahvaliti što ste bili uz mene, čak i onda kad ja fizički nisam mogla biti uz vas. Hvala vam što ste imali razumijevanja. I hvala vam što ste istinski željeli razumjeti.*

*Ovaj rad posvećujem nama – jer ovo nije samo moja, već naša pobjeda.*

*Također, hvala svim mojim kolegama, prijateljima i zaposlenicima Fakulteta koji su sa mnom nesebično dijelili svoje znanje kroz proteklih 6 godina. Veliko hvala mom mentoru, izv. prof. dr. sc. Srećko Severinski, dr. med., na pomoći oko izrade ovog diplomskog rada, na svim savjetima, ažurnosti te lakoj i brznoj komunikaciji.*

*Još jednom, hvala svima koji ste do sad bili dio mog puta. Veselim se daljnjem putovanju.*

# SADRŽAJ

1. UVOD .....	1
2. SVRHA RADA .....	1
3. PREGLED LITERATURE NA ZADANU TEMU .....	2
3.1. KLASIFIKACIJA SINDROMA MEN .....	2
3.2. FAKTORI RIZIKA .....	3
3.3. EPIDEMIOLOGIJA.....	3
3.4. KONTEKST SINDROMA MEN U PROŠLOSTI I DANAS.....	4
3.5. PATOGENEZA SINDROMA MEN .....	5
3.5.1. GENETSKE MUTACIJE.....	5
3.5.1.1. MEN1 PRIDRUŽENE MUTACIJE GENA .....	6
3.5.1.2. MEN2 PRIDRUŽENE MUTACIJE GENA .....	7
3.5.1.3. MEN4 PRIDRUŽENE MUTACIJE GENA .....	10
3.6. KLINIČKI KONTEKST SINDROMA MEN.....	11
3.6.1. MEN1 .....	11
3.6.1.1. RIZIK ZA RAZVOJ NEOPLAZMI.....	12
3.6.1.2. KLINIČKA PREZENTACIJA.....	13
3.6.1.2.1. NEOPLAZME PARATIREOIDNIH ŽLIJEZDI .....	13
3.6.1.2.2. NEOPLAZME GASTROENTEROPANKREASNOG TRAKTA .....	14
3.6.1.2.3. NEOPLAZME ADENOHIPOFIZE .....	16
3.6.1.2.4. OSTALE NEOPLAZME.....	18
3.6.2. MEN2 .....	19
3.6.2.1. MEN2A .....	20
3.6.2.2. MEN2B .....	22
3.6.3. MEN4 .....	24
3.7. DIJAGNOSTIKA I PROBIR .....	25

3.7.1. GENETSKO TESTIRANJE I PROBIR NA MEN1 .....	25
3.7.2. GENETSKO TESTIRANJE I PROBIR NA MEN2 .....	27
3.7.3. GENETSKO TESTIRANJE I PROBIR NA MEN4 .....	29
3.8. TERAPIJA I PROGNOZA .....	29
3.8.1. ADENOMI PARATIREOIDNIH ŽLIJEZDI.....	30
3.8.2. KARCINOM ŠTITNJAČE .....	30
3.8.3. FEOKROMOCITOM.....	31
3.8.4. NEUROENDOKRINI TUMORI GEP TRAKTA.....	31
3.8.5. TUMORI HIPOFIZE .....	32
4. RASPRAVA.....	33
5. ZAKLJUČAK .....	34
6. SAŽETAK.....	35
7. SUMMARY .....	36
8. LITERATURA.....	37
9. ŽIVOTOPIS .....	42

## **POPIS SKRAĆENICA I AKRONIMA**

**MEN** – sindrom multiplih endokrinih neoplazija

**ATA** - američko udruženje za štitnjaču

**FMTC** - obiteljski medularni karcinom štitnjače

**MTC** – medularni karcinom štitnjače

**RET** - receptor tirozin kinaze

**MTC** - medularni karcinom štitnjače

**GDNF** - neutrofilni faktor izveden iz glijalne stanične linije

**NTN** - neurturin

**PNS** - persepin

**ART** - artemin

**PHPT** - primarni hiperparatireoidizam

**PTH** – paratireoidni hormon

**GEP** - gastroenteropankreasni trakt

**NET** – neuroendokrini tumor

**PP-om** – pankreasni polipeptidni tumor

**VIP-om** - vazoaktivni intestinalni polipeptidom

**GUK** – glukoza u krvi

**TM** – tjelesna masa

**VTE** – venska tromboemolija

**ZES** - Zollinger-Ellisonov sindrom



**PA** – adenom hipofize

**PHEO** – feokromocitom

**GIT** – gastrointestinalni trakt

**CDKN1B** - ciklin-ovisni inhibitor kinaze 1B

**CgA** - kromogranin A

**CT** - kompjuterska tomografija

**EUS** - endoskopski ultrazvuk

**IGF-1** – faktor rasta sličan inzulinu 1

**MRI** - magnetska rezonancija

**PP** - pankreatični polipeptid

**PTH** - paratiroidni hormon

**VIP** - vazoaktivni intestinalni peptid

**UZV** – ultrazvuk

**IVF** – *in vitro* fertilizacije

## **1. UVOD**

Multipla endokrina neoplazija (MEN) naziv je koji obuhvaća rijetku skupinu nasljednih poremećaja koje obilježava istovremena pojava neoplastičnih promjena na više različitih žlijezda s unutarnjim izlučivanjem (1,2).

Promjene kod genetski predisponirane djece manifestiraju se pojavom i rastom dvaju ili više endokrinih hormonski aktivnih benignih i/ili malignih tumorskih tvorbi, najčešće u srodnih pojedinaca unutar iste obitelji (2-4). Poremećaj se nasljeđuje autosomno dominantno i vrlo je penetrantan, a osim u dječjoj, može se klinički prezentirati i u bilo kojoj drugoj adultnoj dobi. Klinička prezentacija sindroma MEN direktno ovisi o vrsti i lokalizaciji tumora (3).

Iako su oblici MEN sindroma rijetki, od izuzetne je važnosti imati ih na umu tijekom kliničkog rada i obrade kako bi se pravovremeno identificirale rizične osobe te kako bi se kod istih što ranije i uspješnije prevenirao nastanak po život opasnih neoplazmi, ali i kako bi se što ranije pristupilo terapijskom protokolu. (1).

## **2. SVRHA RADA**

Ovaj je diplomski rad pisan sa svrhom da se sindrom MEN, kao vrlo rijedak genetski poremećaj, približi zdravstvenim djelatnicima, posebice pedijatrima i endokrinolozima, znanstvenicima, ali i roditeljima koji traže stručnu literaturu o ovoj temi na hrvatskom jeziku.

Cilj rada je pružiti sveobuhvatan pregled dosadašnjih znanja o patogenezi, kliničkoj prezentaciji, dijagnostici, probiru, terapiji i prognozi multiplih endokrinih neoplazija u djece, u svrhu podizanja svijesti zdravstvenih djelatnika, ali i šire populacije, o važnosti prevencije, rane intervencije i pravovremenog prepoznavanja kliničkih simptoma i znakova u zahvaćenog djeteta.

### 3. PREGLED LITERATURE NA ZADANU TEMU

#### 3.1. KLASIFIKACIJA SINDROMA MEN

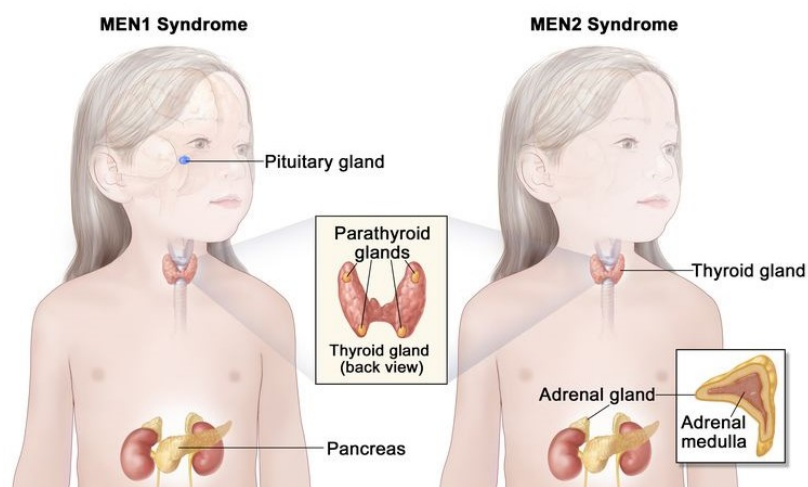
Višestruke endokrine neoplazije dijele se obzirom na etiologiju na benigne ili maligne, a obzirom na kliničku prezentaciju, mehanizam nastanka i primarnu lokalizaciju tumorskih tvorbi, klasificiraju se u tri tipa: MEN tip 1 (MEN1), MEN tip 2 (MEN2) i MEN tip 4 (MEN4) (1, 2).

MEN1 često se naziva i Wermerovim sindromom te uglavnom zahvaća paratiroidnu žlijezdu, hipofizu i gušteraču, a nastaje kao posljedica heterozigotnih mutacija koje dovode do gubitka funkcije MEN1 tumor-supresorskog gena (1).

MEN 2 se u djece najčešće klinički prezentira kao medularni karcinom štitnjače i feokromocitom (2). Može se podijeliti na MEN2A i MEN2B (ranije poznat kao MEN3), a javlja se zbog mutacije receptora tirozin kinaze na lokusu kromosoma 10q11.21 u genu RET (1,5)

Tip 2A klinički se povezuje s prezentacijom hiperparatiroidizma (zbog hiperaktivnosti paratiroidnih žlijezda), dok se tip 2B povezuje s neuromima i vrlo ranim razvojem medularnog karcinom štitnjače (2). Prema smjernicama Američkog udruženja za štitnjaču iz 2015. godine, FMTC je prepoznat kao varijanta MEN2A sa smanjenom penetracijom hiperparatiroidoze i feokromocitoma (1).

MEN4 je najnoviji tip MEN sindroma te se opisuje kao MEN tip sindroma koji je fenotipski sličan MEN1 (6). Prema genetskim istraživanjima, nastaje kao posljedica mutacije



**Slika 1:** Razlike u kliničkoj prezentaciji između MEN1 i MEN2 u djece (2).

tumor supresorskog gena koji kodira protein inhibitora ciklin-ovisne kinaze na lokusu kromosoma 12p13.1. Oboljeli od MEN4, klinički se prezentiraju slično kao i MEN 1, kao primarni hiperparatiroidizam uz adenom hipofize (što je ujedno i najčešći fenotip), ali se od njega razlikuju obzirom na mehanizam nastanka.

Osim toga, MEN4 tip se može se prezentirati i kao neuroendokrini tumor pankreasa u kombinaciji s tumorima gonada, nadbubrežnih žlijezda, bubrega i štitnjače (1, 5-6). No, za sada se detaljnije ne opisuje u dječjoj dobi (5).

### **3.2. FAKTORI RIZIKA**

MEN1 i MEN2 su autosomno dominantno nasljedni poremećaji, što znači da ako u obitelji postoji gen za sindrom MEN, postoji 50% šanse da ga naslijede i potomci obitelji. Prema tome, pozitivna obiteljska anamneza glavni je faktor rizika i osnova za postavljanje sumnje na postojanje multiplih endokrinih neoplazija i u djeteta.

Mutacija gena zaduženih za oboljenje rjeđe se događa *de novo*, a razlog njihovog nastanka još uvijek nepoznat. Geni zaduženi za nastanak bolesti *de novo* istovjetni su genima koji se prenose među srodnicima i članovima obitelji usred nasljednih oblika sindroma MEN (4,7).

### **3.3. EPIDEMIOLOGIJA**

Ukupna prevalencija i incidencija MEN sindroma u dječjoj dobi nije poznata, no procjenjuje se da se prevalencija MEN1 kreće između 1/10 000 do 1/30 000, dok se ukupna prevalencija tipa MEN2 kreće oko 1/35 000. MEN4 tip je izuzetno rijedak.

Iz nasumičnih postmortem studija procjenjuje se učestalost MEN1 tipa na 0,25%, primarnog hiperparatireoidizma na 1-18% te tumora hipofize na manje od 3% (6).

Bolest se može klinički manifestirati u bolesnika svih dobnih skupina, od razdoblja dojenčeta do čak i iznad 70 godina adultne dobi, te ravnomjerno pogađa i muškarce i žene. Ranije otkrivanje neoplazmi i postavljanje sumnje na MEN sindrom, obzirom na pozitivnu obiteljsku anamnezu, nužno je za pravovremenu prevenciju nastanka multiplih endokrinih neoplazija u kasnijoj dobi (4, 7).

### 3.4. KONTEKST SINDROMA MEN U PROŠLOSTI I DANAS

Začetci dijagnostike i susretanja s MEN sindromom sežu još iz 1903. godine, kada je Erdheim opisao slučaj bolesnika koji se klinički prezentirao s akromegalijom zbog adenoma hipofize i s tri povećane paratiroidne žlijezde. Pedesetak godina kasnije, Underdahl i suradnici izvijestili su medicinsku javnost o svojih 8 pacijenata koji su se prezentirali adenomima hipofize, paratiroidnih žlijezda i pankreasa. Taman u to vrijeme (1954. godine), Wermer je kroz svoja istraživanja potvrdio da se MEN sindrom transgeneracijski prenosi kao dominantna osobina. Nadalje su 1959. godine, Hazard i suradnici opisali medularni karcinom štitnjače, za kojeg je kasnije i potvrđeno da čini sastavni dio sindroma MEN.

Među prvim liječnicima i znanstvenicima koji su opisali sve sindromske komponente bio je John H. Sipple. On je 1961. opisao sindrom koji obuhvaća feokromocitom, MTC i paratiroidni adenom, a 1966. godine su Williams i suradnici uspješno opisali kombinaciju neuroma sluznice, feokromocitoma i MTC-a kao sindromskih komponenti.

Steiner i suradnici su navedene kombinacije endokrinih tumora nazvali sindromom te su, 1968. godine, konačno sindromu dali i stručan naziv: *multipla endokrina neoplazija* (MEN). MEN1 nazvali su Wermerovim sindromom, a MEN2 kao Sippleovim sindromom.

Sizemore i suradnici su, 1974. godine, kroz svoja istraživanja otkrili i potvrdili da se MEN2 tip sindroma može podijeliti u dva podtipa, obzirom na postojanje različitih kliničkih prezentacija kod oboljelih od MEN2 sindroma. Obje su se skupine pacijenata prezentirale s klasičnim komponentama MEN2 tipa: MTC-om i feokromocitomom. No, jedna se skupina uz to prezentirala i bolešću paratiroidnih žlijezda normalnog fenotipa, dok se druga prezentirala bez hiperparatiroidizma, ali uz mukozne neurome i mezodermalne abnormalnosti. Kasnije su prvu skupinu pacijenata svrstali među MEN2A, a drugu među MEN2B podtipove MEN2 tipa sindroma.

Kasnije su pronađena i opisana i dodatna neendokrina stanja (kao što je von Recklinghausenova neurofibromatoza ili von Hippel-Lindauova bolest) koja dodatno prate tipove sindroma MEN, što ukazuje na iznimnu složenost prepoznavanja, dijagnostike i liječenja ovog sindromskog poremećaja (8).

Identifikacijom genetskih uzroka sindroma MEN tijekom 20. stoljeća te opažanjem i razgraničenjem njihove genotip-fenotip povezanosti na tipove MEN1 i MEN2, dosegnuta je prava revolucija kliničke skrbi za oboljele pacijente.

Danas se, zahvaljujući suvremenoj tehnologiji koja prepoznaje ponavljajuće sekvence mutiranih gena koje dovode do razvoja multiplih endokrinih tumora, genetska dijagnoza može postaviti već tijekom razdoblja dojenčeta, odnosno u periodu od prvih 365 dana života djeteta. U slučaju pozitivnog genetskog nalaza, dojenče je već od najranije dobi moguće pažljivo klinički pratiti, kao i, ukoliko mu je potrebno, pružiti ranu intervenciju. (9,10). Zahvaljujući svim znanstvenim otkrićima, postignućima i razvoju tehnologije tijekom 20. stoljeća pa sve do danas, sindrom MEN je s polja adultne medicine prebačen na polje pedijatrijske medicine, što znatno doprinosi provođenju prevencije i intervencije od najranije dobi oboljelog djeteta te smanjenje morbiditet i mortalitet među oboljelom populacijom (9).

### **3.5 PATOGENEZA SINDROMA MEN**

Većini pacijenata, u trenutku u kojem im se dijagnosticira jedan od tri tipa sindrom MEN, osjeti zabrinutost, budući da se radi o naslijeđenim genetskim mutacijama koje se mogu dalje prenijeti na potomstvo (11, 12).

#### **3.5.1. GENETSKE MUTACIJE**

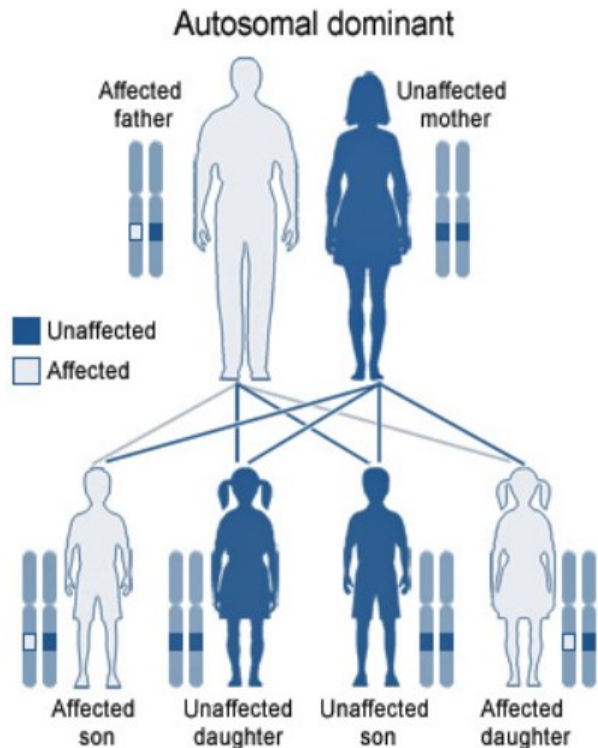
Za sindrom MEN specifičan je autosomno-dominantni način prijenosa određene genetske mutacije unutar obitelji, što znači da dijete nositelj mutiranog gena može razviti samo jednu vrstu MEN sindroma, da postoji 50% šansa prijenosa bolesti na svako dijete u obitelji te da dijete najčešće razvije MEN sindrom nasljeđivanjem mutacije od jednog roditelja.

Jednom kad se potvrdi dijagnoza tipa ili podtipa sindroma MEN, rizik od razvoja drugih oblika se smanjuje, i kod oboljelog i kod njegovih potomaka.

Također, ukoliko u obitelji i postoji obiteljska anamneza, roditelju je važno napomenuti da ne može prenijeti mutaciju na svoje potomstvo, ukoliko on ne boluje od sindroma MEN, odnosno ukoliko se kod njega tijekom genetskog testiranja nije pronašla mutacija gena unutar genoma.

Međutim, mali postotak djece, unatoč negativnoj obiteljskoj anamnezi, razvije bolest zbog pojave mutacije *de novo*. U MEN2B gotovo 50% svih slučajeva nastaje kao posljedica nove mutacije, dok je kod drugih tipova sindroma ta brojka puno niža.

Prisustvo genetske mutacije utvrđuje se genetskim testiranjem koje ne pomaže samo u kontroli cjelokupnog stanja bolesnika, već i za određivanje rizika za prijenos genske abnormalnosti unutar obitelji kod koje je zabilježena pozitivna obiteljska anamneza (11).



**Slika 2:** Obrazac autosomno dominantnog nasljeđivanja (11).

### 3.5.1.1. MEN1 PRIDRUŽENE MUTACIJE GENA

Iako je Paul Wermer opisao kliničku prezentaciju sindroma već 1954. godine, gen koji je zadužen za njegovu pojavu identificiran je tek 1997. godine na kromosomu 11q13, gdje je opisano preko 1000 mutacija koje su pronađene u 90% pacijenata oboljelih od sindroma tipa MEN1 (11).

Gen MEN1 sastoji se od 10 egzona, od kojih je prvi nepreveden, a obuhvaća 7,2 kb genomske sekvence i kodira protein menin, sastavljen od 610 aminokiselina (12).

Menin je nuklearni protein čije vezanje na AP1 transkripcijski faktor JunD sugerira ulogu u regulaciji transkripcije. Sudjeluje u važnim staničnim procesima, poput regulacije i inhibicije

stanične hiperproliferacije i diferencijacije, apoptoze te u održavanja stabilnosti genoma pomoću mehanizama popravka i sinteze DNA.

Smatra se da u humanom organizmu menin ima važnu i tumor-supresorsku ulogu, što, zbog mutacije gena te posljedičnog gubitka funkcije ili potpune inaktivacije proteina, dovodi do razvoja benignih i malignih neoplazmi na području parotidne žlijezde, pankreasa i hipofize.

Heterozigotne MEN1 mutacije germinativne linije otkrivene su u oko 70-80% bolesnika s obiteljskim i 30% bolesnika sa sporadičnim oblikom tipa MEN1. Mutacije su uglavnom *missense* i nalaze se raspršene po cijeloj kodirajućoj regiji, bez pokazivanja bilo kakve značajne žarišne regije, što ih također razlikuje od mutacija koje se javljaju u sklopu sindroma tipa MEN2. U više od 70% MEN1 mutacija dovodi do skraćanja proteina i gubitka njegove funkcije (12, 13).

Za MEN1 oblik sindroma tipična je varijabilna klinička ekspresija i izostanak potpune korelacije genotip-fenotip, što može biti posljedica epigenetike ili ostalih genetskih čimbenika među srodnicima i članovima unutar iste obitelji (12).

### **3.5.1.2. MEN2 PRIDRUŽENE MUTACIJE GENA**

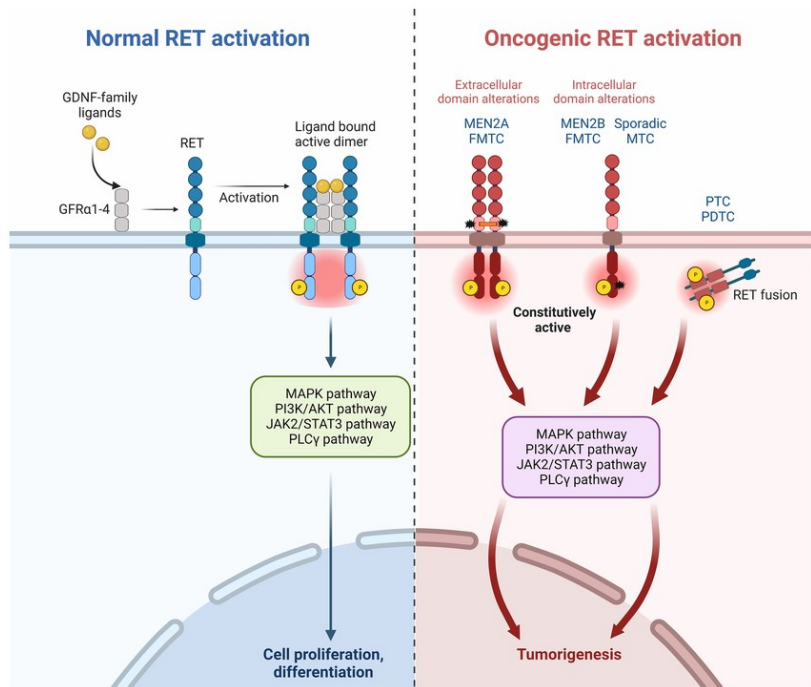
Iako se MEN2A i MEN2B podtipovi različito klinički manifestiraju, u osnovi je njihova genetska mutacija ista. Genskom analizom je tijekom 80-ih godina prošlog stoljeća lokaliziran gen MEN2 u centromernom području 10. kromosoma te je tek 1993. godine mutacija gena RET, kao mutacija koja se nađe i danas u oko 98% oboljelih, prepoznata kao uzrok nastanka kliničkih promjena. RET je gen koji se sastoji od 21 egzona na kromosomu 10q11.2 te kao protoonkogen kodira za transmembranski signalni protein RET receptorske tirozin-kinaze koja se sastoji od ekstracelularne, transmembranske i intracelularne. Distalna regija je nalik kadherinu, dok je jukstamembranska regija bogata cisteinom (11, 12).

U fiziološkom se smislu RET aktivira nakon što neurotrofni faktor GDNF stupi u interakciju s koreceptorom liganda iz obitelji GFR $\alpha$ , što posljedično inducira dimerizaciju RET



receptora i autofosforilaciju tirozinskog ostatka te dovodi do aktivacije niza nizvodnih signalnih puteva, poput MAPK, PI3K/AKT, JAK2/STAT3 ili PLC $\gamma$  signalnog puta (11, 14).

Mutacija germinativne točke protoonkogeneta RET i cisteinskih ostataka unutar proteina, glavni su uzrok nastanka MEN2A i MEN2B, a dovode do stvaranja abnormalnog i disfunkcionalnog protoonkogeneta, te posljedično do hiperaktivacije receptora, hiperstimulacije nizvodnih signalnih puteva te rasta ciljnih stanica i tumorigeneze (11-14).



**Slika 3:** Signalni put fiziološkog i onkogenog signala RET receptorske tirozin kinaze (14).

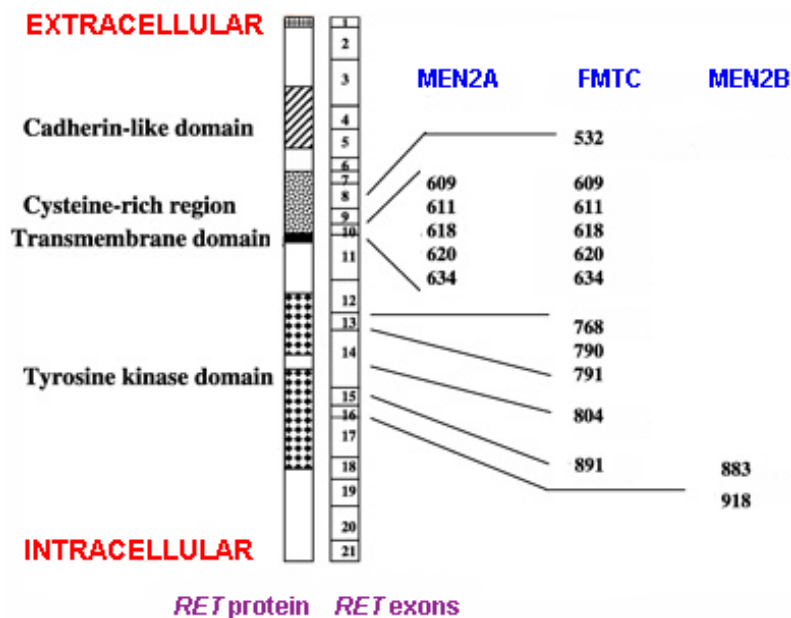
Gen RET se prema dosadašnjim saznanjima nalazi samo u stanicama koje su podrijetla neuralnog grebena, poput C-stanica štitnjače i adrenalnih kromafinih stanica.

Tijekom embrionalnog razdoblja, stanice neuralnog grebena nalaze se lokalno združene, dok kroz fetalno doba migriraju po cijelom tijelu, zbog čega se u ekstrauterinoj fazi života mogu pronaći združeno, ali u anatomski udaljenim i odvojenim organima, regijama i organskim sustavima.

I danas među znanstvenicima vlada nepoznanica izražava li se uopće gen RET u paratiroidnim žlijezdama, budući da među oboljelima od MEN2A vlada niska stopa hiperparatiroidizma, dok kod oboljelih od MEN2B popuno izostaje. MEN2A i FMTC kod više od 70% pacijenata imaju genetsku mutaciju u istom kodonu, točnije u kodonu 634 egzona 11 pa genetsko testiranje i detekcija zahvaćenih kodona nema značajniju ulogu u razlikovanju jednog podtipa od drugog. Kod podtipa MEN2B, mutacija gena RET većinom se nalazi u kodonu 918 egzona 16.

Većina mutacija koje dovode do razvoja sindroma MEN2A utječe na kodone koji se nalaze unutar izvanstanične domene gena te čine oko 98% mutacija koje se povezuju s razvojem MEN2A podtipa u oboljelih. U 50% slučajeva dolazi do zamjene cisteina argininom unutar kodona 634. U manjem broju slučajeva se razvijaju abnormalnosti unutar egzona 10, unutar kodona 609, 611, 618 i 620 (11).

S druge strane, smatra se da su necisteinske mutacije uglavnom povezane s FMTC fenotipom te su za njegov razvoj u oko 50% slučajeva zaslužne mutacije kodona 618 i 620 unutar egzona 10, a rjeđe se mogu naći u egzonu 11 unutar kodona 630, 631 i 634, u egzonu 13 unutar



kodona 768, 790 i 791, u egzonu 14 unutar kodona 804 i 844 te u egzonu 15 unutar kodona 891 u intracelularnoj domeni gena (11, 12).

Međunarodno udruženje mutacija RET svojim je istraživanjima donijelo zaključak da postoji jasna povezanost između genskih abnormalnosti koje se javljaju unutar pojedinih tipova sindroma MEN2 i načina na koji se poremećaj klinički prezentira u oboljele osobe.

**Slika 4:** Mutacije protoonkogeneta RET i abnormalnosti kodona unutar gena RET povezane s MEN2 sindromom (11).

Zaključeno je da većina obitelji s neoplazmatskim promjenama na razini paratiroidne žlijezde nosi mutaciju kodona 634 koja ujedno ima i važan utjecaj na agresivnost tumora te na ukupni rizik od pojave neoplazmi koji raste razmjerno s dobi do 20. godine života. Prosječna dob postavljanja dijagnoze kod boljelog djeteta iznosi 10 godina.

Osobe s mutacijama unutar kodona 634 i 918 imaju tek 50%-tni rizik za razvoj PHEO, dok kod bolesnika kod kojih se mutacija dogodi unutar egzona 10, rizik pada tek na 8%.

Iznimno rijetko se feokromocitom klinički prezentira zbog abnormalnosti gena na razini kodona 790, 791, 804 ili 891.

Međunarodno udruženje mutacija RET donijelo je zaključak da obitelji oboljele od MEN2A podtipa sindroma i Hirschsprungove bolesti uvijek nose mutaciju unutar kodona 609, 618 ili 620 (11).

### **3.5.1.3. MEN4 PRIDRUŽENE MUTACIJE GENA**

Budući da se u oko 20-30% pacijenata s fenotipom MEN1 nisu mogle dokazati mutacije unutar MEN1 gena, počelo se sumnjati da su neki drugi geni zaslužni za razvoj kliničke prezentacije sindroma. Franklin i suradnici otkrili su da gubitak funkcije p18 i p27 dovodi do razvoja širokog spektra multiplih neoplazmi endokrinih žlijezda koje pretežno zahvaćaju hipofizu, štitnjaču, nadbubrežnu i paratireoidnu žlijezdu. Nakon toga je na modelu štakora otkrivena i *nonsense* mutacija u genu CDKN1B na kromosomu 12p13.1 koja dovodi do potpune disfunkcije ili prijevremene terminacije proteina p27 koji ima ulogu inhibitora kinaze staničnog ciklusa ovisnog o ciklinima. Mutacije unutar germinativne linije gena CDKN1B dovode do smanjene ekspresije proteina p27, što rezultira nekontroliranom proliferacijom stanica, progresijom staničnog ciklusa i stvaranjem neoplazmatskih promjena.

Kasnije je u oko 3% pacijenata koji ispunjavaju dijagnostičke kriterije za MEN1, a nemaju detektibilnu mutaciju unutar MEN1 gena, i otkrivena istoimena mutacija CDKN1B gena, zbog čega se klinički sindrom počeo, umjesto MEN1, označavati kao MEN4 tip sindroma.

Čini se da su kliničke i histološke manifestacije sindroma MEN4 varijabilnije nego kod tipa MEN1. No, zbog malog broja do sad prijavljenih pacijenata s potvrđenom MEN4 dijagnozom, cjelokupni fenotip još uvijek nije u potpunosti utvrđen, zbog čega je posljedica mutacije gena CDKN1B i njegova uloga u stvaranju neoplazmi unutar sindroma u potpunosti obrađena tek u *in vitro* uvjetima (12, 15-16).

## **3.6. KLINIČKI KONTEKST SINDROMA MEN**

Klinička prezentacija sindroma MEN može varirati od djeteta do djeteta, ovisno o tipu sindroma i kombinaciji zahvaćanih endokrinih organa te može oponašati druge, češće dječje bolesti. Budući da postoje tri tipa sindroma MEN, oni se međusobno razlikuju, osim prema genskim abnormalnostima, i obzirom na vrstu istovremenih endokrinih neoplazmi, što u konačnici i definira njihovu kliničku sliku kod oboljelog djeteta (4, 6).

Unutar svakog se tipa sindroma MEN može naći kombinacija malignih i/ili benignih neoplazmi na području hipofize, tireoidne i paratireoidne žlijezde, pankreasa ili nadbubrežne žlijezde (6).

Neki od simptoma koji kod djece i adolescenata mogu upućivati na tip 1 sindroma su: hiperkalcijemija, bol u abdomenu, česte glavobolje, vomitus, nagle oscilacije u tjelesnoj masi djeteta, smetnje vida i problemi s plodnošću, dok se u sklopu MEN2 sindroma mogu javiti bubrežni kamenci kao posljedica hiperkalcijemije, hipertenzija, pojačano znojenje, dispneja, disfagija, što mogu pratiti i učestale glavobolje (4).

Osim endokrinih, bolesnici mogu paralelno razviti i bronhijalne te timusne karcinoide, ali i neendokrine neoplazme poput lipoma, angiofibroma i kolagenoma koji pretežno zahvaćaju kožu lica (17).

### **3.6.1. MEN1**

Višestruka endokrina neoplazija tipa 1, u literaturi poznata još i kao Wermerov sindrom, definira se kao genetski poremećaj koji direktno povećava rizik i snažno doprinosi razvoju kancerogenih i nekancerogenih tumora te se u svojoj kliničkoj prezentaciji razlikuje među pedijatrijskom i adultnom populacijom. Neke se neoplazme razvijaju u endokrinom sustavu, dok se neke javljaju i u neendokrinim sijelima (1, 18-19).

Osim što se nasljeđuje autosomno-dominantno, sindrom pokazuje i iznimnu visoku penetrantnost. Statistički, 50% oboljelih manifestira karakteristične simptome tumora do 20.

godine i njih više od 95% do 40. godine života, što znači da svaka osoba koja nosi mutaciju MEN1 u konačnici razvije klinički manifestnu bolest (1).

### 3.6.1.1. RIZIK ZA RAZVOJ NEOPLAZMI

Pedijatrijska populacija kod koje se dokaže postojanje mutacija unutar MEN1 gena ima povećan rizik za razvoj endokrinih i neendokrinih tumora. Kod djece se najčešće ne razvijaju neoplazme visokog stupnja maligniteta, no potrebno ih je na vrijeme prepoznati i liječiti kako ne bi kompromitirali obližnje organe ili doveli do proizvodnje vitalno prijetećih količina hormona u tijelu.

Ukoliko se ne liječe, gotovo sva djeca koja nose MEN1 pozitivan gen unutar svog genoma, prije ili kasnije u odrasloj dobi obole od neke vrste endokrinog ili neendokrinog tumora, a rizici za njihov nastanak prikazani su u tablici 1 (19).

**Tablica 1:** Rizik za razvoj endokrinih i neendokrinih neoplazmi u odrasloj dobi kod MEN1 pozitivne djece i adolescenata (19).

Endokrina neoplazija	Rizik nastanka	Neendokrina neoplazija	Rizik nastanka
Paratireoidne žlijezde	100%	Multipli angiofibromi lica	88%
Hipofize	10-60%	Kolagenomi	72%
GEP-a	34-55%	Lipomi	34%
Adrenalne žlijezde	20-40%	Meningeomi	8%
Karcinoida	10%	Lejomiomi	<1%

### 3.6.1.2. KLINIČKA PREZENTACIJA

MEN1 tip sindroma klinički se najčešće prezentira u obliku tumora koji nastaju kao posljedica stanične hiperplazije na području oba para paratiroidnih žlijezda, otočića pankreasa i adenohipofize, a osim njih se u sklopu sindroma pridruženo mogu javiti i lipomi, angiofibromi i NET na području pluća i timusa te tumori kore nadbubrežne žlijezde (rjeđe srži).

Neoplazme koje se nađu na području pankreasa mogu uključivati VIP-om, inzulinom, gastrinom (Zollinger-Ellisonov sindrom), glukagonom, Verner-Morrisonov sindrom ili tumor koji proizvodi polipeptide (10, 20).

*Tablica 2:* Znakovi i simptomi adenoma hipofize u sklopu MEN1 (1).

Tip sindroma	prevalencija	Klinička slika	Najmlađa dob kliničke prezentacije
MEN 1	3-20/100 000	Paratiroidni adenom (najčešći)	10
		NET pankreasa: gastrinom, inzulinom, glukagonom, VIP-om	Rijetko (najmlađi pacijent – 5 godina)
		AP: prolaktinom (najčešći), somatotropinom, kortikotropinom	5
		Ostali endokrini: adrenokortikalni, karcinoid pluća i timusa	Rijetko
		Ostali neendokrini: lipom, angiofibrom, kolagenom	Rijetko

#### 3.6.1.2.1. NEOPLAZME PARATIREOIDNIH ŽLIJEZDI

PHPT smatra se najčešćim oblikom endokrinopatije unutar sindroma MEN1 te predstavlja 2-4% svih oblika PHPT u djece (21).

U dječjoj dobi se MEN1 najčešće i najranije manifestira u obliku primarnog hiperparatiroidizma koji postupno nastaje kao posljedica difuzne asinkrone i asimetrične paratiroidne hiperplazije. Često paratiroidne žlijezde mogu makroskopski izgledati sasvim uredno, s jasnim prikazom volumena, težine i veličine žlijezde, no na PHD nalazu se kod 20% oboljelih jasno vide i prekobrojne žljezdane stanice (1,10).

Osim toga, paratiroidni adenomi u sklopu MEN1 sindroma mogu se, osim u paratiroidnim žlijezdama, ektopično razviti i zauzeti položaj u timusu (najčešće), štitnjači, prednjem mediјastinumu, perikardu ili oko traheje, ezofagusa ili karotidne arterije (21).

Kliničke studije pokazale su da se u do 75% djece PHPT najčešće razvija tek nakon 10. godine života, a ukoliko se i ne razvije, vjerojatnost za njegov nastanak iznosi 95% do 50. godine starosti. Kod sporadičnih se oblika MEN1 sindroma, PHPT razvija i 30 godina sporije od naslijeđenog jer paratiroidna žlijezda ne pokazuje difuznu, već fokalnu hiperplaziju u vidu adenoma (1,10).

Iako se relevantna neoplazija u preko 90% slučajeva klinički manifestira između 20. i 25. godine života, blagi do umjereni hiperparatiroidizam često je u laboratorijskim nalazima vidljiv već tijekom adolescencije u obliku hiperkalcijemije te postupno napreduje s godinama sve do razvoja ozbiljnijih komplikacija u obliku urolitijaze, osteoporoze i osteomalacije, konstipacije, mučnine, povraćanja, poliurije i hiperkalciurije, hipertenzije i skraćanja QT intervala, depresije, anksioznosti te patoloških fraktura kostiju i anoreksije (1, 10, 21).

Osnovni problem MEN1 sindroma koji se manifestira u obliku PHPT je pojačana koštanja pregradnja i aktivnost osteoklasta, što dovodi do reverzibilnog gubitka kortikalne i trabekularne kosti kako bi se u krvi povećala količina ionskog oblika kalcija. U usporedbi sa sporadičnim oblicima, bolesnici s MEN1 nasljednom hiperparatiroidozom pokazuju raniji i ozbiljniji gubitak koštane mase.

Početna hiperkalcijemija koja nastaje kao posljedica blago povećanog lučenja PTH zbog multiglandularne paratiroidne hiperplazije obično je asimptomatska i najčešće se utvrdi slučajnim laboratorijskim nalazom krvi (21).

### **3.6.1.2.2. NEOPLAZME GASTROENTEROPANKREASNOG TRAKTA**

Tumori gastroendopankreasnog trakta podrazumijevaju neoplazme koje u sklopu sindroma MEN1 zahvaćaju želudac, crijeva i otočiće pankreasa, a obzirom na pad penetrantnosti uključuju gastrinome (40%), PP-ome, inzulinome, glukagonome i VIP-ome (1, 19) .

Kod oboljelog djeteta ili adolescenta, sumnja na neoplazmu u GEP traktu može se klinički postaviti temeljem pojave sljedećih simptoma: bolova u abdomenu, mučnine, dijareje, vomitusa, gubitka apetita, dispepsije i pojave peptičke ulkusne bolesti. S druge strane, odsutnost fizičkih

simptoma bolesti ili njihova blaga ekspresija ne mogu se u potpunosti povezati s odsutnošću neoplazmi, budući da dio oboljelih pokazuje čitavi spektar simptoma, dok se kod drugog dijela bolesnika bolest manifestira tek ponekim simptomom (19). Simptomi bolesti se u 70-80% bolesnika javljaju tek nakon 40. godine života, a zadnjih se 40 godina incidencija nasljednih i nenasljednih neuroendokrinih tumora povećala za 6,4 puta. No, u odnosu na sporadične oblike, sindromski NET pankreasa u kliničkoj slici pokazuje manju agresivnost (1, 24). Nefunkcionalni pankreasni neuroendokrini tumori najčešći su oblici neuroendokrinih neoplazmi i najčešće se otkrivaju kod adolescenata mlađih od 15. godina. Po učestalosti ih zatim slijede gastrinomi i inzulinomi (1, 25).

Neuroendokrini tumori pankreasa javljaju se u 23% oboljelih u vidu inzulinoma, gastrinoma, glukagonoma ili nesekrecijskih oblika neoplazmi te su druga najčešća manifestacija sindroma MEN1, a upravo zbog toga što pokazuju snažan maligni potencijal, potrebno ih je pravovremeno otkriti, evaluirati i liječiti (1, 2).

Neuroendokrini tumori pankreasa podrijetla beta – stanica koje imaju ključnu ulogu u proizvodnji i izlučivanju inzulina, nazivaju se inzulinomima te se statistički smatraju drugim najčešćim neuroendokrinim tumorima u MEN1 pozitivnih osoba, s incidencijom od oko 10% i prosječnom pojavom manifestne bolesti do maksimalno 20. godine života.

Kao posljedica inzulinoma i hipersekrecije inzulina, u oboljelih se najčešće klinički manifestiraju simptomi hipoglikemije, poput slabosti, vrtoglavice i zamagljenja vida, a kod nekih mogu nastati i vrlo ozbiljna stanja, poput poremećaja stanja svijesti ili epileptični napadaj. U uvjetima hipoglikemije kod takvih se bolesnika u biokemijskim nalazima krvi najčešće mogu pronaći povišene razine inzulina i C-peptida te snižena GUK.

Nekoliko neuroendokrinih tumora koji se povezuju s kliničkom slikom sindroma MEN1, somatostatinomi, glukagonomi i VIP-omi, javljaju se češće među pedijatrijskom nego adultnom populacijom, ali generalno nastaju vrlo rijetko.

Somatostatinomi su tumori delta-stanica pankreasa i dovode do hipersekrecije somatostatina, no danas se još uvijek vrlo rijetko javljaju u dječjoj, ali i u adultnoj dobi.

Glukagonomi predstavljaju neuroendokrine tumore pankreasa koji dovode do hipersekrecije glukagona, a nastaju kao posljedica neoplazije alfa-stanica gušterače. Javljaju se u oko 3% oboljelih od MEN1 sindroma adultne dobi, a mutacija MEN1 obično se otkrije u oko 60% osoba koje pate od sporadičnih oblika. Bolesnici oboljeli od glukagonoma mogu se klinički



manifestirati trijasom koju uključuje pojavu hiperglikemije, gubitak TM i pojavu dermatoza, najčešće u obliku nekrotizirajućeg migratornog eritema. Većina glukagonoma se ipak otkrije slučajnim nalazom, a oboljele dugoročno prati povišeni rizik od VTE.

VIP-omi koji se javljaju u sklopu sindroma MEN1 vrlo su rijetki i javljaju se u oko 1% bolesnika, a za njih je specifična pojava profuzne sekretorne dijareje, reaktivne hipokalijemije i aklorhidrije te povišene razine hormona VIP u plazmi (1).

Gastrinomi se u sklopu sindroma MEN1 najčešće javljaju na području duodenuma. Radi se o neoplazijama koje luče prekomjerne količine želučane kiseline i dovode do razvoja peptičkih ulkusa u osoba srednje životne dobi, točnije iza 30. godine života. Generalno se klinički vrlo rijetko prezentiraju među pedijatrijskom populacijom, no ukoliko se pojave, vrlo su agresivni. U 50% bolesnika dolazi do razvoja Zollinger-Ellisonovog sindroma te se kod 50% oboljelih razvijaju metastaze na jetri te se obzirom na opseg zahvaćenosti jetre određuje prognoza bolesti. Od oboljenja do dijagnoze gastrinoma često prođe i do 5 godina. Simptomi koji se javljaju, a koje MEN1 pozitivne osobe s gastrinomom ujedno i vrlo često zanemaruju su: gastroezofagealni refluks, sekretorni proljev i bol u abdomenu zbog razvoja peptičkog ulkusa koji ujedno predstavlja i najčešći uzrok smrti od sindroma MEN1. Ukoliko se uz gastrinom javlja i adenom paratiroidnih žlijezdi, hiperkalcijemija koju adenom uzrokuje može dovesti do dodatnog pogoršanja simptoma, zbog čega se najčešće prije ZES-a najprije postavi dijagnoza PHPT.

### **3.6.1.2.3. NEOPLAZME ADENOHIPOFIZE**

Adenomi hipofize definiraju se kao benigne neoplazme unutar MEN1 sindroma koje u prosjeku imaju izvrsnu prognozu i za koje se čini da kod oboljelih značajno doprinose razvoju morbiditeta, budući da adenom često naliježe na optičku hijazmu, stvarajući kompresije i/ili stvara velike količine hormona koji kod bolesnika dovode do razvoja funkcionalnih simptoma. Bolest se manifestno može razviti već u dječjoj dobi (25, 26). Iako se kod adultno oboljelih od MEN1 tipa sindroma neoplazme hipofize obzirom na učestalost nalaze na trećem mjestu, pogađajući oko 30-50% pojedinaca, među pedijatrijskom se populacijom javljaju ipak češće, pritom zauzimajući drugo mjesto. Među djecom se najčešće javljaju oko 5. godine života, dva puta češće u djevojčica nego u dječaka (1).

U općoj populaciji, prevalencija PA u osoba pozitivnih na MEN1 mutaciju iznosi < 3%, što znači da se klinički relevantnih PA u općoj populaciji dijagnosticira 68-98/100 000 ljudi (26). Najčešći oblici PA su prolaktinomi te se klinički manifestiraju u 30-80% slučajeva, dok se iza njih nalaze nefunkcionalni adenomi s udjelom 36-48%. Do 6,5% sporadičnih pedijatrijskih slučajeva prolaktinoma povezuje se s ranije dijagnostički nepotvrđenim sindromom MEN1.

Ostali se funkcionalni adenomi javljaju u tek 10% oboljelih. Somatotropinomi koji dovode do hipersekrecije hormona rasta, klinički se prezentiraju u 25% slučajeva, kortikotropinomi koji pojačano luče adrenokortikotropine u 5% slučajeva, dok se multifokalni adenomi nađu u tek 1,5% bolesnika (1, 26).

Obzirom na veličinu i promjer adenoma, PA dijele se na mikroadenome koji su promjerom manji od 10mm i makroadenome s promjerom većim od 10mm. Mikroadenomi se najčešće javljaju na području adenohipofize te se u oko 50% slučajeva klinički prezentiraju i dijagnostički potvrđuju čak i prije nego li dosegnu veličinu od 5mm, odnosno puno ranije od makroadenoma, budući da u oboljelih hipersekrecija hormona adenohipofize dovodi do naglih i abnormalnih tjelesnih promjena. Tek se 30-38% PA klinički prezentira u stadiju makroadenoma.

Makroadenomi obično su nefunkcionalnog tipa i zahvaljujući tome što ne stvaraju hormone, njihova se prisutnost kod oboljelih klinički manifestira i otkrije tek kad, zbog svoje veličine, adenomi stvaraju kompresije na okolne moždane strukture (optička hijazma, živci kavernoznog sinusa, hipopituitarizam) (26, 27). U djetinjstvu, ali i u adultnoj dobi, češće se javljaju kod muškaraca, no kod žene se manifestiraju težom kliničkom slikom (1).

Pacijenti koji razviju PA, pogotovo oni koji se klinički prezentiraju akromegalijom, najčešće pate od agresivnijeg oblika bolesti zbog brzog rasta adenoma, a bolest se često povezuje s višestrukim generaliziranim komplikacijama te ukupno većim rizikom od smrti. Zbog toga je funkcionalne adenome hipofize nužno prepoznati na vrijeme i pravovremeno uključiti oboljelu djecu i adolescente u terapijski proces. Najmlađi opisani pacijent s kliničkom manifestacijom sindroma MEN1 je petogodišnjak koji je, zahvaljujući razvoju somatotropnog makroadenoma, klinički razvio sliku gigantizma (26, 28).

Klinička prezentacija sindroma ovisi o vrsti PA i hormonima koje adenom pojačano stvara i izlučuje u sistemski krvotok. Ukoliko se radi o razvoju nefunkcionalnih adenoma, oni mogu stvarati kompresije na okolne moždane strukture. Najčešće dolazi do kompresija na optičku hijazmu, što kod djeteta najčešće dovodi do gubitka vida. Iako rijetko, oboljele osobe mogu razviti

i druge endokrine tumore, poput adrenokortikalnih tumora, karcinoida bronha i timusa, ali i neendokrine tumore poput kolagenoma, angiofibroma lica i lipoma (1).

**Tablica 3:** Znakovi i simptomi adenoma hipofize u MEN1 (26).

<b>Obzirom na veličinu PA</b>	Glavobolja, oštećenje vida (bitemporalna hemianopsija, diplopia, hipopituitarizam)
<b>Specifični simptomi za pedijatrijsku populaciju</b>	Odgoda ili zastoj pubertetskog razvoja, primarna amenoreja, ubrzani linearni rast, pad u školskom uspjehu
<b>Prolaktinom</b>	Žene: amenoreja, galaktoreja, neplodnost Muškarci: hipogonadizam, seksualna disfunkcija, neplodnost, galaktoreja (rijetko)
<b>Somatotropinom</b>	Akromegalija: prekomjerni lokalni rast kostiju (najčešće donje čeljusti, lubanje), mekih tkiva (grube crte lica), hiperhidroza, hiperglikemija, hipertenzija, apneja u snu, kožne mrlje, hipogonadizam.
<b>Kortikotropinom</b>	Cushingov sindrom: centralna pretilost, hipertenzija, hiperglikemija, disfunkcija gonada, <i>facies lunata</i> , osteoporozna, slabost proksimalnih mišića, psihološki poremećaj, strije, lako stvaranje modrica
<b>Tireotropinom</b>	Prekomjerno znojenje, nenamjerno mršavljenje, tjeskoba, tremor, palpitacije, dijareja
<b>Gonadotropinom</b>	hipogonadizam, hiperstimulacija jajnika u žena

#### 3.6.1.2.4. OSTALE NEOPLAZME

Od ostalih se tumora u sklopu sindroma MEN1 mogu javiti endokrini i neendokrini tumori, no među pedijatrijskom je populacijom to izuzetno rijetko (1).

Endokrine neoplazme podrazumijevaju želučane karcinoide, karcinome ili adenome nadbubrežne žlijezde, NET timusa i pluća, dok se u neendokrine tumore ubrajaju angiofibromi na licu, lipomi, kolagenomi, angiomi, ependiomi, meningeomi i lejomomi (19).

Adenomi štitnjače, kao i maligniteti dojke, također se dovode u povezanost s MEN1 sindromom, budući da je rizik za razvoj tumora dojke u takvih bolesnika 2-4 puta veći u odnosu na opću populaciju, a prosječna dob obolijevanja iznosi 48 godina, što je također ranije od prosjeka (29, 30).

Od svih neuroendokrinih tumora, gastrinom i NET timusa smatraju se najagresivnijim neuroendokrinim tumorima koji se povezuju s MEN1 sindromom te znatno smanjuju životni vijek oboljelih u odnosu na opću populaciju. Smatra se da su maligni neuroendokrini tumori jedni od najčešćih uzroka smrtnosti unutar sindroma MEN1 i to uglavnom NF-PanNET, gastrinomi i NET timusa (25). Neuroendokrini tumori timusa mogu se pronaći u 3-8% oboljelih, a javljaju se četiri puta češće u muškaraca nego u žena. Vrlo su agresivnog tijeka, a odgovorni su i za oko 20% smrtnih slučajeva unutar sindroma MEN1 (30).

### **3.6.2. MEN2**

Multipla endokrina neoplazija tipa 2 nasljedni je genetski poremećaj koji povećava rizik za razvoj malignih i/ili benignih neoplazmi endokrinih organa, od kojih je najčešće zahvaćena štitnjača u obliku medularnog karcinoma štitnjače, adrenalna žlijezda u smislu feokromocitoma i paratireoidne žlijezde u vidu adenoma koji dovodi do hiperparatireoidizma. Rjeđe dolazi do razvoja neoplazmi unutar koštano-mišićnog sustava, gastrointestinalnog sustava ili drugih endokrinih organa (31, 32).

Sindrom MEN2 dijeli se u dva klinička podtipa MEN2A i MEN2B, budući da, unatoč identičnom defektu gena RET, pokazuju specifične kliničke značajke, tijekom bolesti, stupanj agresivnosti i različitu dob nastupa bolesti. Zajednički ih obilježava pojava multicentričnih formacija unutar tireoidne i adrenalne žlijezde te biokemijska sličnost sa sporadičnim oblicima, zbog čega se nasljedni i sporadični oblik međusobno ne mogu razlikovati isključivo na temelju nalaza biomarkera (1, 33).

Unatoč velikoj sličnosti, MEN2A i MEN2B ipak pokazuju razlike obzirom na agresivnost i specifičnosti kliničke prezentacije. Za razliku od MEN2A, MEN2B češće se manifestira u obliku relevantnog PHPT te se u oboljelih obično prezentira puno kasnije i manje agresivno. Osim toga, unutar MEN2B podtipa mogu se naći i neoplazme mišićno-koštanog sustava te ganglioneuromi usana, jezika i konjunktive uz specifična fenotipska obilježja u vidu uskog dugog lica i zadebljanih grbavih usana (33).

Rizik za razvoj najagresivnijeg oblika sindroma MEN2 koji se klinički prezentira kao MTC iznosi gotovo 100%, a istraživanja pokazuju da se u podlozi u 25% slučajeva medularnog karcinoma štitnjače krije genetski uzrok, zbog čega je kod svakog medularnog karcinoma štitnjače nužno napraviti i genetski probir na RET mutacije (1).

Simptomi sindroma MEN2, neovisno o podtipu, mogu uključivati hiperkalcijemiju prouzrokovanu adenomima paratireoidnih žlijezdi koji dovode do mišićne slabosti i umora te bolova u kostima, konstipacije, urolitijaze i nefrolitijaze te arterijske hipertenzije i glavobolje zbog razvoja feokromocitoma. Zahvaljujući razvoju nodularnih tvorbi i edema na vratu zbog MTC-a, u kliničkoj slici dolazi i do pojave disfagije, dispneje i disfonije (3, 4).

### **3.6.2.1. MEN2A**

MEN2A tip sindroma najčešći je oblik MEN2 i javlja se u 90 - 95% nositelja mutacije gena RET (35). Popularno se naziva i sindromom Sipple, a klinički se kod oboljelog djeteta i njegovih srodnika manifestira simptomima koji nastaju kao posljedica prisustva dviju ili više neoplazija endokrinih organa, najčešće u obliku medularnog karcinoma štitnjače, feokromocitoma i/ili adenoma paratireoidnih žlijezdi (1-3).

Kod djeteta koje u obitelji ima dva ili više srodnika koji boluju od MTC-a, uz odsustvo PHEO ili PHPT, moguće je genetski poremećaj klasificirati kao FMTC (33). Osim toga, postoje i rijetke varijante MEN2A koje se klinički povezuju s amiloidozom i Hirschsprungovom bolešću (35).

Sindrom MEN2A se u više od 90% slučajeva primarno klinički manifestira medularnim karcinomom štitnjače, a prezentira se u puno mlađoj životnoj dobi od sporadičnih tipova. Generalno, MTC predstavlja malignu neoplazmu koja najčešće nastaje kao posljedica hiperplazije

C-stanica štitnjače koje imaju ulogu proizvodnje i izlučivanja kalcitonina (1, 34-35). Bolest se obično klinički prezentira između 2. i 6. godine života djeteta (1).

Djeca do postavljanja dijagnoze MEN2A medularnog karcinoma štitnjače vrlo rijetko razviju klinički manifestni oblik edema ili nodalne mase na vratu, budući da se bolest najčešće otkrije i utvrdi genetskim testiranjem u preasimptomatskoj fazi. Općenito, znakovi i simptomi bolesti mogu dovesti i do razvoja dispneje, disfagije i disfonije, ali i do povećane razine kalcitonina u krvi. Ipak, pri očitavanju nalaza potrebno je obratiti pažnju da su kod djece mlađe od 3 godine, razine kalcitonina generalno puno više nego u odraslih i djece starije životne dobi (1).

Obiteljski nasljedna Hirschsprungova bolest najčešće se javlja u djetinjstvu i vrlo se rijetko manifestira u sklopu MEN2A tipa sindroma te se, ukoliko se i pojavi, vrlo rijetko dovodi u korelaciju s MTC-om i drugim neuroendokrinim tumorima (1, 2). Kod 50% oboljelih od obiteljskog oblika Hirschsprungove bolesti mogu se pronaći mutacije gena RET u egzonu 10, zbog čega je bolesnike s takvim oblikom bolesti nužno uputiti na genetsko testiranje i probir na MEN2, radi razmatranja profilaktičke tireoidektomije (2).

Minimalno agresivnim kliničkim oblikom sindroma MEN2A smatra se FMTC koji u odnosu na druge oblike MEN2 tipa sindroma, pokazuje manju stopu penetrantnosti i odgođeni početak manifestne bolesti. Zbog toga su FMTC u vrijeme otkrivanja izolirani i rijetko se javljaju uz druge endokrine neoplazme (35). Prema najnovijoj literaturi, FMTC ne bi se trebao odvajati od MEN2 sindroma, već bi se trebao klinički prepoznati kao varijanta MEN2A i identificirati kao obiteljska bolest koja se javlja u najmanje dvije generacije s najmanje dva, a najviše deset pacijenata s varijantama RET mutacije (2).

Amiloidoza kožnog lichenata također je rijetka manifestacija MEN2A te se kod djeteta klinički prezentira u obliku specifičnog osipa praćenog pruritusom na području interskapularne regije. Pogoršava se u stresnim situacijama, a poboljšava izlaganjem suncu. Lezija se najčešće javlja kao prvi znak bolesti i može se javiti godinama prije klinički vidljivog MTC, a ukoliko se dijete uputi na genetsko testiranje, gotovo se uvijek pronađe mutacija gena RET unutar kodona 634 (1).

Feokromocitom predstavlja tumor srži nadbubrežne žlijezde koji pojačano proizvodi i izlučuje katekolamine te njegova pojavnost ovisi o temeljnoj mutaciji gena RET. Klinički se razvija

prije sporadičnih oblika, najčešće istovremeno ili nakon klinički manifestne pojave MTC-a, iako se može dijagnosticirati i prije razvoja simptoma, što se događa u oko 13-27% slučajeva (34).

Sumnju na razvoj PHPT potrebno je postaviti već temeljem rezultata laboratorijske analize krvi koja u serumu pokazuje hiperkalcijemiju i temeljem nalaza normalnih ili povišenih razina PTH. Najčešće je PHPT unutar MEN2A sindroma vrlo blagog i varijabilnog tijeka, od pojave jednog do pojave multiplih adenoma paratiroidne žlijezde s izraženom hiperplazijom. PHPT se javlja godinama nakon dijagnoze MTC-a, najčešće oko 38. godine života (34).

**Tablica 4:** Klinička prezentacija MEN2A podtipa sindroma MEN u djece (26).

<b>Podtip MEN2</b>	<b>Klinička manifestacija</b>	<b>Najmlađe dokumentirana životna dob prezentacije bolesti izražena u godinama</b>
MEN2A	MTC	2
	PHEO	8
	PA	2

### 3.6.2.2. MEN2B

MEN2B fenotipski čini tek 5-10% MEN2 fenotipa te, ovisno o lokalizaciji neoplazmi, bilježi nižu prevalenciju od MEN2A (1, 33, 35). Klinički se povezuje s pojavom MTC, PHEO, ganglioneuroma sluznice gastrointestinalnog sustava i mukoznih neuroma koji zahvaćaju usne i jezik. MTC se obično klinički prezentira vrlo agresivno i rano, najčešće u razdoblju dojenčeta, a najkasnije u ranom djetinjstvu (2-3, 7). Oboljeli se mogu i fizički prepoznati po marfanoidnoj, asteničkoj vitkoj i visokoj tjelesnoj građi s čestom artrozom, kifoskoliozom ili lordozom, te po kvrgavoj površini jezika, nepca ili ždrijela, uvećanim usnama na kojima se razvijaju mukozni neuromi, everziji rubova gornjih kapaka, istaknutim kornealnim živcima. Kod oboljele djece je često prisutno i smanjenje potkožnog masnog tkiva te atrofija proksimalnih mišića (1, 7, 33). Fizičke promjene u oboljele djece ne moraju biti odmah uočljive, već tek nakon nekoliko godina.

Od ranijih se znakova bolesti najčešće javljaju: konstipacija, hipotonus, *talipes equinovarus* i poteškoće s hranjenjem (1).

MTC se razvija u gotovo 100% oboljelih osoba prije 1. godine života, što je puno ranije od prosječnog razvoja manifestne kliničke slike sindroma MEN2A. Statistički gledano, MTC se ujedno smatra i vodećim uzrokom smrti kod djece, što zbog svoje invazivne prirode, što zbog prekasnog otkrivanja karcinoma. Za razliku od ostalih tipova sindroma, tek 25% MEN2B pacijenata pati od nasljednog oblika bolesti, dok njih 75% razvija mutaciju gena *RET de novo*, najčešće bez fenotipskih promjena, zbog čega je takve mutacije puno teže otkriti u populaciji (1). Ukoliko se oboljelo dijete ne podvrgne tireoidektomiji do kraja dojenaštva, postoji veliki rizik da za razvoj metastatskog oblika medularnog karcinoma štitnjače u odrasloj dobi. Prije provođenja profilakse tireoidektomijom, prosječna dob smrti oboljelih iznosila je 21-25 godina (33, 35).

U do 40% oboljelih se u razdoblju dojenaštva ili ranog djetinjstva javljaju difuzni ganglioneuromi GIT-a, rijetki tumori koji uzrokuju nadutost, proljeve ili konstipaciju te mogu dovesti do razvoja megakolona (1, 33).

U 50% oboljelih od MEN2B javljaju se feokromocitomi, a među drugom polovicom bolesnika dolazi do razvoja bilateralno smještenih benignih multiplih neoplazmi koje kod djece mogu dovesti i do po život opasnih hipertenzivnih kriza, budući da dovode do nekontrolirane proizvodnje i izlučivanja hormona srži nadbubrežne žlijezde: noradrenalina, adrenalina i dopamina (1, 10). PHEO se u sklopu sindroma MEN2B generalno klinički prezentira puno ranije nego u MEN2A, a prosječna dob obolijevanja iznosi između 12. – 15. godine života (1).

U Nacionalnom institutu za zdravlje provedeno je istraživanje u kojem je pregledano ukupno 38 osoba genetski pozitivnih na MEN2B sindrom, u dobi između 10-25 godina. Tijekom istraživanja je njih osam razvilo feokromocitom, s prosječnom dobi od 15,2 godina te prosječno 4 godine nakon potvrđene dijagnoze MEN2B bolesti. Feokromocitom se kao primarna i početna manifestacija bolesti razvio kod jedne pacijentice, nakon što se žalila na hipertenziju i sekundarnu amenoreju, dok je najmlađa oboljela osoba bila jedno 10-godišnje asimptomatsko dijete. Zahvaljujući navedenim rezultatima, autori studije donijeli su zaključak da je optimalan početak probira na feokromocitom kod MEN2B pozitivnih osoba dob od 11 godina (2).



**Tablica 5:** Klinička prezentacija MEN2B podtipa sindroma MEN u djece (26).

<b>Podtip MEN2</b>	<b>Klinička manifestacija</b>	<b>Najmlađe dokumentirana životna dob prezentacije bolesti izražena u godinama</b>
<b>MEN2B</b>	MTC	<1
	PHEO	12
	Ganglioneuromi GIT-a	<1

### **3.6.3. MEN4**

MEN4 se, unatoč nazivu, smatra varijantom MEN1 tipa sindroma MEN, a njegova je pojava prvi put opisana 2006. godine. Iznimno je rijedak te je od 2019. godine do danas potvrđeno svega 29 slučajeva MEN4 tipa sindroma, s ukupno 16 različitih oblika mutacija CDKN1B gena. Klinički se manifestira vrlo slično MEN1 tipu sindroma, no tek u kasnijoj životnoj dobi. Najmlađe dokumentirana dob oboljelog od MEN4 s kliničkom prezentacijom PA iznosila je 30 godina.

U 80-90% osoba koje nose genski poremećaj dolazi do razvoja paratireoidne hiperplazije, PHPT i, asimptomatske, hiperkalcijemije (1, 36, 37). Upravo zbog tako visoke učestalosti adenoma paratireoidnih žlijezda, predlaže se da se s probirom na PHPT u smislu mjerenja kalcija u krvi počne već u dobi od 15 godina, u svih nositelja CDKN1B mutacije (37).

U usporedbi s MEN1 tipom sindroma, klinička prezentacija MEN4 tipa uključuje prisustvo izoliranih, umjesto multiplih, adenoma paratireoidnih žlijezdi, dok se od adenoma hipofize najčešće javljaju adenomi koji pojačano luče adrenokortikotropni hormon (33%). Prolaktinomi se javljaju u 24% oboljelih, a somatotropinomi se prezentiraju puno rjeđe, u svega 19% slučajeva (36). Adenomi hipofize se najčešće klinički manifestiraju akromegalijom, gigantizmom, amenorejom ili Cushingovom bolešću, a nadzor bolesnika obično ipak prati smjernice kreirane za nadzor oboljelih od MEN1 tipa sindroma (37).

Neuroendokrine neoplazme pankreasa javljaju u oko 25% bolesnika, od čega 33% otpada na gastrinome, a 66% na nefunkcionalne tumore. Program probira većinom prati smjernice probira na MEN1 tip sindroma (36, 37).

### **3.7. DIJAGNOSTIKA I PROBIR**

Sumnju na sindrom MEN u kliničkoj praksi najčešće budi pozitivna obiteljska anamneza, zbog koje se djecu, koja proizlaze iz takvih obitelji, nužno upućuje na subspecialističku obradu, najčešće kod pedijatrijskog onkologa i/ili endokrinologa. Od izuzetne je važnosti dijete uputiti na dijagnostičku obradu u asimptomatskoj fazi bolesti, kako bi se na vrijeme spriječio nastanak i progresija neoplazmi (4, 38). Roditelje nositelje mutacije koja se povezuje sa sindromom MEN, potrebno je prije začeća ili nakon rođenja djeteta uputiti medicinskom genetičaru na genetsko savjetovanje kako bi dobili adekvatne i stručne informacije o autosomno-dominantnom obliku nasljeđivanja gena u obitelji, rizicima koje MEN sindrom povlači za sobom, terapijskim opcijama kod oboljelog djeteta, mogućim greškama genetskog testiranja, ali i o mogućnostima i pravima koje dijete ima po pitanju životnog i zdravstvenog osiguranja, kasnijeg zaposlenja te cjeloživotne podrške (11, 39).

Testovi probira na mutacije gena specifičnog za pojedini tip sindroma MEN poželjno je provesti u asimptomatskoj fazi bolesti kako bi se prevenirao nastanak manifestne kliničke slike multiplih endokrinih neoplazija u kasnijoj životnoj dobi. Svaki uspješni test probira temeljen na dokazima i razumijevanju prirodnog tijeka bolesti mora biti financijski dostupan, precizan, imati za cilj prevenirati daljnji razvoj bolesti, poboljšati kvalitetu života bolesnika, olakšati rano otkrivanje tumora te smanjiti mortalitet i morbiditet, a da bi se uopće proveo u djeteta nositelja mutacije povezane sa sindromom MEN, nužno je da se temelji na potpisanom informiranom pristanku od strane roditelja/skrbnika (38).

#### **3.7.1. GENETSKO TESTIRANJE I PROBIR NA MEN1**

Dijagnoza MEN1 tipa sindroma postavlja se genetskim testiranjem i/ili temeljem manifestno razvijene kliničke slike. Ukoliko se dijete u ranoj dobi ne podvrgne genetskom testiranju, dijagnoza se u prosjeku postavlja tek nakon 5. godine života djeteta, budući da se rijetko prije te dobi razvije klinički manifestna bolest. Nakon te dobi, dijete najčešće razvije dva ili više tumora povezanih s MEN1 tipom sindroma. Iz navedenih razloga, genetsko testiranje je najčešći

oblik postavljanja dijagnoze kod djece s pozitivnom obiteljskom anamnezom, dok se mutacije *de novo* otkriju tek razvojem klinički značajne prezentacije multiplih endokrinih neoplazmi.

Kod 5-25% osoba koje se klinički prezentiraju MEN1 tipom sindroma, genske se mutacije ne mogu pronaći, stoga se ta pojava stručno opisuje kao fenokopija i najčešće se javlja u starijoj životnoj dobi, a zbog svoje specifičnosti je neki autori smatraju i posebnim oblikom sindroma MEN1 (1). Prema tome, genetsko se testiranje preporučuje obaviti kod djece s pozitivnom obiteljskom anamnezom (posebno ukoliko se MEN sindrom nalazi u prvom koljenu obitelji), kod djece s istovremenom pojavom neoplazmi koje zahvaćaju minimalno dva endokrina organa te kod osoba mlađih od 30. godina koje su, unatoč negativnoj obiteljskoj anamnezi, razvile multiple adenome paratireoidnih žlijezdi (11).

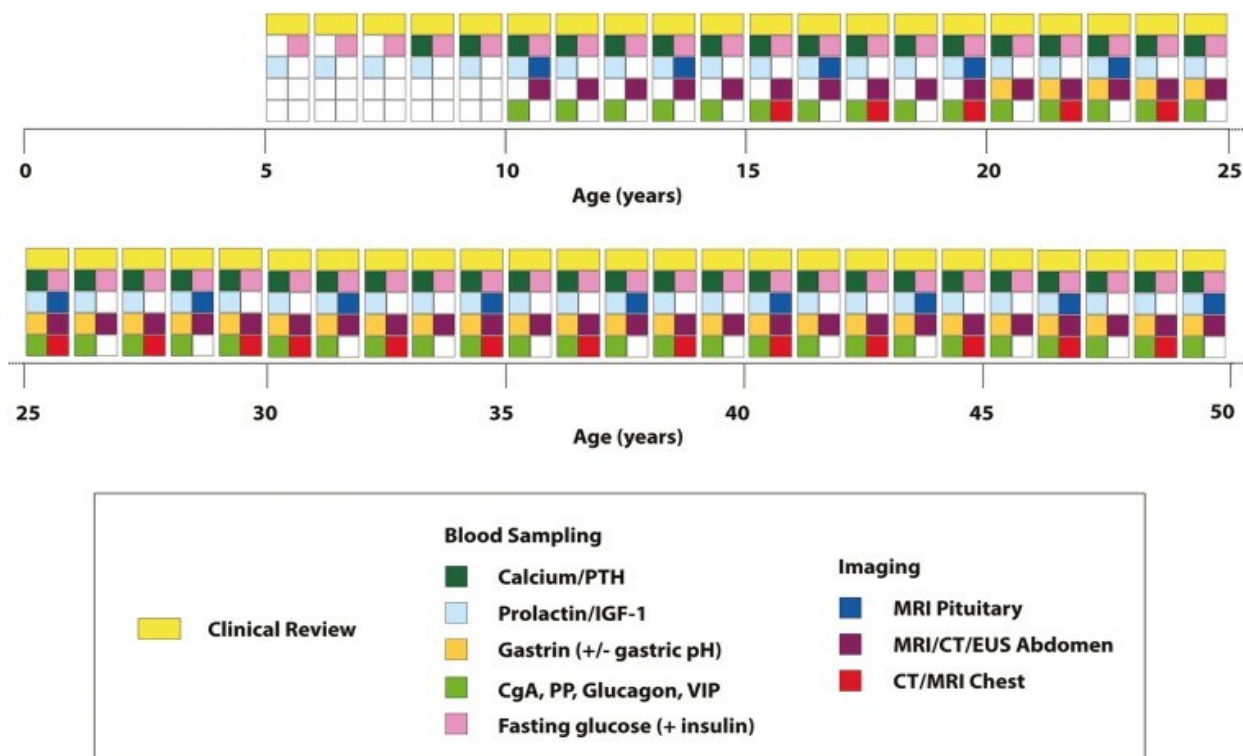
Preporuke za genetski probir temelje se na najranije detektiranoj prezentaciji simptoma i cjelokupne kliničke slike sindroma MEN1, a tijekom probira traže se mutacije gena MEN1 (5, 11). Svaka zakašnjela dijagnoza ili kontrola neoplazmi, direktno se povezuje s povećanim morbiditetom i mortalitetom oboljelih. Kod osoba za koje postoji sumnja na mutaciju, ali ne postoje dokazi postojanja iste u obitelji, provodi se godišnja kontrola prolaktina u serumu djece starije od 5 godina i serumskog kalcija u djece starije od 10 godina, a definitivna se dijagnoza gastrinoma postavlja temeljem detekcije deset puta većih vrijednosti gastrina, u odnosu na normalne vrijednosti, u serumu (1). Na adenom i hiperplaziju hipofize u smislu somatotropinoma, može se posumnjati temeljem kliničke slike, ali i temeljem radiološkog nalaza fokalnog uvećanja i/ili proširenja žlijezde (28). Redovna godišnja radiološka snimanja pankreasa i hipofize preporučuju se u MEN1 pozitivnih osoba od 10. godine života na dalje, a cilj im je otkriti adenom hipofize puno ranije od pojave manifestne kliničke slike bolesti (26, 38).

Osobe s pozitivnom obiteljskom sklonošću za MEN1 sindrom i za razvoj paratireoidnih adenoma, preporučuje se i sekvencioniranje gena, a kod djece koja se u ranom djetinjstvu prezentiraju akromegalijom, potrebno je diferencijalno-dijagnostički razmišljati u smjeru MEN1, ali i u smjeru Carneyjevog i McCune Albrightov sindroma (28).

Osim presimptomatskih testova, izuzetno je važno periodično pratiti stanje bolesnika i na vrijeme uočiti potencijalni razvoj neoplazmi. Trenutačno se, prema smjernicama, oboljele osobe preporučuje klinički, biokemijski i radiološki intenzivno pratiti do barem 50. godine života, što znači da u tom vremenskom rasponu svaka MEN pozitivna osoba prođe kroz oko 200

laboratorijskih pretraga krvi i 70-ak nadzornih pretraga, ne uključujući dodatne pretrage koje je nužno napraviti u slučaju pozitivnog nalaza (slika 5) (21, 38).

Pacijenti s potvrđenom dijagnozom MEN1 prosječno dožive 63. godinu života, a najčešće umiru zbog razvoja malignog oblika bolesti unutar GEP trakta (1).



**Slika 5:** Kumulativno opterećenje probira osobe oboljele od MEN1 tijekom prvih 50 godina života (38).

### 3.7.2. GENETSKO TESTIRANJE I PROBIR NA MEN2

Probir na mutacije RET onkogeni kod osoba za koje se sumnja da boluju od MEN2 tipa sindroma MEN, smatra se dijagnostičkim testom izbora, a dostupnost takvog oblika testiranja zamijenila je biokemijske metode probira.

Protokol provođenja probira vrlo je individualan. Kod djece MEN2 oboljelih roditelja, daljnja testiranja i dijagnostički postupci nisu potrebni ukoliko je kod djeteta isključeno postojanje

mutacije, dok je kod djece koja nose RET mutaciju potrebno provesti daljnju intervenciju kako bi se pravovremeno spriječio nastanak i napredovanje MTC, PHEO ili PHPT.

Kod osoba pozitivnih na mutaciju RET, potrebno je što ranije u djetinjstvu početi s godišnjim testovima probira na hiperparatireoidizam i feokromocitom te s njima nastaviti sve do odrasle dobi, što podrazumijeva redovno godišnje određivanje količine kalcija i PTH u serumu, katekolamina u mokraći te mjerenje krvnog tlaka (11). Budući da sva djeca oboljela od MEN2B i većina s MEN2A podtipom sindroma razvijaju MTC, jako je važno da se s probirom i dijagnostičkim pretragama krene u što ranijoj dobi. Djecu roditelja pozitivnih na RET mutaciju obavezno se mora podvrgnuti genetskom testiranju na mutaciju RET. Ukoliko se roditelji protive testiranju, pružajući otpor, testiranje se mora, prema važećim smjernicama, provesti prema zakonskoj regulativi, budući da je takvom djetetu potencijalno dugoročno narušeno zdravlje i kvaliteta života (1). Kod djece s potvrđenim MEN2B, preporučuje se i totalna tireidektomija do 6. mjeseca života, budući da penetrantnost razvoja MTC-a u takvih pacijenata iznosi 100%. Istraživanja su pokazala porast mortaliteta za 15-20%, ukoliko se oboljelo dijete podvrgne operaciji tek nakon kliničke identifikacije čvora u štitnoj žlijezdi (1, 39). Kod MEN2A bolesnika, potrebno je započeti mjerenje kalcitonina u krvi od 3. godine na dalje, dok se kod oboljelih od MEN2B njegove vrijednosti prate već od 6. mjeseca života djeteta. Također, preporučuje se i godišnji probir na PHEO i adenome paratireoidnih žlijezdi kod sve djece s potvrđenom MEN2 dijagnozom (1,2).

Kod probira na PHEO, u serumu se mjeri plazmatska razina metanefrina i normetanefrina i provodi se mjerenje vrijednosti katekolamina u 24-satnom urinu (39). U slučaju nalaza koji sugerira na razvoj neoplazme (visoke vrijednosti katekolamina, metanefrina i normetanefrina ili prisustvo simptoma u vidu hipertenzivnih kriza), indicira se CT ili MRI (1, 39). Probir na PHPT provodi se mjerenjem količine PTH i kalcija u krvi. Kod djece s visokim rizikom od razvoja PHPT, probir je potrebno započeti do najkasnije 11. godine života, a u onih s umjerenim rizikom, granica se pomiče do maksimalno 16. godine. Indikacije za kirurški zahvat slične su onima za primarni sporadični PHPT (1, 39). Osim toga, preporučuje se probir i na Hirschsprungovu bolest, pogotovo u MEN2 oboljelog djeteta koje u obitelji ima srodnika slične kliničke prezentacije (1).

### 3.7.3. GENETSKO TESTIRANJE I PROBIR NA MEN4

Za postavljanje sumnje i dijagnostiku MEN4 tipa sindroma vrijedi gotovo isti pristup kao za MEN1. Uključuje laboratorijsku analizu krvi i genetsko testiranje na mutaciju gena CDKN1B, što, zbog sličnosti kliničke prezentacije između MEN4 i MEN1, čini osnovni dijagnostički kriterij za razlikovanje ova dva tipa sindroma (40). U slučaju postojanja pozitivne obiteljske anamneze kod osobe koja želi imati u potpunosti zdravo dijete, probir na mutaciju CDKN1B gena, u smislu genetskog testiranja, moguć je i prenatalno, odnosno prije implantacije. Naravno, kao i kod ostalih tipova sindroma MEN, odsutnost obiteljske pojave bolesti ne isključuje njezin nastanak *de novo* u kasnijim godinama života (41).

Pomoću laboratorijskih nalaza krvi nužno je odrediti vrijednosti kalcija, PTH, gastrina i prolaktina u serumu te GUK natašte, a mogu biti potrebne i radiološke pretrage. Povišene vrijednosti gastrina sugeriraju na razvoj neuroendokrinih tumora GEP trakta, dok hipoglikemija natašte sugerira razvoj inzulinoma (40). Za otkrivanje malih endokrinih neoplazmi pankreasa (<10mm), najosjetljiviji je endoskopski UZV pregled (41). U slučaju kliničke pojave akromegalije, potrebno je odrediti vrijednosti hormona rasta i somatomedina C u serumu, nakon čega se indicira MRI, metoda izbora za sve vrste neoplazmi hipofize, kako bi se utvrdila točna lokalizacije i veličina tumorske mase (40, 41).

### 3.8. TERAPIJA I PROGNOZA

Terapija osoba oboljelih od bilo kojeg tipa sindroma MEN ponajprije ovisi o rezultatima genetskog testiranja, vrsti i veličini tumora, simptomima kojima se bolest klinički prezentira u bolesnika te obiteljskoj anamnezi. Ponekad su tumori toliko agresivni i rezistentni na terapiju da su, unatoč adekvatnom izboru i provođenju iste, skloni recidivima tijekom cijelog života oboljele osobe (1, 42).

Budući da se radi o vrlo rijetkom sindromskom obliku neoplazmi u djece, od izuzetne je važnosti predložiti roditeljima oboljele djece da njihovo dijete sudjeluje u kliničkim istraživanjima, čiji će rezultati i zaključci dugoročno doprinijeti boljoj skrbi bolesnika te unaprijediti sadašnje, ali i otkriti nove dijagnostičke i terapijske opcije (42).

### **3.8.1. ADENOMI PARATIREOIDNIH ŽLIJEZDI**

Terapija izbora neoplazmi paratireoidnih žlijezda, unutar sindroma MEN1, je kirurška resekcija, a podrazumijeva totalnu, parcijalnu ili subtotalnu paratireoidektomiju, ovisno o težini bolesti i zahvaćenosti žlijezda. O optimalnoj se dobi kirurške intervencije još uvijek raspravlja (1). Resekcija se vrši transcervikalnim pristupom te se uklanjaju minimalno tri paratireoidne žlijezde, a uz zahvat se preventivno vrši i transcervikalna timektomija (43). Budući da dugotrajni PHPT u adultno oboljelih osoba dovodi do razvoja hiperkalcijemije, osteoporoze i čestih koštanih fraktura, operativni je zahvat poželjno indicirati u asimptomatskoj fazi bolesti. Paratireoidektomija ima primat nad oblikom liječenja svih endokrinih neoplazmi unutar sindroma MEN1, osim ukoliko se otkrije paralelno uz aktivni inzulinom. U tom slučaju, najprije se indicira terapija hipoglikemije, a nakon toga i kirurška intervencija adenoma paratireoidne žlijezde. Također, o svemu je nužno obavijestiti pacijenta i uzeti u obzir kirurške komplikacije koje se mogu dogoditi i tijekom i nakon zahvata, poput trajne hipokalcijemije zbog trajnog hipoparatireoidizma ili oštećenja n.laryngeusa (1).

U slučaju razvoja MEN1 u smislu rekurentnog oblika PHPT ili postojanja kontraindikacija za kirurški zahvat, indicira se farmakoterapija bisfosfonatom i kalcijmimeticima (21).

### **3.8.2. KARCINOM ŠTITNJAČE**

Medularni karcinom štitnjače povezan s MEN2 tipom sindroma liječi se totalnom tireoidektomijom. Poželjno je da se kirurški zahvat profilaktički napravi prije 5. godine života kod djeteta oboljelog od MEN2A podtipa kako bi se spriječio napredak bolesti i razvoj metastaza koje se ujedno smatraju i najčešćim uzrokom smrti u djece pozitivne na mutaciju RET, dok se kod djece oboljele od agresivnijeg oblika bolesti povezanog s MEN2B podtipom, operativni zahvat preporučuje do maksimalno navršene 1. godine života, posebice ako su pozitivni na mutaciju RET kodona M918T (1). Prema tome, u pravovremenom i profilaktičnom terapijskom pristupu, poželjno je osloniti se na presimptomatsko otkrivanje mutacije RET protoonkogenom u kodonima 883, 918 i 922 koje se ujedno smatraju i glavnim etiološkim faktorom nastanka bolesti (1, 43).

Ukoliko se kod djeteta razvije metastatski oblik medularnog karcinoma štitnjače, indicira se ciljana terapija vandetanibom (selektivnim inhibitorom kinaze, receptora vaskularnog endotelnog faktora rasta i receptora epidermalnog faktora rasta) ili seliperkatiniibom (RET inhibitorom) (43).

Budući da je MTC povezan s MEN2B podtipom sindroma vrlo agresivan i da se klinički prezentira u 100% oboljelih osoba te da je kirurško liječenje vrlo zahtjevno, roditeljima nositeljima mutacije koja se povezuje s MEN2B podtipom, potrebno je na genetskom savjetovanju predložiti i poticati IVF te ih informirati o mogućnostima predimplantacijskog genetskog testiranja (1).

Prognoza osoba oboljelih od MTC-a povezanog s MEN2A puno je bolja nego kod MEN2B podtipa, unatoč mogućim recidivima bolesti (43).

### **3.8.3. FEOKROMOCITOM**

Feokromocitom povezan s tipom sindroma MEN2 najčešće se liječi parcijalnom ili radikalnom laparoskopskom bilateralnom adrenalektomijom, budući da se, ukoliko se kirurški odstrani samo jedna žlijezda, kod oboljele djece najčešće tijekom života razvije neoplazma i na drugoj žlijezdi. U slučaju totalne adrenalektomije, oboljelom je pacijentu nužno indicirati stresne doze kortikosteroida u perioperativnoj i postoperativnoj terapiji, a u preoperativnom je periodu nužno hipertenzivne krize liječiti antihipertenzivnim lijekovima, od kojih se najčešće propisuju blokatori alfa i beta adrenergičkih receptora.

U slučaju istovremene ekspresije PHEO i MTC neoplazmi, u djeteta je nužno najprije terapijski pristupiti feokromocitomu, obzirom da se hipertenzivne krize smatraju hitnim i životno ugrožavajućim stanjem (1).

### **3.8.4. NEUROENDOKRINI TUMORI GEP TRAKTA**

U terapiji gastrinoma povezanog s MEN1 sindromom, indiciraju se inhibitori protonske pumpe poput pantoprazola, omeprazola ili lansoprazola te se još uvijek smatraju najučinkovitijom



metodom liječenja, dok se kirurška resekcija primjenjuje u slučaju razvoja inzulinoma, glukagonoma i VIP-oma te nemetastatskog oblika Zollinger-Ellisonovog gastrinoma većeg 2cm. Kod malignih neoplazmi manjih od 2cm, indicira se kemoterapija. Nakon kirurškog je liječenja od izuzetne važnosti pratiti oboljelo dijete, budući da vjerojatnost opetovane pojave neoplazme iznosi 50% (1).

### **3.8.5. TUMORI HIPOFIZE**

Terapijski izbor za tumore hipofize povezane s MEN1 tipom sindroma može biti kirurški ili farmakološki. U oboljelih s razvijenim prolaktinomom, koriste se agonisti dopamina, poput kabergolina ili bromokriptina, dok se agresivniji i rezistentni oblici prolaktinoma, koji perzistiraju i nakon tri mjeseca visokih doza farmakoterapije, liječe transsfenoidalnom kirurškom metodom ili radioterapijom, ukoliko se radi o neoperabilnim neoplazmama (1).

## 4. RASPRAVA

Multiple endokrine neoplazije u djece ubrajaju se među rijetke nasljedne genetske poremećaje koje se autosomno-dominantno i uz visoku penetrantnost prenose među srođnicima i članovima obitelji. Iako se klinički prezentiraju vrlo varijabilno, dijeleći se u tri zasebne skupine obzirom na specifičnost kliničkih obilježja, osnovu ovog genskog poremećaja čini istovremeno postojanje dviju ili više hormonski aktivnih benignih i/ili malignih neoplazmi u dva ili više organa endokrinog sustava (44).

Obzirom na vrstu mutacijom pogođenog gena i neoplazmama pogođenim endokrinim žlijezdama, unutar sindroma MEN klinički je važno razlikovati tri njegova tipa: MEN1, MEN2 i MEN4 (3, 44). Za nastanak MEN1 odgovorna je mutacija u tumor-supresorskom genu MEN1 koji kodira za protein menin, dok je za nastanak MEN2 odgovorna mutacija u RET genu koji u organizmu fiziološki obnaša važnu ulogu protoonkogen. MEN4 se klinički prezentira vrlo rijetko, a za njegov je nastanak zaslužna mutacija u CDKN1B genu (11). MEN1 tip sindroma se klinički prezentira adenomima paratireoidnih žlijezdi i primarnim parahipertireoidizmom, adenomima hipofize, od kojih se najčešće javlja prolaktinom te neoplazmama gastroenteropankreasnog sustava, od kojih pretežno dolazi do pojave inzulinoma i glukagonoma. MEN4 se od tipa MEN1 razlikuje jedino po kasnijoj prezentaciji bolesti (oko 30. godine života) (37, 44-45), dok se MEN2 zbog varijabilnosti kliničke slike, unatoč mutaciji istog gena, dijeli u dva podtipa. Podtip MEN2A najčešće se prezentira kao MTC ili PHEO, dok se MEN2B može prepoznati po razvoju mukoznih neuroma, najčešće na području usnica i jezika te po adenomima paratireoidnih žlijezda kod svakog djeteta, budući da rizik za njihov razvoj iznosi 100%. Simptomi bolesti mogu se javiti u bilo kojoj dobi, od dojenaštva do zrelog adultnog razdoblja, a ovisno o vrsti i lokalizaciji razvijenih neoplazmi.

Dijagnoza se postavlja temeljem specijalističkog pregleda uz rezultate genetskog testiranja, laboratorijskih nalaza krvi i mokraće te pomoću radioloških slikovnih metoda, od kojih se najčešće koriste UZV, CT i MRI, a najčešća terapijska opcija je kirurška resekcija tumora, neovisno o tome unutar kojeg se tipa sindroma javlja neoplazija (44, 45).

Budući da danas postoje opcije prenatalnog i predimplantacijskog genetskog testiranja te pouzdane metode probira na sindrom MEN, nužno je roditelje nositelje mutacije uputiti na genetsko savjetovanje i informirati ih o rizicima bolesti i terapijskim opcijama, ali i prihvatiti

važnost obiteljske anamneze u kliničkom radu među pedijatrijskom populacijom, radi pravovremenog postavljanja sumnje na razvoj multiplih endokrinih neoplazija u djeteta (39).

## **5. ZAKLJUČAK**

Iako se kompleksnost sindroma MEN među bolesnicima počela klinički uočavati i proučavati još na samom početku 20. stoljeća, danas se, zahvaljujući tehnološkom napretku i modernim visoko sofisticiranim metodama u medicini može, osim kliničke dijagnoze, postaviti i genetska dijagnoza, ovisno o vrsti i položaju mutiranog gena unutar egzonske jedinice. Sve to uvelike pridonosi ranom prepoznavanju i identifikaciji tipa sindroma, ranoj intervenciji i probiru, zahvaljujući čemu je problematika sindroma MEN prebačena s polja adultne na polje pedijatrijske medicine, zbog čega se danas sve uspješnije prevenira nastanak neoplazmi i metastatska progresija bolesti, što dugoročno smanjuje mortalitet i morbiditet bolesnika.

## 6. SAŽETAK

Sindrom multiple endokrine neoplazije naziv je za rijetku skupinu genetski nasljednih poremećaja koje karakterizira istovremena pojava benignih i/ili malignih neoplazmi u dva ili više udaljenih endokrinih organa. Neoplastične endokrine promjene mogu uključivati pojavu benignih neoplazmi poput adenoma, malignih neoplazmi poput karcinoma, ali i metastatskih tumorskih oblika koje se razvijaju u manjeg broja oboljelih. Sindrom se nasljeđuje autosomno-dominantno s vrlo visokom penetrantnošću te se može klinički manifestirati u bilo kojoj dobi, pa i u djece od najranijih mjeseci života, podjednako u dječaka i djevojčica. Klinička prezentacija bolesti ovisi o tipu sindroma MEN, odnosno o vrsti genske mutacije, lokalizaciji, veličini i agresivnosti neoplazije, a radi preciznijeg pristupa dijagnostici i liječenju, od iznimne je važnosti znati pravovremeno prepoznati i međusobno razlikovati tri klinička oblika sindroma MEN: MEN1 (Wermerov sindrom), MEN2 i MEN4, od kojih se MEN2 dodatno dijeli i na MEN2A (Sippleov sindrom) i MEN2B podtip.

Većini nositelja mutacije koji se žele ostvariti kao roditelji osjeća zabrinutost radi visokog rizika od prijenosa genetske mutacije na svoje potomstvo, zbog čega je oboljele nužno uputiti na genetsko savjetovanje i informirati ih o mogućnostima in vitro fertilizacije te predimplantacijskom genetskom testiranju .

Osim detaljnog specijalističkog pregleda od strane pedijatrijskog endokrinologa, postavljanju konačne dijagnoze točno određenog tipa sindroma MEN u djece uvelike doprinose radiološko-slikovne metode, laboratorijski nalazi krvi i urina te rezultati genetskog testiranja,. Neoplazmama se, neovisno o tipu sindroma MEN, najčešće primarno pristupa kirurškim metodama liječenja.

Ključne riječi: Sindrom MEN, Genetsko savjetovanje, Neoplazme u djece, Pedijatrija, Wermerov sindrom, Sippleov sindrom

## 7. SUMMARY

Multiple endocrine neoplasia syndrome is the name for a rare group of genetically inherited disorders characterized by the simultaneous appearance of benign and/or malignant neoplasms in two or more distant endocrine organs. Neoplastic endocrine changes can include the appearance of benign neoplasms such as adenomas, malignant neoplasms such as carcinoma, but also metastatic tumor forms that develop in a smaller number of patients. The syndrome is inherited in an autosomal dominant manner with a very high penetrance and can be clinically manifested at any age, even in children from the earliest months of life, both in boys and girls. The clinical presentation of the disease depends on the type of MEN syndrome, i.e. on the type of gene mutation, localization, size and aggressiveness of the neoplasia, and for a more precise approach to diagnosis and treatment, it is extremely important to be able to timely recognize and differentiate between the three clinical forms of the MEN syndrome: MEN1 (Wermer's syndrome ), MEN2 and MEN4, of which MEN2 is further divided into MEN2A (Sipple syndrome) and MEN2B subtype.

Most of the carriers of the mutation who want to become parents feel concerned about the high risk of transferring the genetic mutation to their offspring, which is why it is necessary to refer patients to genetic counseling and inform them about the possibilities of in vitro fertilization and pre-implantation genetic testing.

In addition to a detailed specialist examination by a pediatric endocrinologist, radiological-imaging methods, blood and urine laboratory findings, and genetic testing results greatly contribute to the final diagnosis of a specific type of MEN syndrome in children. Neoplasms, regardless of the type of MEN syndrome, are most often treated primarily with surgical methods of treatment.

Key words: MEN syndrome, Genetic counseling, Neoplasms in children, Pediatrics, Wermer's syndrome, Sipple's syndrome

## 8. LITERATURA

1. Jacob M, Rowland D, Lekarev O, Ergun-Longmire B. Multiple Endocrine Neoplasia in Childhood: An Update on Diagnosis, Screening, Management and Treatment. *Endocrines*. [Internet]. 17.02.2022. [citirano 2.05.2024.] 2022; 3(1):76-91. Dostupno na: <https://www.mdpi.com/2673-396X/3/1/7>
2. National Cancer Institute [Internet]. [Citirano 2.05.2024.] Dostupno na: <https://www.cancer.gov/types/multiple-endocrine-neoplasia/patient-child-men-syndromes-treatment-pdq>.
3. Dana-Farber Cancer Institute [Internet]. [Citirano 2.05.2024.] Dostupno na: <https://www.dana-farber.org/cancer-care/types/childhood-multiple-endocrine-neoplasia>.
4. Boston Children's Hospital [Internet]. [Citirano 2.05.2024.] Dostupno na: <https://www.childrenshospital.org/conditions/multiple-endocrine-neoplasia>.
5. Wasserman JD, Tomlinson GE, Druker H, et al. Multiple Endocrine Neoplasia and Hyperparathyroid-Jaw Tumor Syndromes: Clinical Features, Genetics, and Surveillance Recommendations in Childhood. *Clin Cancer Res*. 2017;23(13):e123-e132.
6. Orpha.net [Internet]. [Citirano 2.05.2024.] Dostupno na: <https://www.orpha.net/en/disease/detail/276161>.
7. Children's Health [Internet]. [Citirano 2.05.2024.] Dostupno na: <https://www.childrens.com/specialties-services/conditions/men>.
8. Carney JA. Familial multiple endocrine neoplasia: the first 100 years. *Am J Surg Pathol*. 2005;29(2):254-274. doi:10.1097/01.pas.0000147402.95391.41.
9. Giri D, McKay V, Weber A, Blair JC. Multiple endocrine neoplasia syndromes 1 and 2: manifestations and management in childhood and adolescence. *Arch Dis Child*. 2015;100(10):994-999. doi:10.1136/archdischild-2014-307028.
10. ScienceDirect [Internet]. [Citirano 2.05.2024.] Dostupno na: <https://www.sciencedirect.com/topics/medicine-and-dentistry/multiple-endocrine-neoplasia#definition>.
11. Mr Bill Fleming. Endocrine Surgery [Internet]. [Citirano 3.05.2024.] Dostupno na: <http://www.endocrinesurgery.net.au/men-syndrome-genetics/>.

12. Romei C, Pardi E, Cetani F, Elisei R. Genetic and clinical features of multiple endocrine neoplasia types 1 and 2. *J Oncol*. 2012;2012:705036. doi:10.1155/2012/705036.
13. Medscape [Internet]. [Citirano 3.05.2024.] Dostupno na:  
<https://emedicine.medscape.com/article/923269-overview?form=fpf#a6>.
14. Chan Kwon, Jung Shipra Agarwal Jen-Fan Hang, Ozgur Mete [Internet]. 03./2023. [Citirano 26.05.2024.] Dostupno na: [https://www.researchgate.net/figure/The-RET-receptor-tyrosine-kinase-signaling-pathway-and-oncogenic-signal-activation-The\\_fig2\\_369092432](https://www.researchgate.net/figure/The-RET-receptor-tyrosine-kinase-signaling-pathway-and-oncogenic-signal-activation-The_fig2_369092432).
15. Marie Helene Scherthaner-Reiter, Giampaolo Trivellin, Constantine A. Stratakis; MEN1, MEN4, and Carney Complex: Pathology and Molecular Genetics. *Neuroendocrinology* 1 February 2016; 103 (1): 18–3.
16. National Library of Medicine. Fahad W. Ahmed<sup>1</sup>; Muhammad S. Majeed<sup>2</sup>; Omar Kirresh<sup>3</sup> [Internet]. [Ažurirano 18.10.2023.; Citirano 3.05.2024.] Dostupno na:  
<https://www.ncbi.nlm.nih.gov/books/NBK568728/>.
17. ScienceDirect [Internet]. [Ažurirano 1.06.2022.; Citirano 3.05.2024.] Dostupno na:  
<https://www.sciencedirect.com/science/article/abs/pii/S0039606021004530>.
18. Vannucci L, Marini F, Giusti F, Ciuffi S, Tonelli F, Brandi ML. MEN1 in children and adolescents: Data from patients of a regional referral center for hereditary endocrine tumors. *Endocrine*. 2018;59(2):438-448. doi:10.1007/s12020-017-1322-5.
19. St. Jude Children's Research Hospital [Internet]. [Ažurirano 06./2022.; Citirano 3.05.2024.] Dostupno na: <https://www.stjude.org/disease/multiple-endocrine-neoplasia-type-1.html>.
20. Medscape [Internet]. [Citirano 3.05.2024.] Dostupno na:  
<https://emedicine.medscape.com/article/923269-overview?form=fpf>.
21. Giusti F, Tonelli F, Brandi ML. Primary hyperparathyroidism in multiple endocrine neoplasia type 1: when to perform surgery?. *Clinics (Sao Paulo)*. 2012;67 Suppl 1(Suppl 1):141-144. doi:10.6061/clinics/2012(sup01)23.
22. Roizen J, Levine MA. Primary hyperparathyroidism in children and adolescents. *J Chin Med Assoc*. 2012;75(9):425-434. doi:10.1016/j.jcma.2012.06.012.
23. Children's Hospital of Philadelphia [Internet]. [Citirano 4.05.2024.] Dostupno na:  
<https://www.chop.edu/conditions-diseases/multiple-endocrine-neoplasia-type-1>.

24. Effraimidis G, Knigge U, Rossing M, Oturai P, Rasmussen ÅK, Feldt-Rasmussen U. Multiple endocrine neoplasia type 1 (MEN-1) and neuroendocrine neoplasms (NENs). *Semin Cancer Biol.* 2022;79:141-162. doi:10.1016/j.semcancer.2021.04.011.
25. Pieterman CRC, Valk GD. Update on the clinical management of multiple endocrine neoplasia type 1. *Clin Endocrinol (Oxf).* 2022;97(4):409-423. doi:10.1111/cen.14727.
26. Pieterman CRC, van Leeuwaarde RS, van den Broek MFM, van Nesselrooij BPM, Valk GD. Multiple Endocrine Neoplasia Type 1. In: Feingold KR, Anawalt B, Blackman MR, et al., eds. *Endotext*. South Dartmouth (MA): MDText.com, Inc.; December 22, 2021.
27. American Association of Neurological Surgeons [Internet]. [Citirano 8.05.2024.] Dostupno na: <https://www.aans.org/en/Patients/Neurosurgical-Conditions-and-Treatments/Pituitary-Gland-and-Pituitary-Tumors>.
28. Carroll PV, Joshi MN. Acromegaly. In: Feingold KR, Anawalt B, Blackman MR, et al., eds. *Endotext*. South Dartmouth (MA): MDText.com, Inc.; September 7, 2022.
29. Thompson R, Landry CS. Multiple endocrine neoplasia 1: a broad overview. *Ther Adv Chronic Dis.* 2021;12:20406223211035288.
30. Geslot A, Vialon M, Caron P, Grunenwald S, Vezzosi D. New therapies for patients with multiple endocrine neoplasia type 1. *Ann Endocrinol (Paris).* 2021;82(2):112-120. doi:10.1016/j.ando.2021.03.005.
31. Massachusetts General Hospital [Internet]. [Ažurirano 12./2021.; Citirano 12.05.2024.] Dostupno na: <https://www.massgeneral.org/children/multiple-endocrine-neoplasia-type-2>.
32. St. Jude Children's Research Hospital [Internet]. [Ažurirano 05./2020.; Citirano 12.05.2024.] Dostupno na: <https://www.stjude.org/disease/multiple-endocrine-neoplasia-type-2.html>.
33. Eng C, Plitt G. Multiple Endocrine Neoplasia Type 2. In: Adam MP, Feldman J, Mirzaa GM, et al., eds. *GeneReviews®*. Seattle (WA): University of Washington, Seattle; September 27, 1999.
34. van Treijen MJC, de Vries LH, Hertog D, et al. Multiple Endocrine Neoplasia Type 2. In: Feingold KR, Anawalt B, Blackman MR, et al., eds. *Endotext*. South Dartmouth (MA): MDText.com, Inc.; January 2, 2022.
35. Starenki D, Park JI. Pediatric Medullary Thyroid Carcinoma. *J Pediatr Oncol.* 2015;3(2):29-37. doi:10.14205/2309-3021.2015.03.02.1.



36. MSD Manual. Lawrence S. Kirschner, MD, PhD, The Ohio State University; Pamela Brock, MS, CGC, The Ohio State University [Internet]. [Ažurirano 06./2023.; Citirano 16.05.2024.] Dostupno na: <https://www.msdmanuals.com/professional/endocrine-and-metabolic-disorders/multiple-endocrine-neoplasia-men-syndromes/multiple-endocrine-neoplasia,-type-4-men-4>.
37. de Herder WW, Hofland J. Multiple Endocrine Neoplasia Type 4. In: Feingold KR, Anawalt B, Blackman MR, et al., eds. *Endotext*. South Dartmouth (MA): MDText.com, Inc.; February 28, 2022.
38. Newey PJ, Newell-Price J. MEN1 Surveillance Guidelines: Time to (Re)Think?. *J Endocr Soc*. 2022;6(2):bvac001. Published 2022 Jan 11. doi:10.1210/jendso/bvac001.
39. The Journal of Clinical Endocrinology & Metabolism, Volume 86, Issue 12, 1 December 2001, Pages 5658–5671 [Internet]. 1.12.2001. [Citirano 20.05.2024.] Dostupno na: <https://doi.org/10.1210/jcem.86.12.8070>.
40. MSD Manual. By Lawrence S. Kirschner, MD, PhD, The Ohio State University; Pamela Brock, MS, CGC, The Ohio State University [Internet]. [Ažurirano 06./2023.; Citirano 21.05.2024.] Dostupno na: [https://www.msdmanuals.com/professional/endocrine-and-metabolic-disorders/multiple-endocrine-neoplasia-men-syndromes/multiple-endocrine-neoplasia,-type-4-men-4#Diagnosis\\_v81495722](https://www.msdmanuals.com/professional/endocrine-and-metabolic-disorders/multiple-endocrine-neoplasia-men-syndromes/multiple-endocrine-neoplasia,-type-4-men-4#Diagnosis_v81495722).
41. National Library of Medicine. Brock P, Kirschner L. Multiple Endocrine Neoplasia Type 4. 2023 Sep 21. In: Adam MP, Feldman J, Mirzaa GM, et al., editors. *GeneReviews®* Seattle (WA): University of Washington, Seattle; 1993-2024 [Internet]. 21.09.2023. [Citirano 22.05.2024.] Dostupno na: <https://www.ncbi.nlm.nih.gov/books/NBK594826/>.
42. PDQ Pediatric Treatment Editorial Board. Childhood Multiple Endocrine Neoplasia (MEN) Syndromes Treatment (PDQ®): Patient Version. In: *PDQ Cancer Information Summaries*. Bethesda (MD): National Cancer Institute (US); September 2, 2021.
43. PDQ Pediatric Treatment Editorial Board. Childhood Multiple Endocrine Neoplasia (MEN) Syndromes Treatment (PDQ®): Health Professional Version. In: *PDQ Cancer Information Summaries*. Bethesda (MD): National Cancer Institute (US); April 26, 2024.
44. Specijalna bolnica Sv. Katarina [Internet]. [Citirano 26.05.2024.] Dostupno na: <https://www.svkatarina.hr/endokrinologija/sindromi-multiple-endokrine-neoplazije-men>.

45. Patricia A. Daly, MD; Lewis Landsberg, MD [Internet]. [Citirano 26.05.2024.] Dostupno na: <https://www.hemed.hr/Default.aspx?sid=15052>.

## 9. ŽIVOTOPIS

Marija Rađenović rođena je 14.05.1999. u Novom Mestu u Republici Sloveniji. Nakon završene osnovne škole Žakanje i glazbene škole u Glazbenoj školi Karlovac, smjer violina, 2014. upisuje Opću gimnaziju Karlovac, gdje 2018. godine i maturira. Iste godine upisuje medicinu na Medicinskom fakultetu Sveučilišta u Rijeci. Tijekom svog školovanja, pasivno polazi brojne studentske kongrese, poput Kongresa neuroznanosti, Kongresa hitne medicine, PIKNIK-a, Jadranskog simpozija debljine te Regionalnog simpozija mladih endokrinologa, a sudjeluje i na Kongresu 'Prenatalna i postnatalna podrška obiteljima' u organizacijsko-volonterskom angažmanu. Tijekom fakultetskog obrazovanja, često volontira u Domu zdravlja Ozalj, Ordinaciji obiteljske medicine Nikola Jelenčić, dr.med. te na odjelu pedijatrije slovenske Splošne bolnišnice Novo Mesto. Aktivno sudjeluje u organizaciji i provođenju projekta 'Cjepko zna – najbitnije o cijepljenju' te 2023. godine postaje suosnivačica Studentske sekcije za gastroenterologiju i hepatologiju Medicinskog fakulteta Sveučilišta u Rijeci. U akademskoj godini 2022./2023. i 2023./2024. obavlja dužnost demonstratorice na Zavodu za Internu medicinu, na kolegiju Klinička propedeutika. U listopadu 2023. upisuje MZOO verificirani jednogodišnji program fitoaromaterapije na Pučkom učilištu Profokus, kojeg u lipnju 2024. završava s odličnim uspjehom. Od 2009. godine sudjeluje u radu obiteljskog poljoprivrednog gospodarstva koje se bavi uzgojem prave lavande na području Parka prirode Žumberak-Samoborsko gorje, a od 2020. postaje liderica cijelog poslovanja. Od 2006. aktivna je članica i Dobrovoljnog vatrogasnog društva Kašt, gdje danas obavlja dužnost predsjednika Nadzornog odbora i vatrogasca prve klase.