

Kliničke karakteristike, dijagnostika i liječenje disekcija krvnih žila vrata

Bunčić, Ana

Master's thesis / Diplomski rad

2024

Degree Grantor / Ustanova koja je dodijelila akademski / stručni stupanj: **University of Rijeka, Faculty of Medicine / Sveučilište u Rijeci, Medicinski fakultet**

Permanent link / Trajna poveznica: <https://um.nsk.hr/um:nbn:hr:184:982954>

Rights / Prava: [In copyright](#)/[Zaštićeno autorskim pravom.](#)

Download date / Datum preuzimanja: **2024-07-26**



Repository / Repozitorij:

[Repository of the University of Rijeka, Faculty of Medicine - FMRI Repository](#)



SVEUČILIŠTE U RIJECI
MEDICINSKI FAKULTET
SVEUČILIŠNI INTEGRIRANI PREDDIPLOMSKI I DIPLOMSKI
STUDIJ MEDICINE

Ana Bunčić

KLINIČKE KARAKTERISTIKE, DIJAGNOSTIKA I LIJEČENJE DISEKCIJA KRVNIH
ŽILA VRATA

Diplomski rad

Rijeka, 2024. godina

Mentor rada: doc. dr. sc. David Bonifačić, dr. med.

Diplomski rad ocijenjen je dana _____ na Klinici za neurologiju, pred povjerenstvom u sastavu:

1. izv. prof. dr. sc. Ingrid Škarpa Prpić, dr. med

2. doc. dr. sc. Siniša Dunatov, dr. med

3. izv. prof. dr. sc. Olivio Perković, dr. med.

Rad sadrži 38 stranica, 18 slika, 9 tablica, 32 literaturna navoda.

Zahvala

Ovim putem željela bih se zahvaliti mentoru doc. dr. sc. Davidu Bonifačiću, dr. med i doc. dr. sc. Ines Strenji, dr. med na velikoj pomoći prilikom pisanja Diplomskog rada.

Zahvaljujem se svojoj obitelji na pruženoj potpori tijekom fakultetskog obrazovanja.

Veliko hvala!

Sadržaj

1. UVOD	1
1.1 LOKALIZACIJA DISEKCIJE	2
1.2 PATOLOGIJA	4
1.2.1 Patofiziološka podjela disekcija	5
1.3 ETIOLOGIJA	6
1.4 EPIDEMIOLOGIJA I ČIMBENICI RIZIKA	6
1.5 ULOGA GENA U NASTANKU DISEKCIJE	7
1.6 KLINIČKA SLIKA	8
1.6.1 Disekcije karotidne arterije	8
1.6.2 Disekcije vertebralne arterije	9
1.7 DIJAGNOSTIKA	9
1.7.1 Ultrazvuk	9
1.7.2 DSA	10
1.7.3 CT angiografija	11
1.7.4 MR angiografija	13
1.8 LIJEČENJE	14
1.8.1 Intravenska tromboliza	14
1.8.2 Antitrombocitna terapija	15
1.8.3 Endovaskularno liječenje	15
1.8.4 Očekivani ishod nakon liječenja	16
2. CILJ RADA	17
3. ISPITANICI I METODE	17
4. REZULTATI	17
4.1 Broj ispitanika prema dobi i spolu	17
4.2 Uzrok disekcije	18
4.3 Čimbenici rizika	19
4.4 Simptomi	20
4.5 Zahvaćenost mozga infarktom	22
4.6 Dijagnostika	23
4.7 Liječenje	25
5. RASPRAVA	26
6. ZAKLJUČAK	29
7. SAŽETAK	30
8. SUMMARY	32

9.LITERATURA	34
10.ŽIVOTOPIS	38

POPIS SKRAĆENICA I AKRONIMA

ACI - unutarnja karotidna arterija

VA - vertebralna arterija

MCA - srednja cerebralna arterija

ACA - anteriorna cerebralna arterija

PCA - posteriorna cerebralna arterija

CTA - kompjutorizirana tomografija angiografija/karotidografija

SAH - subarahnoidalno krvarenje

MRA - magnetska rezonantna angiografija

DSA - digitalna suptrakcijska angiografija

1. UVOD

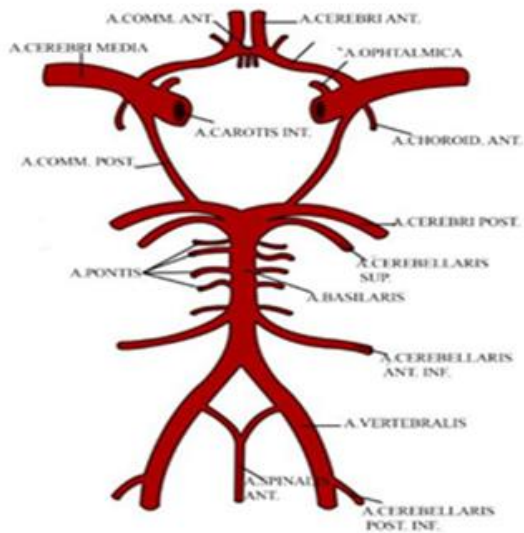
Disekcije arterija koje zahvaćaju arterije na vratu i u mozgu entitet je od sve većeg kliničkog značaja obzirom na sve raniju dijagnostiku osobito u svjetlu sve naprednijih slikovnih tehnika. Disekcija krvnih žila vrata karakterizirana je naglim istezanjem, edemom te razdrom stijenke arterije i pojavom krvarenja unutar stijenke arterije. Nastala promjena može rezultirati stenozom ili aneurizmatском dilatacijom žile. Disekcija nastala spontano čestim je uzrokom moždanog udara koji se javlja u mlađoj i populaciji srednjih godina iako nije isključena ni u djece. Vrh incidencije predstavljaju 50-te godine života. (1) Disekcije krvnih žila vrata prema svojoj lokalizaciji mogu biti ekstrakranijalne i intrakranijalne. Disekcije arterija koje opskrbljuju mozak su uvijek praćene glavoboljom i drugim oblicima boli. Subintimalne disekcije uzrokuju uglavnom ishemiju mozga i oka dok subadvencijalne disekcije dovode do stvaranja aneurizme i pseudoaneurizme. Ako se radi o disekciji intrakranijskih arterija posljedica disekcije može biti subarahnoidalno krvarenje (SAH).

Kisik i hranjive tvari dolaze u mozak putem arterija. Glavne arterije koje to omogućuju su unutarnja karotidna arterija odnosno a.carotis interna (ACI) i vertebralna arterija odnosno a.vertebralis (VA), parne krvne žile s obje strane vrata. Disekcije najčešće imaju neke od klinički simptoma no kada su asimptomatske predstavljaju velik izazov u dijagnostici. Posljedice disekcije su višestruke i različite od pacijenta do pacijenta. (2) Napredak u vizualizaciji disekcija najsvremenijim radiološkim uređajima te primjenom programa i protokola za dijagnostiku akutnih i kroničnih disekcija krvnih žila omogućava brzo i sigurno postavljanje dijagnoze. Anatomska lokalizacija vrlo je važna zbog određenih predilekcijskih mjesta koja su sklonija nastanku disekcija odnosno krvarenja unutar stijenke krvne žile. Također, važan je podatak o načinu nastanka. S obzirom na način nastanka mogu biti traumatske i spontane. Redoslijed i način liječenja ovisi o lokalizaciji disekcije. (3) Osim arterija vrata, disekcije mogu imati i druge lokalizacije u tijeku i one su također predmet intenzivne dijagnostike, praćenja i liječenja specijalista drugih grana medicine prvenstveno vaskularnih kirurga i kardiokirurga. Za neurologe ekstrakranijski odsječci vratnih krvnih žila, gdje se javljaju disekcije predstavljaju izazov u ranoj dijagnostici s ciljem prevencije moždanog udara jer kasna dijagnostika i početak liječenja može rezultirati teškim neurološkim deficitom a u krajnjem slučaju smrtnim ishodom. (4)

1.1 LOKALIZACIJA DISEKCIJE

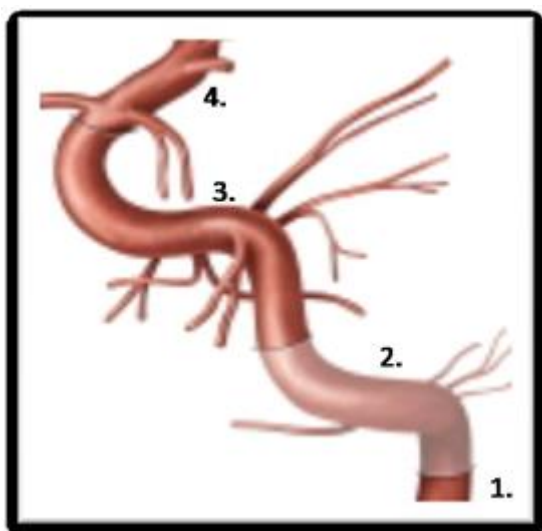
Disekcije arterija vrata gotovo uvijek uključuju područja gdje su arterije mobilnije i nisu priljubljene uz druge arterije ili koštane strukture. Baš ti pokretni segmenti arterija predstavljaju predilekcijska mjesta za nastanak razdora u stijenci žile.

Mozak arterijsku krv prima iz dva izvora: dvije unutarnje karotidne arterije i dvije vertebralne arterije. Ta dva arterijska sustava prehranjuju cijeli mozak, a granicu njihovih opskrbnih područja označuje crta što spaja tjemeno-zatiljni žlijeb (sulcus parieto-occipitalis) i mamilarna tijela. Dio mozga ispred te crte prehranjuje sustav karotidnih, a dio mozga iza te crte sustav vertebralnih arterija. Oba sustava su na bazi mozga povezana anastomozama, pa tako nastaje Willisov arterijski prsten (circulus arteriosus Willisii). Slika 1.



Slika 1: Willisov arterijski prsten

U razini gornjeg ruba štitne hrskavice i kralješaka C3-C4 ili C4-C5 nalazi se račvište zajedničke karotidne arterije na unutarnju i vanjsku karotidnu arteriju. ACI ima 4 topografska odsječka: vratni ili cervikalni, intrapetrozni (u karotidnom kanalu sljepoočne kosti), intrakavernozni (unutar kavernoznog venskog spleta) i supraklinoidni ili cerebralni dio. Cervikalni dio ACI počinje na bifurkaciji ACC, uzlazi prema kranijalno do baze lubanje (5). Slika 2.



Slika 2: Topografski odsječci ACI – pars cervicalis (1), pars petrosa (2), pars cavernosa (3) i pars cerebralis (4).

Hematom u stijenci žile najčešće susrećemo u cervikalnom odsječku karotida. Intrapetrozni segment ACI je rjeđe mjesto nastanka disekcije. (6) Kako su pokretni segmenti žila predilekcijska mjesta, jedno od najčešćih mjesta disekcije je karotidna bifurkacija. Duljina zahvaćenog područja najčešće je od bifurkacije u duljini 2-3 cm i distalno. Disekcija se može proširiti i na intrakranijalni segment ACI u 17% slučajeva. (7)

Vertebralna arterija, kao grana potključne arterije (arterije subklavije), parna je krvna žila smještena na posteriornoj strani vrata, također ima četiri segmenta: prevertebralni, cervikalni, atlantski te intrakranijalni segment. Granajući se od potključne arterije ulazi u poprečni nastavak vratnih kralježaka te kroz foramen magnum ulazi u lubanju. Spajanjem dviju vertebralnih arterija suprotnih strana vrata formira se bazilarna arterija koja krvlju opskrbljuje stražnje područje mozga. (5) Karakteristična mjesta disekcije VA također čine kratki pokretni segmenti između čvrstih struktura. V2 segment arterije najčešće disecira spontano prolazeći transverzalni foramen (35%). Najčešći uzrok disekciji VA također je istezanje i rotacija vrata. Disekcija V1 dijela vertebralne arterije u području je ishodišta potključne arterije. Šireći se disekcija može dosegnuti do ulaska u intervertebralne otvore u visini C5 ili C6 kralješka. Obično su disekcije V1 segmenta jednostrane, dok su distalne V3 disekcije VA pretežno bilateralne te zauzimaju najčešće mjesto disekcija. Pojava spontane disekcije V3 segmenta prisutna je u 34% slučajeva u visini C1 i C2 kralješka. Moguće širenje obuhvaća intrakranijalni segment i V2. Anamnestički podatak o posjetu kiropraktičaru predstavlja najčešći uzrok traumatske disekcije V3 segmenta vertebralne arterije. Intrakranijsko širenje disekcije

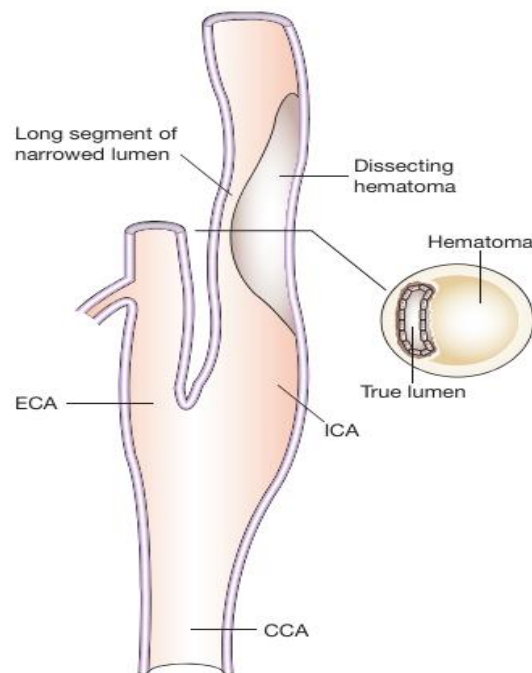
vertebralne arterije prisutno je u 10% slučajeva. Ponekad se disekcija može pratiti i u intrakranijskom odsječku unutarnje karotidne arterije, srednjoj cerebralnoj arteriji (ACM) te ogranku bazilarne arterije. Anteriorna (ACA) i posteriorna cerebralna arterija (PCA) također mogu biti zahvaćene disekcijom no znatno je rjeđe. (3,7)

1.2 PATOLOGIJA

Anatomski, arterija je građena od tri sloja i dvije membrane. Sloj najbliži lumenu žile naziva se tunica intima ili tunica interna, a građena je od jednoga sloja endotelnih stanica ispod kojih se nalazi bazalna membrana. Endotelni sloj omogućava protok krvi uz što manji otpor te je odgovoran za izmjenu tvari između samog tkiva i krvi kao i za endokrinu ulogu - izlučivanje određenih tvari kao npr. u fiziološkim uvjetima dušični oksid -NO, prostaciklini, endotelini i dr. Slijedeći sloj je membrana elastica interna koji obuhvaća cijeli opseg krvne žile. Građena je od globularne bjelančevine elastina i ima ulogu održavanja elastičnosti arterijske stijenke kao i omogućavanja promjene promjera žile kod promjena krvnog tlaka uz očuvanje endotelne integriteta. Tunica media središnji je mišićni sloj građen od glatkih mišićnih stanica koje su međusobno povezane u jedinstvenu funkcionalnu cjelinu preko tijesnih spojeva (nexusi ili eng. gap junctions). Glatki mišići ovoga sloja se kontrahiraju ili relaksiraju pod utjecajem simpatičkih živčanih vlakana (monoaminergički, kolinergički i peptidergički transmiteri). Osim glatkih mišićnih stanica, u ovome sloju nalaze se kolagena i elastična vlakna. Slijedi membrana elastica externa koja ima dodatnu potpornu ulogu, uglavnom u očuvanju oblika arterije. Sloj najudaljeniji od lumena je tunica adventitia ili externa koja je građena od vezivnoga tkiva te sadrži obilje malih krvnih žila (vasa vasorum) koje prehranjuju tu krvnu žilu. Adventicija daje mehaničku potporu čime čuva integritet krvne žile. Oko ovoga sloja nalazi se perivaskularni prostor. Ono što je najbitnije je činjenica da funkcionalnosti krvne žile pridonose sva tri sloja. (8) Proces disekcije kako smo već naveli započinje razdorom intime, stvaranjem edema te potom krv ulazi unutar stijenke stvarajući intramuralni hematoma. (9) Dva se mehanizma spominju kao razlog nastanka disekcije. Prema jednom mehanizmu nakon nastanka hematoma u stijenci uslijed pukotine intime dovodi do stvaranja lažnog lumena i omogućava dalji prodor krvi unutar stijenke, dok se drugi temelji na primarnoj rupturi vasa vasorum gdje se šireći hematoma probija do intime i samog lumena arterije. (1) (Slika 3).

Nakon što intramuralno krvarenje rasloji arterijsku stijenku, lumen disecirane arterije se sužava i ometa normalno strujanje krvi. Vaskularni endotel podložan je promjenama zbog

međudjelovanja same stijenke s krvlju. Kao rezultat te interakcije dolazi do proizvodnje endotelina i tkivnog faktor. Osim toga, aktivirani trombociti i koagulacijska kaskada doprinose stvaranju intraluminalnog tromba. U nekim pacijentima disekcija kreće od luminalne strane na površini intime i potom disekat ulazi u mediju. Zbog toga se često formira intimalni zalisak „flap“. Intramuralni hematoma može stvoriti lažni lumen stvarajući kanal paralelne cirkulacije krvi. Slika 3. (3,9)



Slika 3: Prikaz hematoma pri nastanku disekcije unutarnje karotidne arterije

Izvor: <https://www.nature.com/articles/ncpneuro0683>

1.2.1 Patofiziološka podjela disekcija

Disekcije dijelimo na subintimalne te subadventicijske. (8) Subintimalna disekcije prvenstveno kompromitira lumen arterije ili uzrokuju da tromb uđe u lumen i dovede distalno do ishemije. Druga grupa je subadvencijalna koja dovodi do stvaranja aneurizme i pseudoaneurizme a ako je disekcija intrakranijalna i do SAH-a. (3,10)

Nastala dilatacija uslijed subadventicijalne disekcije se klinički prezentira pojavom Hornerovog sindroma. (6) Intraluminalni tromb i komprimacija lumena arterije te poremećaj hemodinamike najznačajniji su simptomi koji karakteriziraju subintimalne disekcije. Posljedica nastalog tromba dovodi do smanjene perfuzije područja mozga kojeg opskrbljuje disecirana arterija. (3) Međutim stvoreni tromb od većeg je utjecaja na nastanak moždanog udara zbog distalne embolije kao njegove posljedice u odnosu na sam poremećaj hemodinamike. (8) Međutim hipoperfuzija također dovodi do ishemije. Klinički se dakle može raditi o ishemijskom moždanom udaru ali i o tranzitornoj ishemijskoj ataci. Ishemija je moguća i u području donjih kranijalnih živaca. Subadvencijalne disekcije cervikalnog odsjeka karotidne arterije mogu oštetiti simpatička vlakna koja se nalaze duž proširene arterije i može se komprimirati ili uzrokovati ishemiju donjih kranijalnih živaca (IX–XII) koji izlaze blizu baze lubanje. Razlog nastanka disecirana i proširena karotidna arterija koja komprimira izlazište živaca područja baze lubanje. (3)

1.3 ETIOLOGIJA

Učestalost disekcija karotidnih arterija (68%) je češća u odnosu na disekcije vertebralnih arterija (27%). (7) Disekcije prema načinu nastanka dijelimo na spontane i traumatske. Spontane nemaju jasan uzrok nastanka, dok se traumatske u svojoj podlozi imaju jasnu traumu u vidu naglih rotacija i istegnućima u ponekad predilekcijski promijenjenih stijenki žila uslijed vaskulitisa, bolesti vezivnog tkiva ili u infekcijama. Traumatski incidenti poput prometne nesreće, davljenja ili udaraca povod su ruptur stijenke i nastanka disekcije. Simptomatologija se tada može javiti unutar nekoliko sata ili dana. Karotidna disekcija češća je nakon traume prsnog koša ili dok je disekcija vertebralne arterije češća kod prijeloma kralješka s oštećenjem leđne moždine. Kad govorimo o spontanim disekcijama vrlo često se ipak radilo o neprimijećenim manjim traumama poput hiperekstenzije vrata ili cervikalnim manipulacijama koje prethode spontanoj disekciji u čak 30-40% pacijenata. (6,13)

1.4 EPIDEMIOLOGIJA I ČIMBENICI RIZIKA

U mlađe populacije otprilike 20% ishemijskih moždanih udara posljedica je disekcije krvnih žila vrata, prosječno dobi od 45 godina. (7) Stopa incidencije iznosi 2,6-3 :100 000 godišnje. (11) Podatak o incidenciji intrakranijalnih disekcija je nepoznat no smatra se da je mogućnost

nastanka manja u odnosu na disekcije krvnih žila vrata. (12) Kad se govori o spolnoj raspodjeli incidencija je nešto veća kod muškaraca gdje je dobna granica disekcija između 50-89 godina starosti, a kod žena između 30-49 godina. (13) Opisana je i korelacija nastanka disekcije s porođajem. Naime, dolazi do oslabljenja stijenke koje je povezano je s brojnim koagulacijskim kaskadama tijekom trudnoće kao što i hormonalne promjene čine podlogu za disekciju arterijske stijenke. (14) Mnogi čimbenici mogu prethoditi nastanku disekcije pa se tako često spominje kombinacija okolišnih faktora s genetskim ili kongenitalnim oboljenjima. Pod kongenitalnim bolestima se najčešće spominju bolesti poremećaji vezivnog tkiva. (13) Primjeri spontanih disekcija nađeni su kod Ehlers - Danlosova sindroma tip 4 i Marfanova sindroma. (15) Karakteristične osobine koje će uputiti na poremećaj vezivnog tkiva uključuju hiperrastezljivost kože gdje su metodom biopsije dokazane kompozitne kolagenske fibrile i fragmentacija elastičnih vlakana. Zatim, druga dva znaka na koje se treba obratiti pozornost su kraniofacijalni dimorfizmi te hipermobilnost zglobova. (13) Izduženost stiloidnog nastavka ubraja se također u čimbenike rizika. (16) Pojavnost akutne infekcije može se prezentirati kao jedan od čimbenika rizika. Postoje slučajevi disekcije nakon infekcija gornjeg respiratornog sustava. (17) Neka istraživanja pokazuju korelaciju infekcije sifilisom i disekcije cervikalne arterije kao i postojanja razvojnih defekata neuralnog grebena koji su ujedno predisponirajući čimbenik kongenitalnih srčanih mana. (4) U čimbenike rizika ubrajaju se hipertenzija, hiperlipidemija, pušenje, dijabetes i migrena. U ishemijskom moždanom udaru, kojem je prethodila disekcija, primijećena je rjeđa prisutnost čimbenika KV rizika kao što su hipertenzija, pušenje, šećerna bolest (DM) i hiperlipidemija (HLP). Disekcije nemaju veliku povezanost s promjenama koje nastaju uslijed posljedica nezdravog načina života. (8)

1.5 ULOGA GENA PRI NASTANKU DISEKCIJE

Promjena strukture endotelne stanice može prethoditi ozljedi i posljedično nastanku disekcije. Brojni faktori imaju ulogu prilikom pregradnje stijenke arterije. Struktura gubi prijašnju konzistenciju te dolazi do razvoja slabosti stijenke. (18) Raznolika je skupina gena uključenih u nastanak disekcija. Neki od otkrivenih su geni povezani s TGF- β signalizacijom, citoskeletnim proteinima i izvanstaničnim matriksom. Varijante gena za proteine izvanstaničnog matriksa i FBN1 imaju utjecaj pri nastanku disekcije. Osim navedenih, svoj doprinos imaju i varijacije gena međustanične adhezijske molekule 1 te citoskeletni alfa-1-sintrofin. Geni regulacije razine homocisteina pokazuju određenu dozu povezanosti. Riječ je o metilentetrahidrofolat reduktazi. Molekula igra važnu ulogu u nastanku tromboze i

ateroskleroze mijenjajući razine homocisteina. Ukoliko su prisutne smanjenje razine folata, vitamina B6 i B12 potrebno je obratiti pažnju na razinu homocisteina budući da postoji korelacija između tih molekula i homocisteina te je ključna za njihove vrijednosti u organizmu. (4)

1.6 KLINIČKA SLIKA

1.6.1 Disekcije karotidne arterije

Disekciju cervikalnog odsječka karotidne arterije karakteriziraju brojni simptomi. Karakteristični trijas simptoma predstavljaju ipsilateralna bol u vratu ili glavobolja, ipsilateralni Hornerov sindrom i retinalna ili cerebralna ishemija. Glavobolja može biti različitog karaktera. Najčešće se prezentira kao iznenadna, jednostrana i konstantna. Ponekad može imati karakteristike migrene ili cluster glavobolje. (19) Simptomi u vidu smetnje vida karakterizirani su prolaznim ipsilateralnim monokularnim gubitkom vida. Utrnulost ili slabost kontralateralnih ekstremiteta rezultat su prolaznog hemisferalnog napada odnosno TIA-e ili infarkta mozga ukoliko slabost perzistira. (3) Pojava ptoze, anhidroze i mioze karakteristika je Hornerova sindroma koji je moguća u disekciji karotidne arterije. Međutim, u slučaju disekcije se opisuje kao djelomičan jer anhidroza nije prisutna jer je inervacijsko područje žlijezda znojnica lica u domeni simpatičkog plexusa vanjske karotidne arterije. (1,19) Pulsirajući tinitus također je jedan je od simptoma disekcije karotidne arterije u 8% pacijenata što se objašnjava blizinom petroznog segmenta s timpaničnom šupljinom. Dokazan je bolji ishod pacijenta i rjeđa pojava ishemijskog moždanog udara ukoliko dođe do prezentacije ovog simptoma. Nadalje, moguće su neuropatije donjih kranijalnih živaca (IX-XII) koje nastaju uslijed širenja hematoma u stijenci disecirane žile. (20) Osim lokalnih simptoma, prisutna je i simptomatologija ishemije mozga. Postojanje tromba ili stenoza lumena unutarne karotidne arterije dovodi do hipoperfuzije određenog dijela mozga. Kao rezultat imamo pojavu amaurosis fugax, kratkotrajne i ponavljajuće, prolazne monookularne gubitke vida kao i simptome hemisferalne ishemije. Ishemija vidnog živca nastaju ukoliko se disekcijom obuhvati i ishodište arterije oftalmolmike. Ovi događaji obično prethode moždanom udaru, dok su vrlo rijetka su posljedica trajna sljepoća. (1,3)

1.6.2 Disekcije vertebralne arterije

Prisutnost boli u stražnjem dijelu vrata i glave glavne su karakteristike disekcije arterije vertebralne i vrlo često u početku ostaju neprepoznate i klasificiraju se pod mišićnu bol ili bol koštane prirode. Međutim, simptomatologija disekcije vertebralne arterije nastaje zbog ishemije stražnje cirkulacije mozga. (1) Bol koja se javlja opisuje se kao bol koja se može širiti prema m.trapeziusu i stražnjoj strani vrata ili zatiljna se javlja zatiljna bol. U nekim slučajevima javlja se radikularna bol koja dovodi do motoričkih ili osjetnih neuroloških ispada. To je posljedica blizine živčanih korijenja i kompresije uslijed disekcije i nastale pseudoaneurizme. Može se javiti TIA-a stražnje cirkulacije u vidu vrtoglavica, zanošenja, diplopija, dizartrije i zanošenja u hodu te gubitka koordinacije. Ukoliko neurološki deficit perzistira radi se o infarktu u području stražnje cirkulacije. Intrakranijsko širenje disekcije VA prisutno je zbog pojave tromba u intrakranijskom odsječku i posljedično zahvaćanje cerebelarne arterije, bazilarne arterije ili stražnje cerebelarne arterije. Hipoperfuzija vratnog dijela leđne moždine također je moguća uslijed neadekvatne perfuzije te posljedično nastanku infarkta. (3) Vrlo često disekcija VA javlja se kao posljedica tupog udarca u područje mastoidne regije u određenim sportovima kao što je boks. Do oštećenja i disekcije tada dolazi u području V3 segmenta arterije jer nema okolne strukture koje bi pružile dodatnu zaštitu. Kao rezultat ove disekcije, nakon početne traume disekcija se može širiti i intrakranijski dovodeći do disekcije i prsnuća te SAH-a. (21)

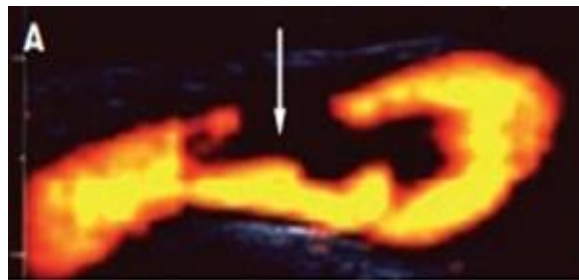
1.7 DIJAGNOSTIKA

Suvremena dijagnostika disekcije krvnih žila vrata provodi se pomoću color doppler ultrazvuka karotida i vertebralnih arterija (color duplex flow images-CDFI), kompjutorizirane tomografske angiografije - CTA, magnetske rezonantne angiografije - MRA te digitalne suptrakcijske angiografije - DSA. (7,22)

1.7.1 Ultrazvuk

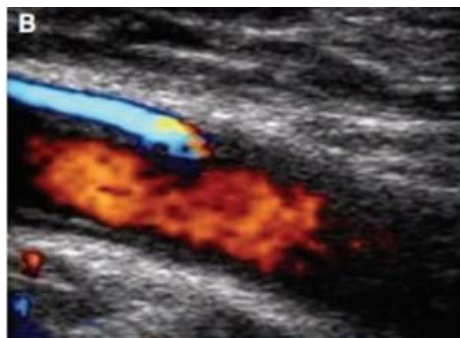
Kolor duplex doppler karotida i VA je ultrazvučna neinvazivna metoda i u većini slučajeva čini prvu dijagnostičku metodu. Strukture vidljive njegovom primjenom su muralni hematomi, proširenje žile, vizualizacija intime te intimalni „flap“, dvostruki lumen žile te prisutnost okluzije ili stenoze. (6) Veliku važnost predstavlja u slučajevima svježih disekcija kada je ponekad omogućena vizualizacija intramuralnog hematoma te vizualizacija vaskularne remodelacije koja je najveća unutar prvih 4 tjedna. Doppler pokazuje dobru vidljivost lažnog

lumena karotidne arterije kojeg čini nastali hematoma stijenke u distalnom bulbusu (Slika 4), kao i prikaz dvostrukog lumena (Slika 5). (3) Međutim, ova ultrazvučna metoda metoda ima i svoja ograničenja. Onemogućeni je pristup sonde i posljedično vizualizacija sub- i intrapetroznog dijela unutarnje karotidne arterije te pojedinih dijelova V2 i V3 segmenta vertebralne arterije. Nakon dijagnostike ultrazvukom u većini slučajeva slijedi CTA ili MRA radi dalje jasne vizualizacije disekcije i preciznosti dijagnoze. (6)



Slika 4: Power dopler ultrazvuk i prikaz hematoma unutar stijenke krvne žile u disekciji distalnog dijela bulbusa karotidne arterije. Izvor:

<https://www.nature.com/articles/ncpneuro0683>



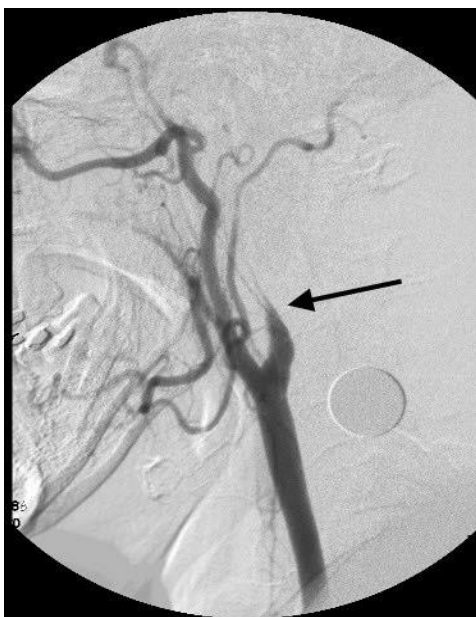
Slika 5: Prikaz dvostrukog lumena disekcije karotidne arterije color duplex doplerom

Izvor: <https://www.nature.com/articles/ncpneuro0683>

1.7.2 DSA

Digitalna subtrakcijska angiografije (DSA) najinvazivnija je metoda prikaza nastale disekcije. Bazira se na postavljanju uvodnice u lijevu zajedničku femoralnu arteriju. Ubrizgavanjem

kontrasta putem katetera omogućen je vaskularni prikaz. Tehnika primjenjuje izravnu fluoroskopiju putem rentgenskog uređaja. Slike dobivene u točno određenim vremenskim intervalima vizualiziraju dinamički protok krvi unutar promjene. DSA je desetljećima bio zlatni standard za prikaz patologije krvnih žila osobito za prikaz lumena žile, prisutnost endotelnog flapa intime, dvostrukog lumena i disecirajuće aneurizme. DSA, međutim, pruža vrlo malo informacija o arterijskoj stijenci tj. neće prikazati intramuralni hematoma. DSA nosi i periproceduralne rizike (0,5% jatrogenih disekcija i 0,15% moždanih udara). (22) Prednost nad DSA danas ipak imaju CTA i MRA kao manje invazivne i danas široke dostupne slikovne pretrage za dokazivanje svih vrsta poremećaja krvnih žila pa tako i disekcija. Slika 6.



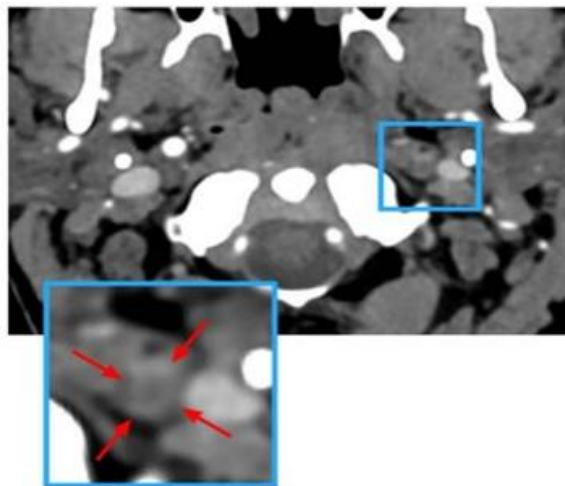
Slika 6: Digitalna subtrakcijska angiografija – prikaz disekcije unutarnje karotidne arterije

Izvor: https://www.researchgate.net/figure/Catheter-digital-subtracted-angiogram-lateral-view-showing-tapered-flame-shaped-lumen_fig5_223983195

1.7.3 CT angiografija

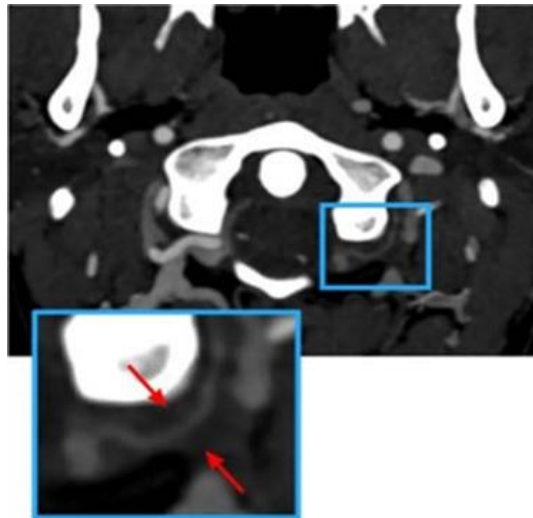
CT angiografija ima veliki značaj u dijagnostici promjena na krvnim žilama, slikovna je pretraga koja se najčešće radi nakon ultrazvuka krvnih žila i danas predstavlja zlatni standard u dijagnostici za prikaz arterijskog lumena, nastale stenoze ili pseudoaneurizme kao posljedica disekcije. Negativne strane su izloženost ionizirajućem zračenju te primjena intravenskog kontrasta za kojeg se vežu alergijske reakcije, primjerice pojava anafilaktičkog šoka. Anafilaktički šok je ozbiljna komplikacija te je uvijek bitna detaljna anamneza prije samog

postupka pretrage odnosno kontraindicirana je ukoliko je bolesnik alergična te uz oprez se mora primjenjivati u bolesnika s poremećajem bubrežne funkcije. (10) Prednosti u odnosu na MRA je detaljnija vizualizacija pseudoaneurizmi, slojeva intime i značajnih stenoza. Njeni nedostaci su ovisnost o vremenskom prolasku kontrasta unutar kojeg je moguć prikaz te srčana disfunkcija, primjerice smanjena ejijska frakcija koja doprinosi vremenskom dobivanju slike. (22) Intramuralni hematomi prilikom disekcije vertebralne arterije dobro se prikazuju na CTA. Međutim, ponekad metoda ima i ograničenja zbog lažno pozitivnih i lažno negativnih rezultata uslijed manje specifičnosti i senzitivnosti. CTA može pokazati ekscentrično ili srpasto zadebljanje stijenke krvnog žile ili znak kore tzv. „ring sign“ kod vertebralne disekcije (Slika 7) no ti nalazi nisu osjetljivi niti specifični za cervikalnu arteriju disekciju. Lažno pozitivan CTA nalaz može biti posljedica prugastog artefakta koji oponaša dvostruki lumen i artefakta pulsiranja koji oponaša intramuralni hematomi. Lažno negativan CTA može se vidjeti u uvjetima nedominantne disekcije vertebralne arterije koja ne ograničava protok, ali je najčešće posljedica neuspjeha u prepoznavanju abnormalnosti stijenke disecirane žile. (Slika 8). (13)



Slika 7: Karakteristični znak prstena nedavne okluzije unutarnje karotidne arterije

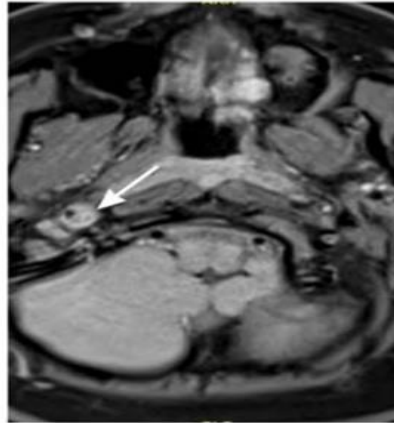
Izvor: <https://www.ahajournals.org/doi/10.1161/STR.0000000000000457>



Slika 8: Karakteristični subokcipitalni znak kore pri disekciji V3 segmenta vertebralne arterije. Izvor: <https://www.ahajournals.org/doi/10.1161/STR.0000000000000457>

1.7.4 MR angiografija

MRA dijagnostika u novije vrijeme predstavlja najbolju metodu pretrage. Za dobru vizualizaciju intramuralnog hematoma koristi aksijalnu T1 sekvencu MRA (Slika 9). (13) Za dokazivanje ishemije koristi se difuzijski podendiranu sliku, MR difuzija. Prednost metode odnosi se na nekorisćenje ionizirajućeg zračenja niti primjenu kontrasta dok je kao što je poznato kontraindicirana u slučaju prisustva metalnim implantata u pojedinih bolesnika. (23) Putem MRA možemo prikazati suženje vratnih i intrakranijskih arterije, disekcije ili okluzije. MRA je danas često korištena metoda zbog visoke senzitivnosti (95%) (3,13) s dobrim prikazom intramuralnog hematoma.(2) Pri dijagnosticiranju disekcije cervikalnog odsjeka karotidne arterije ponekad treba ostaviti prostora i za druge dijagnostičke pretrage ciljem orkivanja patoloških promjena u npr. u stijenci korijena aorte, uključivši pretrage poput CTA, MRA ili ehokardiograma. Zatim, ne treba ni isključiti mogućnosti nastanka cerebralne aneurizme, kao posljedice primijenjenih MRA ili CTA. Mjerenje dužine stiloidnog nastavka predstavlja dodatni čimbenik dijagnoze. Treba imati u vidu mogućnost genetičkog testiranja ukoliko postoji sumnja na obiteljsku anamnezu poremećaja vezivnog tkiva. Osobe s multiplim ili rekurentnim cervikalnim arterijskim disekcijama te fibromuskularnom displazijom na segmentu koji nije zahvaćen disekcijom moraju biti podvrgnute renovaskularnom color doppler pretragom uz potvrdu dijagnoze s CTA ili MRA. (13)



Slika 9: Prikaz intramuralnog hematoma disekcije unutarnje karotidne arterije T1 magnetnoj angiografiji vrata – MRA.

Izvor: <https://www.ahajournals.org/doi/10.1161/STR.0000000000000457>

1.8 LIJEČENJE

Nakon provedene dijagnoze liječenje disekcija karotidnih i vertebralnih arterija ovisi o više faktora. U obzir treba uzeti veličina i lokaciju nastale disekcije, vremenski period od nastanka disekcije do početka liječenja, mehanizam ozljede odnosno radi li se o spontanim disekcijama, čimbenicima rizika te imati u vidu i moguće komplikacije provedene terapije. Primarni fokus je na sprječavanju najčešće komplikacije, a to je moždani udar. Prema današnjim smjericama terapija je većinom konzervativna odnosno primjenom antikoagulacijske ili antiagregacijske terapije no u određenih bolesnika i ovisno o procjeni kliničara terapija može biti endovaskularna i vrlo rijetko kirurška. (24)

1.8.1 Intravenska tromboliza

Tromboliza se primjenjuje u slučaju akutno nastalog ishemijskog moždanog udara te dovodi do funkcionalnih ishoda. Trombolitici koji se koriste su alteplaza ili tenekteplaza. Obzirom da je poznato kako su disekcije vratnih krvnih žila jedan od češćih uzroka u mlađih odraslih osoba

Tromboliza koja se može dati ukoliko se radi o novonastalom neurološkom deficitu nastalom unutar 4,5 sata i dokazanom disekcijom predstavlja terapijski izazov no nije sukladno smjericama kontraindicirana. Rizik provedbe ovakvog načina liječenja vezan je prvenstveno za nastanak intrakranijskog krvarenja i pojave ili povećanja nastalog intramuralnog hematoma.

Usljed lize odnosno razgradnje tromba dolazi do povećanog pritiska na stijenku žile i širenja disekcije ali je moguće i poboljšanje cirkulacije smanjenjem veličine tromba. (13) Najveća prepreka ove vrste liječenja predstavlja opasnost krvarenja te se zbog toga javljaju brojne nedoumice oko primjene postupka. Međutim, istraživanjem je dokazana sigurna primjena intravenskog rekombinantnog tkivnog aktivatora plazminogena unutar 4,5h od pojave simptoma. Najznačajnija prednost je brza uspostava prijašnjeg protoka okludirane žile odnosno reperfuzija mozga. (13,25)

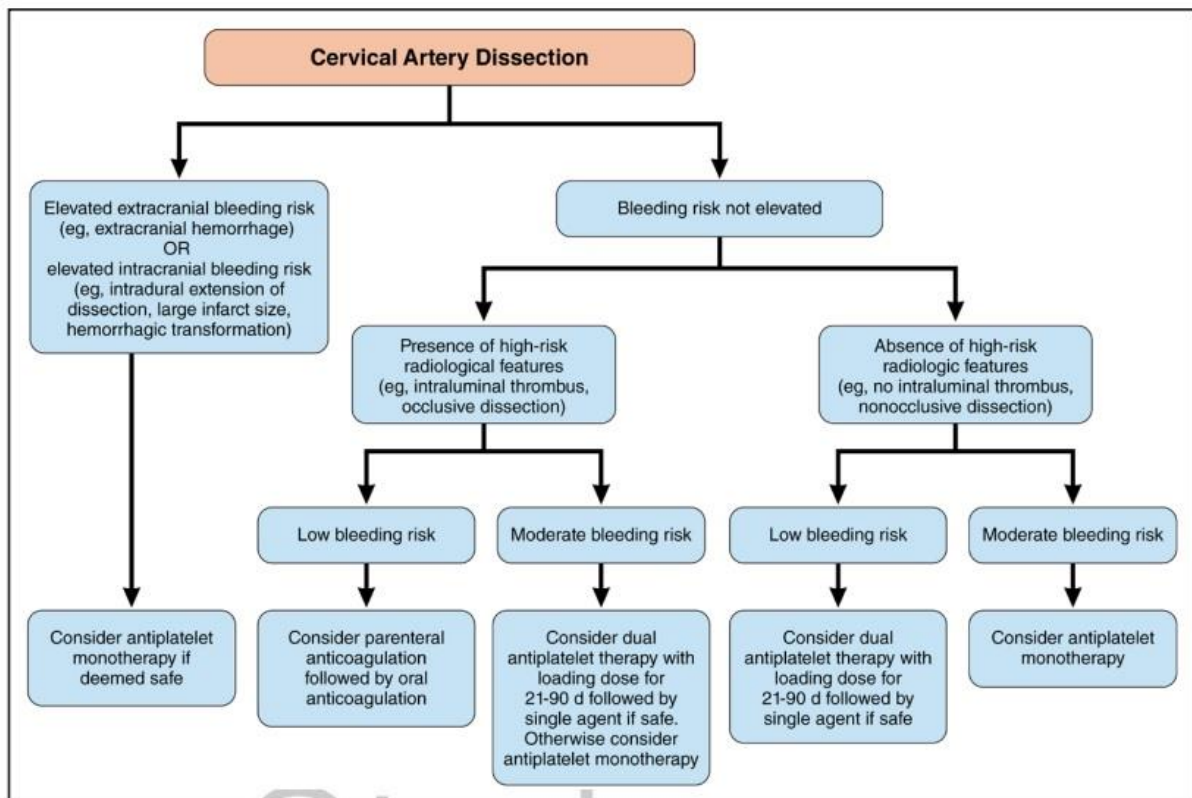
1.8.2 Antitrombocitna terapija

Smanjenje rizika daljnje embolizacije ili stvaranja tromba nakon ishemijskog moždanog udara posljedično disekciji vratnih žila ovisi o kliničkim karakteristikama svakog bolesnika te primjeni antikoagulantne ili antiangregacijske terapije. (Slika 10). Korištenje antiangregacijske terapije kao samostalne terapije izbor je u slučaju povišenog rizika za ekstrakranijsko ili intrakranijsko krvarenje. Isto tako u obzir svakako treba uzeti i prisutnost sam slikovni prikaz disekcije i prisustvo intramuralnog tromba ili disekcija koja je okludirala žilu. Međutim, terapija prvog izbora je parenteralna antikoagulantna terapija primjenom niskomolekularnog heparina uz nastavak terapije oralnim antikoagulansima u slučajevima niskog rizika za krvarenje. Ukoliko se radi o osrednjem riziku za krvarenje u bolesnika je indicirana terapija antiangregacijskim lijekovima i to dvojnomo antiangregacijskom terapijom, najčešće acetilsalicilnom kiselinom i klopidogrelom tijekom 21-90 dana te nakon toga nastavak s monoterapijom odnosno jednim antiangregacijskim lijekom. U bolesnika s disekcijom i niskim rizikom za krvarenje pristup je isti kao i kod bolesnika koji imaju osrednji rizik za krvarenje krvarenja srednjeg rizika vezan uz prisutnost visokorizičnih radioloških značajki u disekciji kao što su intraluminalni tromb ili postdisekcijska okluzija, dakle ako je rizik nizak antiangregacijska monoterapija ili ako je visok dvojna antiangregacijska terapija kroz 21-90 dana. (2,13) Rizik za nastanak ponovne cerebralne ishemije kao posljedice disekcije vratnih krvnih žila najveći je unutar 2-4 tjedna, dok je ukupni rizik unutar 6 mjeseci za zastanak ishemijskog MU posljedično disekciji 1,6%. Stoga je razumno nastaviti ukoliko je izbor peroralna antikoagulantna terapija 3 do 6 mjeseci odnosno u odsustvu komplikacija nakon 3 do 6 mjeseci može se uvesti acetilsalicilna kiselina (13). Antiangregacijsko liječenje u vidu trajne terapije indicirano je u slučaju pojave aneurizme disecirane arterije (26)

1.8.3 Endovaskularno liječenje

U određene grupe bolesnika terapijski izbor je endovaskularni postupak. On može biti primarni postupak ali i u odgođenom slijedu u sklopu sekundarne prevencije bolesnika koji su i dalje

rekurentno simptomatski. Endovaskularno liječenje umetanjem stenta terapija je izbora ukoliko bolesnici imaju kontraindikaciju za primjenu antiokagulantne terapije, kod pojave pojava pseudoaneurizme kao posljedice disekcije, embolija te ukoliko imaju i dalje ishemijske incidente unatoč antiokagulantnoj terapiji. Umetanje stenta nosi i potencijalne komplikacije kao što su akutna okluzija i tromboza stenta, spazam arterije te periferne tromboembolije. (25)



Slika 10: Smjernice primjene antitrombotske terapije u pacijenata s disekcijom

Izvor: <https://www.ahajournals.org/doi/10.1161/STR.0000000000000457>

1.8.4 Očekivani ishod nakon liječenja

Iako polovica pacijenata oboljelih od disekcije nema prijašnju kvalitetu života, stopa smrtnosti je niska. Ishemijski moždani udar nastao kao posljedica disekcije ne predstavlja značajnu razliku u odnosu na druge uzroke koji dovode do tog stanja. Uz redovitu kontrolu zdravstvenog stanja životne funkcije se mogu primjereno održavati. Oporavak ovisi o veličini zahvaćene žile, zoni i veličini ishemijskog moždanog udara, životnoj dobi pacijenta te svim ostalim čimbenicima rizika koji doprinose lošem ishodu i kod MU uzrokovanim klasičnim KV čimbenicima rizika. (20)

2. CILJ RADA

Cilj ovog rada je analiza bolesnika s disekcijom karotidnih i vertebralnih arterija. Utvrditi učestalost pojave disekcija, opisati najčešću simptomatologiju, pojavu moždanog udara, opisati provedenu dijagnostiku te način liječenja. Rezultati su se usporedili s drugim provedenim istraživanjima.

3. ISPITANICI I METODE

Istraživanje je provedeno retrospektivno. Analizirani su podaci svih bolesnika liječenih pod dijagnozom disekcija karotidne i vertebralne arterije u Klinici za neurologiju Kliničkog bolničkog centra Rijeka u periodu od 1.1.2021. do 31.12.2023. Ukupan broj bolesnika s disekcijama je bio 23 pacijenta, 13 pacijenata s disekcijom vertebralne arterije i 10 pacijenata s disekcijom karotidne arterije vrata.

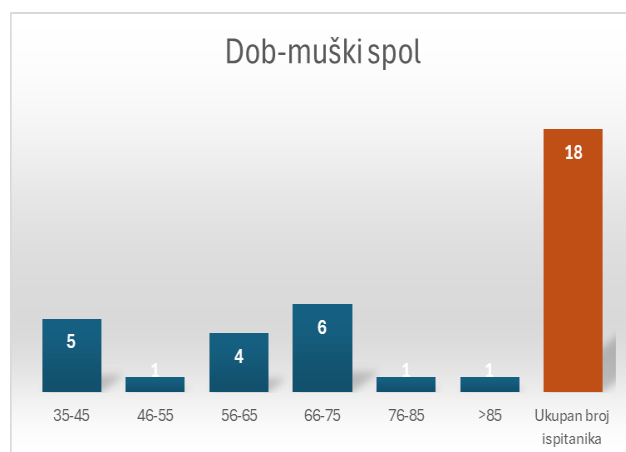
Prikupljeni podaci dobili su se iz IBIS sustava. Prikupljeni su podaci o simptomima koji su prethodili nastanku disekcija. Analizirali smo podatke prema dobi, spolu, predisponirajućim čimbenicima rizika te uzrocima nastanka disekcija. Analizirali smo i lokalizaciju nastale disekcije sukladno primijenjenim dijagnostičkim slikovnim pretragama kao i način liječenja.

Statistička obrada podataka bazirala se na programu Microsoft Office Excel. Za slikovni prikaz upotrijebili su se dijagrami, grafovi i tablice. Suglasnost istraživanju dalo je Etičko povjerenstvo Kliničkog bolničkog centra Rijeka.

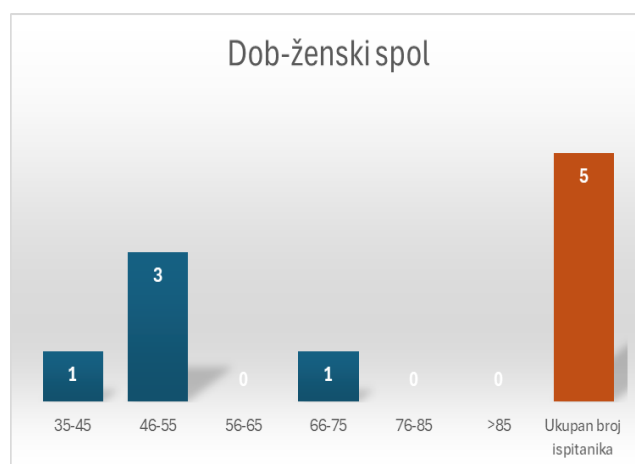
4. REZULTATI

4.1 Broj ispitanika prema dobi i spolu

Istraživanje pokazuje višu prevalenciju muškog spola u odnosu na ženski. Od 23 ispitanika, 18 je muškog spola (78,26%), ženskog 5 (21,74%). Kod muškog spola najveća pojavnost disekcije prevladava u dobnoj skupini od 66-75 godina s ukupno 6 pacijenata (26,1%) (Slika 11). Zatim, 5 pacijenata (21,74%) obuhvaća dobna skupina od 35-45 godina i 4 (17,4%) pacijenta su u skupini od 56-65 godina života. Najmanju incidenciju pokazuju dobne skupine od 46-55, 76-85, >85 u kojim se nalaze po jedan pacijent u svakoj. Ispitanici ženskog spola najučestaliju pojavu disekcije pokazuju od 46-55 godina života s ukupno 3 pacijentice (13,04%) (Slika 12). Po jedna pacijentica se nalazi u skupinama od 35-45 i 66-75 godine života. Prosječna starosna dob ukupnog broja pacijenata iznosi 59 godina i 2 mjeseca.



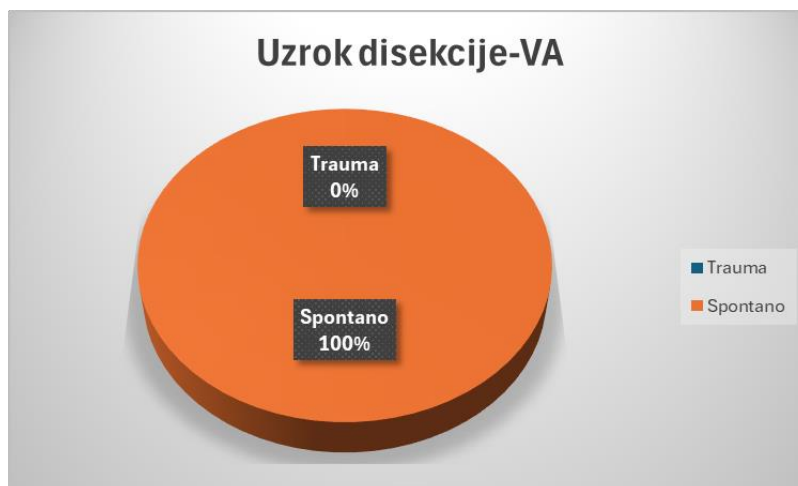
Slika 11: Ispitanici muškog spola prema dobi



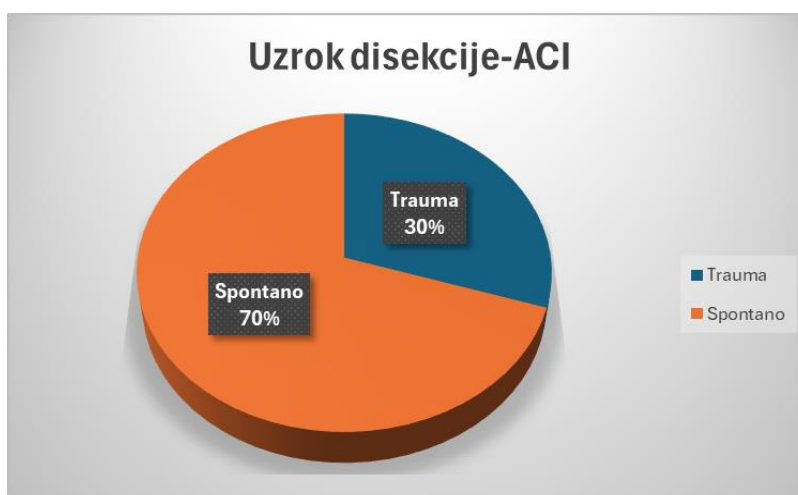
Slika 12: Ispitanici ženskog spola prema dobi

4.2 Uzrok disekcije

Obradom 13 pacijenata s disekcijom vertebralne arterije utvrđeno je da se radi o spontanoj disekciji u svih pacijenata (Slika 13). Analizom 10 pacijenata s disekcijom unutarnje karotidne arterije 3 pacijenta (30%) ima traumu kao podlogu nastanka, a 7 pacijenata (70%) spontani nastanak (Slika 14). Traumatski nastanak imaju dva pacijenta s udarcem u glavu, dok je jedan pacijent zadobio udarac u području vrata.



Slika 13: Uzrok nastanka disekcije vertebralne arterije



Slika 14: Uzrok nastanka disekcije unutarnje karotidne arterije

4.3 Čimbenici rizika

Od ukupno 13 pacijenata s disekcijom vertebralne arterije prisutnost hipertenzije kao čimbenik rizika nađeno je u 7 pacijenata (53,85%) (Tablica 1). Hiperlipidemiju je imao jedan pacijenta (7,69%) kao i ishemijsku bolest srca (7,69%). Četiri pacijenta nemaju prisutne analizirane čimbenik rizika (30,77%). Istovremena prisutnost hipertenzije i ishemijske bolesti srca vidljiva je u jednog pacijenta.

Obradom 10 pacijenata s disekcijom karotidne arterije hipertenzija je vodeći čimbenik rizika prisutna u 4 pacijenta (40%). Drugi po zastupljenosti je dijabetes, prisutan u 2 pacijenta (20%).

Šest pacijenata prisutne analizirane čimbenik klasičnog KV rizika (60%). Istovremena prisutnost hipertenzije i dijabetesa primijećena je kod dva pacijenta.

Tablica 1: Čimbenici rizika u pacijenata s disekcijom vertebralne i unutarnje karotidne arterije

Čimbenici rizika- VA*	Broj pacijenata (%)	Čimbenici rizika- ACI*	Broj pacijenata (%)
Hipertenzija	7 (53,85)	Hipertenzija	4 (40)
Hiperlipidemija	1 (7,69)	Dijabetes	2 (20)
Ishemijska bolest srca	1 (7,69)		
Bez faktora rizika	4 (30,77)	Bez faktora rizika	6 (60)
Ukupan broj pacijenta	13	10	

* kod nekih pacijenata prisutno je više čimbenika rizik

4.4 Simptomi

Tablica 2. prikazuje simptome 13 pacijenata zaprimljenih radi disekcije vertebralne arterije. Najzastupljenija je vrtoglavica prisutna u 5 pacijenata (38,46%) te hemipareza prisutna u 5 pacijenata (38,46%). Slijedi ih ataksija primijećena u 3 pacijenta (28,03%), dizartrija u 2 (15,38%), dvoslike u 2 (15,38%), povraćanje u 2 (15,38%). Najmanju učestalost pokazuju simptomi kao što su mučnina prisutna u jednog pacijenta (7,69%), glavobolja u 1 (7,69%), disfagija u 1 (7,69%) te bol u vratu u 1 (7,69%) pacijenta. Pojedini pacijenti su imali više vodećih simptoma.

Tablica 2: Vodeći simptomi u pacijenata s disekcijom vertebralne arterije

Vodeći simptomi u pacijenata s disekcijom vertebralne arterije*

Simptom	Broj pacijenata	%
Vrtoglavica	5	38,46
Hemipareza	5	38,46
Ataksija	3	23,08
Dizartrija	2	15,38
Dvoslike	2	15,38
Povraćanje	2	15,38
Mučnina	1	7,69
Glavobolja	1	7,69
Disfagija	1	7,69
Bol u vratu	1	7,69
Ukupan broj pacijenata	13	

*kod nekih pacijenata prisutno je više vodećih simptoma

Vodeća simptomatologija pacijenata s disekcijom unutarnje karotidne arterije predstavlja hemipareza prisutna u 6 pacijenata (60%) (Tablica 3). Disfaziju je imalo 4 pacijenta (40%), Hornerov sindrom 2 (20%), a glavobolju i hemihipesteziju po jedan pacijent (10%). Pojedini pacijenti su imali više vodećih simptoma.

Tablica 3: Vodeći simptomi u pacijenata s disekcijom unutarnje karotidne arterije

Vodeći simptomi u pacijenata s disekcijom unutarnje karotidne arterije*

Simptom	Broj pacijenata	%
Hemipareza	6	60
Disfazija	4	40
Hornerov sindrom	2	20
Glavobolja	1	10
Hemihipestezija	1	10
Ukupan broj pacijenata	10	

* kod nekih pacijenata prisutno je više vodećih simptoma

4.5 Zahvaćenost mozga infarktom

Infarkt malog mozga kao posljedice disekcije vertebralne arterije bio je prisutan u 6 pacijenata (46,15%) (Tablica 4). Dva su pacijenta imala područje malog mozga kao jedini izvor ishemije, a 4 pacijenta su imala zonu ishemije u dvije moždane regije. Razvoj infarkta u okcipitalnom području prisutno je kod 5 pacijenata (38,46%). Jedan od zahvaćenih pacijenata okcipitalne regije zonu ishemije imao je i u području malog mozga. Dva pacijenta razvila su infarkt u području produljene moždine (15,38%), s tim da je kod jednog pacijenta zahvaćeno područje uključivalo i mali mozak. Infarkt područja ponsa prisutan je u 2 pacijenta sa zajedničkom zonom ishemije u predjelu malog mozga. Dva pacijenta nisu rezultirala infarktom infarktom mozga (15,38%).

Tablica 4: Područje zahvaćeno infarktom mozga disekcijom vertebralne arterije

Područje zahvaćeno infarktom mozga- VA*	Broj pacijenata	%
Mali mozak	6	46,15
Okcipitalno	5	38,46
Pons	2	15,38
Produljena moždina	2	15,38
Ukupan broj pacijenata	13	

*pojedini pacijenti su imali dvije moždane regije zahvaćene infarktom

Analiza 10 pacijenata s disekcijom unutarnje karotidne arterije pokazuje prevalenciju infarkta mozga, zastupljenu u 8 pacijenata (80%). Jedan pacijent je završio smrtnim ishodom. Dva pacijenta nisu razvila infarkt mozga (20%) (Tablica 5).

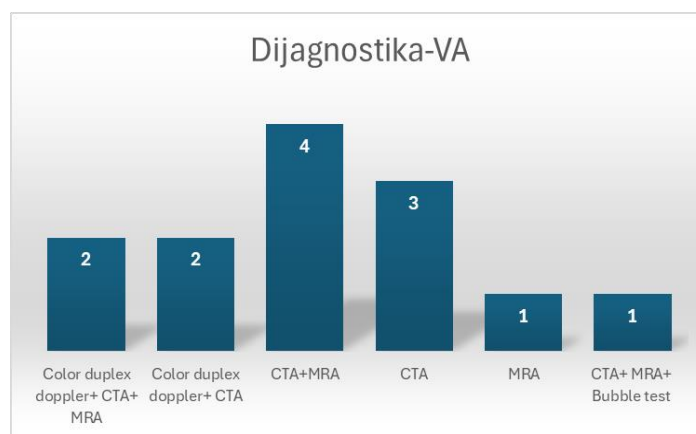
Tablica 5: Razvoj infarkta mozga u pacijenata s disekcijom unutarnje karotidne arterije

Infarkt mozga- ACI	Broj pacijenata	%
Infarkt mozga	8	80
Preminuli	1	
Bez razvoja infarkta mozga	2	20
Ukupan broj pacijenata	10	

4.6 Dijagnostika

Prilikom dijagnostičke obrade 13 pacijenata s disekcijom vertebralne arterije 4 pacijenta su podvrgnuta CT angiografiji i MR angiografiji (30,77%) (Slika 15). Tri pacijenta imala su CTA provedenu kao jedinu dijagnostičku metodu (23,08%). U dva pacijenta je primijenjena CTA i color duplex doppler (15,38%), a dva pacijenta su imala color duplex doppler, CTA i MRA (15,38%). MRA kao jedinoj metodi podvrgnut je jedan pacijent (7,69%). U jednog pacijenta uz CTA i MRA dijagnostiku proveden je i Bubble test (7,69%). Od 13 pacijenata CTA je provedena u 12 pacijenata. Najviše je korištena metoda s udjelom od 92,31%. (Tablica 6). MRA je imalo 8 pacijenata (61,54%), color duplex doppler 4 pacijenta (30,76%).

Jedan pacijent podvrgnut je Bubble testu (7,69%). Primjenjuje se u pacijenata s moždanim udarom kod sumnje na otvoren foramen ovale. (27)



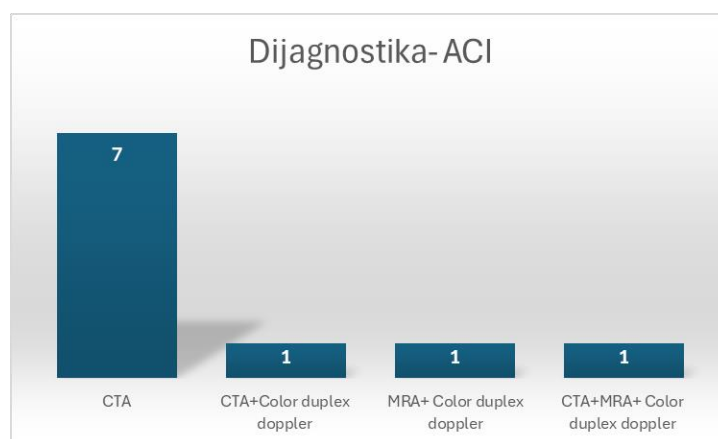
Slika 15: Provedene dijagnostičke metode pojedinog pacijenta prilikom disekcije vertebralne arterije

Tablica 6: Dijagnostika pacijenata s disekcijom vertebralne arterije

Dijagnostička metoda- VA*	Broj pacijenata	%
CTA	12	92,31
MRA	8	61,54
Color duplex doppler	4	30,76
Bubble test	1	7,69
Ukupan broj pacijenata	13	

* kod nekih pacijenata primijenjeno je više dijagnostičkih metoda

Od 10 pacijenata s disekcijom karotidne arterije 7 ih je imalo CT angiografiju kao samostalno provedenu metodu (70%) (Slika 16). Jedan pacijent uz CTA imao je i color duplex doppler (10%). Jedan pacijent uz MRA imao je color duplex dopler (10%). Sve tri dijagnostičke metode provedene su u jednog pacijenta (10%). Stoga, najveću zastupljenost pokazuje CTA pretraga provedena u 9 pacijenata s udjelom od 90% (Tablica 7). Druga po zastupljenosti je color duplex doppler s 30% provedena u 3 pacijenta, a MRA u 2 (20%).



Slika 16: Provedene dijagnostičke metode pojedinog pacijenta prilikom disekcije unutarnje karotidne arterije

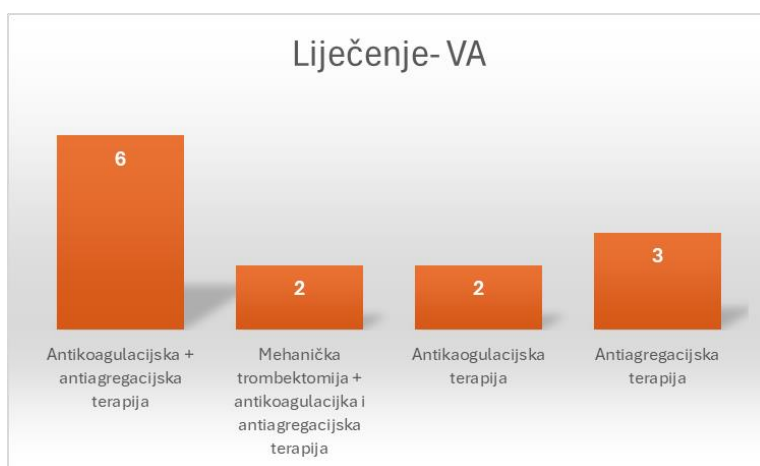
Tablica 7: Dijagnostika pacijenata s disekcijom unutarnje karotidne arterije

Dijagnostička metoda- ACI*	Broj pacijenata	%
CTA	9	90
MRA	2	20
Color duplex doppler	3	30
Ukupan broj pacijenata	10	

* kod nekih pacijenata primijenjeno je više dijagnostičkih metoda

4.7 Liječenje

Od 13 pacijenata s disekcijom vertebralne arterije 6 ih je primilo antikoagulacijsku i antiagregacijsku terapiju (46,15%) (Slika 17). Troje pacijenata imalo je antiagregacijsku kao moniterapiju (15,38%), a dvoje antikoagulacijsku (15,38%). Dvoje pacijenata podvrgnuto je zahvatu mehaničke trombektomije nakon čega su dobili antikoagulacijsku i antiagregacijsku terapiju (15,38%). Stoga, od ukupnog broj pacijenata s disekcijom vertebralne arterije 11 ih je primilo antiagregacijsku terapiju (84,62%), antikoagulacijsku 10 (76,92%). Postupak mehaničke trombektomije primijenjen je u 2 pacijenta (15,38%) (Tablica 8).



Slika 17: Kombinirana primjena terapije pojedinog pacijenta s disekcijom vertebralne arterije

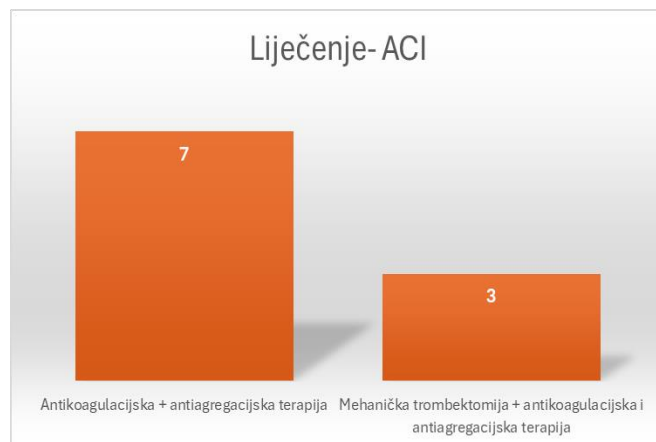
Tablica 8: Liječenje pacijenata s disekcijom vertebralne arterije

Liječenje- VA*	Broj pacijenata	%
Mehanička trombektomija	2	15,38
Antikoagulacijska terapija	10	76,92
Antiagregacijska terapija	11	84,62
Ukupan broj pacijenata	13	

* pojedini pacijenti imali su više kombinacija liječenja

Postupak mehaničke trombektomije imala su tri pacijenta, zatim su primili antikoagulacijsku i antiagregacijsku terapiju (30%) (Slika 18). Sedam pacijenata liječeno je kombinacijom antikoagulacijske i antiagregacijske terapije (70%). Ukupno gledano, svi pacijenti su primili

antikoagulacijsku (100%) i antiagregacijsku terapiju (100%). Zahvat mehaničke trombektomije primijenjen je u tri pacijenta (30%) (Tablica 9).



Slika 18: Kombinirana primjena terapije pojedinog pacijenta s disekcijom unutarnje karotidne arterije

Tablica 9: Liječenje pacijenata s disekcijom unutarnje karotidne arterije

Liječenje-ACI*	Broj pacijenata	%
Mehanička trombektomija	3	30
Antikoagulacijska terapija	10	100
Antiagregacijska terapija	10	100
Ukupan broj pacijenata	10	

* pojedini pacijenti su imali više kombinacija liječenja

5.RASPRAVA

Provedenim istraživanjem obuhvaćeno je 23 pacijenta s dijagnozom disekcije krvnih žila vrata liječenih u trogodišnjem razdoblju od 1.1.2021. do 31.12.2023. na Klinici za neurologiju Kliničkog bolničkog centra Rijeka. Rezultati su se bazirali na dvije skupine pacijenata, 13 pacijenata s disekcijom vertebralne arterije i 10 pacijenata s disekcijom karotidne arterije vrata. Analizom pacijenata s obzirom na dob i spol učestalost disekcija češća je u muškog spola (78,26%) naspram ženskog (21,74%). Prosječna starosna dob svih pacijenata zahvaćenih disekcijom iznosi 59 godina i 2 mjeseca.

Spontani nastanak disekcije prevladava u obje skupine pacijenata. Prilikom disekcije vertebralne arterije ima 100%-tnu dominaciju, dok kod karotidne arterije 30%-tni udio odnosi

trauma. Ukupno gledajući, 20 pacijenata od ukupno 23 imalo je spontani nastanak disekcije (86,96%), a 3 pacijenta traumatsku podlogu nastanka (13,04%). Analiza pokazuje sličnost s istraživanjem provedenim nad 39 pacijenata, od kojih je 34 imalo spontani nastanak disekcije (87,1%), a 5 traumu kao uzrok (12,8%). (28)

Hipertenzija kao čimbenik rizika zastupljena je u najvećem broju pacijenata obje skupine. Ispitani faktori bili su još i hiperlipidemija, ishemijska bolest srca, dijabetes. Njihov utjecaj je bio minimalan. Prema istraživanju koje je provedeno u svrhu zaključka korelacije faktora rizika i nastanka disekcije vidljiva je sličnost s našim istraživanjem. Dokazana je povezanost hipertenzije s nastankom disekcije te se smatra jedinim kardiovaskularnim čimbenikom rizika. (29) Analizom pacijenata s disekcijom unutarnje karotidne arterije, 6 pacijenata (60%) nije pokazao niti jedan rizični čimbenik, što upućuje na ozbiljnost nastanka disekcije bez obzira na faktore rizika ili predležće bolesti. Ukupno gledajući, 11 pacijenata obje skupine pacijenata imalo je hipertenziju kao vodeći čimbenik rizika (47,83%).

Analizirajući simptome koji su prethodili disekciji vertebralne arterije jedni od vodećih simptoma bili su vrtoglavica (38,46%) i hemipareza (38,46%) prisutni u 5 pacijenata. Jedan od manifestirajućih simptoma obje skupine pacijenata predstavlja hemipareza, također prisutna u 5 pacijenata s disekcijom unutarnje karotidne arterije (50%). Vidljiva je sličnost među rezultatima uspoređujući s istraživanjem provedenim nad 22 pacijenta s disekcijom unutarnje karotidne arterije. U 45,45% pacijenata najzastupljenija je simptomatologija kontralateralnog senzomotornog deficita s ili bez poremećaja govora. (30) Ostalu simptomatologiju primijećenu kod disekcije vertebralne arterije čine ataksija, dizartrija, dvoslike, povraćanje, mučnina, glavobolja, disfagija te bol u vratu. Disfazija je drugi po učestalosti simptom pacijenata disekcije unutarnje karotidne arterije (40%). Zastupljene simptome čine još i Hornerov sindrom, glavobolja te hemihipestezija.

Moguća područja zahvaćenosti infarktom mozga nakon disekcije vertebralne arterije su mali mozak, okcipitalno područje, pons i produljena moždina. Pojedini pacijenti pokazuju zonu ishemije u dvije regije mozga. Najzastupljenije područje zahvaćeno infarktom prilikom disekcije predstavlja područje malog mozga prisutno u 6 pacijenata (46,15%). Prema istraživanju provedenom nad 188 pacijenta, 53 s disekcijom vertebralne arterije, vidljiva je sličnost u rezultatima lokalizacije infarkta mozga. Područje malog mozga, pokazalo je najveću zastupljenost. (31) Drugo po učestalosti zahvaćeno područje je okcipitalno prisutno u 5 pacijenata (38,46%). Dva pacijenta obuhvatila su pons (15,38%), a dva produljenu moždinu (15,38%). Dvoje pacijenata nisu rezultirala razvojem infarkta (15,38%). Prilikom disekcije

karotidne arterije kao ishod prevladava infarkt mozga zastupljen u 8 pacijenata (80%), a jedan pacijent završio je smrtnim ishodom. Ukupno gledano, od 23 pacijenta s disekcijom 19 ih rezultiralo infarktom mozga (82,61%), a jedan pacijent je preminuo (4,35%).

CTA kao najprimjenjiviju dijagnostičku metodu, pokazuju obje skupine pacijenata koja je ipak danas i zlatni standard za bolesnike s disekcijama. Kod disekcije vertebralne arterije zastupljena je u 12 pacijenata s udjelom od 92,30% a kod disekcije karotidne arterije u 9 pacijenata (90%). Od ukupnog broja pacijenata, 21 pacijent imao je CTA kao provedenu dijagnostičku metodu (91,30%). Osim CTA, metode dokazivanja disekcije bile su MRA, color duplex doppler i Bubble test. Postoji znatna razlika primjene MRA dijagnostike među skupinama. Metodom je vizualizirano 8 pacijenata s disekcijom vertebralne arterije (61,54%), a samo 2 pacijenta s disekcijom unutarnje karotidne arterije (20%). Od ukupnog broja pacijenata s disekcijom, nad 10 se provela MRA (43,48%). Treća po redu korištena metoda je color duplex doppler zastupljena u 7 pacijenata (30,43%) od ukupnih 23. Većina pacijenata istovremeno je imala veći broj provedenih dijagnostičkih metoda potrebnih za preciznije donošenje dijagnoze. Za razliku od naše analize, istraživanje 22 pacijenta s disekcijom karotidne arterije pokazuje MRI/A kao najzastupljeniju dijagnostičku metodu provedenu u svih pacijenata, a CTA korištenu u 3 pacijenta. (30)

Metode liječenja zasnivale su se na primjeni mehaničke trombektomije i terapije lijekovima. Pod pojmom terapije lijekovima podrazumijeva se primjena antikoagulacijskih i antiagregacijskih lijekova. Kod disekcije vertebralne arterije pristup liječenju bio je samostalna antiagregacijska ili antikoagulacijska terapija, zajednička antiagregacijska i antikoagulacijska te postupak mehaničke trombektomije uz antikoagulacijsku i antiagregacijsku terapiju. Najveći broj pacijenata imao je zajedničku primjenu antikoagulacijske i antiagregacijske terapije. Sveukupno gledajući, antiagregacijski lijekovi (84,61%) prednjače u malom postotku u odnosu na antikoagulacijsku terapiju (76,92%). Uspoređujući s jednogodišnjim istraživanjem Markusa sur. provedenim nad 250 pacijenata, 118 disekcija karotidne arterije i 132 vertebralne, nije uočena razlika između samostalne primjene antikoagulacijske ili antiagregacijske terapije. Pacijenti su randomiziranim odabirom dobili jednu skupinu lijekova za primjenu u periodu od 3 mjeseca. Rezultati su pokazali jednaku korisnost primjene i jedne i druge skupine lijekova te da se postotak stenoza ili okluzija među bolesnicima nije razlikovao. (32)

Kod disekcije karotidne arterije metode liječenja su uključivale zajedničku primjenu antikoagulacijske i antiagregacijske terapije te mehaničku trombektomiju s antikoagulacijskom i antiagregacijskom terapijom. Svi pacijenti liječeni su kombinacijom antiagregacijske i

antikoagulacijske terapije, a prethodni postupak mehaničke trombektomije primijenjen je u 3 pacijenta. Obje skupine zahvaćenih disekcija pokazuju prevalenciju liječenja u primjeni antikoagulacijske i antiagregacijske terapije kao zajedničke metode.

6.ZAKLJUČAK

Istraživanjem 23 pacijenta, u trogodišnjem razdoblju od 1.1.2021. do 31.12.2023. na Klinici za neurologiju Kliničkog bolničkog centra Rijeka, postignuta je analiza kliničkih karakteristika, dijagnostičkih metoda i liječenja disekcija krvnih žila vrata. S obzirom na arteriju zahvaćenu disekcijom, rezultati su podijeljeni na 13 pacijenata s disekcijom vertebralne arterije i 10 pacijenata s disekcijom unutarnje karotidne arterije. Prevalencija disekcija odnosi se na muški spol (78,26%). Od ukupno 23 pacijenta, 20 ih je imalo spontani nastanak disekcije (86,96%), što ukazuje na opreznost prilikom svake nesvrshodne radnje. Od ukupnog broja pacijenata, 11 ih je imalo hipertenziju kao vodeći čimbenik rizika (47,83%). Važno je napomenuti da velik broj pacijenata nije imao predisponirajuće faktore (43,48%). Vodeća simptomatologija obje skupine pacijenata je hemipareza, 5 pacijenata (38,46%) skupine disekcija vertebralne arterije i 5 pacijenata disekcije unutarnje karotidne arterije (50%). Osim hemipareze, pacijenti s disekcijom vertebralne arterije imaju vrtoglavicu kao vodeći simptom s jednakom učestalošću (38,46%). Ni ostala simptomatologija ne smije biti zanemarena te pravovremenom reakcijom moguće je spriječiti teške posljedice. Od ukupnog broja pacijenata, 19 ih rezultiralo razvojem infarkta (82,61%), a jedan pacijent iz skupine disekcija unutarnje karotidne arterije je preminuo (4,35%). Veći broj korištenih metoda prilikom dijagnostičke obrade pacijenta daje sveobuhvatniji i precizniji pristup postavljanju dijagnoze. Iako je ovim istraživanjem pokazana prevalencija primjene CTA u 21 pacijenta (91,30%), MRA dijagnostika druga je po zastupljenosti primijenjena u 10 pacijenata (43,48%). Liječenje obje skupine disekcija većinom je provedeno sukladno smjernicama dvojnog antiagregacijskom terapijom koja je slijedila kombinacije antikoagulacijskih i antiagregacijskih lijekova uz dvoje bolesnika u kojih je prethodno učinjena mehanička trombektomija sukladno smjernicama za liječenje moždanog udara.

7.SAŽETAK

Uvod: Disekcija krvnih žila vrata karakterizirana je naglim istežanjem, edemom te razdrom stijenke arterije i pojavom krvarenja unutar stijenke arterije što može rezultirati infarktom mozga. Uobičajena pojavnost je u mlađoj i populaciji srednjih godina s vrhom incidencije 50-ih godina. Lokalizacije disekcije najčešće su u području najveće mobilnosti.

Svrha rada: Cilj istraživanja 23 pacijenta zahvaćenih disekcijom krvnih žila vrata jest spoznati učestalost pojave nastalih disekcija, uzroke i predisponirajuće faktore. Opisati najčešću simptomatologiju, pojavu infarkta mozga, provedenu dijagnostiku te način liječenja. Rezultati su se usporedili s drugim provednim istraživanjima.

Ispitanici i metode: Istraživanje se odnosilo na analizu 23 pacijenta disekcije krvnih žila vrata u trogodišnjem razdoblju od 1.1.2021. do 31.12.2023. na Klinici za neurologiju Kliničkog bolničkog centra Rijeka. 13 pacijenata imalo je disekciju vertebralne arterije, a 10 pacijenata disekciju karotidne arterije vrata.

Rezultati: S obzirom na dob i spol učestalost disekcija češća je u muškog spola (78,26%). Prosječna starosna dob svih pacijenata zahvaćenih disekcijom iznosi 59 godina i 2 mjeseca. Ukupno gledajući, 20 pacijenata od ukupno 23 imalo je spontani nastanak disekcije (86,96%), a 3 pacijenta traumatsku podlogu nastanka (13,04%). Jedanaest pacijenata s disekcijom vertebralne arterije rezultiralo je infarktom mozga, a 8 pacijenta s disekcijom karotidne arterije, pri čemu je jedan pacijent preminuo. Vodeći simptomi disekcije vertebralne arterije su vrtoglavica prisutna u 5 pacijenata (38,46%) i hemipareza u 5 (38,46%). Pacijenti s disekcijom karotidne arterije također pokazuju prevalenciju hemipareze prisutnu u 5 pacijenata (50%). Najčešće korištena dijagnostička metoda je CTA. Kod disekcije vertebralne arterije korištena je u 12 pacijenata (92,30%), a kod disekcije karotidne arterije u 9 pacijenata (90%). Analizom pacijenata disekcije vertebralne arterije antiagregacijski lijekovi (84,61%) prednjače u malom postotku u odnosu na antikoagulacijsku terapiju (76,92%). Svim pacijentima s disekcijom karotidne arterije primijenjena je kombinirana antikoagulacijska i antiagregacijska terapija (100%).

Zaključak: Istraživanje obuhvaća 23 pacijenta s disekcijom krvnih žila vrata. Prevalencija disekcija odnosi se na muški spol (78,26%). 20 pacijenata je imalo spontani nastanak disekcije (86,96%). 11 pacijenata imalo je hipertenziju kao vodeći čimbenik rizika (47,83%). Vodeća

simptomatologija obje skupine pacijenata je hemipareza, 5 pacijenata (38,46%) skupine disekcija vertebralne arterije i 5 pacijenata disekcije unutarnje karotidne arterije (50%). Osim hemipareze, pacijenti s disekcijom vertebralne arterije imaju vrtoglavicu kao vodeći simptom s jednakom učestalošću (38,46%). 19 pacijenata rezultiralo razvojem infarkta (82,61%), a jedan pacijent iz skupine disekcija unutarnje karotidne arterije je preminuo (4,35%). Dijagnostika CTA korištena je u 21 pacijenta (91,30%), a MRA druga je po zastupljenosti primijenjena u 10 pacijenata (43,48%). Liječenje obje skupine disekcija većinom je provedeno sukladno smjernicama dvojnog antiagregacijskom terapijom koja je slijedila kombinacije antikoagulacijskih i antiagregacijskih lijekova uz dvoje bolesnika u kojih je prethodno učinjena mehanička trombektomija sukladno smjernicama za liječenje moždanog udara.

Ključne riječi: disekcija krvnih žila vrata, vertebralna arterija, unutarnja karotidna arterija, moždani udar

8.SUMMARY

Introduction: Dissection is characterized by the rupture of the first layer in contact with the blood and the entry of blood between the layers of the artery wall, visible in the form of a hematoma. In most cases, it results in brain infarction. The usual occurrence is in the younger and middle-aged population with the peak incidence in the 50s. Localization of dissections are most common in the area of greatest mobility.

Purpose: The aim of the study of 23 patients affected by dissection of blood vessels in the neck is to find out the frequency of occurrence of dissections and their previous causes. Describe the most common symptomatology, occurrence of brain infarction, performed diagnostics and method of treatment. The results were compared with other conducted researches.

Subjects and methods: The research referred to the analysis of 23 patients with dissection of blood vessels of the neck in a three-year period from January 1, 2021. until 31.12.2023. at the Neurology Clinic of the Rijeka Clinical Hospital Center. 13 patients had dissection of the vertebral artery, and 10 patients had dissection of the carotid artery of the neck.

Results: With regard to age and sex, the frequency of dissections is more common in men (78.26%). The average age of all patients affected by dissection is 59 years and 2 months. Overall, 20 patients out of a total of 23 had a spontaneous onset of dissection (86.96%), and 3 patients had a traumatic origin (13.04%). 11 patients with vertebral artery dissection resulted in brain infarction. 8 patients with carotid artery dissection resulted in brain infarction, with one patient dying. The leading symptoms of vertebral artery dissections are dizziness (38.46%) and unilateral weakness (38.46%), the carotid artery also shows unilateral weakness (50%) as leading. The most frequently used diagnostic method is CTA. In vertebral artery dissection, it was used in 12 patients (92.30%), and in carotid artery dissection in 9 patients (90%). Analyzing patients with vertebral artery dissection, antiplatelet drugs (84.61%) lead in a small percentage compared to anticoagulation therapy (76.92%). All patients with carotid artery dissection received anticoagulation and antiplatelet therapy (100%).

Conclusion: The research includes 23 patients with dissection of blood vessels of the neck. The prevalence of dissections refers to the male gender (78.26%). 20 patients had spontaneous onset of dissection (86.96%). 11 patients had hypertension as the leading risk factor (47.83%). The leading symptomatology of both groups of patients is hemiparesis, 5 patients (38.46%) of the vertebral artery dissection group and 5 patients of internal carotid carotid artery dissection (50%). In addition to hemiparesis, patients with vertebral artery dissection have dizziness as the

leading symptom with equal frequency (38.46%). 19 patients resulted in the development of a heart attack (82.61%), and one patient from the internal carotid artery dissection group died (4.35%). Diagnostic CTA was used in 21 patients (91.30%), and MRA was the second most frequently used in 10 patients (43.48%). The treatment of both groups of dissections mostly focused on the use of a common combination of anticoagulation and antiplatelet drugs, of which a small number of patients were previously exposed to the mechanical thrombectomy procedure.

Key words: neck blood vessel dissection, vertebral artery, internal carotid artery, stroke

9.LITERATURA

1. Schievink WI. Spontaneous dissection of the carotid and vertebral arteries. *N Engl J Med.* 2001 Mar 22;344(12):898-906. doi: 10.1056/NEJM200103223441206. PMID: 11259724. Dostupno na: <https://pubmed.ncbi.nlm.nih.gov/11259724/>
2. Robertson JJ, Koyfman A. Cervical Artery Dissections: A Review. *J Emerg Med.* 2016 Nov;51(5):508-518. doi: 10.1016/j.jemermed.2015.10.044. Epub 2016 Sep 12. PMID: 27634674. Dostupno na: <https://pubmed.ncbi.nlm.nih.gov/27634674/>
3. Caplan LR. Dissections of brain-supplying arteries. *Nat Clin Pract Neurol.* 2008 Jan;4(1):34-42. doi: 10.1038/ncpneuro0683. PMID: 18199995. Dostupno na: <https://pubmed.ncbi.nlm.nih.gov/18199995/>
4. Bax M, Romanov V, Junday K, Giannoulatou E, Martinac B, Kovacic JC, Liu R, Iismaa SE, Graham RM. Arterial dissections: Common features and new perspectives. *Front Cardiovasc Med.* 2022 Dec 6;9:1055862. doi: 10.3389/fcvm.2022.1055862. PMID: 36561772; PMCID: PMC9763901. Dostupno na: <https://pubmed.ncbi.nlm.nih.gov/36561772/>
5. Haneline M, Triano J. Cervical artery dissection. A comparison of highly dynamic mechanisms: manipulation versus motor vehicle collision. *J Manipulative Physiol Ther.* 2005 Jan;28(1):57-63. doi: 10.1016/j.jmpt.2004.12.003. PMID: 15726036. Dostupno na: <https://pubmed.ncbi.nlm.nih.gov/15726036/>
6. Ben Hassen W, Machet A, Edjlali-Goujon M, Legrand L, Ladoux A, Mellerio C, Bodiguel E, Gobin-Metteil MP, Trystram D, Rodriguez-Regent C, Mas JL, Plat M, Oppenheim C, Meder JF, Naggara O. Imaging of cervical artery dissection. *Diagn Interv Imaging.* 2014 Dec;95(12):1151-61. doi: 10.1016/j.diii.2014.10.003. PMID: 25632417 Dostupno na: <https://pubmed.ncbi.nlm.nih.gov/25632417/>
7. Mehdi E, Aralasmak A, Toprak H, Yıldız S, Kurtcan S, Kolukisa M, Asil T, Alkan A. Craniocervical Dissections: Radiologic Findings, Pitfalls, Mimicking Diseases: A Pictorial Review. *Curr Med Imaging Rev.* 2018 Apr;14(2):207-222. doi: 10.2174/1573405613666170403102235. PMID: 29853818; PMCID: PMC5902863. Dostupno na: <https://pubmed.ncbi.nlm.nih.gov/29853818/>
8. Junqueira LC , Carneiro J. Junqueira LC, Carneiro J, Kelley RO. Osnove histologije, Školska knjiga, Zagreb, 1999.
9. Redekop GJ. Extracranial carotid and vertebral artery dissection: a review. *Can J Neurol Sci.* 2008 May;35(2):146-52. doi: 10.1017/s0317167100008556. PMID: 18574926. Dostupno na: <https://pubmed.ncbi.nlm.nih.gov/18574926/>

10. Berntsen EM. Cervical artery dissection - choice of diagnostic imaging. *Tidsskr Nor Laegeforen*. 2017 Feb 7;137(3):166. English, Norwegian. doi: 10.4045/tidsskr.16.1087. PMID: 28181743. Dostupno na: <https://pubmed.ncbi.nlm.nih.gov/28181743/>
11. Engelter ST, Traenka C, Von Hessling A, Lyrer PA. Diagnosis and treatment of cervical artery dissection. *Neurol Clin*. 2015 May;33(2):421-41. doi: 10.1016/j.ncl.2014.12.002. PMID: 25907914. Dostupno na: <https://pubmed.ncbi.nlm.nih.gov/25907914/>
12. Debette S, Compter A, Labeyrie MA, Uyttenboogaart M, Metso TM, Majersik JJ, Goeggel-Simonetti B, Engelter ST, Pezzini A, Bijlenga P, Southerland AM, Naggara O, Béjot Y, Cole JW, Ducros A, Giacalone G, Schilling S, Reiner P, Sarikaya H, Welleweerd JC, Kappelle LJ, de Borst GJ, Bonati LH, Jung S, Thijs V, Martin JJ, Brandt T, Grond-Ginsbach C, Kloss M, Mizutani T, Minematsu K, Meschia JF, Pereira VM, Bersano A, Touzé E, Lyrer PA, Leys D, Chabriat H, Markus HS, Worrall BB, Chabrier S, Baumgartner R, Stapf C, Tatlisumak T, Arnold M, Boussier MG. Epidemiology, pathophysiology, diagnosis, and management of intracranial artery dissection. *Lancet Neurol*. 2015 Jun;14(6):640-54. doi: 10.1016/S1474-4422(15)00009-5. PMID: 25987283. Dostupno na: <https://pubmed.ncbi.nlm.nih.gov/25987283/>
13. Yaghi S, Engelter S, Del Brutto VJ, Field TS, Jadhav AP, Kicielinski K, Madsen TE, Mistry EA, Salehi Omran S, Pandey A, Raz E; American Heart Association Stroke Council; Council on Cardiovascular and Stroke Nursing; Council on Clinical Cardiology; and Council on Peripheral Vascular Disease. Treatment and Outcomes of Cervical Artery Dissection in Adults: A Scientific Statement From the American Heart Association. *Stroke*. 2024 Mar;55(3):e91-e106. doi:10.1161/STR.0000000000000457. Epub 2024 Feb 1. PMID: 38299330. Dostupno na: <https://pubmed.ncbi.nlm.nih.gov/38299330/>
14. Urrutia F, Mazzon E, Brunser A, Diaz V, Calderon JF, Stecher X, Bernstein T, Zuñiga P, Schilling A, Muñoz Venturelli P. Cervical Artery Dissection in Postpartum Women after Cesarean and Vaginal Delivery. *J Stroke Cerebrovasc Dis*. 2022 Aug;31(8):106572. doi: 10.1016/j.jstrokecerebrovasdis.2022.106572. Epub 2022 Jun 15. PMID: 35716521. Dostupno na: <https://pubmed.ncbi.nlm.nih.gov/35716521/>
15. Mohan IV. Current optimal assessment and management of carotid and vertebral spontaneous and traumatic dissection. *Angiology*. 2014 Apr;65(4):274-83. doi: 10.1177/0003319712475154. Epub 2013 Feb 11. PMID: 23401625. Dostupno na: <https://pubmed.ncbi.nlm.nih.gov/23401625/>

16. Muthusami P, Kesavadas C, Sylaja PN, Thomas B, Harsha KJ, Kapilamoorthy TR. Implicating the long styloid process in cervical carotid artery dissection. *Neuroradiology*. 2013 Jul;55(7):861-7. doi: 10.1007/s00234-013-1186-1. Epub 2013 Apr 12. PMID: 23579551. Dostupno na: <https://pubmed.ncbi.nlm.nih.gov/23579551/>
17. Grau AJ, Brandt T, Forsting M, Winter R, Hacke W. Infection-associated cervical artery dissection. Three cases. *Stroke*. 1997 Feb;28(2):453-5. doi: 10.1161/01.str.28.2.453. PMID: 9040705. Dostupno na: <https://pubmed.ncbi.nlm.nih.gov/9040705/>
18. Lelong DC, Logak M. Pathogenesis of spontaneous cervico-cerebral artery dissection. A hypothesis and a review of the literature. *Med Hypotheses*. 2004;62(3):453-7. doi: 10.1016/j.mehy.2003.10.006. PMID: 14975522. Dostupno na: <https://pubmed.ncbi.nlm.nih.gov/14975522/>
19. Blum CA, Yaghi S. Cervical Artery Dissection: A Review of the Epidemiology, Pathophysiology, Treatment, and Outcome. *Arch Neurosci*. 2015 Oct;2(4):e26670. doi: 10.5812/archneurosci.26670. Epub 2015 Oct 17. PMID: 26478890; PMCID: PMC4604565. Dostupno na: <https://pubmed.ncbi.nlm.nih.gov/26478890/>
20. Keser Z, Chiang CC, Benson JC, Pezzini A, Lanzino G. Cervical Artery Dissections: Etiopathogenesis and Management. *Vasc Health Risk Manag*. 2022 Sep 2;18:685-700. doi: 10.2147/VHRM.S362844. PMID: 36082197; PMCID: PMC9447449. Dostupno na: <https://pubmed.ncbi.nlm.nih.gov/36082197/>
21. Saw AE, McIntosh AS, Kountouris A. Vertebral artery dissection in sport: Expert opinion of mechanisms and risk-reduction strategies. *J Clin Neurosci*. 2019 Oct;68:28-32. doi: 10.1016/j.jocn.2019.07.016. Epub 2019 Aug 6. PMID: 31399319. Dostupno na: <https://pubmed.ncbi.nlm.nih.gov/31399319/>
22. Hakimi R, Sivakumar S. Imaging of Carotid Dissection. *Curr Pain Headache Rep*. 2019 Jan 19;23(1):2. doi: 10.1007/s11916-019-0741-9. PMID: 30661121. Dostupno na: <https://pubmed.ncbi.nlm.nih.gov/30661121/>
23. Berntsen EM. Cervical artery dissection - choice of diagnostic imaging. *Tidsskr Nor Laegeforen*. 2017 Feb 7;137(3):166. English, Norwegian. doi: 10.4045/tidsskr.16.1087. PMID: 28181743. Dostupno na: <https://tidsskriftet.no/en/2017/02/editorial/cervical-artery-dissection-choice-diagnostic-imaging>
24. Bupa.co.uk [Internet] Cervical artery dissection, 2021. [pristupljeno 20.5.2024.] Dostupno na: <https://www.bupa.co.uk/health-information/heart-blood-circulation/cervical-artery-dissection>

25. Peng J, Liu Z, Luo C, Chen L, Hou X, Xiao L, Zhou Z. Treatment of Cervical Artery Dissection: Antithrombotics, Thrombolysis, and Endovascular Therapy. *Biomed Res Int.* 2017;2017:3072098. doi: 10.1155/2017/3072098. Epub 2017 May 21. PMID: 28607929; PMCID: PMC5457766. Dostupno na: <https://pubmed.ncbi.nlm.nih.gov/28607929/>
26. Engelter ST, Traenka C, Lyrer P. Dissection of Cervical and Cerebral Arteries. *Curr Neurol Neurosci Rep.* 2017 Aug;17(8):59. doi: 10.1007/s11910-017-0769-3. PMID: 28667505. Dostupno na: <https://pubmed.ncbi.nlm.nih.gov/28667505/>
27. Pupillam.hr [Internet] Bubble test. [pristuljeno 22.5.2024.] Dostupno na: <https://www.pupillam.hr/usluga/bubble-test/43>
28. Janquli M, Selvarajah L, Moloney MA, Kavanagh E, O'Neill DC, Medani M. Long-term outcome of cervical artery dissection. *J Vasc Surg.* 2023 Jul;78(1):158-165. doi: 10.1016/j.jvs.2023.03.020. Epub 2023 Mar 12. PMID: 36918105. Dostupno na: <https://pubmed.ncbi.nlm.nih.gov/36918105/>
29. Abdelnour LH. Hypertension is a possible risk factor for cervical artery dissection. *J Clin Hypertens (Greenwich).* 2022 Dec;24(12):1618-1619. doi: 10.1111/jch.14603. Epub 2022 Nov 26. PMID: 36435960; PMCID: PMC9731591. Dostupno na: <https://www.ncbi.nlm.nih.gov/pmc/articles/PMC9731591/>
30. Divjak I, Slankamenac P, Jovičević M, Zikić TR, Prokin AL, Jovanović A. A case series of 22 patients with internal carotid artery dissection. *Med Pregl.* 2011 Nov-Dec;64(11-12):575-8. PMID: 22369003. Dostupno na: <https://pubmed.ncbi.nlm.nih.gov/22369003/>
31. Brkić BG, Jaramaz TD, Vukičević M, Stanislavljević N, Kostić D, Lučić M, Marinković I, Apostolović T, Vlašković T, Ćirković A, Marinković S. Vertebrobasilar and internal carotid arteries dissection in 188 patients. *J Clin Neurosci.* 2021 Nov;93:6-16. doi: 10.1016/j.jocn.2021.07.049. Epub 2021 Aug 28. PMID: 34656262. Dostupno na: [https://www.jocn-journal.com/article/S0967-5868\(21\)00399-4/fulltext](https://www.jocn-journal.com/article/S0967-5868(21)00399-4/fulltext)
32. Markus HS, Levi C, King A, Madigan J, Norris J; Cervical Artery Dissection in Stroke Study (CADISS) Investigators. Antiplatelet Therapy vs Anticoagulation Therapy in Cervical Artery Dissection: The Cervical Artery Dissection in Stroke Study (CADISS) Randomized Clinical Trial Final Results. *JAMA Neurol.* 2019 Jun 1;76(6):657-664. doi: 10.1001/jamaneurol.2019.0072. PMID: 30801621; PMCID: PMC6563567. Dostupno na: <https://www.ncbi.nlm.nih.gov/pmc/articles/PMC5317384/>

10. ŽIVOTOPIS

Ana Bunčić rođena je 12. studenog 1998. u Gospiću. Odličnim uspjehom završava Osnovnu školu dr. Jure Turića u Gospiću te Opću gimnaziju Gospić. Tijekom osnovnoškolskog i srednjoškolskog obrazovanja bila je članica Ženskog košarkaškog kluba Gospić. Završila je Osnovnu glazbenu školu- smjer glasovir. Na Medicinskom fakultetu Sveučilišta u Rijeci akademske godine 2018./'19. upisuje integrirani preddiplomski i i diplomski studij Medicinu.