

Klinička važnost humanog papiloma virusa kod orofaringealnog karcinoma

Milčić, Vlatko

Master's thesis / Diplomski rad

2024

Degree Grantor / Ustanova koja je dodijelila akademski / stručni stupanj: **University of Rijeka, Faculty of Medicine / Sveučilište u Rijeci, Medicinski fakultet**

Permanent link / Trajna poveznica: <https://um.nsk.hr/um:nbn:hr:184:471507>

Rights / Prava: [Attribution 4.0 International](#)/[Imenovanje 4.0 međunarodna](#)

Download date / Datum preuzimanja: **2025-01-12**



Repository / Repozitorij:

[Repository of the University of Rijeka, Faculty of Medicine - FMRI Repository](#)



SVEUČILIŠTE U RIJECI
MEDICINSKI FAKULTET
SVEUČILIŠNI INTERGRIRANI PRIJEDIPLOMSKI I DIPLOMSKI
STUDIJ MEDICINA

Vlatko Milčić

KLINIČKA VAŽNOST HUMANOG
PAPILOMA VIRUSA KOD
OROFARINGEALNOG KARCINOMA

Diplomski rad

Rijeka, 2024.

SVEUČILIŠTE U RIJECI
MEDICINSKI FAKULTET
SVEUČILIŠNI INTERGRIRANI PRIJEDIPLOMSKI I DIPLOMSKI
STUDIJ MEDICINA

Vlatko Milčić

KLINIČKA VAŽNOST HUMANOG
PAPILOMAVIRUSA KOD
OROFARINGEALNOG KARCINOMA

Diplomski rad

Rijeka, 2024.

Mentor rada: Izv. prof. dr. sc. Marko Velepč, dr. med.

Komentor: Dr. sc. Blažen Marijić, dr.med.

Diplomski rad ocijenjen je dana _____ u/na _____

_____, pred povjerenstvom u sastavu:

1. Prof.dr.sc.Tamara Braut, dr.´ med.
2. Izv. prof. dr. sc. Ivana Mikolašević, dr. med.
3. Izv. prof. dr. sc. Dubravko Manestar, dr. med.

Rad sadrži 41 stranicu, 9 slika, 13 tablica i 43 literaturna navoda.

ZAHVALA

Želio bih zahvaliti svojoj obitelji što su uvijek bili uz mene i pružali mi pomoć i podršku. Također svojim prijateljima na ohrabrivanju i pomoći kada je bilo najteže.

Zahvalio bih se svojem mentoru izv. prof. dr. sc. Marku Velepču, dr. med. na upućenoj prilici i pristanku mentoriranja ovog rada. Nadalje, dr. Marti Mavrinac na velikoj pomoći u prikupljanju podataka i izdvojenom vremenu te dr. Filipu Tudoru na njegovoj pomoći oko statističke obrade istih. Konačno, najveće hvala mojem komentoru dr. sc. Blaženu Marijiću, dr. med. koji me tijekom nastave zainteresirao za ovu granu medicine te čija su pomoć, usmjeravanje i utrošeno vrijeme zaslužni da budem ne samo zadovoljan već i ponosan ovim radom.

SADRŽAJ RADA

1. Uvod.....	1
1.1. Anatomija orofarinksa	1
1.2. Embriologija i fiziologija orofaringealne regije	3
1.3. Tumori orofarinksa	4
1.3.1. Benigni tumori orofarinksa	4
1.3.2. Orofaringealni karcinom	6
1.3.3. Ne-epitelijalni maligni tumori orofarinksa	16
1.4. Humani papiloma virus	17
2. Svrha rada	20
3. Ispitanici i postupci	21
4. Rezultati	22
5. Rasprava.....	28
6. Zaključak.....	33
7. Sažetak	34
8. Summary	35
9. Literatura.....	36
10. Životopis	41

POPIS KORIŠTENIH SKRAĆENICA I AKRONIMA

lat. – na latinskom jeziku

HPV – humani papiloma virus

a. – arterija

n. – nervus

m. – musculus

CT – kompjuterizirana tomografija

MR – magnetska rezonanca

PET/CT – pozitronska emisijska tomografija/kompjuterizirana tomografija

PCR – polymerase chain reaction

eng. – na engleskom jeziku

AJCC –American Joint Committee on Cancer

CDK – ciklin ovisna kinaza

pRb – retinoblastoma protein

IBIS – Integrirani bolnički informacijski sustav

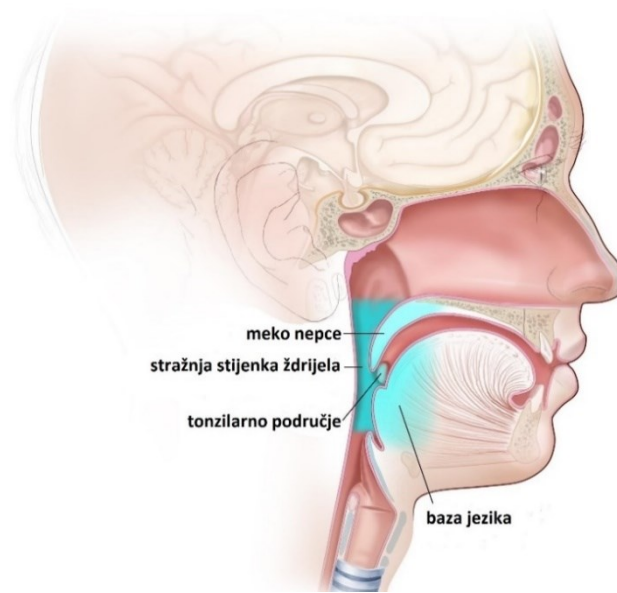
NCCN – National Comprehensive Cancer Network

1. Uvod

Oralni dio ždrijela (*lat. oropharynx*) igra ključnu ulogu u dva vitalna organska sustava: dišnom i probavnom, a kako je bogat limfatičnim tkivom značajan je dio i imunološkog sustava. Izloženost štetnim tvarima iz okoline čine ga podložnim za pojavu karcinoma, a histološki se najčešće radi o planocelularnom ili skvamoznom karcinomu. U zadnjim desetljećima se bilježi porast oboljelih što se pripisuje utjecaju humanog papiloma virusa (HPV) (1).

1.1. Anatomija orofarinksa

Ždrijelo se dijeli općenito na tri dijela, a to su nazofarinks (*lat. epipharynx*), orofarinks (*lat. mesopharynx*) i hipofarinks (*lat. laryngopharynx*) (2). Orofarinks se proteže od mekog nepca do gornjeg ruba epiglotisa i ograničen je sa četiri zida. Prednji zid čini baza jezika te *isthmus faucium*, otvor koji povezuje usnu šupljinu sa ždrijelom. Lateralne zidove čine nepčani lukovi s tonzilama dok se straga nalaze mišići ždrijela na razini drugog i trećeg cervikalnog kralješka. U skladu s tim, anatomska sjela tumora su tonzile, meko nepce, lateralni i stražnji zid, baza jezika te valemule.



Slika 1. Lokalizacije orofaringealnog carcinoma (prilagođeno prema (3))

Stijenku čine tri glavna sloja: *tunica adventitia*, *tunica muscularis* i *tunica mucosa*. *Tunica adventitia* je vanjski sloj ždrijela i čini ju nastavak fascije koja prekriva *m. buccinator*. *Tunica muscularis* je građena od dva sloja poprečnoprugaste muskulature, vanjskog cirkularnog i unutarnjeg longitudinalnog. Sluznicu orofaringealne regije čini mnogoslojni pločasti epitel kojeg smatramo najotpornijim epitelom, što niti ne čudi obzirom na bliski dodir ove regije sa oklinom. Orofaringealnu regiju opskrbljuju grana vanjske karotidne arterije *a. pharyngea ascendens* i grana facijalne arterije *a. palatina ascendens*. Odvod krvi se odvija putem faringealnih vena koje se ulijevaju u unutarnju jugularnu venu. U inervaciji ždrijela sudjeluje *plexus pharyngeus* sačinjen od *n. glossopharyngeusa* (n. IX), *n. vagusa* (n. X), maksilarne grane *n. facialis* (n. V-2) i vlakana simpatikusa gornjeg cervikalnog ganglija. Motornu inervaciju daje n. X za sve mišiće osim stilofaringealnog koji živčana vlakna dobiva od n. IX. *N. glossopharyngeus* također daje vlakna za većinu senzorne inervacije (2).

1.2. Embriologija i fiziologija orofaringealne regije

Ždrijelo se razvija iz ždrijelnih lukova tijekom četvrtog i petog tjedna embriogeneze(4). Iako postoji šest ždrijelnih lukova, u razvoju orofarinksa najbitniju ulogu igraju treći, četvrti i šesti luk. Iz trećeg luka nastane *m. stylopharyngeus* te veliki rog i donji dio trupa jezične kosti, dok iz četvrtog i šestog luka nastanu svi mišići vanjskog sloja, odnosno konstriktori ždrijela, unutarnji mišići grkljana te hrskavice grkljana. Također, valjalo bi ukratko objasniti i razvitak tonzilarnih loža i nepčanih tonzila kao jednih od najčešćih sijela orofaringealnog karcinoma. Oboje nastaju iz druge ždrijelne vreće čiji epitel proliferira, a zahvaljujući izdancima koji se ulažu u mezenhim te zgušnjavanju mezenhima oko njih nastaje primitivna nepčana tonzila. U početku se u njoj ne nalaze limfociti nego dolaze tek tijekom trećeg i petog mjeseca. Tonzilarne lože nastaju od ostatka druge ždrijelne vreće (4). Ždrijelo igra ključnu ulogu u aktu gutanja. Samo gutanje se sastoji od tri faze: oralne, faringealne i ezofagealne. Oralna faza je pod utjecajem naše volje dok su faringealna i ezofagealna refleksna. U oralnoj fazi se hrana priprema za daljnji prolazak probavnim sustavom, bolus se zatim plasira na dorzum jezika gdje ga suprahiodni mišići potiskuju prema nepcu. Odizanjem prednjeg dijela jezika te sinkronim spuštanjem baze otvara se *isthmus faucium* što omogućava prolaz hrane u niže dijelove probavne cijevi, a time ujedno započinje refleksna faza gutanja. Kad se hrana nađe u ždrijelu, komunikacije s nosnom šupljinom i grkljanom moraju biti zatvorene kako bi se osiguralo da zalogaj ostane isključivo u probavnom sustavu. Iz tog razloga u faringealnoj fazi gutanja disanje prestaje, mišići potežu i napinju meko nepce zatvarajući prolaz prema nosnoj šupljini, a epiglottis pokrije otvor grkljana što sprječava aspiraciju hrane u donje dišne puteve. Kontraktijama srednjeg i donjeg konstriktora ždrijela bolus se potiskuje u jednjak čime prelazimo u ezofagealnu fazu (5).

Osim gutanja, ždrijelo sudjeluje i u procesu fonacije. Iako glavninu funkcije obavlja grkljan sa svojim strukturama, ždrijelo, zajedno s usnom i nosnom šupljinom obavlja funkciju rezonatora. Grkljan je zaslužan za nastanak zvuka i njegovu visinu, a rezonatori za boju glasa. Mijenjanjem oblika i napetosti rezonatora glas proizveden u grkljanu dobiva određenu boju čime se postiže njegova individualnost.

1.3. Tumori orofarinksa

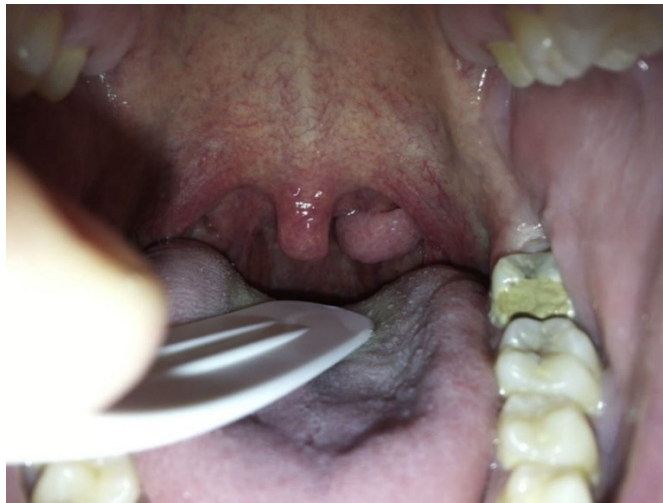Tumori orofarinksa mogu biti benigni ili maligni. Benigni tumori su rijetki i uglavnom se otkriju kao slučajan nalaz osim ako svojom masom ne opstruiraju prolaz hrane ili zraka. Maligni tumori su češći, a u više od 85% svih slučajeva su epitelijalnog podrijetla (6). Ne-epitelijalni tumori su najčešće fibrosarkom, melanom, limfom, miksosarkom, plazmocitom i rabdomiosarkom (6). Dodatno, tumori različitih sijela mogu dati metastaze u ovo područje, no na sreću to je u malom broju slučajeva. Pažnja će biti posvećena planoceluranom karcinomu odnosno karcinomu pločastih stanica ili skvamoznom karcinomu što su termini za istu bolest.

1.3.1. Benigni tumori orofarinksa

U benigne tumore orofarinksa spadaju papilom, pleomorfni adenom, lipom, fibrom, hemangiom, limfangiom i neurinom.

Papilomi su epitelne izrasline uzrokovane niskorizičnim tipovima humanog papiloma virusa (HPV 6, 11, 42, 43, 44) (7). U ždrijelu se najčešće javljaju na tonzilama ili mekom nepcu. Pojavi

ovih tumora pridonosi kronična uporaba iritansa epitela ždrijela kao što su alkohol ili pušenje, a kako su u vezi sa HPV-om onda se mogućnost nastanka veže i uz rizične spolne odnose (1).



Slika 2. *Papilom lijeve tonzile (8)*

Obzirom da je ova regija bogata malim žlijezdama slinovnicama, postoji mogućnost nastanka pleomorfog adenoma, tumora sastavljenog od epitelne i mioepitelne komponente zbog čega se još naziva benigni mješoviti tumor ili tumor mixtus (9).

Lipomi su benigni tumori građeni od masnog tkiva te se prezentiraju kao mekane kuglaste tvorbe netom ispod sluznice. Glatki su i kako su pokriveni samo tankim slojem sluznice, masno tkivo koje kroz nju prosijavada je žućkastu boju (10).

Fibrom je dobroćudni tumor koji nastaje proliferacijom vezivnog tkiva. Izgledom je gladak, dobro ograničen te se za podlogu drži užom ili širom peteljkom.

Hemangiom je uglavnom kongenitalna novotvorina koja nastaje hiperplazijom krvnih žila. U većini slučajeva spontano regradiraju ili se liječe beta blokatorima, kortikosteroidima te kirurški (11).

Limfangiomi su benigne malformacije limfnog sustava koje se mogu javiti bilo gdje na koži ili sluznici pa tako i u orofarinksu. Većinom su urođeni te mogu spontano regredirati. Neurinomi ili švanomi su tumori podrijetla Schwannovih stanica koje čine ovojnicu živaca. Rastu sporo, a dijagnosticiraju se citološkom punkcijom pod kontrolom ultrazvuka (12).

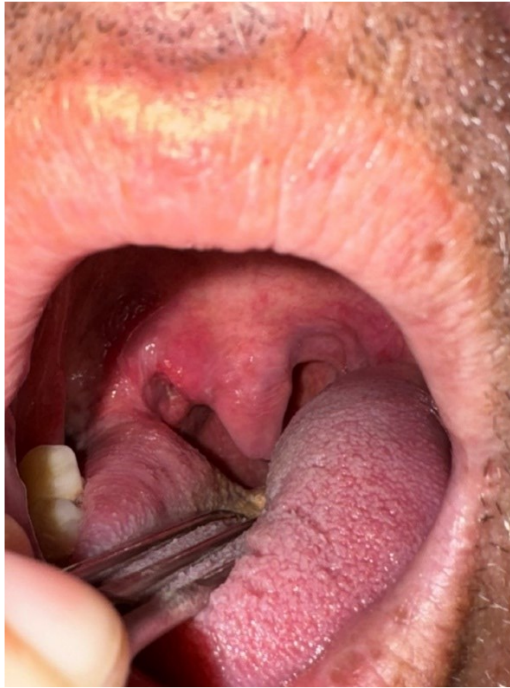1.3.2. Orofaringealni karcinom

Orofaringealni karcinom je najčešći maligni tumor orofarinksa. Njegova pojavnost je povezana sa štetnim učinkom duhanskih proizvoda i alkohola na sluznicu ždrijela. Pušači imaju do 25 puta veći rizik nastanka dok se uz istovremenu i dugotrajnu konzumaciju alkohola taj rizik povećava do čak 100 puta (13). Ostali etiološki čimbenici uključuju slabiju oralnu higijenu, lošiji nutritivni i niži socio-ekonomski status, žvakanje betelovog oraha, Plummer Vinsonov sindrom, utjecaj azbestoze te genetičke promjene u vidu p53 i p16 mutacija (13). Najčešće oboljevaju muškarci srednje i starije životne dobi (iznad pedesete godine života), a omjer u odnosu na ženski spol je 3:1. Međutim, u zadnjim desetljećima je zabilježen porast oboljelih u mlađoj populaciji što se povezuje s HPV infekcijom sojevima visokorizičnog genotipa (HPV 16, 18, 31, 33, 35, 39, 45, 51...) (13). Ovakvi tumori se javljaju kod mlađih bolesnika, pretežno muškaraca mlađih od 45 godina, dobrog socio-ekonomskog statusa te rizičnog seksualnog ponašanja. Ovdje se postavlja pitanje što spada u rizično seksualno ponašanje, a odgovor na to daju literaturni podaci koji ga definiraju kao spolne odnose bez uporabe kondoma, pod utjecajem alkohola ili droga te odnose s više različitih partnera (4-7 tijekom života) (14). Razlike postoje i u prognozi bolesti gdje HPV pozitivni karcinomi imaju bolju prognozu i duže ostaju u nižim stadijima u odnosu na HPV negativne (13, 15).

1.3.2.1. Klinička slika orofaringealnog karcinoma

Orofaringealni karcinomi mogu imati ishodište u tonzilama, mekom nepcu, bazi jezika ilivlateralnom odnosno postraničnom zidu orofaringealne regije. Obzirom da pojedine navedene podregije nisu vidljive (primjerice baza jezika), bolest dugo može ostati neprepoznata. Međutim, rast tumora i progresija bolesti mogu uzrokovati bol u grlu te otežano i bolno gutanje. Gubitak na masi može biti posljedica smanjenog unosa hrane radi ranije navedenih simptoma. Refleksna bol u uhu se javlja zbog podražaja stijenke ždrijela tumorom što preko aurikularne grane n. vagusa uzrokuje prenešenu bol u uho. Zahvaćanjem muskulature ždrijela i jezika dolazi do oslabljenog otvaranja usne šupljine, a ponekad i trizmusa te do slabije mobilnosti jezika. Krvarenje je obično znak uznapedovale bolesti. Ukoliko bolest ostane dugo neprepoznata, a radi bogate i specifične limfne drenaže, posebno u tonzilarnoj regiji, prvi znak bolesti može biti čvor na vratu kao posljedica metastaza u regionalne limfne čvorove (1, 16). Nadalje, ukoliko bolest svojim rastom uznapreduje do te mjere da opstruira u potpunosti orofaringealnu regiju može se javiti i respiratorna insuficijencija radi same opstrukcije te se takvi bolesnici podvrgavaju traheotomiji. HPV+ orofaringealni karcinomi češće zahvaćaju tonzile i bazu jezika te se prezentiraju nižim T stadijem, a višim N u odnosu na HPV- zbog ranijeg širenja u vratne limfne čvorove (13, 17). Razni su razlozi zašto je to slučaj. Jedan od njih je jer su najčešće lokalizacije HPV pozitivnih orofaringealnih karcinoma tonzile i baza jezika. Te strukture su opskrbljene obilnom limfnom drenažom pa blizina limfnog sustava olakšava širenje u vrat. Također, virus svojom biološkom aktivnošću modulira signalne puteve, inaktivira tumor-supresorske gene te izaziva odgovor imunološkog sustava što doprinosi

limfnoj invaziji (18, 19). Ovi tumori se mogu širiti na 3 načina: lokalno per continuitatem, limfogeno ili hematogeno (13).



Slika 3. Orofaringealni karcinom desne tonzile (iz arhive Klinike uz dopuštenje pacijenta)

1.3.2.2. Dijagnostika

Anamneza i otorinolaringološki status su ključni za dijagnostičku obradu. Kompjuterizirana tomografija (CT) je metoda koja će dati uvid u lokoregionalnu ili udaljenu proširenost bolesti što uključuje i status limfnih čvorova vrata, a može dodatno biti upotpunjena magnetskom rezonancijom (MR) (13). Za dokaz proširenosti bolesti u limfne čvorove vrata se koristi ultrazvuk s citološkom punkcijom jer pozitivan citološki nalaz na tumorske stanice nosi značajnu važnost u odluci tretmana. Otvorene biospije suspektnih limfnih čvorova vrata se ne preporučuju radi utjecaja na moguće širenje bolesti. U uznapredovalim tumorima obradu bi trebalo upotpuniti CT-

om grudnih organa, a ponekad i abdominalnih. U istu svrhu se može učiniti i pozitronska emisijska tomografija/kompjuterizirana tomografija (PET/CT) (20). U sklopu obrade je neophodna biospija tvorbe, a isti bioptički materijal može poslužiti i za molekularnu analizu jer se u dokazivanju HPV pozitivnosti koristimo in-situ hibridizacijom ili lančanom reakcijom polimerazom poznatom i pod kraticom PCR (eng. polymerase chain reaction) za utvrđivanje prisutnosti HPV DNK (deoksiribonukleinske kiseline). Biološka aktivnost virusa se može utvrditi i imunohistokemijskim testiranjem ekspresije p16 biomarkera ili PCR-om na E6 i E7 onkoproteine HPV-a (21). Po završetku obrade, slučaj bolesnika se prikazuje multidisciplinarnom timu za tumore glave i vrata uz prethodno klasificiranje bolesti.

1.3.2.3. TNM klasifikacija i stadiji

TNM klasifikacija se koristi u određivanju stadija tumora i bazira se na tri sastavnice. T (eng. tumor), što se odnosi na veličinu tumora, N (eng. lymph nodes), na zahvaćenosti i broju metastaza u regionalnim limfnim čvorovima te M (eng. metastasis), o prisutnosti udaljenih metastaza. Stadij se potom definira ovisno o vrijednosti ovih sastavnica. Kako postoji bitna razlika između HPV pozitivnih i HPV negativnih (odnosno p16 ako se određuje biološka aktivnost virusa) orofaringealnih karcinoma njihove TNM klasifikacije se razlikuju. Trenutno je aktualno 8. izdanje AJCC-a (American Joint Committee on Cancer) klasifikacije iz 2017. godine (22, 23).

Tablica 1. Primarni tumor (T) kod p16- orofaringelnih karcinoma

Tx	Tumor se ne može potvrditi
Tis	Carcinoma in situ
T1	Tumor manji ili jednak 2 cm u najvećem promjeru
T2	Tumor veći od 2 cm, ali manji od 4 cm u najvećem promjeru
T3	Tumor veći od 4 cm u najvećem promjeru ili se proteže na lingvalnu stranu epiglotisa
T4a	Tumor prodire u larinks, vanjske mišiće jezika, medijalni pterigoidni mišić, tvrdo nepce ili mandibulu
T4b	Tumor prodire u lateralni pterigoidni mišić, lateralni nazofarinks bazu lubanje ili oblaže karotidnu arteriju

Tablica 2. Klinička N klasifikacija p16- orofaringealnih karcinoma

cN0	Nema klinički pozitivnih limfnih čvorova
cN1	Metastaza u jednom ipsilateralnom limfnom čvoru manja od 3 cm
cN2a	Metastaza u jednom ipsilateralnom limfnom čvoru veća od 3 cm, a manja od 6 cm
cN2b	Više metastaza u ipsilateralnim limfnim čvorovima manjih od 6 cm
cN2c	Metastaza u obostranim ilikontralateralnim limfnim čvorovima manja od 6 cm
cN3a	Metastaza veća od 6 cm, bez ekstrakapsularnog širenja
cN3b	Metastaza veća od 6 cm s ekstrakapsularnim širenjem

Tablica 3. Patohistološka N klasifikacija p16- orofaringealnih karcinoma

pN0	Nema pozitivnih limfnih čvorova
pN1	Metastaza u jednom ipsilateralnom limfnom čvoru manja od 3 cm bez ektranodalnog širenja
pN2a	Metastaza u jednom ipsilateralnom limfnom čvoru manja od 3 cm s ektranodalnim širenjem ili veća od 3cm, a manja od 6 cm bez ektranodalnog širenja
pN2b	Višemetastaza u ipsilateralnim limfnim čvorovima manjih od 6 cm bez ektranodalnog širenja
pN2c	Metastaza u obostranim ili kontralateralnim limfnim čvorovima manja od 6 cm bez ektranodalnog širenja
pN3a	Metastaza u jednom ili više čvorova veća od 6 cm bez ektranodalnog širenja
pN3b	Metastaza u ipsilateralnom čvoru veća od 3 cm s ektranodalnim širenjem ili metastaze multiplim ipsilateralnim, bilateralnim ili kontralateralnim čvorovima, veće od 3 cm s ektranodalnim širenjem ili metastaza u kontralateralnom čvoru manja od 3 cm s ektranodalnim širenjem

Tablica 4. Udaljene metastaze u p16- orofaringealnih karcinoma

M0	Nema udaljenih metastaza
M1	Postoje udaljene metastaze

Tablica 5. Primarni tumor (T) kod p16+ orofaringealnih karcinoma

Tx	Primarni tumor nije pronađen
T1	Tumor manji ili jednak 2 cm u najvećem promjeru
T2	Tumor veći od 2 cm, ali manji od 4 cm u najvećem promjeru
T3	Tumor veći od 4 cm u najvećem promjeru ili se proteže na lingvalnu stranu epiglotisa
T4	Tumor prodire u larinks, vanjske mišiće jezika, medijalni pterigoidni mišić, tvrdo nepce ili mandibulu

Tablica 6. Klinička N klasifikacija p16+ orofaringealnih karcinoma

cN0	Nema klinički pozitivnih limfnih čvorova
cN1	Metastaza u jednom ipsilateralnom limfnom čvoru manja od 6 cm
cN2	Obostrane metastaze manje od 6 cm
cN3	Metastaza veća od 6 cm

Tablica 7. Patohistološka N klasifikacija p16+ orofaringealnih karcinoma

pN0	Nema pozitivnih limfnih čvorova
pN1	Metastaza u 4 limfna čvora ili manje
pN2	Metastaza u više od 4 limfna čvora
pN3	Metastaza veća od 6 cm

Tablica 8. Udaljene metastaze u p16+ orofaringealnih karcinoma

Mx	Metastaze se ne mogu utvrditi
M0	Nema udaljenih metastaza
M1	Postoje udaljene metastaze

Tablica 9. Stadiji u p16- orofaringealnih karcinoma

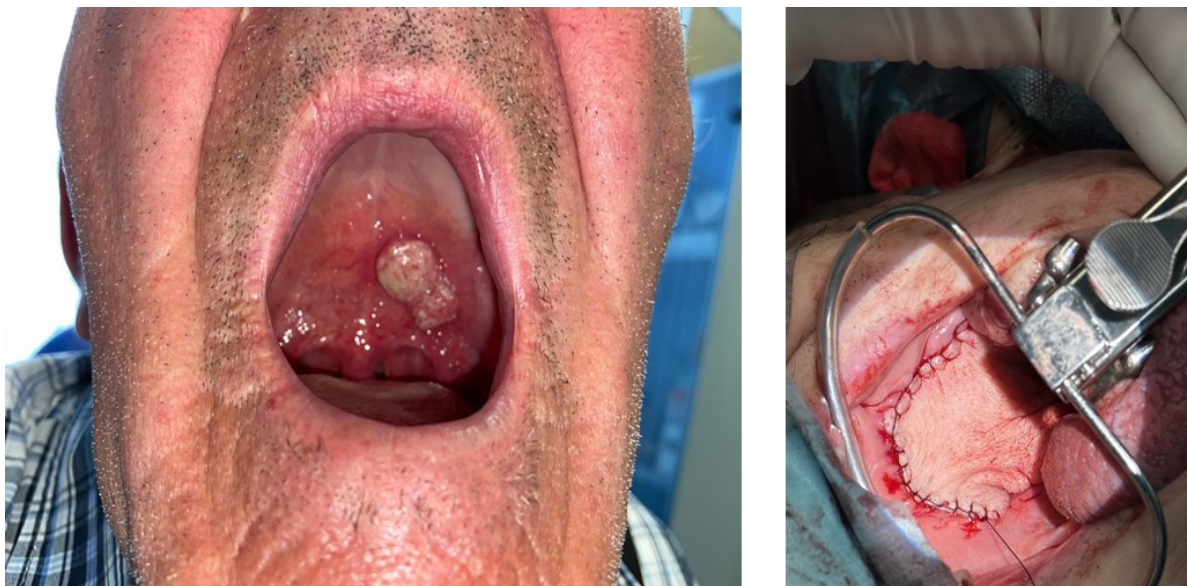	N0	N1	N2a,b,c	N3a,b
T1	I	III	IVa	IVb
T2	II	III	IVa	IVb
T3	III	III	IVa	IVb
T4a	Iva	IVa	IVa	IVb
T4b	IVb	IVb	IVb	IVb
Ako postoje udaljene metastaze stadij je IVc				

Tablica 10. Stadiji u p16+ orofaringealnih karcinoma

	N0	N1	N2
T0	Nema tumora	I	II
T1	I	I	II
T2	I	I	II
T3	II	II	III
T4	II	II	III
Ako postoje udaljene metastaze stadij je IV			

1.3.2.4. Liječenje

Postoje različiti terapijski modaliteti u liječenju otofaringealnog karcinoma, a konačnu odluku donosi multidisciplinarni tim za tumore glave i vrata kojeg obično čine otorinolaringolog, onkolog, patolog, radiolog te pridruženi članovi (medicinske sestre, nutricionisti, glasovni rehabilitatori i sl.). Pri izboru modaliteta u obzir se uzimaju stadij proširenosti bolesti, dob, opće stanje, želja bolesnika te HPV status. Danas je poznato da HPV pozitivni tumori bolje odgovaraju na radioterapijsko liječenje jer posjeduju manje hipoksičnih tumorskih stanica u odnosu na HPV negativne. Kako reoksigenacija hipoksičnih tumorskih stanica tijekom radioterapije povećava njenu učinkovitost, takav okoliš olakšava liječenje. Kirurško liječenje je pogodan terapijski modalitet karcinoma svih stadija, ali kako dosadašnja istraživanja navode, u ranim stadijima bolesti isti ili sličan učinak može dati i primarna radioterapija (13). Ovdje je bitno napomenuti da rane stadije općenito možemo liječiti izborom jednog modaliteta, bilo da se radi o kirurškom ili radioterapijskom modalitetu. U slučaju uznapredovalih stadija bolesti, modaliteti se obično isprepleću i nadopunjuju pa primjerice kirurškom odstranjenju tumora može slijediti adjuvantna radioterapija. Radioterapija se provodi davanjem doza zračenja oko 65 Gy u 30-35 frakcija, a u slučaju uznapredovalih tumora istovremeno se primjenjuju kemoterapeutici, najčešće na bazi 5-fluorouracila, cisplatine, docataksela ili paklitaksela (13). U obzir dolazi i ciljana terapija u vidu uporabe monoklonskih protutijela poput cetuksimaba, pembrolizumaba ili nivolumaba (1). Od kirurških pristupa se preferira transoralni kako je najmanje mutilirajući, no koriste se i transcervikalni ili transmandibularni u slučaju radikalnijih operacija. Bitna stavka u liječenju je rekonstrukcija orofaringealne regije, posebice u slučaju opsežnog defekta nastalog uklanjanjem tumora pa se koriste lokalni, regionalni ili slobodni reznjevi.



Slika 4. Orofaringealni karcinom nepca prije i nakon operacije i rekonstrukcije radijalnim režnjem (iz arhive Klinike uz dopuštenje pacijenta)

O statusu vratnih limfnih čvorova ovisi tretman vrata pa se kod tumorom pozitivnih limfnih čvorova vrata izvodi modificirano radikalna, radikalna ili prošireno radikalna disekcija vrata (13). U iznimnim slučajevima se može izvesti selektivna disekcija. Ukoliko disekciju izvodimo profilaktički potrebno je disecirati one regije vrata u kojima je najveća mogućnost okultnih metastaza što ovisi o preciznom sijelu primarnog tumora stoga se elektivne disekcije u slučajevima orofaringealnog karcinoma izvode u regijama I-III, I-IV, II-IV ili I-V (13, 20). Nadalje, što je tumor bliži medijanoj liniji u plan liječenja treba uključiti i kontralateralnu stranu vrata (17).

1.3.2.5. Prognoza

Prognoza bolesti ponajviše ovisi o stadiju u kojemu je dijagnosticirana. Ukupno petogodišnje preživljenje iznosi oko 60% (24). Međutim, HPV status također ima važnu ulogu u prognozi gdje HPV pozitivni karcinomi imaju bolju prognozu što se objašnjava boljim odgovorom na terapiju te činjenicom da se HPV+ karcinomi javljaju kod mlađih ljudi koji su obično boljeg općeg stanja i zdravlja općenito (24). Također, dosadašnje studije govore da HPV pozitivni karcinomi pokazuju manju učestalost recidiva (13, 18, 21, 24).

1.3.3. Ne-epitelijalni maligni tumori orofarinksa

Maligni ne-epitelijalni tumori orofarinksa su relativno rijetki i čine do 15% zloćudnih tumora orofarinksa (6).

Fibrosarkom je zloćudni tumor vezivnog tkiva koji nastaje malignom promjenom fibroblasta. U području glave i vrata javlja na sreću rijetko, u samo u 1% slučajeva. Prognoza je prilično loša te petogodišnje preživljenje iznosi između 20 i 35% (25).

Melanom orofaringealne regije je izrazito agresivan tumor brzog rasta koji se prezentira pojavom promjena na sluznici. Te promjene mogu izgledati kao makularne ili nodularne lezije čija boja varira od crvenkaste, ljubičaste, smeđe ili crne, no mogu biti i amelanotični. Zbog njihova brza rasta i tendencije invazije okolnog tkiva petogodišnje preživljenje iznosi oko 25%.

(26) Radikalna ekscizija se pokazala kao najuspješniji modalitet liječenja, ali mogu se koristiti radioterapija, kemoterapija ili imunoterapija (26).

Orofaringealni limfomi potječu iz nepčanih tonzila ili limfatičnog tkiva baze jezika kao djelova Waldeyerova prstena. Prognoza ovisi o patohistološkom podtipu, a liječe se polikemoterapijom i/ili imunoterapijom (27). S druge strane, plazmocitom kao još jedan tumor hematopotskog sustava nastaje proliferacijom plazma stanica. Kombinirana kirurška i radioterapija su se pokazale kao najbolji modaliteti liječenja (28).

Miksosarkom je neoplazma vezivnog tkiva čije stanice nalikuju primitivnom mezenhimu. Stanice su zvjedastog ili vretenastog oblika, slabo diferencirane. Metastaze su relativno rijetke, ali sam tumor brzo raste i lokalno je agresivan (29).

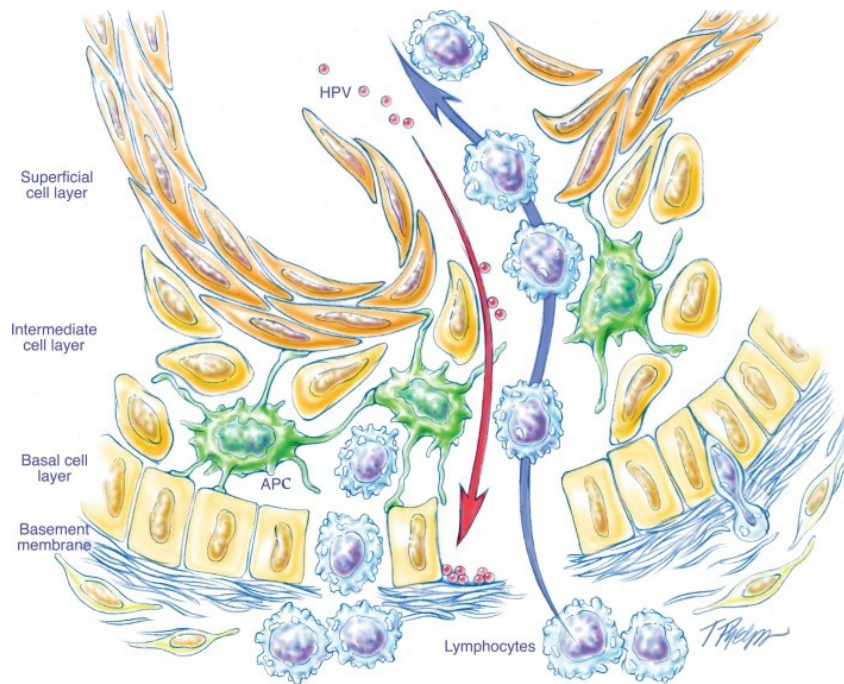
Rabdomiosarkom je tumor koji se pretežito javlja u dječjoj populaciji te nastaje iz embrionalnih mezenhimalnih stanica koje imaju sposobnost diferencijacije u stanice poprečnoprugastih mišića. U liječenju se koristi radikalna ekscizija s kemoterapijom. Radioterapija se koristi kad potpuna ekscizija nije moguća (30).

1.4. Humani papiloma virus

Humani papiloma virus je DNK virus iz porodice Papillomaviridae. Njegov genom je kružni i sastoji se od dvostrukog lanca DNK. Do sada je poznato oko 200 genotipova virusa od čega je oko 40 patogeno (31). HPV je najčešći uzročnik spolno prenosivih infekcija u ljudi. Infekcija većinom prolazi asimptomatski, no ovisno o tipu virusa mogu uzrokovati pojavu benignih ili

malignih epitelnih promjena. Iz tog razloga, genotipovi su podijeljeni u niskorizične (HPV 6, 11, 42, 43, 44) i visokorizične (HPV 16, 18, 31, 33, 35, 39, 45, 51...) gdje niskorizični uzrokuju benigne promjene poput kožnih ili genitalnih bradavica te papiloma (po čemu je virus dobio ime), a visokorizični karcinome anogenitalne regije i ždrijela (7). Prijenos virusa se vrši direktnim kontaktom s kožom ili sluznicom zaražene osobe. Oštećenje tih struktura u zdrave osobe pri kontaktu nije nužna za prijenos virusa, ali ga olakšava. HPV sintetizira nekoliko proteina, strukturne proteine L1 i L2 koji sudjeluju u formiranju kapside te E1-E8 onkoproteine (7, 31). Najznačajniji su E1 i E2 koji su nužni u reproduktivnom ciklusu virusa, a E6, E7 i E8 sudjeluju u preobrazbi inficirane stanice. Zbog toga se u dijagnostici radi PCR na E6 i E7 proteine kako bi se utvrdilo je li virus biološki aktivan. Kako je prethodno napomenuto, u tu svrhu se radi i imunohistokemijsko testiranje ekspresije p16 gena. P16 je tumor supresorski gen koji inhibira ciklin ovisnu kinazu (CDK) 4a. Kod transkripcijski aktivnog HPV-a, hipofosforilirani retinoblastoma protein (pRb) se veže na HPV onkoprotein E7 zbog čega transkripcijski aktivator E2F neprestano radi i time sprječava negativnu spregu pRb na p16 što dovodi do njegove hiperekspresije (31). Ta testiranja su značajna kod svih malignoma vezanih uz HPV infekciju (karcinom vrata maternice, vagine, vulve, penisa, anusa i ždrijela). Proces integracije HPV-a u genom domaćina započinje tako da virusne stanice inficiraju bazalne epitelne stanice (jedine mitotski aktivne epitelne stanice), vežu se za receptore na njihovoj površini i endocitozom ulaze u stanicu (31). Unutar stanice kapsida HPV-a se razgrađuje oslobađajući svoj genetski materijal koji zatim putuje do jezgre. Niskorizični tipovi se u jezgri obično dijele neovisno o domaćinu dok se visokorizični tipovi mogu integrirati u genom domaćina. Nakon ubacivanja svog genetskog materijala u domaćinov, zbog supresije E2 gena HPV-a, ekspresija E6 i E7 onkogeni se povećava te svojom aktivnošću inaktiviraju p53 i retinoblastoma protein. Kako je zadaća ta dva proteina održavanje normalnog staničnog ciklusa

i apoptoze, stanice kreću nekontrolirano proliferirati i izbjegavati programiranu staničnu smrt što ujedno predstavlja početak karcinogeneze (31).



Slika 5. Shematski prikaz ulaska virusa u tonzilarne kripte (31)

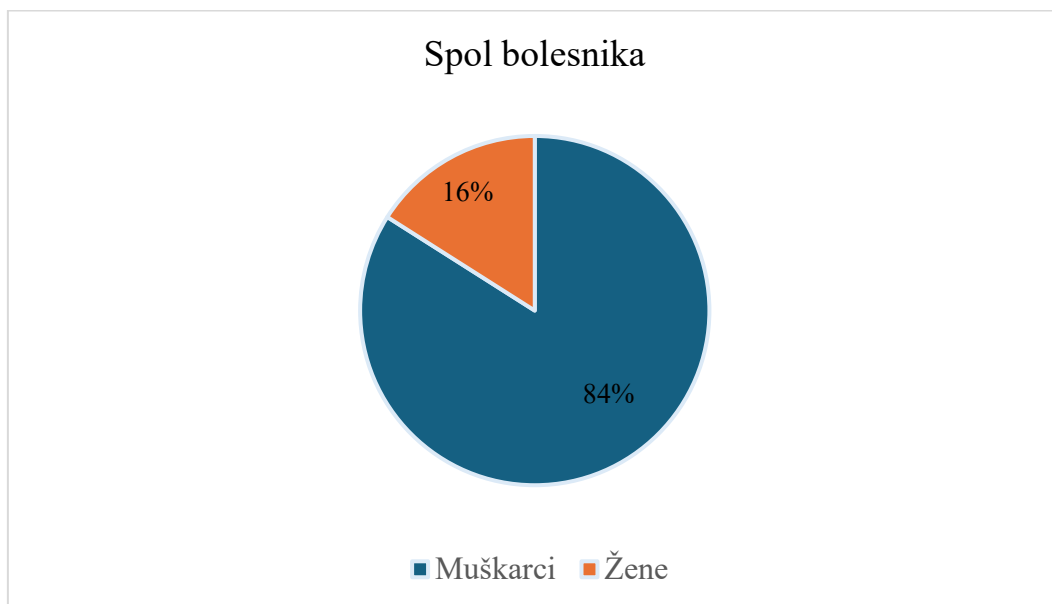
2. Svrha rada

Svrha rada je prikazati vrste orofaringealnih tumora s naglaskom na HPV status, objasniti dijagnostičke metode, mogućnosti liječenja i prognozu bolesti. Nadalje, svrha je rada definirati i okarakterizirati ishode liječenja bolesnika s ovim tipom karcinoma u Klinici za otorinolaringologiju i kirurgiju glave i vrata Kliničkog bolničkog centra Rijeka.

3. Ispitanici i postupci

Istraživanje je provedeno u Klinici za otorinolaringologiju i kirurgiju glave i vrata Kliničkog bolničkog centra Rijeka. Iz Integriranog bolničkog informacijskog sustava (IBIS) analizirani su bolesnici oboljeli od orofaringealnog karcinoma u razdoblju od siječnja 2014. do listopada 2023. godine. Podaci su potom obrađeni i rezultati su prikazani tabličnim i slikovnim prikazima.

U ovo retrospektivno istraživanje je uključeno 75 bolesnika liječenih u navedenom razdoblju od kojih je 12 bilo ženskog, a 63 muškog spola. Medijan dobi je iznosio 66 godina u rasponu od 36 do 83 godine. Kod 28 bolesnika je rađena HPV tipizacija i od njih je u 12 slučajeva dokazana HPV infekcija te je utvrđen podtip virusa.



Slika 5. Grafikon prikaza ispitanika po spolu

4. Rezultati

Analizom prikupljenih podataka utvrđena je prisutnost čimbenika rizika HPV pozitivitet te je određen podtip virusa, lokalizacija primarnog tumora, TNM klasifikacija sa stadijem bolesti, modalitet liječenja, potreba za disekcijom vrata, pojava recidiva, duljina praćenja te ishod liječenja.

U čimbenike rizika spadaju pušenje, konzumacija alkohola i infekcija HPV-om. Od 75 bolesnika uključenih u istraživanje 52 (69,3%) su bila pušači, 19 (25,3%) je konzumiralo alkohol u većim količinama i 12 (16%) je imalo dokazanu infekciju HPV-om. U tablici 11 su prikazani faktori rizika kod HPV pozitivnih, odnosno negativnih ispitanika.

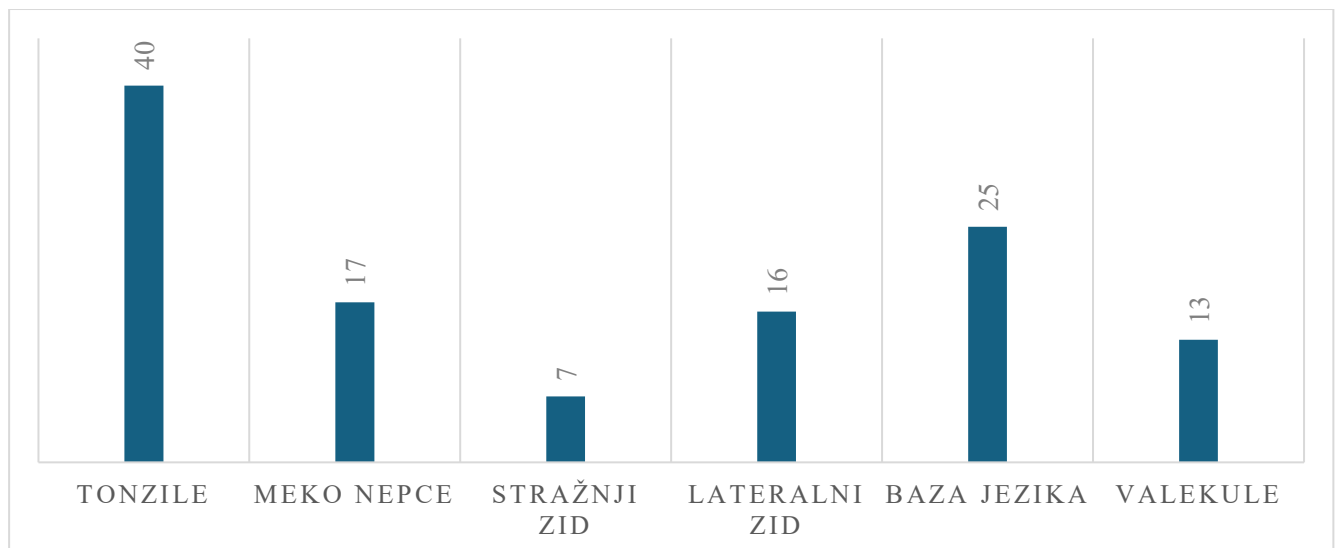
Tablica 11. Zastupljenost čimbenika rizika podijeljena prema HPV pozitivitetu

	HPV+	HPV-
Pušenje	4 (33,33%)	48 (76,19%)
Alkohol	2 (16,67%)	17 (26,98%)
Oboje	2 (16,67%)	17 (26,98%)

Kod HPV pozitivnih bolesnika su određeni podtipovi virusa te je 10 (83,3%) bilo zaraženo tipom 16, 1 (8,3%) tipom 31 i kod jednog (8,3%) je imunohistokemijom dokazana ekspresija p16, bez daljnje tipizacije.

Tumori u većine bolesnika nisu ostali ograničeni na samo jednu strukturu orofarinksa.

Najčešće sijelo prema dobivenim podacima bile su tonzile kod 40 bolesnika, a najrjeđe je bio zahvaćen stražnji zid u 7 njih. Na slici 6 je prikazan broj bolesnika sa zahvaćenim pojedinim strukturama orofarinksa.



Slika 6. Lokalizacija tumora analiziranih bolesnika

Tumori su rapodijeljeni prema TNM klasifikaciji što je prikazano u tablici 12.

Tablica 12. Raspodjela bolesnika po TNM klasifikaciji

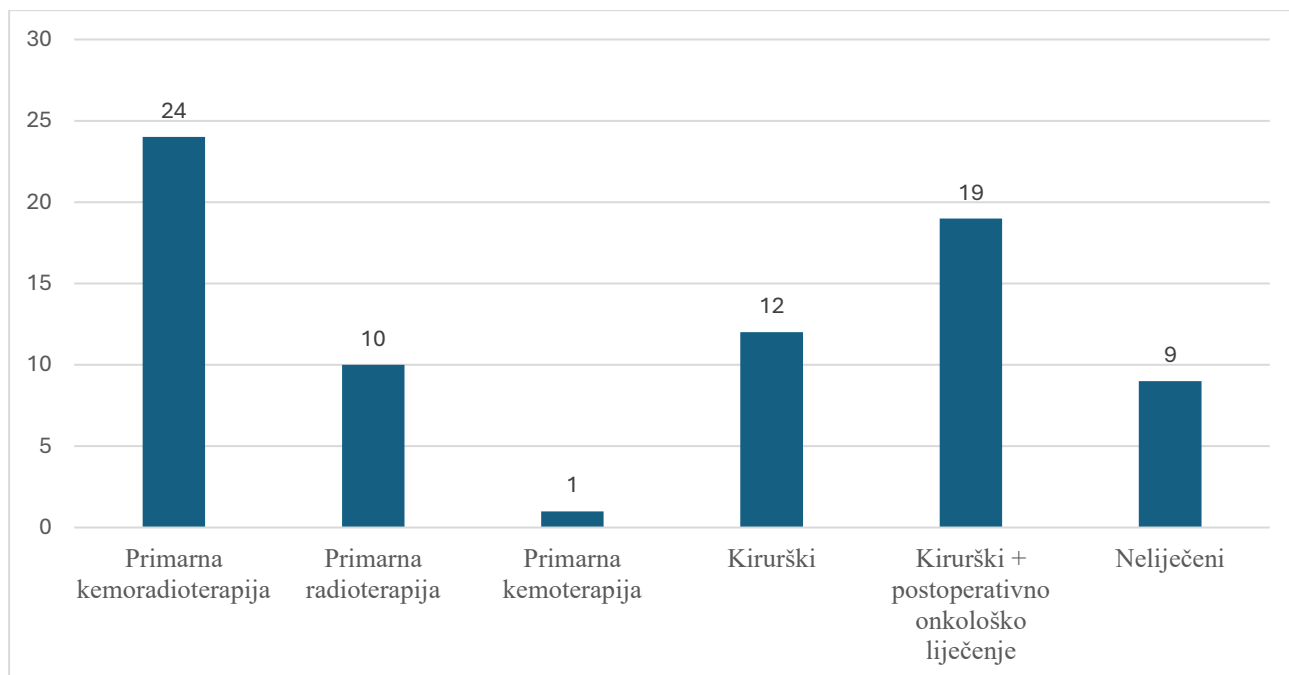
T	T1	21
	T2	24
	T3	13
	T4a	8
	T4b	9
N	N0	18
	N1	19
	N2a	8
	N2b	13
	N2c	16
	N3a	1
	N3b	0
M	Mx	67
	M0	4
	M1	4

Prema dobivenoj tablici bolesnici su raspoređeni u odgovarajuće stadije. Bitno je naglasiti da su gotovo svi HPV pozitivni bolesnici prezentirani stadijem I osim jednoga koji je zbog veličine tumora (T3) klasificiran u stadij II. Tablica 13 prikazuje raspodjelu prema stadijima.

Tablica 13. Raspodjela bolesnika prema stadiju bolesti

Stadij I	15
Stadij II	6
Stadij III	13
Stadij IVa	33
Stadij IVb	4
Stadij IVc	4

Korišteni modaliteti liječenja su bili primarna (kemo) radioterapija, kirurško liječenje te kirurško liječenje s adjuvantnom radioterapijom. Kirurški je liječen 31 bolesnik (41%), od kojih je 12 liječeno samo kirurški, a 19 i postoperativnom radioterapijom. Primarnom (kemo) radioterapijom je liječeno 35 (47%) bolesnika, dok ih je 9 (12%) odbilo liječenje ili bilo u terminalnoj fazi bolesti. Slika 7 prikazuje grafikon modaliteta liječenja.

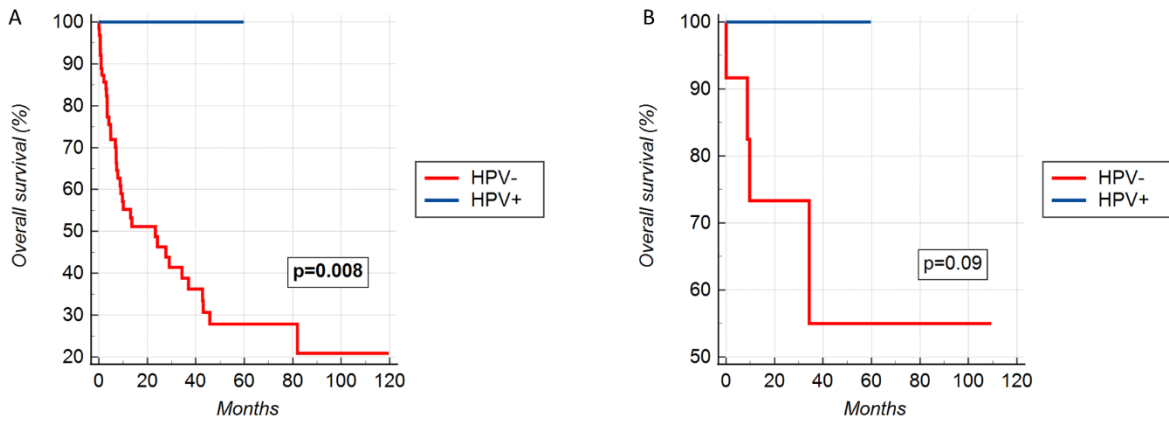


Slika 7. Stupčasti grafikon modaliteta liječenja

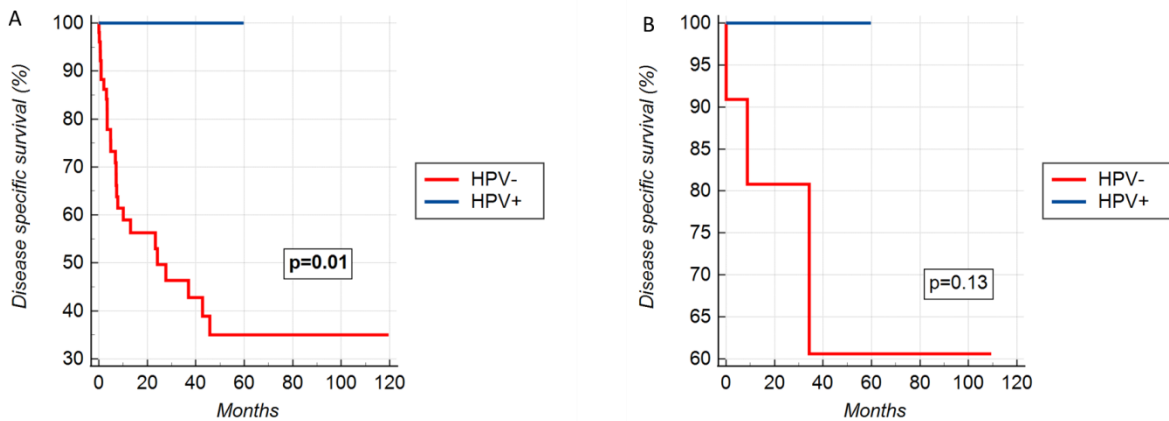
Disekcija vrata različitih stupnjeva radikalnosti bila je potrebna u 28 bolesnika. Kod HPV pozitivnih rađena je u 7 (58,3%) bolesnika od 12 što govori u prilog prethodno navedenoj tvrdnji da HPV+ orofaringealni karcinomi ranije i jače zahvaćaju regionalne limfne čvorove.

Recidivi su se pojavili u 9 (12%) bolesnika. Prosječno vrijeme praćenja je iznosilo 22,4 mjeseca (od 0 do 119,5 mjeseci). Bolesnici s dokazanim HPV pozitivnim karcinomom su pokazali preživljenje od 100%. Posljednji podatak koji smo analizirali bila je smrtnost od orofaringealnog karcinoma. Sveukupno je preminulo 38 bolesnika (51%) od čega 24 od osnovne bolesti (63%). Analizirano sveukupno preživljenje HPV pozitivnih i HPV negativnih bolesnika je dalo statističku značajnost od 0.008. Obzirom da su skupine nehomogene, učinjena je dodatna analiza podudarnosti prema kojoj smo skupini HPV pozitivnih pridodijelili jednak broj HPV negativnih bolesnika koji imaju iste ili slične kliničko-patološke osobine (primjerice dob, spol, stadij bolesti). Po učinjenoj dodatnoj analizi statistička značajnost nije dobivena, ali

je na razini statističkog trenda ($p=0.09$). Dodatnom analizom preživljenja ovisnog o bolesti za ukupnu skupinu dobivena je statistička značajnost ($p=0.01$), a nakon podudarnosti p je iznosio 0.13 što nije pokazalo statističku značajnost.



Slika 8. Kaplan-Meier krivulje sveukupnog preživljenja A) ukupne kohorte B) nakon podudarnosti skupina



Slika 9. Kaplan-Meier krivulje preživljenja ovisnog o bolesti A) ukupne kohorte B) nakon podudarnosti skupina

5. Rasprava

Usporedbom podataka Hrvatskog zavoda za javno zdravstvo iz 2010. i 2020. godine primjećuje se porast od čak 50% u stopi incidencije orofaringealnog karcinoma što predstavlja značajan javnozdravstveni problem (32). Stopa incidencije na 100 000 stanovnika 2010. godine je iznosila 1,2 dok je 2020. taj broj dosegao vrijednost od 1,8. Prema zadnjim podacima iz 2021. godine u Hrvatskoj je dijagnosticirano 83 nova slučaja orofaringealnog karcinoma, od toga 60 u muškaraca (32). Zabrinjavajuća je činjenica da su oboljeli mlađe životne dobi. Objašnjenje ovakvih epidemioloških podataka pripisuje se povećanom broju inficiranih HPV-om. Povezanost HPV infekcije s pojavom karcinoma prvi je otkrio njemački virolog profesor Harald zur Hausen koji je 1983. godine dokazao povezanost virusa s karcinomom vrata maternice za što je 2008. nagrađen Nobelovom nagradom za fiziologiju ili medicinu (33, 34). To otkriće, zajedno s epidemiološkim podacima koji su ukazivali da je incidencija orofaringealnog karcinoma veća u područjima visoke incidencije karcinoma vrata maternice kod žena dovela je do pojačanog istraživanja o povezanosti HPV-a i orofaringealnog karcinoma (24). Tijekom 1990-ih godina su rađene brojne studije koje su na kraju potvrdile navedenu hipotezu (35-37). Dokazano je kako infekcija HPV-om uzrokuje degradaciju p53, blokira negativnu povratnu spregu pRb-a čime se povećava ekspresija p16. (21, 37) Suprotno tome, u HPV negativnih karcinoma štetan učinak duhanskog dima i alkohola dovodi do mutacija p53, povećanja negativne sprege pRb na p16 posljedično smanjujući njegovu genetsku aktivnost (33). Zbog različitog mehanizma nastanka bolesti koji utječe na izbor modaliteta liječenja, bitno je odrediti HPV status bolesnika. Postoje dva načina određivanja HPV statusa, dokazivanje virusne DNK ili detekcijom biološke aktivnosti virusa (21). Virusna DNK se može dokazati in-situ hibridizacijom ili PCR-om, biološka aktivnost također PCR-om, ali na E6 i E7 onkoproteine ili

imunohistokemijom na p16 (21). Oba načina se rutinski koriste, no isto tako oba posjeduju neke prednosti i nedostatke. Prednost dokazivanja HPV DNK je u tome što je visoko osjetljiva i specifična pretraga, a njen nedostatak je što ne daje uvid u transkripcijsku aktivnost virusa koja nosi velik klinički značaj. Utvrđivanje ekspresije p16 pokriva taj nedostatak, ali na račun specifičnosti što može dovesti do lažno pozitivnih rezultata. Iz navedenog je jasno da bi svaki oboljeli bolesnik od orofaringealnog karcinoma trebao imati određen HPV status kako bi se pravovaljano odredio daljnji tijek liječenja (21). Najjednostavniji način za to je imunohistokemijska metoda kojom se određuje izražaj proteina p16, a u slučaju pozitivnog nalaza mogu se koristiti sofisticiranije molekularne analize kako bi se odredila točna tipizacija virusa (21). Nadalje, već ranije je napomenuto da se mnogobrojni slučajevi orofaringealnog karcinoma prezentiraju čvorom na vratu, a da se primarno sijelo tumora otkrije tek kasnijim kliničkim dijagnostičkim postupcima pa u tu svrhu može pripomoći citološka punkcija čvora. Naime, punkt se također može analizirati na p16 protein kao što se mogu raditi i sofisticiranije molekularne analize u svrhu dokazivanja HPV-a (21). Ovo definitivno može usmjeriti kliničare na potragu za onim slučajevima karcinoma koji su skriveni, odnosno kod tumora nepoznatog primarnog sijela jer će HPV pozitivitet potaknuti sumnju da je tumor skriven u orofaringealnoj regiji. Bitno je osvrnuti se i na izgled samih metastaza jer HPV tumori obično daju cistične metastaze koje se ponekad diferencijalno dijagnostički uklapaju smještajem ili izgledom u lateralne ciste vrata (38). U našoj studiji, tri slučaja su inicijalnom obradom sugerirala na lateralnu cistu vrata, da bi se naknadnom obradom verificirala metastaza orofaringealnog karcinoma. Citološka punkcija u navedenim slučajevima nije potvrdila maligne stanice. Navedeno upućuje da je potreban oprez prilikom kliničke obrade lateralnih cisti vrata, posebice ukoliko cistu nađemo u srednjoj/starijoj životnoj dobi udruženu sa simptomima koji mogu odgovarati malignoj bolesti. Dodatno, bitno je dati objašnjenje zašto orofaringealni karcinomi već u ranoj fazi bolesti metastaziraju pa sukladno tome se treba prisjetiti histološke građe

orofaringealne regije, posebice onih dijelova koji su bogati limfatičnim tkivom, a to su tonzile i baza jezika. Radi lakše prezentacije antigena imunološkom sustavu, u pojedinim dijelovima kripte nedostaje bazalna membrana ili je ona porozna (38) što tumorima otvara put za brže širenje pa tako manji tumor tonzile koji još nije klinički uočljiv već može biti proširen na regionalnoj razini, odnosno prezentiran cističnom metastazom vrata. Dodatno, ovom fenomenu pogoduje bogata limfna drenaža orofaringealne regije. Kad općenito govorimo o metastazama vrata potrebno je osvrnuti se na njihov tretman, posebno kad govorimo o kirurškim postupcima jer se često postavlja pitanje koji tip disekcije izabrati na bolesnoj, odnosno kontralateralnoj strani. Stupanj radikalnosti disekcije vrata ovisi o opsegu zahvaćenosti čvorova, lokalizaciji i veličini primarnog tumora (16). U obzir dolaze radikalna, modificirana ili prošireno radikalna te selektivna disekcija vrata. Puno je jasniji odabir disekcija ukoliko je čvor na vratu zahvaćen tumorom jer u tom slučaju je potrebno radikalnije pristupiti. Dileme nastaju prilikom odabira regija vrata u profilaktičke svrhe pa su u tom slučaju literaturni podaci različiti te se predlažu različiti opsezi elektivnih disekcija što može uključivati regije I-III, I-IV, II-IV ili I-V (13, 22, 24). Naravno, treba promišljati o veličini primarnog tumora i njegovom ishodištu, a tretman vrata ponekad treba uključivati disekciju kontralateralne strane vrata jer je orofaringealna regija u blizini medijane linije te metastaze primjerice s baze jezika mogu biti prisutne obostrano na vratu.

Primarni tumori se u slučaju HPV infekcije najčešće javljaju na bazi jezika i tonzilama, dok ostale podjedinice orofaringealne regije mogu biti u većem broju slučajeva ishodište HPV negativnih tumora (13). Važnost HPV statusa u orofaringealnom karcinomu je promijenila promišljanja o liječenju pa mnogobrojne smjernice, primjerice one NCCN-a (eng. National Comprehensive Cancer Network) (39) daju prednost primarnoj kemoradioterapiji u odnosu na kirurgiju, a razlog tome je osjetljivosti HPV pozitivnih tumorskih stanica na zračenje. Studije

sugeriraju da dolazi do promijenjenog popravka DNK, smanjenog broja hipoksičnih regija te povećanog staničnog imunološkog odgovora (1, 13). Kako je prethodno navedeno, u HPV+ karcinomima dolazi do degradacije, a u HPV- do mutacije p53 tumor-supresorskog gena. Iz tog razloga u HPV+ postoji određen broj funkcionalnog p53 koji pod utjecajem radijacije može dovesti do uspješne apoptoze (40). Sljedeći razlog je što su sve HPV pozitivne stanice u u G2/M fazi staničnog ciklusa zbog neprestane aktivnosti E2F transkripcijskog faktora (41). U toj fazi su stanice osjetljivije na radijaciju jer su kromosomi kompaktniji, a popravak DNK teži (40). Kisik, odnosno stvaranje slobodnih kisikovih radikala je važno u radioterapiji, zbog čega mikrookoliš HPV+ karcinoma u kojemu ima više kisika pogoduje radioterapiji. I konačno, HPV pozitivni karcinomi izazivaju jači odgovor limfocita T. Upala i ozljeda tumorskog tkiva zračenjem dovodi do otpuštanja tumorskih antigena gdje prisutnost većeg broja limfocita T uzrokuje bolji imunološki odgovor (40, 41).

HPV status je prepoznat kao značajan čimbenik ne samo u liječenju, već i u prognozi bolesti te je uvršten u zadnje izdanje TNM klasifikacije (23). HPVpozitivni orofaringealni karcinomi se drugačije klasificiraju u odnosu na negativne, pa primjerice tumor klasificiran kao T1N1M0 je u slučaju HPV pozitiviteta svrstan u stadij I, dok u slučaju negativiteta u stadij III. Drugim riječima, HPV negativan T1N1M0 karcinom ima lošiju prognozu (stoga stadij III) u odnosu na isto klasificirani HPV pozitivni tumor (stadij I). Nadalje, radi usporedivosti podataka uvijek je potrebno navesti HPV status u klasificiranju, jer primjerice stadij I HPV pozitivnog i HPV negativnog karcinoma će se moguće prognostički razlikovati. Kad govorimo o preživljenju, literaturni podaci navode da je trogodišnje preživljenje HPV+ orofaringelanah karcinoma 82,4%, dok je u HPV negativnim inačicama bolesti značajno manje i iznosi 57,1% (13, 42). Naša studija je pokazala da HPV pozitivni karcinomi imaju statistički bolje ukupno preživljenje, i ono je iznosilo 100%, no taj se podatak treba interpretirati s oprezom kako je

redovito testiranje orofaringealnih karcinoma na infekciju HPV-om započelo tek krajem 2008. godine te su se svi analizirani HPV pozitivni bolesnici prezentirali niskim stadijem bolesti (I i II). Obzirom da su skupine nehomogene, učinjena je dodatna analiza podudarnosti prema kojoj smo skupini HPV pozitivnih pridodijelili jednak broj HPV negativnih bolesnika koji imaju iste ili slične kliničko-patološke osobine (primjerice dob, spol, stadij bolesti), ali i u tom slučaju se pokazalo da HPV pozitivni bolesnici imaju bolje preživljenje. Ponovno, rezultate treba uzeti s oprezom obzirom na mali broj bolesnika te na relativno kratku duljinu praćnja.

Konačno, potrebno je naglasiti prevenciju bolesti koja svakako uključuje javnozdravstvene akcije poput potrebe za cjepljenjem, ali i akcije koje potiču ranu detekciju bolesti. Rano otkrivanje dovodi do manje neželjenih posljedica lijećenja, što svakako utječe na kvalitetu života oboljelih. Nadalje, uveden je program dobrovoljnog i besplatnog cijepljenja učenika oba spola osmih razreda od školske godine 2015./2016., a od 2019. i za sve osobe do 25. godine starosti (43). Vakcinacija se vrši rekombinantnim devetvalentinim cjepivom (Gardasil 9) koje se sastoji od visokopročišćenih L1 proteina kapside visokorizičnih sojeva HPV-a (tip 6, 11, 16, 18, 31, 33, 45, 52 i 58). Postoji i dvovalentni oblik (Cervarix) koji djeluje samo na tip 16 i 18. Gardasil 9 se primjenjuje u 3 doze za sve osobe starije od 15 godina prema rasporedu 0, 2, 6. Za aplikaciju druge doze treba pričekati barem mjesec dana, a treće najmanje tri mjeseca. Osobe mlađe od 15 godine primaju samo dvije doze gdje se druga daje u razdoblju pet do trinaest mjeseci nakon prve. Rezultati ovakvih akcija bi trebali dovesti do smanjenja broja HPV oboljelih općenito, a time i HPV pozitivnih orofaringealnih karcinoma (43).

6. Zaključak

U posljednjim desetljećima bilježi se porast oboljelih od orofaringealnog karcinoma što je posljedica orofaringealne infekcije onkogenim sojevima humanog papiloma virusa. Liječenje ovih tumora predstavlja izazov obzirom na širok spektar modaliteta koji se kreću u rasponu od kirurških zahvata, preko radio ili kemoterapije, ciljanim liječenjem monoklonskim protutijelima te njihovim kombinacijama. Određivanje HPV statusa je neizostavni dio dijagnostike orofaringealnog karcinoma jer može značajno olakšati odluku multidisciplinarnog tima pri odabiru modaliteta liječenja. Samim time se poboljšava ishod liječenja što je i prioritet koji nameće današnja medicina. HPV pozitivni orofaringelani karcinomi se prezentiraju nižim stadijem bolesti te bolje reagiraju na radioterapiju. Također, ranije zahvaćaju vratne limfne čvorove i često je to prvi i jedini znak bolesti. Primjena preventivnih mjera kao što su vakcinacija te preporuka i pomoć u prestanku pušenja i konzumaciji alkohola ne smije ostati zanemarena. Eliminacijom glavnih rizičnih čimbenika moguće je smanjenje incidencije bolesti što bi bio definitivni cilj zdravstvene skrbi.

7. Sažetak

Cilj rada: Analizirati važnost humanog papiloma virusa kod orofaringealnog karcinoma.

Materijali i metode: U retrospektivno istraživanje uključeno je 75 bolesnika liječenih u Klinici za otorinolaringologiju i kirurgiju glave i vrata KBC-a Rijeka.

Rezultati: Od 75 bolesnika, 12 su bila ženskog, a 63 muškog spola. Medijan dobi iznosio je 66 godina (raspon 36-83 godine). Najčešće sijelo tumora bile su tonzile, a najrjeđe stražnji zid ždrijela. Tumori su prema TNM klasifikaciji bili svrstani u T1 (28%), T2 (32%), T3 (17%), T4a(11%), T4b (12%). Kod 28 bolesnika je učinjena HPV tipizacija od čega je u 12 bolesnika dokazana HPV infekcija uključujući podtip virusa, dok je u 47 bolesnika status infekcije nepoznat. Kod HPV pozitivnih bolesnika, 10 bolesnika (83,3%) je zaraženo tipom 16, jedan bolesnik (8,3%) tipom 31 te je kod jednog bolesnika (8,3%) dokazan izražaj p16. Gotovo svi pacijenti s HPV pozitivnim orofaringealnim karcinomom su se prezentirali stadijem I (91, 7%), odnosno stadijem II (8,3%). Kirurgijom je liječen 31 bolesnik (41%), od čega je kod 12 bolesnika kirurgija ostala jedinim modalitetom liječenja dok je kod 19 bolesnika (25%) primjenjena postoperativna radioterapija. 35 bolesnika (47%) je liječeno primarnom (kemo)radioterapijom, dok 9 (12%) nije pristalo na aktivno onkološko liječenje ili su bili terminalni bolesnici. Prosječno vrijeme praćenja je bilo 22,4 mjeseca. Sveukupno preživljenje iznosilo je 49%, dok je u dokazano HPV pozitivnih 100%.

Zaključak: Liječenje orofaringealnih karcinoma je izazov obzirom na mogućnosti liječenja koje su u rasponu od kirurškog zahvata do (kemo)radioterapije. Određivanje HPV statusa je neizostavni dio dijagnostike orofaringealnog karcinoma jer može značajno olakšati odluku prilikom odabira modaliteta liječenja.

8. Summary

Objective: To analyze the importance of human papillomavirus in oropharyngeal cancer.

Materials and methods: 75 patients treated at the Clinic for Otorhinolaryngology and Head and Neck Surgery of KBC Rijeka were included in the retrospective study.

Results: Out of 75 patients, 12 were female and 63 were male. The median age was 66 years (range 36-83 years). The most common site of tumor were the tonsils, and the least frequent was the back wall of the pharynx. According to the TNM classification, the tumors were classified as T1 (28%), T2 (32%), T3 (17%), T4a (11%), T4b (12%). In 28 patients, HPV typing was performed, of which 12 patients were proven to have HPV infection, including the subtype of the virus, while in 47 patients, the infection status was unknown. In HPV positive patients, 10 patients (83.3%) were infected with type 16, one patient (8.3%) with type 31, and in one patient (8.3%) expression of p16 was determined. Almost all patients with HPV-positive oropharyngeal cancer were presented with stage I (91.7%) or stage II (8.3%). 31 patients (41%) were treated with surgery, of which it remained the only treatment modality in 12 patients, while postoperative radiotherapy was used in 19 patients (25%). 35 patients (47%) were treated with primary (chemo)radiotherapy, while 9 (12%) did not agree to active oncological treatment or were terminal patients. The average follow-up time is 22.4 months. The overall survival was 49%, while in proven HPV positive patients was 100%.

Conclusion: The treatment of oropharyngeal cancers is a challenge considering the treatment possibilities range from surgery to (chemo)radiotherapy. Determination of HPV status is an indispensable part of the diagnosis of oropharyngeal cancer, as it can significantly facilitate the decision when choosing a treatment modality.

9. Literatura

1. Lechner M, Liu J, Masterson L, Fenton TR. HPV-associated oropharyngeal cancer: epidemiology, molecular biology and clinical management. *Nat Rev Clin Oncol*. 2022;19(5):306-27.
2. Križan Z, Kružić N. Kompendij anatomije čovjeka: Pregled građe glave, vrata i leđa: za studente opće medicine i stomatologije. Dio 2: Školska knjiga; 1989.
3. Winslow T. Parts of The Oropharynx 2016 [Available from: <https://www.cancer.gov/publications/dictionaries/cancer-terms/def/oropharynx>].
4. Sadler TW. Langmanova medicinska embriologija. Zagreb: Školska knjiga. 2008:242-56.
5. Walton J, Silva P. Physiology of swallowing. *Surgery (Oxford)*. 2018;36(10):529-34.
6. Tomić I. Tumori orofarinksa, dijagnostika i liječenje: University of Zagreb. School of Dental Medicine. Chair of Otorhinolaryngology; 2019.
7. Syrjänen S. Human papillomavirus (HPV) in head and neck cancer. *Journal of clinical virology*. 2005;32:59-66.
8. Fernandez-Lopez C, Morales-Angulo C. Otorhinolaryngology manifestations secondary to oral sex. *Acta Otorrinolaringol Esp (Engl Ed)*. 2017;68(3):169-80.
9. Svorcina A-M. Tumori malih žlijezda slinovnica: University of Zagreb. School of Dental Medicine. Department of Oral Surgery; 2017.
10. Naruse T, Yanamoto S, Yamada S, Rokutanda S, Kawakita A, Takahashi H, et al. Lipomas of the oral cavity: clinicopathological and immunohistochemical study of 24 cases and review of the literature. *Indian J Otolaryngol Head Neck Surg*. 2015;67(Suppl 1):67-73.

11. Ahuja T, Jaggi N, Kalra A, Bansal K, Sharma SP. Hemangioma: review of literature. *The journal of contemporary dental practice*. 2013;14(5):1000-7.
12. Bhayya H, Pavani D, Avinash Tejasvi ML, Geetha P. Oral lymphangioma: A rare case report. *Contemp Clin Dent*. 2015;6(4):584-7.
13. Chapman CH, Yom SS. Oropharyngeal cancer. *Handbook of Evidence-Based Radiation Oncology*. 2018:171-92.
14. Chawla N, Sarkar S. Defining “high-risk sexual behavior” in the context of substance use. *Journal of Psychosexual Health*. 2019;1(1):26-31.
15. Pytynia KB, Dahlstrom KR, Sturgis EM. Epidemiology of HPV-associated oropharyngeal cancer. *Oral oncology*. 2014;50(5):380-6.
16. Marijić B, Pegan A, Lukinović J, Tudor F. Smjernice za evaluaciju čvora na vratu. *Medica Jadertina*. 2020;50(3):213-8.
17. Lechner M, Liu J, Masterson L, Fenton TR. HPV-associated oropharyngeal cancer: epidemiology, molecular biology and clinical management. *Nature reviews Clinical oncology*. 2022;19(5):306-27.
18. McIlwain WR, Sood AJ, Nguyen SA, Day TA. Initial symptoms in patients with HPV-positive and HPV-negative oropharyngeal cancer. *JAMA Otolaryngology–Head & Neck Surgery*. 2014;140(5):441-7.
19. Syrjänen S. HPV infections and tonsillar carcinoma. *Journal of clinical pathology*. 2004;57(5):449-55.
20. Mehanna H, Evans M, Beasley M, Chatterjee S, Dilkes M, Homer J, et al. Oropharyngeal cancer: United Kingdom National Multidisciplinary Guidelines. *J Laryngol Otol*. 2016;130(S2):S90-S6.

21. Fauzi FH, Hamzan NI, Rahman NA, Suraiya S, Mohamad S. Detection of human papillomavirus in oropharyngeal squamous cell carcinoma. *J Zhejiang Univ Sci B*. 2020;21(12):961-76.
22. Machczynski P, Majchrzak E, Niewinski P, Marchlewska J, Golusinski W. A review of the 8th edition of the AJCC staging system for oropharyngeal cancer according to HPV status. *Eur Arch Otorhinolaryngol*. 2020;277(9):2407-12.
23. Huang SH, O'Sullivan B. Overview of the 8th edition TNM classification for head and neck cancer. *Current treatment options in oncology*. 2017;18:1-13.
24. Jamal Z, Anjum F. *Oropharyngeal Squamous Cell Carcinoma*. 2020.
25. Folpe AL. Fibrosarcoma: a review and update. *Histopathology*. 2014;64(1):12-25.
26. Aguas S-C, Quarracino M-C, Lence A-N, Lanfranchi-Tizeira H-E. Primary melanoma of the oral cavity: ten cases and review of 177 cases from literature. *Med Oral Patol Oral Cir Bucal*. 2009;14(6):E265-71.
27. Rayess HM, Nissan M, Gupta A, Carron MA, Raza SN, Fribley AM. Oropharyngeal lymphoma: A US population based analysis. *Oral Oncol*. 2017;73:147-51.
28. Bathobakae L, Hasan S, Shahid A, Wilkinson T, Ajas S, Kumar M, et al. A Plasmacytoma of the Lateral Pharyngeal Wall: A Diagnostic Enigma. *Journal of Investigative Medicine High Impact Case Reports*. 2024;12:23247096241242237.
29. LAMBERG MA, CALONIUS BP, MÄKINEN JE, PAAVOLAINEN MP, SYRJÄNEN KJ. A case of malignant myxoma (myxosarcoma) of the maxilla. *European Journal of Oral Sciences*. 1984;92(4):352-7.
30. Miloglu O, Altas SS, Buyukkurt MC, Erdemci B, Altun O. Rhabdomyosarcoma of the oral cavity: a case report. *European journal of Dentistry*. 2011;5(03):340-3.

31. Williams VM, Filippova M, Soto U, Duerksen-Hughes PJ. HPV-DNA integration and carcinogenesis: putative roles for inflammation and oxidative stress. *Future Virol.* 2011;6(1):45-57.
32. HZJZ: Publikacije - Odjel za maligne bolesti 2010; 2020 [updated 06.02.2024.; 2010; 2020:[Available from: <https://www.hzjz.hr/sluzba-epidemiologija-prevencija-nezaraznih-bolesti/publikacije-odjel-za-maligne-bolesti/>].
33. Gissmann L, Pfister H, Zur Hausen H. Human papilloma viruses (HPV): characterization of four different isolates. *Virology.* 1977;76(2):569-80.
34. Munnolli S, Pujar S, Kademani B. Scientometric portrait of Nobel laureate Harald zur Hausen. 2011.
35. Schwartz SM, Daling JR, Madeleine MM, Doody DR, Fitzgibbons ED, Wipf GC, et al. Oral cancer risk in relation to sexual history and evidence of human papillomavirus infection. *Journal of the National Cancer Institute.* 1998;90(21):1626-36.
36. Haraf DJ, Nodzenski E, Brachman D, Mick R, Montag A, Graves D, et al. Human papilloma virus and p53 in head and neck cancer: clinical correlates and survival. *Clinical cancer research: an official journal of the American Association for Cancer Research.* 1996;2(4):755-62.
37. Barten M, Ostwald C, Wukasch Y, Müller P, Löning T, Milde-Langosch K. HPV DNA and p53 alterations in oropharyngeal carcinomas. *Virchows Archiv.* 1995;427:153-7.
38. Westra WH. The morphologic profile of HPV-related head and neck squamous carcinoma: implications for diagnosis, prognosis, and clinical management. *Head Neck Pathol.* 2012;6 Suppl 1(Suppl 1):S48-54.
39. Networks NCC. NCCN Clinical Practice Guidelines in Oncology (NCCN Guidelines®), Head and Neck Cancers, Version 4.2024 — May 1, 2024: NCCN; 2024 [Available from: https://www.nccn.org/professionals/physician_gls/pdf/head-and-neck.pdf].

40. Liu C, Mann D, Sinha UK, Kokot NC. The molecular mechanisms of increased radiosensitivity of HPV-positive oropharyngeal squamous cell carcinoma (OPSCC): an extensive review. *J Otolaryngol Head Neck Surg.* 2018;47(1):59.
41. Spiotto MT, Taniguchi CM, Klopp AH, Colbert LE, Lin SH, Wang L, et al. Biology of the Radio- and Chemo-Responsiveness in HPV Malignancies. *Semin Radiat Oncol.* 2021;31(4):274-85.
42. Preissner SH, Nahles S, Preissner S, Heiland M, Koerdt S. Influence of sex on survival rates of HPV-positive oropharyngeal cancers. *Front Oncol.* 2022;12:917890.
43. Posavec M. Provedba cijepljenja protiv HPV-a u Republici Hrvatskoj. *SAMO ZA ZDRAVSTVENE RADNIKE.* 2018:48.

10. Životopis

Vlatko Milčić rođen je 17.09.1996. u Zagrebu. Djetinjstvo je proveo u Karlovcu gdje je pohađao osnovnu školu “Dubovac” nakon koje je srednjoškolsko obrazovanje završio u Gimnaziji Karlovac, opći smjer. Uz osnovnu i srednju školu je pohađao i Glazbenu školu u Karlovcu koju je završio 2014. stekavši zvanje “glazbenik gitarist”. U razdoblju od rujna 2012. do lipnja 2014. je volontirao u Centru za odgoj i obrazovanje djece i mladeži u Karlovcu gdje je držao informatičke radionice za djecu s poteškoćama u razvoju. 2015. godine upisuje Medicinski fakultet u Rijeci tijekom kojega je bio voditelj projekta “Bolnica za medvjediće” od travnja 2017. do rujna 2020. godine. Također je aktivan član zbora Medicinskog fakulteta u Rijeci “Axis” do današnjeg dana te je organizator 13. i 14. Koncerta medicinara u humanitarne svrhe održanih u Mramornoj dvorani Pomorskog i povijesnog muzeja Hrvatskog primorja Rijeka. Aktivno je sudjelovao na 7. Simpoziju Alpe Adria održanom 27. i 28. u Malinskoj na Krku.