

Analiza etiologije, kliničkih aspekata i terapijskih pristupa gastroezofagealnoj refluksnoj bolesti (GERB)

Turković, Klara

Master's thesis / Diplomski rad

2024

Degree Grantor / Ustanova koja je dodijelila akademski / stručni stupanj: **University of Rijeka, Faculty of Medicine / Sveučilište u Rijeci, Medicinski fakultet**

Permanent link / Trajna poveznica: <https://um.nsk.hr/um:nbn:hr:184:637964>

Rights / Prava: [In copyright](#)/[Zaštićeno autorskim pravom.](#)

Download date / Datum preuzimanja: **2025-01-10**



Repository / Repozitorij:

[Repository of the University of Rijeka, Faculty of Medicine - FMRI Repository](#)



SVEUČILIŠTE U RIJECI

MEDICINSKI FAKULTET

INTEGRIRANI PREDDIPLOMSKI I DIPLOMSKI

SVEUČILIŠNI STUDIJ MEDICINE

Klara Turković

ANALIZA ETIOLOGIJE, KLINIČKIH ASPEKATA I TERAPIJSKIH PRISTUPA
GASTROEZOFAGEALNOJ REFLUKSNOJ BOLESTI (GERB)

Diplomski rad

Rijeka, 2024.

Mentor rada: izv.prof.dr.sc. Goran Poropat, dr.med.

Diplomski rad ocijenjen je dana_____u/na

_____, pred

povjerenstvom u sastavu:

1. Prof.dr.sc. Goran Hauser, dr.med.

2. Doc.dr.sc. Vanja Licul, dr.med.

3. Doc.dr.sc. Neven Franjić, dr.med

Rad sadrži 49 stranica, 2 tablice, 4 slike i 63 literaturna navoda.

SADRŽAJ

1. Uvod	1
2. Svrha rada	1
3. Definicija i osnovni koncepti gastroezofagealne refluksne bolesti	2
3.1. Disfunkcija donjeg ezofagealnog sfinktera	2
3.2. Hijatalna hernija	3
3.3. Povećani intraabdominalni tlak	4
3.4. Poremećaji peristaltike jednjaka	5
4. Epidemiologija i rizični faktori	7
5. Patofiziologija GERB-a	9
5.1. Produkcija i lučenje želučane kiseline	11
5.2. Regulacija lučenja želučane kiseline	12
5.3. Protonska pumpa	13
5.4. Hipersekrecija želučane kiseline	13
5.4.1. Zollinger-Ellison sindrom	14
5.4.2. Gastropareza	14
5.4.3. Opstrukcija pilorusa	15
5.4.4. Infekcija <i>Helicobacter pylori</i>	16
6. Klinička slika i simptomatologija gastroezofagealne refluksne bolesti	16
6.1. Tipični simptomi GERB-a	16
6.2. Atipični simptomi GERB-a	17
6.2.1. Astma	18
6.2.2. Kronični kašalj	18
6.2.3. Refluksni laringitis	19

7. Klasifikacija GERB-a	19
8. Komplikacije GERB-a	21
8.1. Ezofagealne komplikacije GERB-a	22
8.1.1. Erozivni ezofagitis	22
8.1.2. Strikture i ulceracije jednjaka	23
8.1.3. Barrettov jednjak	23
8.2. Ekstraesofagealne komplikacije GERB-a	24
9. Dijagnostičke metode	26
9.1. Ezofagogastroduodenoskopija	26
9.2. Mjerenje kiselosti jednjaka (pH-metrija)	27
9.3. Manometrija	28
9.4. Radiografija	29
9.5. Test inhibitora protonske pumpe (IPP)	30
10. Terapijski pristup gastroezofagealnoj refluksnoj bolesti	30
10.1. Farmakološka terapija	31
10.1.1. Antacidi	31
10.1.2. Terapija inhibitorima protonske pumpe	31
10.1.3. Terapija blokatorima histaminskih 2 receptora (H2RA)	33
10.1.4. Prokinetici	33
10.2. Endoskopsko liječenje gastroezofagealne refluksne bolesti	34
10.2.1. Radiofrekvencijsko liječenje GERB-a (Stretta®)	34
10.2.2. Transoralna fundoplikacija bez reza (TIF)	34
10.3. Kirurško liječenje GERB-a	35

11. Rasprava	36
12. Zaključak	36
13. Sažetak	37
14. Summary	38
15. Literatura	40
16. Životopis	50

ZAHVALA

Najiskrenije zahvaljujem mentoru profesoru Goranu Poropatu na pomoći, stručnim savjetima i podršci tokom izrade rada.

Najveće hvala mojim roditeljima i obitelji na razumijevanju, strpljenju, bezuvjetnoj ljubavi i podršci tokom cijelog mog obrazovanja. Bez vaše ljubavi ovaj uspjeh ne bi bio moguć.

Također želim zahvaliti svom Viti na konstantnim ohrabrenjima i ljubavi, kao i ostatku njegove obitelji na lijepim trenucima kroz sve ove godine. Učinili ste moje akademsko putovanje ljepšim i nezaboravnim.

Hvala mojim prijateljima i kolegama na pomoći, uz vas su studentski dani i učenje prolazili brže i zabavnije!

Popis skraćenica i akronima

GERB- gastroezofagealna refluksna bolest

DES- donji ezofagealni sfinkter

EE- eozinofilni ezofagitis

TRDSJ- tranzitorna relaksacija donjeg sfinktera jednjaka

EC- enterokromafinske stanice

ELC- stanice slične enterokromafinskim

ATP- adenzin trifosfataza

ZES- Zollinger-Ellison sindrom

NERD - neerozivna refluksna bolest

EGDS- ezofagogastroduodenoskopija

AET - *eng. acid exposure time*, hrv. vrijeme izlaganja kiselinu

EGJ- ezofagogastrični spoj

CD- kruralna dijafragma

EGJ-CI- kontraktilni integral ezofagogastričnog spoja

DCI- distalni kontraktilni integral

H2RA- blokatori histaminskih 2 receptora

TIF- Transoralna fundoplikacija bez reza

1. Uvod

Gastroezofagealna refluksna bolest (GERB) jedna je od najčešćih gastroenteroloških bolesti svih dobnih skupina koja predstavlja veliki klinički problem i pogađa milijune ljudi diljem svijeta te bitno remeti kvalitetu života. Gastroezofagealna refluksna bolest uzrokovana je refluksom sadržaja želuca i dvanaesnika u jednjak, usnu šupljinu i dišne puteve što može rezultirati nizom neugodnih simptoma i potencijalno ozbiljnim komplikacijama. GERB je složeni medicinski entitet raznovrsne patofiziologije, čimbenika rizika i terapijskih postupaka. Uzroci GERB-a su kompleksni i obuhvaćaju faktore poput slabljenja donjeg ezofagealnog sfinktera, povećanog intraabdominalnog tlaka, prekomjerne konzumacije masne ili začinjene hrane, pretilosti, pušenja i određenih lijekova. Napredak u dijagnostičkim i terapijskim modalitetima poboljšao je sposobnost prepoznavanja i upravljanja komplikacijama bolesti. Pravovremena dijagnoza, promjene životnih navika i uspješno liječenje s ciljem supresije proizvodnje želučane kiseline sastavni su dio prevencije komplikacija GERB-a (1).

2. Svrha rada

Svrha ovog rada je prikaz gastroezofagealne refluksne bolesti s fokusom na razumijevanje uzroka, mehanizama, dijagnostičkih metoda i terapijskih pristupa ovom čestom gastrointestinalnom poremećaju. Jedan od ključnih ciljeva rada je dublje razumijevanje patofiziologije, odnosno procesa koji dovode do vraćanja želučane kiseline i sadržaja u jednjak poput slabljenja donjeg ezofagealnog sfinktera, poremećaja peristaltike jednjaka i drugih faktora koji doprinose gastroezofagealnom refluksu. Razumijevanje ovih mehanizama omogućava razvoj ciljanih terapijskih pristupa i preventivskih strategija.

3. Definicija i osnovni koncepti gastroezofagealne refluksne bolesti

GERB je poremećaj koji nastaje refluksom želučanog ili duodenalnog sadržaja u jednjak ili usnu šupljinu, uzrokujući niz simptoma ili komplikacija. Ezofagealni simptomi GERB-a su žgaravica i regurgitacija želučanog sadržaja u orofarinks. Žgaravica je osjećaj žarenja ili nelagode iza prsne kosti koji se može širiti u vrat, pogoršava se nakon jela ili u ležećem položaju, a može se ublažiti antacidima. Regurgitacija je povrat želučanog sadržaja u usta ili hipofarinks. Epigastrična bol također može biti simptom GERB-a. Ekstraesofagealni simptomi GERB-a uključuju dentalne erozije, laringitis, kašalj i astmu (2). Gastroezofagealna refluksna bolest (GERB) česta je dijagnoza svih dobnih skupina i oba spola, s procijenjenom stopom prevalencije od 8% do 33% diljem svijeta (3). Osnovni patofiziološki koncepti GERB-a uključuju disfunkciju donjeg ezofagealnog sfinktera, hijatalnu herniju, povećani intraabdominalni tlak, defekte antirefluksne barijere te poremećaje peristaltike jednjaka.

3.1. Disfunkcija donjeg ezofagealnog sfinktera

Disfunkcija donjeg ezofagealnog sfinktera podrazumijeva slabost mišićnog prstena smještenog na dnu jednjaka, koji sprječava vraćanje sadržaja želuca u jednjak. Jednjak ima dva funkcionalna sfinktera, gornji i donji ezofagealni sfinkter. Gornji ezofagealni sfinkter je zona visokog tlaka na prijelazu ždrijela u cervikalni dio jednjaka, dok je donji ezofagealni sfinkter (DES) također zona visokog tlaka na mjestu prijelaza jednjaka u želudac. DES se sastoji od intrinzičnih i ekstrinzičnih komponenti. Intrinzična komponenta DES-a sastoji se od glatkih mišićnih vlakana jednjaka pod neurohormonskom kontrolom. Vanjska komponenta sastoji se od dijafragmalne *crure* i frenoefezofagealnog ligamenta, koji donjem ezofagealnom sfinkteru pružaju anatomsku potporu (4).

Kod osoba s GERB-om donji ezofagealni sfinkter može biti oslabljen ili nepravilno funkcionirati, što omogućuje kiselinu i želučanom sadržaju da se vrati u jednjak. Dva su glavna obrasca disfunkcije sfinktera: abnormalno visoka stopa prolaznih DES relaksacija i neispravan bazalni DES tlak. DES održava zonu visokog tlaka uz prolazno opuštanje koje se fiziološki javlja kao odgovor na bolus hrane koja prelazi u želudac. Bolesnici sa simptomima GERB-a mogu imati česte prolazne relaksacije DES-a koje nisu potaknute gutanjem (tranzitorna relaksacija donjeg sfinktera jednjaka – TRDSJ), čime dolazi do nadvladavanja tlaka DES-a intragastričnim tlakom što dopušta refluks želučanog sadržaja u jednjak. Točan mehanizam povećane prolazne relaksacije je nepoznat. Na tonus donjeg ezofagealnog sfinktera i TRDSJ utječu čimbenici poput upotrebe alkohola, pušenja, kofeina, trudnoće, određenih lijekova poput nitrata i blokatora kalcijevih kanala (5).

U uvjetima mirovanja DES održava zonu visokog tlaka koja je 15-30 mmHg viša od intragastričnog tlaka. Manjina pacijenata s GERB-om ima konstantno slab DES s niskim tlakom, koji dopušta refluks svaki put kada tlak u želucu premaši tlak donjeg ezofagealnog sfinktera, obično pri tlaku DES-a nižem od 6 mmHg (6).

3.2 Hijatalna hernija

Gastroezofagealni spoj anatomski je složeno područje koje se sastoji od intrinzičnog dijela donjeg ezofagealnog sfinktera, kruralne dijafragme, intraabdominalnog dijela DES-a, Hisovog kuta te frenoefofagealnih ligamenata. Ezofagealna hijatalna hernija označava protruziju ili hernijaciju gornjeg dijela želuca kroz ošit u prsnu šupljinu, što kompromitira donji ezofagealni sfinkter.

Kod klizne hijatalne hernije (Tip I), koja je ujedno i najčešća, gastroezofagealni spoj i proksimalna kardija protrudiraju kroz dijafragmalni hijatus u stražnji medijastinum. Kod paraezofagealne ili hijatalne hernije tipa II, kardija želuca i donji dio jednjaka ostaju na ili ispod dijafragme, dok želučani fundus i/ili velika krivina prodiru kroz defekt u medijastinum. Tip III obuhvaća komponente paraezofagealne i klizne kile, gdje su gastroezofagealni spoj i dio želuca protrudirali u medijastinum. Kod paraezofagealne hernije tipa IV, debelo crijevo, tanko crijevo ili slezena uz želudac također herniraju u medijastinum (7).

Mnoga su istraživanja pokazala usku povezanost hijatalne hernije sa simptomima refluksa, refluksnim ezofagitisom, Barrettovim jednjakom te adenokarcinomom jednjaka. Pacijenti s hijatalnom hernijom imaju značajno veću predispoziciju za razvoj simptoma GERB-a u usporedbi s pacijentima bez hijatalne hernije, a kod bolesnika sa simptomatskim GERB-om postoji velika vjerojatnost da će se dokazati postojanje hijatalne hernije u usporedbi s onima bez simptoma. Povezanosti između hijatalne kile i simptoma refluksa, refluksnog ezofagitisa, Barrettovog jednjaka i adenokarcinoma jednjaka uglavnom su posljedica poremećaja mnogih antirefluksnih mehanizama koji dovode do povećane izloženosti želučanoj kiselini (8).

3.3. Povećani intraabdominalni tlak

Intraabdominalni tlak uključuje tlak u organima, organskim šupljinama te virtualnim šupljinama. Povišeni intraabdominalni tlak može biti rezultat prekomjerne tjelesne težine, trudnoće, crijevnih bolesti poput upale slijepog crijeva ili crijevne opstrukcije, te nakupljanja tekućine u trbušnoj šupljini. Povišeni intraabdominalni tlak može nadvladati tlak donjeg ezofagealnog sfinktera, što za posljedicu ima povrat želučane kiseline u jednjak (9).

3.4. Poremećaji peristaltike jednjaka

Jednjak je mišićna cijev kojoj je za prijenos bolusa hrane iz ždrijela u želudac potrebna koordinirana peristaltika i relaksacija gornjeg i donjeg ezofagealnog sfinktera. Poremećaj u peristaltici tijela jednjaka ili u opuštanju donjeg ezofagealnog sfinktera može dovesti do opstruktivnih simptoma, koji uključuju disfagiju, nekardijalnu bol u prsima i regurgitaciju (10). Primarni uzroci poremećaja motiliteta jednjaka uključuju ahalaziju, eozinofilni ezofagitis te difuzni spazam jednjaka. Dijagnosticiraju se na temelju specifičnih nalaza na ezofagealnoj manometriji, koji variraju od potpunog izostanka kontraktilnosti u pacijenata s ahalazijom do neobično snažnih ili poremećenih kontrakcija u onih s poremećajima hiperkontraktilnog motiliteta. Ahalazija je poremećaj motiliteta jednjaka karakteriziran abnormalnom peristaltikom i nedovoljnom relaksacijom donjeg ezofagealnog sfinktera. Bolesnici se najčešće javljaju s disfagijom na krutu hranu i tekućinu, regurgitacijom i povremenim bolovima u prsima sa ili bez gubitka težine. Etiologija ahalazije je nejasna, no vjeruje se da selektivni gubitak inhibicijskih neurona u mienteričnom pleksusu distalnog jednjaka i donjeg ezofagealnog sfinktera rezultira neuronskom neravnotežom ekscitatorne i inhibitorne aktivnosti. Ekscitatorni neuroni oslobađaju acetilkolin, dok inhibitorni neuroni oslobađaju vazoaktivni intestinalni peptid i dušikov oksid. Lokalno smanjenje vazoaktivnog intestinalnog peptida i dušikovog oksida s nesuprotstavljenom ekscitacijskom aktivnošću uzrokuje neuspješnu relaksaciju DES-a i posljedično poremećaj peristaltike jednjaka (11).

Eozinofilni ezofagitis je kronična, imunološki posredovana progresivna bolest jednjaka, koju karakterizira eozinofilna infiltracija te pojava kliničkih simptoma disfunkcije jednjaka.

Eozinofilni ezofagitis povezan je s alergijskim odgovorom na hranu ili aeroalergene, međutim može se javiti i kod pacijenata bez detektabilne alergije. Patogeneza eozinofilnog ezofagitisa još uvijek nije jasna, no smatra se da je odgovoran neprimjeren imunološki odgovor posredovan T-stanicama koji uključuje niz proupalnih medijatora i kemoatraktanata koji reguliraju nakupljanje eozinofila u jednjaku. Razlikovanje EE od drugih poremećaja jednjaka, posebno GERB-a, često je izazovno budući da eozinofili u jednjaku nisu patognomonični za EE (12). Neliječena bolest dovodi do trajnih oštećenja funkcije jednjaka zbog oštećenja vezivnog tkiva što dovodi do stenozе. Komplikacije eozinofilnog ezofagitisa uključuju pojavu striktura jednjaka, zastoj hrane, disfagiju, perforaciju i posljedičnu pothranjenost (13).

Difuzni spazam jednjaka rijedak je poremećaj motiliteta jednjaka karakteriziran istodobnim, nekoordiniranim ili brzo širećim kontrakcijama praćenih disfagijom. Segmenti jednjaka kontrahiraju se neovisno jedan o drugom istovremeno, uzrokujući nepravilnu propagaciju bolusa hrane. Etiologija difuznog spazma jednjaka je nepoznata. Poremećaji koordinacije peristaltike vjerojatno su posljedica neravnoteže između inhibicijskih i ekscitacijskih postganglijskih putova. Izloženost želučanoj kiselini također može rezultirati spazmom jednjaka (14).

4. Epidemiologija i rizični čimbenici

GERB je jedan od najčešćih gastrointestinalnih poremećaja, s prevalencijom od približno 20% odraslih u zapadnoj kulturi. Međutim, stvarna prevalencija ovog poremećaja mogla bi biti veća jer sve više pojedinaca ima pristup antacidnim sredstvima bez recepta. Prevalencija GERB-a nešto je veća u muškaraca nego u žena, no studije procjenjuju da je skupna prevalencija simptoma GERB-a neznatno veća u žena u usporedbi s muškarcima. Muškarci s dugotrajnim simptomima GERB-a imaju veću incidenciju Barrettovog jednjaka (23%) u usporedbi sa ženama (14%) (5). Prema europskim istraživanjima, 8,8% ispitanika je prijavilo prevalenciju žgaravice i/ili regurgitacije barem jednom tjedno (15).

Postoji niz dobro poznatih čimbenika rizika za razvoj GERB-a i njegovih komplikacija (Tablica 1). Čimbenici rizika za GERB uključuju stariju dob, prekomjerni indeks tjelesne mase (BMI) i pušenje. Prehrambene navike poput konzumacije kisele hrane i vrijeme uzimanja obroka te količina obroka također mogu pridonijeti razvoju GERB-a.

Starija dob značajnije je povezana s pojavom komplikacija GERB-a nego s pojavom simptoma. Također, broj hospitalizacija zbog striktura jednjaka, erozivnog ezofagitisa te adenokarcinoma jednjaka značajno raste kod populacije starije životne dobi. Ne postoji jasna povezanost između spola i striktura jednjaka, međutim rizik od razvoja erozivnog ezofagitisa veći je u muškaraca nego u žena, kao i mnogo veći rizik razvoja Barrettovog jednjaka te adenokarcinoma jednjaka. Rasa ne utječe bitno na pojavu simptoma GERB-a, no kod bijele rase zapažena je veća učestalost pojave ezofagitisa, striktura te adenokarcinoma jednjaka (16).

Pretilost je jedan od glavnih čimbenika rizika za razvoj simptoma GERB-a. Dokazano je kako su dugotrajne komplikacije GERB-a kao što su erozivni ezofagitis, Barrettov jednjak te adenokarcinom jednjaka povezani s pretilošću (17).

Nije ustvrđena povezanost adenokarcinoma jednjaka, erozivnog ezofagitisa te striktura jednjaka s infekcijom *Helicobacter pylori*. Kod nekih bolesnika *H. pylori* može uzrokovati atrofiju želuca te posljedično i smanjeno izlučivanje želučane kiseline, stoga je predloženo da bi infekcija *H. pylori* mogla prevenirati razvoj GERB-a kod pacijenata koji su joj podložni (16).

Pušenje duhana može utjecati na sniženje tlaka donjeg ezofagealnog sfinktera, olakšavajući povrat želučane kiseline. Također smanjuje proizvodnju sline bogate bikarbonatom koja je važna za puferiranje i ispiranje kiseline u jednjaku (18). Pušenje stoga pogoduje razvoju simptoma GERB-a te je važan čimbenik rizika za razvoj striktura, erozivnog ezofagitisa i adenokarcinoma jednjaka.

Tablica 1. Povezanost rizičnih čimbenika GERB-a i razvoja komplikacija (16).

Faktor rizika	Simptomi	Ezofagitis	Striktura jednjaka	Adenokarcinom jednjaka
Dob	+/-	+	+	++
Muški spol	+/-	+	+/-	++
Bijela rasa	+/-	+	+	++
Pretilost	+	+		++
H. Pylori	+/-	-		-
Pušenje	+	+	+	++

+: pozitivna asocijacija

++: izrazito pozitivna asocijacija

-: negativna asocijacija

+/-: nema povezanosti ili je povezanost heterogena

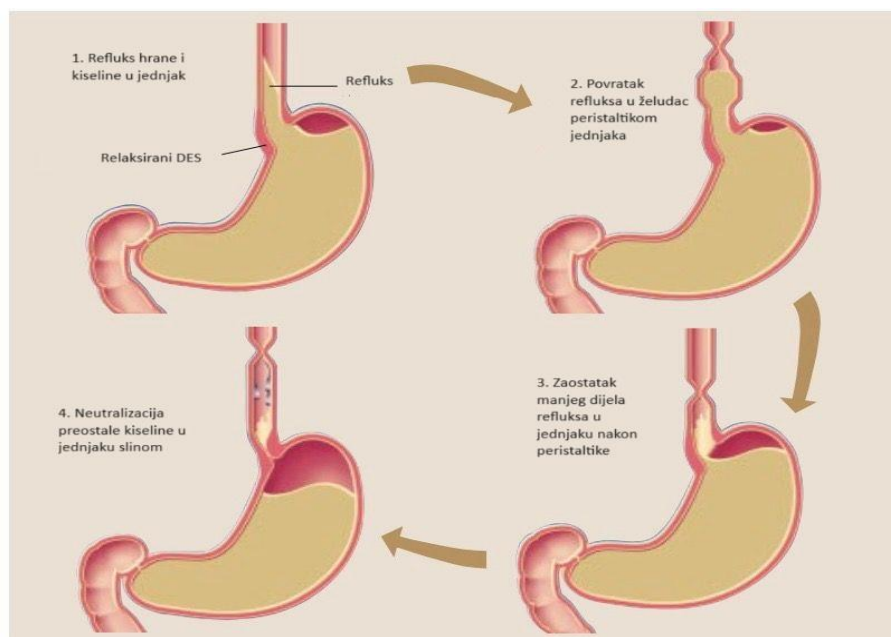
5. Patofiziologija GERB-a

Glavna komponenta koja uzrokuje oštećenje sluznice jednjaka kod GERB-a je refluks. Refluks čine različite koncentracije kiseline, žuči, pepsina, sadržaja hrane i normalne crijevne mikrobiote. Patogeneza gastroezofagealne refluksne bolesti je multifaktorijalna i uključuje brojne čimbenike koji pridonose narušavanju obrambenih mehanizama sluznice jednjaka od refluksa. Do GERB-a dolazi kada razina refluksa kiseline u jednjaku dospije do patoloških razina te agresivni mehanizmi koji su potencijalno štetni za jednjak nadvladaju zaštitne mehanizme kao što su ispiranje kiseline iz jednjaka i otpornost sluznice. Mehanizam kojim kiselina vodi do ozljede sluznice dobro je proučen. Klorovodična kiselina u epitelu jednjaka dovodi do gubitka stanične cjelovitosti, staničnog edema te intraepitelne nekroze. Također dolazi do otpuštanja proupalnih medijatora što dovodi do naseljavanja imunoloških stanica na sluznicu jednjaka i do aktivacije kaskade upalnih puteva koji rezultiraju proizvodnjom reaktivnih kisikovih radikala (ROS) i daljnjim oštećenjem stanica (19).

Među primarnim, prethodno opisanim mehanizmima za koje se smatra da doprinose razvoju GERB-a su tranzitorne relaksacije donjeg sfinktera jednjaka (TRDSJ-ovi) ili smanjeni tonus donjeg ezofagealnog sfinktera u mirovanju, oslabljeni klirens kiseline jednjaka, odgođeno pražnjenje želuca, smanjena salivacija te oslabljena otpornost tkiva (20).

Sekundarni uzroci GERB-a uključuju stanja hipersekrecije kiseline kao što je Zollinger-Ellisonov sindrom, poremećaje vezivnog tkiva poput sklerodermije, opstrukcija izlaznog otvora želuca ulceracijom ili strikturom, odgođeno pražnjenje želuca zbog stanja poput gastropareze, neuromuskularne bolesti, disfunkcija pilorusa. Značajna insufijencija bilo kojeg od ovih mehanizama može promijeniti ravnotežu iz kompenziranog stanja u dekompenzirano stanje. Manifestacija prelaska u dekompenzirano stanje uključuje pojavu simptoma i komplikacija kao što su žgaravica i ezofagitis (21).

Operativni zahvati želuca također imaju utjecaj na pojavu GERB-a. Incidencija pogoršanja gastroezofagealne refluksne bolesti i *de novo* nastanak GERB-a nakon laparoskopske gastrektomije iznosi 35% (22).

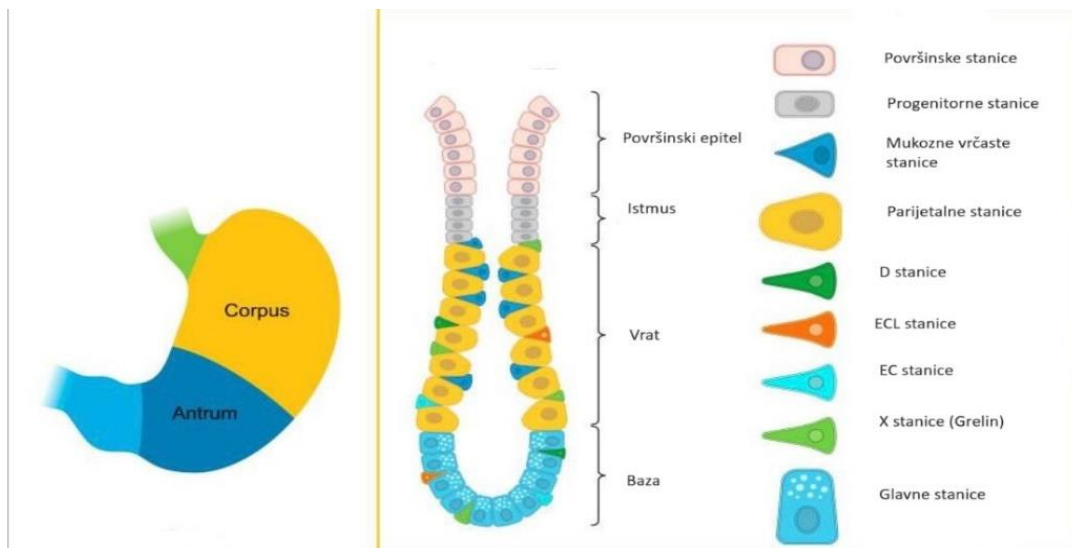


Slika 1. Prikaz zbivanja tijekom fiziološkog refluksa (21).

5.1. Produkcija i lučenje želučane kiseline

Želudac je podijeljen u tri anatomske regije: antrum, korpus te kardija. Unutar sluznice želuca smješteni su skupovi stanica organiziranih u želučane žlijezde. Korpus predstavlja najveći dio želuca u kojem su smještene oksintične žlijezde. U gornjoj četvrtini žlijezdi smještene su foveolarne površinske mukozne stanice. Oksintične žlijezde u svojoj bazi sadrže veliki broj parijetalnih stanica koje izlučuju klorovodičnu kiselinu. Također se smatra da parijetalne stanice luče i intrinzični faktor potreban za apsorpciju vitamina B12. Oksintičke žlijezde također sadrže mukozne stanice koje migriraju prema bazi i potom se rediferenciraju u glavne stanice koje izlučuju pepsinogen. Oksintičke žlijezde karakterizira i prisutnost enteroendokrinih stanica koje izlučuju grelin, stanice slične enterokromafinskim (ECL) koje izlučuju histamin, D stanice koje izlučuju somatostatin i nekoliko enterokromafinskih (EC) stanica koje izlučuju serotonin.

Antralne ili pilorične žlijezde sadrže površinske foveolarne i duboke mukozne stanice. G stanice, smještene pretežno u antrumu želuca, izlučuju gastrin. Također su prisutne D i EC stanice. Žlijezde oksintičnog tipa u antrumu sadrže parijetalne stanice i glavne stanice, ali u znatno manjem broju u usporedbi s korpusnim žlijezdama. Kardijalne žlijezde karakterizirane su odsutnošću parijetalnih stanica i glavnih stanica te su karakteristikama sličnije antralnim žlijezdama (23).



Slika 2. Prikaz stanica želuca (23).

Parijetalne stanice su stimulirane na lučenje HCl nakon aktivacije receptora za histamin 2, acetilkolin i/ili gastrin. Želudac proizvodi prosječno 2 litre HCl dnevno, koja u kombinaciji s pepsinom cijepanjem proteina razgrađuje hranu. Tijekom obroka, proizvodnja kiseline parijetalnih stanica stimuliranih vagusom značajno raste. Distenzija želuca, koncentracija vodikovih iona i peptidi preko neuralnih refleksa šalju podražaje za povećanje oslobađanja gastrina što također povećava proizvodnju kiseline (21).

5.2. Regulacija lučenja želučane kiseline

Izlučivanje kiseline putem parijetalnih stanica kontroliraju tri regulatorna puta: acetilkolinski, gastrinski i histaminski receptorni put. Ovi putovi su stimulirani hranom preko živca vagusa. Otpuštanje acetilkolina potiče miris i okus hrane. Živčana stimulacija stanica antruma vagusom dovodi do oslobađanja gastrina, što potiče daljnje lučenje kiseline.

Probavljena hrana u želucu kao i povišeni želučani pH također kemijski potiču na oslobađanje gastrina iz G stanica u želučanom antrumu, dok ga sniženi pH inhibira induciranjem oslobađanja somatostatina iz antralnih D stanica. Gastrin se veže za gastrinski receptor na parijetalnim stanicama smještenim u želučanom tijelu i fundusu. Acetilholin i gastrin potiču stanice slične enterokromafinu na oslobađanje histamina. Posljednji korak u proizvodnji želučane kiseline događa se preko želučane protonske pumpe, u apeksu membrana parijetalnih stanica (21).

5.3. Protonska pumpa

Vodik-kalij adenzin trifosfataza ($H^+,K^+-ATPaza$), ili želučana protonska pumpa, enzimski je sustav smješten na sekretornoj površini želučanih parijetalnih stanica. Sastoji se od dvije komponente: veća (alfa) podjedinica sadrži približno 1000 aminokiselina s transportnim i katalitičkim funkcijama, dok se manja (beta) podjedinica sastoji od oko 300 aminokiselina sa strukturnim funkcijama (21). Svaka želučana parijetalna stanica sadrži oko 1 milijun protonskih pumpa u svojim citoplazmatskim membranama. Funkcija pumpe je zamjena vodikovih iona iz citosola parijetalne stanice za ione kalija iz sekretornih kanalića koristeći energiju dobivenu cijepanjem ATP-a. U sekretornim kanalićima spajaju se kloridni ioni s vodikovim ionima kako bi nastala HCl (21).

5.4. Hipersekrecija želučane kiseline

Gastrin je ključni hormon koji regulira lučenje želučane kiseline, stoga je hipergastrinemija važan dijagnostički pokazatelj razine lučenja želučane kiseline. Stanja hipersekrecije želučane kiseline povećavaju rizik od peptičkog ulkusa, gastroezofagealne refluksne bolesti i gastrointestinalnog krvarenja te povećavaju morbiditet i mortalitet povezan s tim stanjima.

Koncentracija gastrina u serumu u zdrave osobe natašte trebala bi biti ispod 100 pg/ml (24). Nakon ingestije obroka koji sadrži proteine, gastrin u serumu raste od bazalne razine do maksimalne razine unutar otprilike 20 minuta. U stanjima kao što je atrofični gastritis, očekuje se hipergastrinemija u uvjetima hipoklorhidrije ili aklorhidrije zbog nedostatka negativne povratne sprege na oslobađanje gastrina. Neka od stanja hipergastrinemije su Zollinger-Ellison sindrom, gastropareza, opstrukcija pilorusa, infekcija *Helicobacter pylori* (24).

5.4.1. Zollinger-Ellison sindrom

Zollinger-Ellisonov sindrom (ZES) karakteriziraju peptička ulkusna bolest, gastroezofagealna refluksna bolest i kronični proljev uzrokovan gastrinomom, tumorom dvanaesnika ili gušterače koji luči gastrin što rezultira povećanom stimulacijom stanica želuca koje izlučuju kiselinu. Gastrinomi se tri puta češće pojavljuju u duodenumu nego u gušterači, osobito u njegovom proksimalnom dijelu. Prosječno je potrebno 8 godina od početka simptoma do dijagnoze zbog raširene upotrebe inhibitora protonske pumpe (PPI). Komplikacije neometanog otpuštanja gastrina uključuju tešku i/ili refraktornu peptičku ulkusnu bolest koja je uglavnom lokalizirana u postbulbarnoj regiji duodenuma, razvojem ezofagitisa ili duodenojejunitisa te proljev (25).

5.4.2. Gastropareza

Gastropareza je kliničko stanje koje je posljedica odgođenog pražnjenja želuca u odsutnosti mehaničke opstrukcije. Najčešći simptomi uključuju mučninu, povraćanje, ranu sitost, osjećaj punoće nakon obroka, bol u gornjem dijelu trbuha i gubitak težine. Ovi simptomi mogu ozbiljno negativno utjecati na kvalitetu života pacijenata koji pate od ovog poremećaja. Etiologija gastropareze najčešće je idiopatska.

Drugi manje česti etiološki uzroci uključuju povezanost s funkcionalnim poremećajima crijeva, Chagasovom bolešću, postvirusnim, neurološkim poremećajima, endokrinim stanjima, poremećajima vezivnog tkiva, zračenjem, želučanom ishemijom i lijekovima (opioidi, antikolinergici, lijekovi protiv dijabetesa) (26). Odgoda pražnjenja želuca povezana s gastroparezom dovodi do produljenog zadržavanja hrane u želucu, povećanja gradijenta gastroezofagealnog tlaka, volumena želuca i volumena potencijalnog refluksata što posljedično uzrokuje povećano lučenje kiseline i refluks (27).

5.4.3. Opstrukcija pilorusa

Opstrukcija izlaznog otvora želuca odnosno pilorusa rezultat je bilo kojeg patološkog procesa koji uzrokuje mehaničku zapreku pražnjenju želuca. Uzroci mogu biti dobroćudna ili zloćudna mehanička opstrukcija ili se može javiti u sklopu poremećaja motiliteta koji ometa pražnjenje želuca. Anatomski, mehanička opstrukcija može biti na distalnom dijelu želuca, piloričnom kanalu ili duodenumu. Benigni uzroci mehaničkih opstrukcija mogu biti peptički ulkus, polipi, anastomotske strikture, Crohnova bolest, akutni i kronični pankreatitis. Mehaničku opstrukciju mogu uzrokovati karcinomi u području pilorusa, antropiloričnoj zoni i silaznom duodenumu. Distalni rak želuca najčešći je zloćudni tumor, koji čini do 35% slučajeva opstrukcije pilorusa, adenokarcinom gušterače s duodenalnim ili želučanim proširenjem čini 15% do 25% slučajeva (28). Opstrukcija pilorusa uzrokuje antralnu distenziju, koja inducira neuralnu aktivaciju parijetalnih stanica putem vagalnog oslobađanja acetilkolina. Oboljeli će pacijenti obično imati hipergastrinemiju, stoga diferencijalna dijagnoza hipergastrinemije uključuje opstrukciju izlaznog otvora želuca i poremećaje pražnjenja želuca. U bolesnika s kroničnom opstrukcijom javlja se hiperplazija parijetalnih i ECL stanica (24).

5.4.4. Infekcija *Helicobacter pylori*

Helicobacter pylori je gram-negativna bakterija, koja kolonizira sluznicu želuca. Pomoću kemotaksije prvo kolonizira antrum, gdje nema stanica koje proizvode kiselinu te tako izbjegne područja s niskim pH. Na epitelne stanice prianja pomoću adhezina. Također proizvodi ureazu, koja metabolizira ureu prisutnu u želucu u amonijak i ugljični dioksid čime neutralizira područje kolonizacije te preživljava u ekstremnim uvjetima želuca. *H. pylori* izaziva upalu aktivacijom proupalnih citokina što utječe na aktivnost D stanica koje proizvode somatostatin, G stanica koje proizvode gastrin i parijetalnih stanica koje proizvode kiselinu. Kod gastritisa uzrokovanog *H. pylori* dolazi do smanjenja razine somatostatina, a budući da somatostatin negativnom povratnom spregom regulira gastrin, dolazi do hipergastrinemije (28).

6. Klinička slika i simptomatologija gastroezofagealne refluksne bolesti

Gastroezofagealna refluksna bolest najčešće se prezentira tipičnim simptomima poput žgaravice i regurgitacije. Međutim, može se očitovati i atipično simptomima kao što su laringitis, astma, kašalj ili nekardijalna bol u prsima. Bolesnici s atipičnim manifestacijama mogu i ne moraju imati popratnu žgaravicu. Klasični simptomi refluksa izostaju u 40% do 60% astmatičara, u 57% do 94% bolesnika s ORL tegobama i u 43% do 75% bolesnika s kroničnim kašljem kod kojih se sumnja na refluks kao etiologiju (29).

6.1. Tipični simptomi GERB-a

Klasični i najčešći simptom GERB-a je žgaravica. Žgaravica je osjećaj žarenja u prsima koji se može širiti i do usne šupljine kao rezultat refluksa kiseline u jednjak. Obično se javlja nakon obroka ili nakon ležanja noću, a može se pogoršati saginjanjem.

GERB je čest uzrok bolova u prsima te je stoga važno razlikovati kardijalnu i nekardijalnu bol zbog potencijalno ozbiljnih komplikacija srčanih bolesti te raznolikih algoritama dijagnostike i liječenja ovih dvaju etiologija boli u prsima. Smatra se da se bol javlja kao rezultat stimulacije kemoreceptora ili distenzije jednjaka. Bol koja je posljedica bolesti srca može se pogoršati vježbanjem, dok je manje vjerojatno da će žgaravica biti povezana s tjelesnom aktivnošću, uz moguću iznimku saginjanja (21). Nije neuobičajeno da se pacijenti s GERB-om žale na osjećaj punoće ili knedlu u stražnjem dijelu grla, što se naziva globus senzacija. Uzrok globusa do sada još nije dobro razjašnjen, ali se smatra da izloženost hipofarinksa kiselini dovodi do povećane toničnosti gornjeg ezofagealnog sfinktera. Neki pacijenti s GERB-om također mogu doživjeti kroničnu mučninu i povraćanje. Važno je ustanoviti ima li pacijent alarmantne simptome povezane s GERB-om, koji su, ukoliko se ustvrde, indikacija za endoskopiju i hitnu gastroenterološku obradu. Alarmantni simptomi uključuju disfagiju (otežano gutanje) i odinofagiju (bolno gutanje) koje mogu ukazivati na prisutnost komplikacija kao što su strikture, ulceracije i/ili malignitet. Drugi alarmantni znakovi i simptomi uključuju anemiju, krvarenje i nenamjerni gubitak tjelesne težine (1).

6.2. Atipični simptomi GERB-a

Smatra se da su za pojavu atipičnih simptoma GERB-a odgovorna dva mehanizma: mikroaspiracija želučanog sadržaja i vagalno posredovani događaji. Poremećaj u bilo kojem od zaštitnih mehanizama može omogućiti izravan kontakt štetnog gastroduodenalnog sadržaja s grkljanom ili dišnim putovima, što rezultira laringitisom, kroničnim kašljem ili astmom. Jednjak i bronhalno stablo imaju zajedničko embriološko podrijetlo te time i zajedničku neuralnu inervaciju putem živca vagusa. Podražaj distalnog jednjaka kiselinom može stimulirati receptore osjetljive

na kiselinu, što rezultira nekardijalnom boli u prsima, kašljem ili bronhokonstrikcijom i astmom (29).

6.2.1. Astma

Većina bolesnika s astmom žali se na istovremenu žgaravicu. Napadaji astme mogu izazvati ezofagealni refluks želučanog sadržaja stvaranjem negativnog intratorakalnog tlaka, prevladavajući barijeru donjeg ezofagealnog sfinktera. Alternativno, gastroezofagealni refluks – izravnom aspiracijom ili neizravno stimulacijom distalnog ezofagealnog senzornog vagalnog živca može izazvati bronhospazam i astmu. Također je poznato da lijekovi za astmu poput teofilina, beta 2-agonista i prednizona mogu potaknuti GERB povećavajući izloženost jednjaka refluksu kiseline utječući na zaštitne mehanizme protiv GERB-a (30).

6.2.2. Kronični kašalj

Kronični kašalj koji traje dulje od 3 tjedna jedna je od najčešćih kliničkih manifestacija u praksi primarne zdravstvene zaštite. Postoje dokazi da je refluks kiseline jedan od vodećih uzroka kroničnog kašlja u svim dobnim skupinama. Neki su pacijenti s kroničnim kašljem pokazali značajno poboljšanje simptoma nakon primanja antacidne terapije. Slično kao i kod astme, uzročno-posljedičnu povezanost često je teško utvrditi jer kronični kašalj može izazvati GERB, ali i biti uzrokovan njime. Kašalj povezan s GERB-om javlja se uglavnom tijekom dana i u uspravnom položaju. Često je neproduktivan i dugotrajan. Na GERB treba posumnjati u bolesnika s kašljem čiji su simptomi kronični, nisu pušači, ne uzimaju lijekove koji izazivaju kašalj (poput ACE inhibitora), s urednom rendgenskom snimkom prsnog koša i u onih u kojih nema znakova astme ili postnazalnog dripa (31).

6.2.3. Refluksni laringitis

GERB se sve više povezuje s otorinolaringološkim simptomima i poremećajima, pogotovo laringealnim. Iritacija grkljana kao posljedica GERB-a se često naziva refluksni laringitis, ili laringofaringealni refluks. Do iritacije grkljana tokom GERB-a dolazi zbog izravnog kontakta laringealne sluznice s gastroduodenalnim kiselim sadržajem što dovodi do iritacije i upale. Laringealni simptomi koji se često povezuju s GERB-om mogu uključivati promuklost, potrebu za pročišćavanjem grla, kašalj, bol ili peckanje u grlu, disfagiju i globus. Promuklost je u približno 10% slučajeva uzrokovana GERB-om, a kronični laringitis i grlobolja koja se teško liječi povezani su s refluksom kiseline u čak 60% pacijenata. Laringoskopska procjena obično čini prvu liniju dijagnostičkih postupaka u bolesnika sa laringealnim simptomima za koje se sumnja da imaju GERB. GERB može biti odgovoran za nastanak patoloških promjena grkljana vidljivih na laringoskopiji kao što su ulceracije, čvorovi na glasnicama, granulomi ili čak leukoplakija i karcinom. Mnogi laringealni znakovi pripisani su GERB-u, uključujući eritem i edem stražnjeg grkljana, polipe glasnica, granulome i subglotičnu stenozu, međutim, većina ovih znakova nije specifična za GERB i može se također pojaviti kao posljedica drugih iritansa grkljana, kao što su pušenje, alkohol, virusna bolest, prekomjerna upotreba glasa ili alergeni iz okoliša (32).

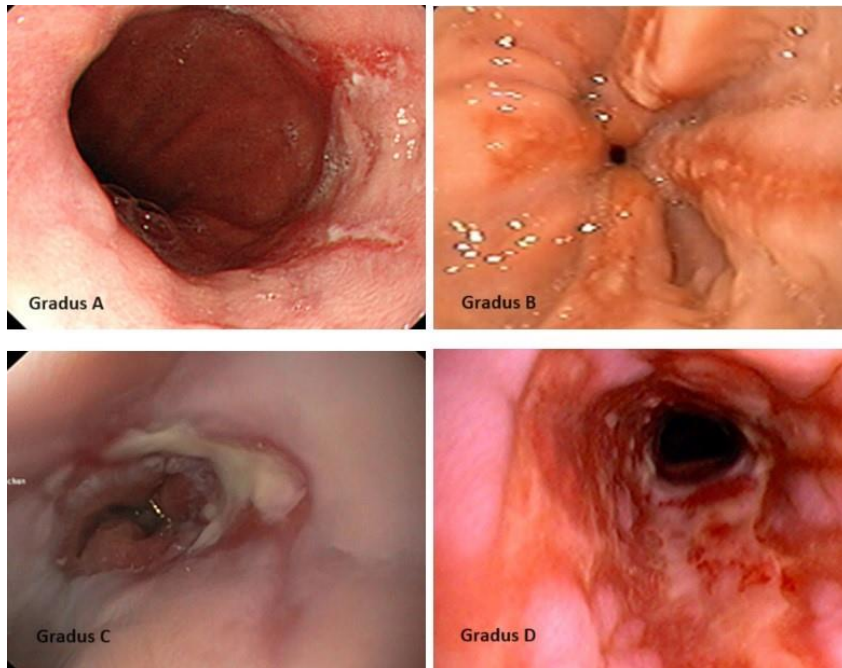
7. Klasifikacija GERB-a

Razlika između fiziološkog refluksa želučanog sadržaja u jednjak i refluksa koji rezultira bolešću (tj. GERB) ovisi o nekoliko faktora. Fiziološki refluks želučanog sadržaja u jednjak može biti normalan kod mnogih pojedinaca, a većina epizoda refluksa su kratke i ne uzrokuju simptome, oštećenje jednjaka ili komplikacije.

GERB se definira kao stanje koje se razvija kada refluks želučanog sadržaja u jednjak uzrokuje neugodne simptome i/ili komplikacije. Blagi simptomi koji se javljaju 2 ili više dana u tjednu mogu se smatrati problematičnim. GERB se može podijeliti u kategorije erozivne i neerozivne tj. endoskopski negativne refluksne bolesti (NERB). Erozivna kategorija uključuje simptome GERB-a s dokazima oštećenja sluznice jednjaka, dok kategorija NERB-a uključuje simptome bez endoskopskog dokaza oštećenja sluznice jednjaka (33). GERB također možemo klasificirati ovisno o simptomima koji mogu biti ezofagealni ili ekstraefagealni. Endoskopija, s citološkim ispiranjem i/ili biopsijom abnormalnih područja, nužna je pretraga za uspješno ocjenjivanje težine i klasifikacije GERB-a.

Tablica 2. Endoskopska evaluacija GERB-a po Los Angeles klasifikaciji (34).

STUPANJ A	Jedna (ili više) lezija manja od 5 mm na naborima sluznice jednjak
STUPANJ B	Jedna (ili više) lezija > 5 mm na naborima sluznice, ali koje ne prelaze na susjedne nabore
STUPANJ C	Jedna (ili više) lezija sluznice koje međusobno konfluiraju i zahvaćaju ≥ 2 nabora sluznice, ali manje od 75% cirkumferencije donjeg dijela jednjaka
STUPANJ D	Jedna (ili više) lezija sluznice koja zahvaća najmanje 75% cirkumferencije jednjaka



Slika 3. Prikaz lezija sluznice jednjaka i gradiranje po Los Angeles klasifikaciji (35).

8. Komplikacije GERB-a

Gastroezofagealna refluksna bolest, pogotovo neliječena, može dovesti do ezofagealnih ili ekstraesofagealnih komplikacija. Ove komplikacije mogu biti posljedica izravne upale zbog refluksata ili nastati kao posljedica reparativnog procesa (npr. peptička striktura i Barrettova metaplazija). Razumijevanje ovih komplikacija je ključno za rano otkrivanje i adekvatno liječenje, čime se smanjuje rizik od dugoročnih posljedica, stoga su rana dijagnoza, redovito praćenje pacijenata s GERB-om i adekvatna terapija ključni za prevenciju ovih komplikacija.

8.1. Ezofagealne komplikacije GERB-a

Glavne ezofagealne komplikacije povezane s perzistentnom gastroezofagealnom refluksnom bolešću uključuju erozivni ezofagitis, ulceracije, strikture, Barretov jednjak i gastrointestinalno krvarenje. Dugoročne posljedice i komplikacije perzistentne gastroezofagealne refluksne bolesti često je teško prepoznati i mogu ostati nedijagnosticirane dugi niz godina. Perzistentni GERB može se manifestirati na nekoliko načina: kao neprepoznati GERB kod pacijenata koji nisu bili liječeni, a prezentiraju se s *de novo* komplikacijama GERB-a; kao neadekvatno liječeni GERB kod kojeg pacijenti ostaju simptomatični; kao GERB koji je adekvatno liječen i bez simptoma, ali pacijenti još uvijek imaju abnormalnu/patološku izloženost ezofagealnoj kiselini te imaju komplikacije unatoč liječenju (36).

8.1.1. Erozivni ezofagitis

Erozivni ezofagitis je stanje koje nastaje kao posljedica kronične upale sluznice jednjaka uslijed stalnog izlaganja želučanoj kiselini. Ovaj proces dovodi do oštećenja i ulceracija sluznice jednjaka, što može izazvati niz simptoma i komplikacija. Iako otprilike samo jedna trećina pacijenata sa simptomima refluksa ima endoskopski pozitivne nalaze sa erozijama i ulceracijama, erozivni ezofagitis potencijalna je manifestacija i komplikacija GERB-a. Klinički simptomi erozivnog ezofagitisa mogu varirati, a često uključuju disfagiju, odinofagiju i regurgitaciju. Vjerojatnije je da će teški erozivni ezofagitis biti povezan s noćnim GERB-om radi produženog noćnog vremena uklanjanja kiseline. Oko 47% pacijenata koji su izjavili da imaju simptome GERB-a jednu godinu ili kraće, imalo je erozivni ezofagitis. Također, povećani rizik od erozivnog ezofagitisa imali su pacijenti koji su svakodnevno osjećali simptome GERB-a, u usporedbi s onima s rjeđim epizodama žgaravice (37).

8.1.2 Striktura i ulceracije jednjaka

GERB spada pod najčešće uzroke striktura jednjaka, čineći približno 70% svih slučajeva. Peptične striktura i ulceracije jednjaka predstavljaju teže komplikacije GERB-a koje se javljaju u kombinaciji s teškim neliječenim erozivnim ezofagitisom u približno 10% bolesnika te su povezane s visokom stopom relapsa. Suženja jednjaka javljaju se uglavnom u starijih osoba te se rizik od nastanka striktura povećava s dobi (38). Patogeneza striktura jednjaka nije jasna. Neki smatraju da se striktura razvijaju tokom cijeljenja sluznice nakon kroničnih ulkusa jednjaka što rezultira pretjeranom fibrozom. Ulceracije sluznice jednjaka mogu biti komplicirane krvarenjima iz gornjeg gastrointestinalnog trakta te rijeđe perforacijama jednjaka (36).

8.1.3. Barrettov jednjak

Barrettov jednjak je stanje koje karakterizira metaplazija skvamoznog epitela jednjaka u cilindrični epitel sličan želučanom kao odgovor na kroničnu izloženost želučanoj kiselini kod pacijenata s dugotrajnom gastroezofagealnom refluksnom bolešću. Ovaj fenomen je od posebnog kliničkog značaja jer predstavlja prekanceroznu leziju koja značajno povećava rizik od razvoja adenokarcinoma jednjaka. Ukoliko dođe do intestinalne metaplazije, endoskopski će područje metaplastične sluznice jednjaka biti boje lososa. Ukoliko je promjena veća od jednog centimetra u duljini, nužno je napraviti endoskopsku biopsiju kako bi se utvrdilo jesu li u uzorku prisutne displastične stanice. Faktori rizika za razvoj Barrettovog jednjaka uključuju dugotrajni GERB, pretilost (abdominalna pretilost osobito povećava intraabdominalni tlak i doprinosi refluksu), pušenje, genetska predispozicija (39). Godišnji rizik od razvoja karcinoma jednjaka je približno 0,25% za bolesnike bez displazije i 6% za bolesnike s displazijom visokog stupnja. Studije nisu otkrile značajne razlike u incidenciji raka za pacijente s Barrettovim jednjakom koji primaju terapiju GERB-a (40). Nakon što se otkrije i potvrdi Barrettov jednjak, pacijenta je bitno pratiti.

Glavni cilj nadzora je otkriti displaziju i rani stadij adenokarcinoma jednjaka koji je podložan endoskopskoj eradikacijskoj terapiji. Abnormalnosti sluznice uočene tijekom endoskopske evaluacije treba ukloniti endoskopskom resekcijom sluznice ako je moguće, te uzeti uzorak biopsijom za patološku procjenu. Abnormalnosti sluznice ne uključuju erozivni ezofagitis, koji, ako se pronađe, zahtijeva prilagodbu terapije za suzbijanje kiseline te ponovnu endoskopsku procjenu za 8 do 12 tjedana nakon optimizacije terapije (41).

8.2. Ekstraefozagealne komplikacije GERB-a

Respiratorne manifestacije GERB-a predstavljaju jedan od najraširenijih i najizazovnijih ekstraefozagealnih sindroma, međutim odnos između refluksa i respiratornih simptoma često je teško utvrditi s visokim stupnjem sigurnosti. U slučaju respiratornih simptoma povezanih s GERB-om tipični ezofagealni simptomi često izostaju, što odgovara takozvanom "tihom GERB-u". Moguće ekstraefozagealne komplikacije uključuju sindrom refluksne astme, refluksnog laringitisa te sindrom refluksnog kašlja. Astma i GERB su često povezivani pojmovi te prevladava mišljenje da refluks može izazvati ili pogoršati astmu. Uzročnu vezu refluksa i astme podupiru rezultati studija koje proučavaju učinke acidifikacije jednjaka na plućnu funkciju, zajedno s nekontroliranim studijama o učinku antirefluksnih terapija za koje je objavljeno da smanjuju potrebe za lijekovima za astmu u gotovo 75% pacijenata. Dva predložena mehanizma pomoću kojih refluks može potaknuti astmu su mikroaspiracija i vagalno posredovani bronhospazam (42). Refluksni laringitis tipično je posljedica učinka refluksa na glotis i glasnice. Pacijenti mogu imati mnoštvo simptoma u rasponu od promuklosti, osjećaja globusa i kroničnog čišćenja grla do žgaravice i regurgitacije. Za razliku od bolesnika s gastroefozagealnim refluksom, koji je povezan s donjim ezofagealnim sfinkterom, bolesnici s laringofaringealnim refluksom tipično imaju patološke promjene gornjeg ezofagealnog sfinktera.

Indirektna laringoskopija ima važnu ulogu u karakterizaciji refluksnog laringitisa. Iako su mnogi nalazi nespecifični, neki snažno upućuju na to da je upala uzrok refluksa (43). Sindrom refluksnog kašlja definira se kao kronični kašalj koji traje više od 8 tjedana. GERB se, uz astmu i postnazalno kapanje, smatra jednom od tri najčešće etiologije kroničnog kašlja, čineći približno 20% slučajeva kroničnog kašlja. Stoga bi, prema objavljenim smjernicama, dijagnostika GERB-a trebala bi biti indicirana u bolesnika s kroničnim kašljem. Trenutačno je prvi izbor 24-satna pH-metrija. Kada ova pretraga nije dostupna, ezofagogastroduodenoskopija i barijeva ezofagografija mogu biti alternativne opcije. Manometrija visoke rezolucije trenutno je najkorisnija dostupna tehnika (44). Samo manjina bolesnika s kroničnim kašljem i GERB-om ima tipične probavne simptome i/ili jasne dokaze ezofagitisa (45). Još jedna ekstraefagealna komplikacija GERB-a su dentalne erozije. Dentalna erozija nepovratan je gubitak tvrdog zubnog tkiva, a glavni je uzrok refluks kiseline u bolesnika s GERB-om. Dentalne erozije su uzrokovane kombinacijom vanjskih čimbenika, kao što su demineralizirajuća kisela hrana, kisela pića i lijekovi, i unutarnjih uzroka erozije zuba, kao što je ponovno povraćanje ili regurgitacija želučanog sadržaja. Slina je glavni obrambeni mehanizam u usnoj šupljini: kvaliteta i količina sline pruža zaštitu kroz čišćenje i neutralizaciju kiseline. U bolesnika s GERB-om volumen protoka sline i funkcija gutanja značajno su smanjeni. Smanjenje količine sline dovodi do oralne suhoće, koja se ponekad razvija u kserostomiju (46).

9. Dijagnostičke metode

Gastroezofagealna refluksna bolest empirijski se dijagnosticira i liječi na temelju kliničke procjene simptoma, stoga je važno postaviti dobro usmjerena pitanja. Nekoliko dijagnostičkih metoda se koristi za potvrdu dijagnoze GERB-a, procjenu težine bolesti i isključivanje drugih mogućih uzroka simptoma. Ove metode uključuju endoskopiju gornjeg probavnog trakta, mjerenje kiselosti jednjaka (pH-metrija), funkcionalne testove jednjaka i radiografske pretrage. Indikacije za endoskopski pregled uključuju bolesnike s alarmantnim simptomima, neuspjeh terapije (kod bolesnika koji koriste empirijsku terapiju za GERB, ali se simptomi i smetnje i dalje ponavljaju), pojava atipičnih i ekstraesofagealnih simptoma bolesti.

9.1. Ezofagogastroduodenoskopija

Ezofagogastroduodenoskopija (EGDS) je ključna dijagnostička metoda za procjenu gastroezofagealnog refluksa. Postupak uključuje korištenje fleksibilne endoskopske sonde s kamerom na vrhu koja se uvodi kroz usta i omogućuje izravnu vizualizaciju sluznice jednjaka, želuca i dvanaesnika. Kada simptomi GERB-a ne reagiraju na empirijsku terapiju inhibitorima protonske pumpe (IPP), savjetuje se gornja endoskopija kako bi se procijenile moguće komplikacije GERB-a i otkrile potencijalne alternativne dijagnoze koje bi mogle preusmjeriti tijek liječenja. Ezofagitis visokog stupnja (LA gradus C ili D), Barrettov jednjak ili peptička striktura smatraju se potvrdnim dokazom za GERB. Također se kod takvih bolesnika preporučuje raditi ponovnu endoskopiju nakon liječenja IPP kako bi se procijenilo cijeljenje sluznice (36). Bolesnici s atipičnim simptomima GERB-a obično imaju nisku prevalenciju endoskopskog ezofagitisa, stoga gornja endoskopija nije potrebna za dijagnozu i uglavnom se izvodi za procjenu komplikacija povezanih s GERB-om. Pacijente sa alarmantnim simptomima, kao što su anemija, gubitak

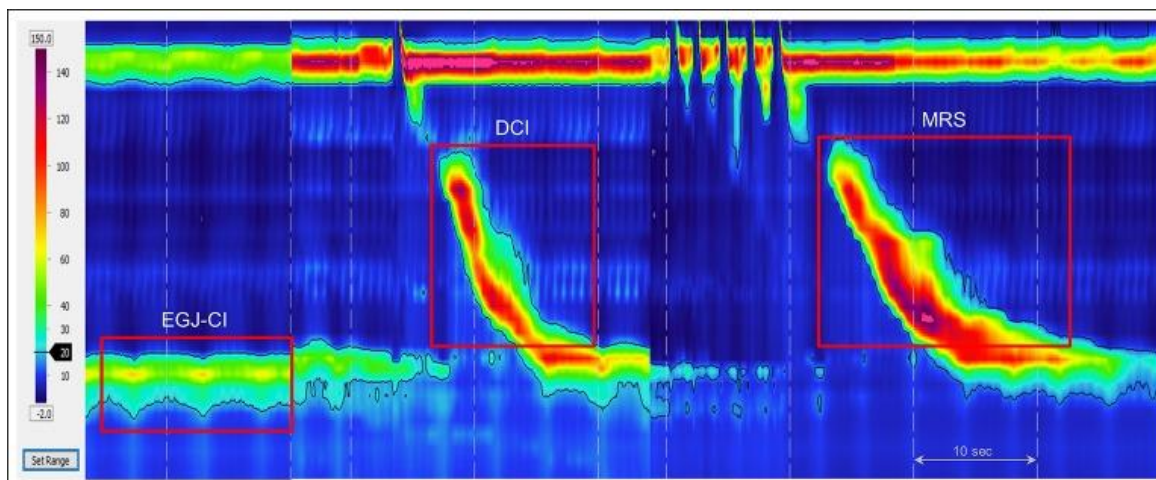
tjelesne težine i disfagija, s povijesti kroničnog GERB-a i starije od 50 godina treba podvrgnuti endoskopskom probiru za Barrettov jednjak (47).

9.2. Mjerenje kiselosti jednjaka (pH-metrija)

Ezofagealna pH-metrija sastoji se od kontinuiranog mjerenja pH u distalnom dijelu jednjaka. 24-satna pH-metrija omogućuje praćenje prisutnosti kiseline u jednjaku zabilježene tijekom 24 sata pomoću transnazalnog pH katetera smještenog u blizini donjeg dijela jednjaka. Tijekom refluksa prolaz kiselog želučanog sadržaja u jednjak uzrokuje smanjenje pH vrijednosti. Test se smatra pozitivnim ako pH padne ispod 4 na dulje od 5 sekundi. Lažno pozitivan broj epizoda refluksa može biti posljedica uzimanja kisele hrane ili fluktuacija pH vrijednosti od približno 4 koje nisu povezane s refluksom zbog kretanja tijela, disanja ili pomaka elektrode. Mjerenje impedancije omogućuje otkrivanje anterogradnog i retrogradnog bolusnog (tekućeg, plinovitog ili miješanog) protoka u jednjaku, a kombinirano praćenje pH omogućuje kemijsku karakterizaciju refluksata. Praćenje pH-impedancije može otkriti ne samo kiseli ($\text{pH} < 4$), već i slabo kiseli ($4 < \text{pH} < 7$) i nekiseli ($\text{pH} > 7$) sadržaj. Time se povećava dijagnostička učinkovitost praćenja refluksa u bolesnika s GERB-om. Nakon završetka studije impedancije-pH, podaci se analiziraju pomoću odgovarajućeg softvera, a interpretira ih liječnik. Softver identificira pojedinačne epizode refluksa i gutanja te mjeri povezanost simptoma i refluksa. Vrijeme izlaganja kiselini (eng. Acid Exposure Time, AET) jest postotak vremena kada je na distalnom ezofagealnom pH senzoru pH bio manji od 4. Lyonski konsenzus predlaže da se $\text{AET} < 4\%$ smatra definitivno normalnim (fiziološkim), a $> 6\%$ definitivno abnormalnim. Srednje vrijednosti identificiraju "sivu zonu" u kojoj je potrebno provesti dodatne testove u svrhu dokazivanja prisutnosti patološkog opterećenja kiselinom (48).

9.3. Manometrija

Ezofagealna manometrija se smatra zlatnim standardom za dijagnozu dismotiliteta jednjaka koji može biti odgovoran za simptome kao što su disfagija i bol u prsima. Za procjenu abnormalnosti motiliteta povezanih s GERB-om može se koristiti manometrija visoke rezolucije (HRM). Oslabljen tlak donjeg ezofagealnog sfinktera i neučinkovit motilitet jednjaka često prate GERB, međutim nijedna manometrijska abnormalnost nije specifična za GERB. HRM također ima ulogu u procjeni stanja pacijenata koji se razmatraju za kirurške ili endoskopske terapijske postupke prvenstveno kako bi se isključila ahalazija ili teški hipomotilitet, stanja koja bi bila kontraindikacija za fundoplikaciju (49). Najosnovnija abnormalnost u GERB-u je oslabljeni ezofagogastrični spoj (EGJ) koji služi kao antirefluksna barijera. EGJ je složeni sfinkter sastavljen od kruralne dijafragme (CD) i donjeg ezofagealnog sfinktera (DES), čiji tlak varira zbog disanja i gutanja. Slično tome, morfologija EGJ također može varirati, zato niti jedna HRM metrika ne sažima adekvatno EGJ kompetenciju. Lyonski konsenzus stoga predlaže usvajanje dvije metrike, jedna koja izražava anatomske morfologije EGJ-a, a druga koja sažima njegovu kontraktilnu snagu. Morfologija EGJ-a definirana odnosom između DES-a i CD-a, podijeljena je na tri podtipa na HRM; tip 1 s superponiranim DES-om i CD-om, tip 2 s aksijalno odvojenim DES-om i CD-signalima tlaka odvojenih sa manje od 3 cm i tip 3 s razmakom većim od 3 cm između DES i CD signala tlaka. Druga HRM metrika za kvantificiranje funkcije barijere EGJ je EGJ kontraktilni integral (EGJ-CI). EGJ-CI izračunava se pomoću izračuna distalnog kontraktilnog integrala (DCI), koji je postavljen na način da obuhvaća DES i CD tijekom razdoblja od tri respiratorna ciklusa iznad praga želučanog tlaka. Izračunati 'DCI' se zatim dijeli s trajanjem triju respiratornih ciklusa kako bi postao neovisan o vremenu i izražen u jedinicama mmHg·cm (50).



Slika 4. Manometrija visoke rezolucije- kontraktilni integral ezofagogastričnog spoja (EGJ-CI) mjeri snagu EGJ barijere pomoću softverskog alata koji obuhvaća duljinu i snagu EGJ (50).

9.4. Radiografija

Radiološka pretraga jednjaka nije rutinski indicirana kod bolesnika s GERB-om, međutim, u pojedinim je slučajevima korisna komplementarna metoda, naročito radiografija s barijem. Ukoliko nije moguće odmah učiniti endoskopsku pretragu, kada nije moguća pasaža endoskopa kroz strikturu, ili kada je potrebno analizirati izgled strikture i motilitet jednjaka predlaže se radiološki pregled kao i u slučajevima striktura jednjaka (51). Dobro izvedeni barijevi ezofagogrami s dvostrukim kontrastom mogu otkriti znakove ezofagitisa, no ukupna je osjetljivost ovog testa iznimno niska. Tijekom ove pretrage, pacijenti brzo popiju fiksnu količinu barijevog kontrasta (150-200 mL) u uspravnom položaju, potom se snima više sekvencijskih rendgenskih filmova, obično 1, 2 i 5 minuta nakon ingestije. Definiranjem stupnja retencije barija u smislu visine i širine tijekom tih vremenskih okvira može se postići objektivna procjena stupnja

opstrukcije. U fiziološkim uvjetima, barij bi se trebao potpuno ukloniti iz jednjaka unutar 1-2 minute nakon ingestije dok zadržavanje barija implicira patologiju (52).

9.5. Test inhibitora protonske pumpe (IPP)

Test inhibitora protonske pumpe (IPP) kratki je ciklus tokom kojeg se primjenjuju visoke doze IPP-a, a koristi se za dijagnosticiranje gastroezofagealne refluksne bolesti. Ova dijagnostička strategija se često koristi u svijetu, prvenstveno zbog svoje dostupnosti, jednostavnosti i visoke osjetljivosti. Pokazalo se da je IPP test osjetljiv alat za dijagnosticiranje GERB-a u bolesnika s nekardijalnom boli u prsima te u preliminarnim ispitivanjima kod ekstraefagealnih manifestacija GERB-a. U usporedbi s drugim dijagnostičkim metodama neinvazivna je, lako primjenjiva i isplativa metoda dijagnostike GERB-a. Međutim, IPP test koristan je isključivo ukoliko se radi o kiselom želučanom refluksu. Test se može smatrati pozitivnim i liječenje se treba nastaviti ukoliko se nakon IPP testa postigne smanjenje simptoma za barem 50% ili više. Osjetljivost IPP testa u bolesnika s tipičnim simptomima GERB-a je 27%-89% , dok mu je specifičnost 35%-83% (53).

10. Terapijski pristup gastroezofagealnoj refluksnoj bolesti

Terapija gastroezofagealne refluksne bolesti temelji se na multimodalnom pristupu koji uključuje promjene životnog stila, farmakološku terapiju, endoskopske zahvate i kirurške intervencije. Ciljevi liječenja su ublažavanje simptoma, omogućavanje cijeljenja ezofagealne sluznice, prevencija komplikacija i poboljšanje kvalitete života pacijenata. Terapiju je bitno adekvatno prilagoditi individualnim potrebama i stanju svakog pacijenta, uzimajući u obzir ozbiljnost simptoma i prisutnost komplikacija. Promjene životnih navika prvi su korak u liječenju GERB-a i često mogu značajno smanjiti simptome. One uključuju dijetalne promjene

poput izbjegavanja hrane i pića koja mogu potaknuti refluks, uglavnom citrusa, začinjene hrane, kofeina, čokolade i masne hrane. Konzumacija manjih, češćih obroka te izbjegavanje jela barem dva do tri sata prije spavanja uključujući spavanje s povišenim uzglavljem smanjuje refluksne epizode te pogoduje bržem uklanjanju kiseline u usporedbi sa spavanjem na ravnom. Tjelesna aktivnost i smanjenje tjelesne težine kod pretilih pacijenata pogoduju sniženju intraabdominalnog tlaka te samim time olakšavaju simptome refluksa.

10.1. Farmakološka terapija

Kod bolesnika koji i dalje imaju simptome GERB-a unatoč promjenama životnih navika, nužno je uključiti farmakološku terapiju. Farmakološka terapija uključuje antacide, inhibitore protonske pumpe (IPP), antagoniste histaminskih 2 receptora i prokinetike.

10.1.1 Antacidi

Antacidi su lijekovi koji se koriste za neutralizaciju želučane kiseline i ublažavanje žgaravice, refluksa kiseline i probavnih smetnji. Djeluju tako da podižu vrijednost pH u želucu, smanjujući kiselost. Uobičajeni sastav antacida uključuje kalcijev karbonat, magnezijev hidroksid i aluminijski hidroksid. Antacidi se uglavnom koriste kao pomoćno sredstvo uz terapiju inhibitorima protonske pumpe. Pružaju privremeno i kratkoročno olakšanje žgaravice. Antacidi su primjenjivi u obliku praška, tableta ili tekućih gelova (54).

10.1.2. Terapija inhibitorima protonske pumpe

Suzbijanje kiseline terapijom IPP-ovima glavno je uporište u liječenju GERB-a. Tradicionalni IPP-ovi su enterički obloženi kako bi se odgodilo oslobađanje neaktivnog lijeka prije njegovog dolaska u tanko crijevo. Jednom kada uđe u tanko crijevo, neaktivni IPP se brzo apsorbira i redistribuira do želučane parijetalne stanice gdje se u kiseloj sredini aktivira. Aktivni IPP se zatim

veže za cisteinski dio protonske pumpe, zaustavljajući lučenje kiseline. Nedavno razvijeni izomeri tradicionalnih IPP-a kao što su esomeprazol, dekslanzoprazol i pantoprazol nude povećanu bioraspoloživost. Postoje podaci koji sugeriraju da esomeprazol rezultira boljom stopom izlječenja ezofagitisa u odnosu na tradicionalne IPP. Također su razvijeni i pripravci s produljenim oslobađanjem kako bi se dodatno produžilo vrijeme zadržavanja IPP u plazmi što pridonosi povećanoj izloženosti većeg broja protonskih pumpi IPP-u (55).

Za GERB je potrebno uvesti terapiju punom dozom IPP-a (40 mg) tokom četiri do osam tjedana. Ukoliko simptomi perzistiraju i nakon inicijalne terapije, liječenje se može nastaviti nižom dozom održavanja te savjetovati pacijenta da lijek uzima samo prema potrebi (on demand) u nižoj dozi (20 mg). Ukoliko je odgovor na terapiju nezadovoljavajuć, može se razmotriti uvođenje medikamenata iz skupine antagonista H₂ receptora. Svakako je kod takvih bolesnika preporučljivo provesti i testiranje na *H. pylori*, te ukoliko je test pozitivan nastaviti trojnu eradikacijsku terapiju IPP-om, amoksicilinom i klaritromicinom. Meta analize pokazale su da kratkotrajna terapija IPP-om liječi ezofagitis u 72% do 83% pacijenata, ali žgaravicu rješava u samo 56% do 77% slučajeva kod bolesnika s ezofagitisom (kroz 4–12 tjedana terapije) (56).

Iako su IPP-i revolucionirali terapiju GERB-a, imaju nekoliko nedostataka. To su kiselo labilne molekule zbog kojih je crijevna sluznica neophodna radi spore apsorpcije i početka djelovanja. Također, potrebno je 3-5 dana da se postigne puni antisekretorni učinak te postoji značajna interindividualna farmakodinamička varijabilnost zbog genetskog polimorfizma citokroma P450C19. Često se opaža i noćno izlučivanje kiseline, čak i uz primjenu IPP-a dva puta dnevno (57).

Dugotrajna uporaba IPP može dovesti do povišenja želučanog pH, hipoklorhidrije i u nekim slučajevima do aklorhidrije u usporedbi s blokatorima histaminskih-2 receptora. Ove posljedice dugotrajnog uzimanja IPP-a mogu dovesti do značajnih nedostataka vitamina (B12 i C) i minerala (željezo, kalcij i magnezij) kojima je potrebna želučana kiselina za apsorpciju i bioraspoloživost.. Hipoklorhidrija zbog kronične upotrebe IPP-a može izazvati hipergastrinemiju, koja u konačnici posreduje u nastanku želučanih polipa, želučanih karcinoida i raka želuca (58).

10.1.3. Terapija blokatorima histaminskih 2 receptora (H2RA)

H2RA blokiraju izlučivanje kiseline natječući se za histaminske receptore u želučanoj parijetalnoj stanici. H2RA dovode do ozdravljenja u 41% bolesnika s ezofagitisom, u 48% do 56% slučajeva dolazi do regresije žgaravice nakon 4 do 12 tjedana liječenja H2RA. Dokazana je povezanost doze H2RA i stupnja cijeljenja jednaka; veće doze učinkovitije su od nižih doza, međutim, uzimanje doza viših od dva puta dnevno ne omogućuju bolje izlječenje ili kontrolu simptoma. Općenito, H2RA su manje učinkoviti od terapije IPP, uglavnom se koriste kao dio terapije za snižavanje količine lučenja kiseline kod bolesnika s nekompliranim simptomima GERB-a nakon remisije simptoma postignute IPP-om. Dodatak H2RA terapiji IPP-om mogao bi poboljšati kontrolu želučane kiseline, radi produljenog učinka na povišenje intragastričnog pH >4. H2RA se zato koristi kao dodatak u terapiji kod bolesnika čiji simptomi ne reagiraju adekvatno na IPP terapiju (59).

10.1.4. Prokinetici

Usporeno pražnjenje želuca može pridonijeti IPP refraktornom GERB-u kroz povećanu distenziju želuca i inicijaciju refluksnih događaja putem tranzitornih relaksacija donjeg sfinktera jednaka (TRDSJ). Uporaba prokinetika poput metoklopramida, prukaloprida i domperidona koji

ubrzavaju pražnjenje želuca može smanjiti vrijeme izlaganja kiselinu. Baklofen, agonist gama-aminobutirne kiseline-B pokazao je obećavajuće rezultate u liječenju pacijenata s IPP refraktornim GERB-om smanjujući stopu TRDSJ a time i gastroezofagealni refluks. Međutim, neurološke nuspojave kao što su vrtoglavica, umor, pospanost često se bilježe pri primjeni baklofena. Manje uobičajene nuspojave su mučnina, proljev i nadutost. Studije također potvrđuju uspješnost liječenja GERB-a baklofenom u pacijenata koji su i dalje imali rezidualni refluks unatoč terapiji IPP-om dva puta dnevno (60).

10.2. Endoskopsko liječenje gastroezofagealne refluksne bolesti

Glavno uporište terapije gastroezofagealne refluksne bolesti je modifikacija životnih navika i prehrane kao i antacidni lijekovi. U onih bolesnika za koje se utvrdi da su otporni na farmakološko liječenje ili imaju kontraindikacije za primjenu lijekova, sljedeći korak je terapijska endoskopija.

10.2.1. Radiofrekvencijsko liječenje GERB-a (Stretta®)

FDA je za endoskopsko liječenje GERB-a odobrila Stretta® sistem. Ovaj postupak koristi radiofrekventnu energiju koja se primjenjuje na mišiće donjeg ezofagealnog sfinktera i želučane kardije putem četiri igličaste elektrode koje se protežu iz balonskog katetera u mišić na šest razina preko gastroezofagealnog spoja što rezultira regresijom simptoma refluksa (61).

10.2.2. Transoralna fundoplikacija bez reza (TIF)

Transoralna fundoplikacija bez reza (TIF) vodeći se kirurškim načelima laparoskopske fundoplikacije obavlja se pomoću posebnog uređaja dizajniranog za stvaranje ventila i plikacije pune debljine od seroze do seroze. TIF postupak rezultira obnovom funkcije donjeg ezofagealnog sfinktera, bez nuspojava viđenih kod Nissenove fundoplikacije. Tijekom postupka, endoskop se uvodi kroz poseban TIF uređaj. Potom endoskop i TIF uređaj prolaze kroz usta niz jednjak u

želudac, omogućujući rekonstrukciju prirodne antirefluksne barijere (antirefluksni ventil) na gastroezofagealnom spoju. TIF uređaj omogućuje liječniku da uhvati kraj jednjaka i povuče ga prema dolje tako da se gornji dio želuca može omotati za 270 stupnjeva oko jednjaka i učvrstiti plastičnim zatvaračem koji ostaje u tijelu. Primarni ishod je uklanjanje svakodnevnih simptoma poput regurgitacije ili ekstraesofagealnih simptoma. Nakon 6 mjeseci praćenja, problematična regurgitacija je eliminirana u 97% bolesnika nakon TIF-a (62).

10.3. Kirurško liječenje GERB-a

Trenutno je dostupno nekoliko kirurških tehnika za liječenje GERB-a. Pacijenti koji su kandidati za antirefluksnu operaciju trebali bi biti podvrgnuti pH-metriji te ezofagealnoj manometriji visoke rezolucije prije kirurškog postupka ukoliko je endoskopija uredna kako bi se isključila ahalazija ili drugi motorički poremećaji jednjaka. Najbolji kirurški ishod opažen je kod bolesnika s tipičnim simptomima koji su u potpunosti kontrolirani terapijom IPP-om i pacijenata kod kojih su simptomi u korelaciji s abnormalnim ambulantnim pH monitoringom. Atipični ili ekstraesofagealni simptomi GERB-a pokazuju slabiji odgovor na kiruršku terapiju. Laparoskopska fundoplikacija trenutno je uobičajena tehnika koja se izvodi u bolesnika s GERB-om (62). Mnoga su istraživanja pokazala da je laparoskopska fundoplikacija vrlo učinkovita u liječenju IPP refraktornog GERB-a. Trajno ublažavanje žgaravice i regurgitacije je zabilježeno u 80% do 90% slučajeva nakon 10-godišnjeg i 20-godišnjeg praćenja. Nissenova fundoplikacija, koja je totalna fundoplikacija, je najčešće izvođena antirefluksna operacija. Disfagija i nadutost primarne su posljedice fundoplikacije koje uzrokuju nezadovoljstvo pacijenata unatoč ublažavanju refluksa. Nedavne studije pokazuju da je prednja fundoplikacija jednako učinkovita kao i totalna fundoplikacija, a postiže se kontrola refluksa i žgaravice/regurgitacije s manjim rizikom od razvoja disfagije i nadutosti (63).

11. Rasprava

Gastroezofagealna refluksna bolest (GERB) je kronično stanje uzrokovano refluksom želučane kiseline u jednjak, što uzrokuje simptome poput žgaravice i regurgitacije. Glavni uzroci uključuju slabost donjeg ezofagealnog sfinktera, hiatalnu herniju, poremećaj motiliteta jednjaka i vanjske čimbenike poput pretilosti i pušenja. Kliničke manifestacije GERB-a mogu se podijeliti za ezofagealne i ekstraesofagealne a neke od najčešćih uključuju žgaravicu, regurgitaciju, disfagiju, astmu, kronični kašalj i laringitis. Dijagnoza se postavlja na temelju simptoma, endoskopije i funkcionalnih testova jednjaka. Prvu liniju liječenja uključuje promjena životnih navika, a slijede farmakoterapija te endoskopski i kirurški zahvati. Bez adekvatne terapije GERB može dovesti do komplikacija poput erozivnog ezofagitisa, Barrettovog jednjaka, striktura jednjaka kao i do respiratornih poremećaja. Uspješno upravljanje GERB-om zahtijeva multidisciplinarni pristup i kontinuirano istraživanje za poboljšanje terapijskih strategija.

12. Zaključak

GERB je jedna od najčešćih kroničnih gastroenteroloških bolesti koja zahtijeva dugotrajnu terapiju i prilagodbu životnih navika. Rano prepoznavanje simptoma, dijagnostika i adekvatno liječenje ključni su za sprječavanje komplikacija i poboljšanje kvalitete života pacijenata. Redovite kontrole i multidisciplinarni pristup nužni su za postizanje terapijskih ciljeva. Kod otorinolaringoloških i pulmoloških pacijenata s kroničnim kašljom, astmom, promuklošću ili laringitisom GERB koji se prezentira s atipičnim simptomima treba uzeti u obzir kao uzrok te učiniti gastroenterološku obradu. U slučajevima refraktornog GERB-a u pristupu s kirurzima treba razmatrati kirurške terapijske postupke. Komplikacije i alarmantne simptome GERB-a treba odmah prepoznati, procijeniti i liječiti kako bi se spriječio morbiditet.

13. Sažetak

Gastroezofagealna refluksna bolest (GERB) je bolest koja zahvaća sve dobne skupine te predstavlja veliki klinički problem koji bitno narušava kvalitetu života. Refluks sadržaja želuca i dvanaesnika u jednjak, usta i dišne puteve uzrokuje niz simptoma ili komplikacija. Simptome GERB-a možemo razvrstati na tipične ezofagealne te atipične odnosno ekstraefofagealne. Pod tipične simptome GERB-a svrstani su žgaravica i regurgitacija želučanog sadržaja u orofarinks. Ekstraefofagealni simptomi GERB-a uključuju dentalne erozije, laringitis, kronični kašalj i astmu. Disfunkcija donjeg ezofagealnog sfinktera, hijatalna hernija, defekti antirefluksne barijere te poremećaji peristaltike jednjaka spadaju pod osnovne uzroke gastroezofagealne refluksne bolesti. Za postavljanje dijagnoze, endoskopija tj. ezofagogastroduodenoskopija s citološkim ispiranjem i/ili biopsijom abnormalnih područja, nužna je pretraga za uspješno ocjenjivanje težine i klasifikacije GERB-a. Pacijente sa alarmantnim simptomima, poput anemije, gubitka tjelesne težine i disfagije s povijesti kroničnog GERB-a i starije od 50 godina treba podvrgnuti endoskopskom probiru za Barrettov jednjak. Od ostalih dijagnostičkih postupaka valja izdvojiti 24-satnu pH-metriju te ezofagealnu manometriju visoke rezolucije. Gastroezofagealna refluksna bolest, pogotovo neliječena, može dovesti do ezofagealnih ili ekstraefofagealnih komplikacija. Komplikacije mogu biti posljedica izravne upale zbog refluksata ili nastati kao posljedica reparativnog procesa (npr. peptička striktura i Barrettova metaplazija). Prva linija liječenja GERB-a jest promjena životnih navika, a slijede ju farmakološka terapija antacidima, inhibitorima protonske pumpe i blokatorima histaminskih 2 receptora. U bolesnika za koje se utvrdi da su otporni na farmakološko liječenje ili imaju kontraindikacije za primjenu lijekova, sljedeći korak je terapijska endoskopija. Posljednja terapijska opcija uključuje kirurške tehnike od kojih je najčešća laparoskopska fundoplikacija.

Ključne riječi: GERB, inhibitori protonske pumpe, laparoscopska fundoplikacija, Barretov jednjak

14. Summary

Gastroesophageal reflux disease (GERD) is a disease that affects all age groups and represents a major clinical problem that significantly impairs the quality of life. Reflux of stomach and duodenal contents into the esophagus, mouth and airways causes a number of symptoms and complications. GERD symptoms can be classified as typical esophageal and atypical extraesophageal. Typical symptoms of GERD include heartburn and regurgitation of stomach contents into the oropharynx. Extraesophageal symptoms of GERD include dental erosions, laryngitis, chronic cough, and asthma. Dysfunction of the lower esophageal sphincter, hiatal hernia, defects of the antireflux barrier, and esophageal peristalsis disorders are among the basic causes of gastroesophageal reflux disease. To establish a diagnosis, endoscopy, i.e. esophagogastroduodenoscopy with cytological washing and/or biopsy of abnormal areas, is a necessary test to successfully assess the severity and classification of GERD. Patients with alarming symptoms such as anemia, weight loss, and dysphagia with a history of chronic GERD who are more than 50 years old should undergo endoscopic screening for Barrett's esophagus. Of the other diagnostic procedures, 24-hour pH-metry and high-resolution esophageal manometry should be singled out. Gastroesophageal reflux disease, especially untreated, can lead to esophageal or extraesophageal complications. Complications can be the result of direct inflammation due to refluxate or arise as a result of the reparative process (eg peptic stricture and Barrett's metaplasia). The first line of treatment for GERD is a change in lifestyle, followed by pharmacological therapy with antacids, proton pump inhibitors and histamine 2 receptor blockers. In patients who are found to be resistant to pharmacological treatment or have contraindications

for the use of drugs, the next step is therapeutic endoscopy. The last therapeutic option includes surgical techniques, the most common of which is laparoscopic fundoplication.

Key words: GERD, proton pump inhibitors, laparoscopic fundoplication, Barrett's esophagus

15. Literatura

1. Clarrett DM, Hachem C. Gastroesophageal Reflux Disease (GERD). *Mo Med*. 2018 May-Jun;115(3):214-218. PMID: 30228725; PMCID: PMC6140167. Dostupno na: <https://pubmed.ncbi.nlm.nih.gov/30228725/>
2. . Rick Kellerman, Thomas Kintanar, Gastroesophageal Reflux Disease, *Primary Care: Clinics in Office Practice*, Volume 44, Issue 4, 2017. Dostupno na: <https://www.sciencedirect.com/science/article/abs/pii/S0095454317300957?via%3Dihub>
3. C. Prakash Gyawali, Ronnie Fass, Management of Gastroesophageal Reflux Disease, *Gastroenterology*, Volume 154, Issue 2, 2018. Dostupno na: <https://www.sciencedirect.com/science/article/abs/pii/S0016508517359899>
4. Rosen RD, Winters R. Physiology, Lower Esophageal Sphincter. [Updated 2023 Mar 17]. In: StatPearls [Internet]. Treasure Island (FL): StatPearls Publishing; 2024 Jan. Dostupno na: <https://www.ncbi.nlm.nih.gov/books/NBK557452/>
5. Antunes, C., Aleem, A., & Curtis, S. A. (2023). Gastroesophageal Reflux Disease. In StatPearls. StatPearls Publishing. Dostupno na: <https://www.ncbi.nlm.nih.gov/books/NBK441938/>
6. De Giorgi F, Palmiero M, Esposito I, Mosca F, Cuomo R. Pathophysiology of gastro-oesophageal reflux disease. *Acta Otorhinolaryngol Ital*. 2006;26(5):241-246. Dostupno na: <https://www.ncbi.nlm.nih.gov/pmc/articles/PMC2639970/>
7. Peter J. Kahrilas, Hyon C. Kim, John E. Pandolfino, Approaches to the diagnosis and grading of hiatal hernia, *Best Practice & Research Clinical Gastroenterology*, Volume 22, Issue 4, 2008. Dostupno na: <https://www.sciencedirect.com/science/article/abs/pii/S1521691807001795>

8. Hyun JJ, Bak YT. Clinical significance of hiatal hernia. Gut Liver. 2011 Sep;5(3):267-77. doi: 10.5009/gnl.2011.5.3.267. Epub 2011 Aug 18. Dostupno na: <https://www.ncbi.nlm.nih.gov/pmc/articles/PMC3166665/>
9. Siboni, Stefano et al. "Effect of Increased Intra-abdominal Pressure on the Esophagogastric Junction: A Systematic Review." Journal of clinical gastroenterology vol. 56,10 (2022). Dostupno na: <https://pubmed.ncbi.nlm.nih.gov/36084164/>
10. Patel, D. A., Yadlapati, R., & Vaezi, M. F. (2022). Esophageal Motility Disorders: Current Approach to Diagnostics and Therapeutics. Gastroenterology, 162(6), 1617–1634. Dostupno na: <https://www.ncbi.nlm.nih.gov/pmc/articles/PMC9405585/>
11. Vaezi, M. F., Pandolfino, J. E., Yadlapati, R. H., Greer, K. B., & Kavitt, R. T. (2020). ACG Clinical Guidelines: Diagnosis and Management of Achalasia. The American journal of gastroenterology, 115(9), 1393–1411. Dostupno na: <https://www.ncbi.nlm.nih.gov/pmc/articles/PMC9896940/>
12. Mishra, Anil. "Mechanism of eosinophilic esophagitis." Immunology and allergy clinics of North America vol. 29,1 (2009): 29-40, viii. Dostupno na: <https://www.ncbi.nlm.nih.gov/pmc/articles/PMC2650237/>
13. Furuta, G. T., & Katzka, D. A. (2015). Eosinophilic Esophagitis. The New England journal of medicine, 373(17), 1640–1648. Dostupno na: <https://www.ncbi.nlm.nih.gov/pmc/articles/PMC4905697/>
14. Goel, Siddharth. and Vinod Nookala. "Diffuse Esophageal Spasm." StatPearls, StatPearls Publishing, 2 July 2023. Dostupno na: <https://www.ncbi.nlm.nih.gov/books/NBK541106/>

15. El-Serag, Hashem B et al. "Update on the epidemiology of gastro-oesophageal reflux disease: a systematic review." *Gut* vol. 63,6 (2014). Dostupno na: <https://www.ncbi.nlm.nih.gov/pmc/articles/PMC4046948/>
16. Richter JE, Rubenstein JH. Presentation and Epidemiology of Gastroesophageal Reflux Disease. *Gastroenterology*. 2018;154(2):267-276. doi:10.1053/j.gastro.2017.07.045 Dostupno na: <https://www.ncbi.nlm.nih.gov/pmc/articles/PMC5797499/>
17. Chang, Paul, and Frank Friedenberg. "Obesity and GERD." *Gastroenterology clinics of North America* vol. 43,1 (2014): 161-73. doi:10.1016/j.gtc.2013.11.009 Dostupno na: <https://pubmed.ncbi.nlm.nih.gov/24503366/>
18. Ness-Jensen, Eivind, and Jesper Lagergren. "Tobacco smoking, alcohol consumption and gastro-oesophageal reflux disease." *Best practice & research. Clinical gastroenterology* vol. 31,5 (2017): 501-508. doi:10.1016/j.bpg.2017.09.004 Dostupno na: <https://pubmed.ncbi.nlm.nih.gov/29195669/>
19. Sharma P, Yadlapati R. Pathophysiology and treatment options for gastroesophageal reflux disease: looking beyond acid. *Ann N Y Acad Sci*. 2021;1486(1):3-14. doi:10.1111/nyas.14501 Dostupno na: <https://pubmed.ncbi.nlm.nih.gov/33015827/>
20. Tack J, Pandolfino JE. Pathophysiology of Gastroesophageal Reflux Disease. *Gastroenterology*. 2018;154(2):277-288. doi:10.1053/j.gastro.2017.09.047 Dostupno na: <https://pubmed.ncbi.nlm.nih.gov/29037470/>
21. Kahrilas, Peter J. "GERD pathogenesis, pathophysiology, and clinical manifestations." *Cleveland Clinic journal of medicine* vol. 70 Suppl 5 (2003): S4-19. doi:10.3949/ccjm.70.suppl_5.s4 Dostupno na: <https://pubmed.ncbi.nlm.nih.gov/14705378/>

22. Aili A, Maimaitiming M, Maimaitiyusufu P, et al. Gastroesophageal reflux related changes after sleeve gastrectomy and sleeve gastrectomy with fundoplication: A retrospective single center study. *Front Endocrinol (Lausanne)*. 2022;13:1041889. Published 2022 Nov 18. doi:10.3389/fendo.2022.1041889 Dostupno na: <https://www.ncbi.nlm.nih.gov/pmc/articles/PMC9716307/>
23. Engevik AC, Kaji I, Goldenring JR. The Physiology of the Gastric Parietal Cell. *Physiol Rev*. 2020;100(2):573-602. doi:10.1152/physrev.00016.2019 Dostupno na: <https://www.ncbi.nlm.nih.gov/pmc/articles/PMC7327232/>
24. Phan J, Benhammou JN, Pisegna JR. Gastric Hypersecretory States: Investigation and Management. *Curr Treat Options Gastroenterol*. 2015;13(4):386-397. doi:10.1007/s11938-015-0065-8 Dostupno na: <https://www.ncbi.nlm.nih.gov/pmc/articles/PMC4633316/>
25. Cho MS, Kasi A. Zollinger-Ellison Syndrome. In: *StatPearls*. Treasure Island (FL): StatPearls Publishing; November 21, 2022. Dostupno na: <https://pubmed.ncbi.nlm.nih.gov/30726029/>
26. Buddam A, Hoilat GJ, Dacha S. Gastric Stasis. [Updated 2023 Jul 31]. In: *StatPearls [Internet]*. Treasure Island (FL): StatPearls Publishing; 2024 Jan-. Dostupno na: <https://www.ncbi.nlm.nih.gov/books/NBK482271/>
27. Fass R, McCallum RW, Parkman HP. Treatment Challenges in the Management of Gastroparesis-Related GERD. *Gastroenterol Hepatol (N Y)*. 2009;5(10 Suppl 18):4-16. Dostupno na: <https://www.ncbi.nlm.nih.gov/pmc/articles/PMC2886367/>
28. Scida S, Russo M, Miraglia C, et al. Relationship between *Helicobacter pylori* infection and GERD. *Acta Biomed*. 2018;89(8-S):40-43. Published 2018 Dec 17. doi:10.23750/abm.v89i8-S.7918 Dostupno na: <https://www.ncbi.nlm.nih.gov/pmc/articles/PMC6502218/>

29. Vaezi MF. Atypical manifestations of gastroesophageal reflux disease. *MedGenMed*. 2005;7(4):25. Published 2005 Oct 27. Dostupno na: <https://www.ncbi.nlm.nih.gov/pmc/articles/PMC1681743/>
30. Harding SM. Recent clinical investigations examining the association of asthma and gastroesophageal reflux. *Am J Med*. 2003;115 Suppl 3A:39S-44S. doi:10.1016/s0002-9343(03)00191-8 Dostupno na: <https://pubmed.ncbi.nlm.nih.gov/12928073/>
31. Wu J, Ma Y, Chen Y. GERD-related chronic cough: Possible mechanism, diagnosis and treatment. *Front Physiol*. 2022;13:1005404. Published 2022 Oct 20. doi:10.3389/fphys.2022.1005404 Dostupno na: <https://www.ncbi.nlm.nih.gov/pmc/articles/PMC9630749/>
32. Laryngeal signs and symptoms and gastroesophageal reflux disease (GERD): a critical assessment of cause and effect association. Michael F Vaezi, Douglas M Hicks, Tom I Abelson, Joel E Richter. DOI:[https://doi.org/10.1053/S1542-3565\(03\)00177-0](https://doi.org/10.1053/S1542-3565(03)00177-0) Dostupno na: [https://www.cghjournal.org/article/S1542-3565\(03\)00177-0/fulltext](https://www.cghjournal.org/article/S1542-3565(03)00177-0/fulltext)
33. Kellerman R, Kintanar T. Gastroesophageal Reflux Disease. *Prim Care*. 2017;44(4):561-573. doi:10.1016/j.pop.2017.07.001 Dostupno na: <https://pubmed.ncbi.nlm.nih.gov/29132520/>
34. The role of endoscopy in the management of GERD ASGE Standards of Practice Committee, V. Raman Muthusamy, MD, FASGE, Jenifer R. Lightdale, MD, MPH, Amy Wang, MD, Brooks Cash, MD, FASGE, John M. DeWitt, MD Dostupno na: [https://www.giejournal.org/article/S0016-5107\(15\)00147-9/fulltext](https://www.giejournal.org/article/S0016-5107(15)00147-9/fulltext)

35. Fass R, Ofman JJ. Gastroesophageal reflux disease--should we adopt a new conceptual framework?. *Am J Gastroenterol*. 2002;97(8):1901-1909. doi:10.1111/j.1572-0241.2002.05912.x
Dostupno na : <https://pubmed.ncbi.nlm.nih.gov/12190152/>
36. Pisegna, J et al. "Review article: oesophageal complications and consequences of persistent gastro-oesophageal reflux disease." *Alimentary pharmacology & therapeutics* vol. 20 Suppl 9, Suppl 9 (2004): 47-56. doi:10.1111/j.1365-2036.2004.02240.x Dostupno na: <https://www.ncbi.nlm.nih.gov/pmc/articles/PMC6736593/>
37. Kim, N., Lee, S.W., Cho, S.I., Park, C.G., Yang, C.H., Kim, H.S., Rew, J.S., Moon, J.S., Kim, S., Park, S.H., Jung, H.C., Chung, I.S. and (2008), The prevalence of and risk factors for erosive oesophagitis and non-erosive reflux disease: a nationwide multicentre prospective study in Korea. *Alimentary Pharmacology & Therapeutics*, 27: 173-185. Dostupno na: <https://doi.org/10.1111/j.1365-2036.2007.03561.x>
38. Kuo WH, Kalloo AN. Reflux strictures of the esophagus. *Gastrointest Endosc Clin N Am*. 1998;8(2):273-281. Dostupno na: <https://pubmed.ncbi.nlm.nih.gov/9583006/>
39. Bujanda DE, Hachem C. Barrett's Esophagus. *Mo Med*. 2018;115(3):211-213. Dostupno na: <https://pubmed.ncbi.nlm.nih.gov/30228724/>
40. Spechler SJ. Barrett Esophagus and Risk of Esophageal Cancer: A Clinical Review. *JAMA*. 2013;310(6):627-636. doi:10.1001/jama.2013.226450 Dostupno na: <https://jamanetwork.com/journals/jama/article-abstract/1728730>
41. Cesario S, Scida S, Miraglia C, et al. Diagnosis of GERD in typical and atypical manifestations. *Acta Biomed*. 2018;89(8-S):33-39. Published 2018 Dec 17. doi:10.23750/abm.v89i8-S.7963
Dostupno na: <https://www.ncbi.nlm.nih.gov/pmc/articles/PMC6502210/>

42. Brown J, Shermetaro C. Laryngopharyngeal Reflux. [Updated 2022 Dec 19]. In: StatPearls [Internet]. Treasure Island (FL): StatPearls Publishing; 2024 Jan-. Dostupno na: <https://www.ncbi.nlm.nih.gov/books/NBK519548/>
43. Katz PO, Dunbar KB, Schnoll-Sussman FH, Greer KB, Yadlapati R, Spechler SJ. ACG Clinical Guideline for the Diagnosis and Management of Gastroesophageal Reflux Disease. *Am J Gastroenterol.* 2022;117(1):27-56. doi:10.14309/ajg.0000000000001538 Dostupno na: <https://pubmed.ncbi.nlm.nih.gov/34807007/>
44. Bansal, Ajay, and Peter J Kahrilas. "Treatment of GERD complications (Barrett's, peptic stricture) and extra-oesophageal syndromes." *Best practice & research. Clinical gastroenterology* vol. 24,6 (2010): 961-8. doi:10.1016/j.bpg.2010.09.007 Dostupno na: <https://www.ncbi.nlm.nih.gov/pmc/articles/PMC3006235/>
45. Galmiche, J.P., Zerbib, F. And Bruley Des Varannes, S. (2008), Review article: respiratory manifestations of gastro-oesophageal reflux disease. *Alimentary Pharmacology & Therapeutics*, 27: 449-464. Dostupno na: <https://doi.org/10.1111/j.1365-2036.2008.03611.x>
46. Durazzo, Marilena et al. "Extra-Esophageal Presentation of Gastroesophageal Reflux Disease: 2020 Update." *Journal of clinical medicine* vol. 9,8 2559. 7 Aug. 2020, doi:10.3390/jcm9082559 Dostupno na: <https://www.ncbi.nlm.nih.gov/pmc/articles/PMC7465150/>
47. Gyawali CP, Kahrilas PJ, Savarino E, et al. Modern diagnosis of GERD: the Lyon Consensus. *Gut.* 2018;67(7):1351-1362. doi:10.1136/gutjnl-2017-314722 Dostupno na: <https://www.ncbi.nlm.nih.gov/pmc/articles/PMC6031267/#R7>
48. Pulanić, R. (2000) Gastroezofagealna refluksna bolest-GERB. *Medix : specijalizirani medicinski dvomjesečnik*, 31 (100), 42-46. Dostupno na: <https://hrcak.srce.hr/file/29364>

49. Chang K, Jackson CS, Vega KJ. Barrett's Esophagus: Diagnosis, Management, and Key Updates. *Gastroenterol Clin North Am.* 2021;50(4):751-768. doi:10.1016/j.gtc.2021.08.009
Dostupno na: <https://pubmed.ncbi.nlm.nih.gov/34717869/>
50. Pesce M, Pagliaro M, Sarnelli G, Sweis R. Modern Achalasia: Diagnosis, Classification, and Treatment. *J Neurogastroenterol Motil.* 2023;29(4):419-427. doi:10.5056/jnm23125 Dostupno na: <https://www.ncbi.nlm.nih.gov/pmc/articles/PMC10577462/>
51. Iwakiri, Katsuhiko et al. "Evidence-based clinical practice guidelines for gastroesophageal reflux disease 2021." *Journal of gastroenterology* vol. 57,4 (2022): 267-285. doi:10.1007/s00535-022-01861-z Dostupno na: <https://www.ncbi.nlm.nih.gov/pmc/articles/PMC8938399/>
52. Gyawali CP, Yadlapati R, Fass R, et al. Updates to the modern diagnosis of GERD: Lyon consensus 2.0. *Gut.* 2024;73(2):361-371. Published 2024 Jan 5. doi:10.1136/gutjnl-2023-330616
Dostupno na: <https://pubmed.ncbi.nlm.nih.gov/37734911/>
53. Gasiorowska A, Fass R. The proton pump inhibitor (PPI) test in GERD: does it still have a role?. *J Clin Gastroenterol.* 2008;42(8):867-874. doi:10.1097/MCG.0b013e31816c47ed Dostupno na: <https://pubmed.ncbi.nlm.nih.gov/18645525/>
54. Garg V, Narang P, Taneja R. Antacids revisited: review on contemporary facts and relevance for self-management. *J Int Med Res.* 2022;50(3):3000605221086457. doi:10.1177/03000605221086457 Dostupno na: <https://pubmed.ncbi.nlm.nih.gov/35343261/>

55. Woodland P, Amarasinghe G, Sifrim D. Emerging therapeutic options in GERD. *Best Pract Res Clin Gastroenterol.* 2013;27(3):455-467. doi:10.1016/j.bpg.2013.06.006 Dostupno na: <https://pubmed.ncbi.nlm.nih.gov/23998982/>
56. Zerbib F, Bredenoord AJ, Fass R, et al. ESNM/ANMS consensus paper: Diagnosis and management of refractory gastro-esophageal reflux disease. *Neurogastroenterol Motil.* 2021;33(4):e14075. doi:10.1111/nmo.14075 Dostupno na : <https://pubmed.ncbi.nlm.nih.gov/33368919/>
57. Gyawali CP, Fass R. Management of Gastroesophageal Reflux Disease. *Gastroenterology.* 2018;154(2):302-318. doi:10.1053/j.gastro.2017.07.049 Dostupno na : <https://pubmed.ncbi.nlm.nih.gov/28827081/>
58. Koyyada A. Long-term use of proton pump inhibitors as a risk factor for various adverse manifestations. *Therapie.* 2021;76(1):13-21. doi:10.1016/j.therap.2020.06.019 Dostupno na: <https://pubmed.ncbi.nlm.nih.gov/32718584/>
59. Sandhu DS, Fass R. Current Trends in the Management of Gastroesophageal Reflux Disease. *Gut Liver.* 2018;12(1):7-16. doi:10.5009/gnl16615 Dostupno na: <https://pubmed.ncbi.nlm.nih.gov/28427116/>
60. Camilleri M, Atieh J. New Developments in Prokinetic Therapy for Gastric Motility Disorders. *Front Pharmacol.* 2021;12:711500. Published 2021 Aug 24. doi:10.3389/fphar.2021.711500 Dostupno na: <https://pubmed.ncbi.nlm.nih.gov/34504426/>
61. Lee DP, Chang KJ. Endoscopic Management of GERD. *Dig Dis Sci.* 2022;67(5):1455-1468. doi:10.1007/s10620-022-07390-2 Dostupno na : <https://pubmed.ncbi.nlm.nih.gov/35258754/>

62. Ihde GM. The evolution of TIF: transoral incisionless fundoplication. Therap Adv Gastroenterol. 2020;13:1756284820924206. Published 2020 May 21.

doi:10.1177/1756284820924206 Dostupno na : <https://pubmed.ncbi.nlm.nih.gov/32499834/>

63. Frazzoni M, Piccoli M, Conigliaro R, Frazzoni L, Melotti G. Laparoscopic fundoplication for gastroesophageal reflux disease. World J Gastroenterol. 2014;20(39):14272-14279.

doi:10.3748/wjg.v20.i39.14272 Dostupno na: <https://pubmed.ncbi.nlm.nih.gov/25339814/>

16. Životopis

Klara Turković rođena je 20. 10. 1998. godine u Zagrebu. Obrazovanje započinje 2005. godine u Osnovnoj školi Vladimira Nazora u Zagrebu koju završava 2013. godine.

Srednješkolosko obrazovanje iste godine nastavlja kroz dvije godine u 3. gimnaziji u Zagrebu, potom u gimnaziji i ekonomskoj školi Benedikta Kotruljevića. 2017/2018. akademske godine upisuje integrirani preddiplomski i diplomski sveučilišni studij medicine na medicinskom fakultetu sveučilišta u Rijeci. Tijekom fakulteta sudjeluje na studentskom kongresu PIKNIK te kao član organizacijskog odbora na studentskom kongresu HitRi.