

Prijelomi dijafize dugih kostiju u dječjoj dobi

Blagojević, Boris

Master's thesis / Diplomski rad

2024

Degree Grantor / Ustanova koja je dodijelila akademski / stručni stupanj: **University of Rijeka, Faculty of Medicine / Sveučilište u Rijeci, Medicinski fakultet**

Permanent link / Trajna poveznica: <https://um.nsk.hr/um:nbn:hr:184:599598>

Rights / Prava: [In copyright](#)/[Zaštićeno autorskim pravom.](#)

Download date / Datum preuzimanja: **2025-02-28**



Repository / Repozitorij:

[Repository of the University of Rijeka, Faculty of Medicine - FMRI Repository](#)



SVEUČILIŠTE U RIJECI

MEDICINSKI FAKULTET

SVEUČILIŠNI INTEGRIRANI PRIJEDIPLOMSKI I DIPLOMSKI

STUDIJ MEDICINA

Boris Blagojević

PRIJELOMI DIJAFIZE DUGIH KOSTIJU U DJEČJOJ DOBI

Diplomski rad

Rijeka, 2024

SVEUČILIŠTE U RIJECI

MEDICINSKI FAKULTET

SVEUČILIŠNI INTEGRIRANI PRIJEDIPLOMSKI I DIPLOMSKI

STUDIJ MEDICINA

Boris Blagojević

PRIJELOMI DIJAFIZE DUGIH KOSTIJU U DJEČJOJ DOBI

Diplomski rad

Rijeka, 2024

Mentor rada: doc. dr. sc. Suzana Sršen Medančić, dr. med.

Diplomski rad ocjenjen je dana _____ u/na _____, pred povjerenstvom u sastavu:

1. Doc. dr. sc. Ana Bosak Veršić, dr. med.

2. Izv.prof. dr. sc. Nado Bukvić, dr. med.

3. Doc. dr. sc. Ana Milardović, dr. med.

Rad sadrži 50 stranica, 13 slika, 2 tablice, 21 literaturni navod

Zahvala

Zahvaljujem se svojoj mentorici doc. dr. sc. Suzana Sršen Medančić na stručnoj pomoći, susretljivosti i suradnji oko pisanja ovog rada.

Zahvaljujem svim profesorima i asistentima s Medicinskog fakulteta Rijeka na suradnji i na svim stečenim znanjima i vještinama.

Zahvaljujem svojoj obitelji koja je tijekom cijelog puta bila uz mene, omogućila mi da želja postane stvarnost i pružala mi bezuvjetnu podršku.

Hvala mojim prijateljima, i svim ljudima koji su bili uz mene i za mene na bilo koji način te mi uljepšali moje studentske dane.

Hvala Bogu na svim ovim ljudima i na vodstvu tijekom ovog razdoblja života, a jednako tako i nastavku vodstva kroz život jer je ovo tek sam početak puta!

SADRŽAJ

1. UVOD	1
2. SVRHA RADA	2
3. EPIDEMIOLOGIJA I ETIOLOGIJA	2
4. ANATOMIJA I PATOFIZIOLOGIJA DJEČJIH KOSTIJU I DIJAFIZE	3
4.1. ANATOMIJA KOSTI KOJA RASTE	3
4.2. ČIMBENICI KOJI UTJEČU NA LOM KOSTI	4
4.2.1. Vanjski čimbenici	4
4.2.2. Unutarnji čimbenici	4
4.3. FIZIOLOGIJA ZACJELJIVANJA PRIJELOMA KOD DJECE	6
4.3.1. Faze zacjelivanja prijeloma	6
4.3.2. Brzo zacjeljivanje i remodeliranje	6
4.3.3. Simetričan i asimetričan rast	7
5. TIPOVI FRAKTURA DIJAFIZE DUGIH KOSTIJU	7
5.1. NEPOTPUNI PRIJELOMI	8
5.2. PLASTIČNA DEFORMACIJA	8
5.3. FRAKTURA ZELENE GRANČICE	8
5.4. POTPUNI PRIJELOMI	9
6. KLINIČKA SLIKA I DIJAGNOSTIKA	10
7. LIJEČENJE	11
8. PRIJELOMI DIJAFIZE NADLAKTIČNE KOSTI	21
8.1. Klasifikacija prijeloma	21
8.2. Mehanizam prijeloma	21
8.3. Liječenje prijeloma humerusa	22
9. FRAKTURA DIJAFIZA RADIJUSA I ULNE	24
9.1. Incidencija i mehanizam nastanka prijeloma	24
9.2. Klasifikacija prijeloma	25
9.3. Liječenje prijeloma kostiju podlaktice	26
10. FRAKTURA DIJAFIZE BEDRENE KOSTI	31
10.1. Mehanizam nastanka prijeloma	31
10.2. Klasifikacija prijeloma	31
10.3. Liječenje femura	32
11. PRIJELOMI DIJAFIZA KOSTIJU POTKOLJENICE	38
11.1. Klasifikacija prijeloma kostiju potkoljenice	38
11.2. Mehanizam nastanka prijeloma kostiju potkoljenice	39

11.3. Liječenje prijeloma dijafiza kostiju potkoljenice	40
12. PRIJELOMI KLJUČNE KOSTI.....	41
12.1. Mehanizam nastanka prijeloma ključne kosti	41
12.2. Klasifikacija prijeloma ključne kosti.....	41
12.3. LIJEČENJE PRIJELOMA KLJUČNE KOSTI.....	42
13. PRIJELOM KOSTIJU ŠAKE.....	42
13.1. Prijelomi u području pešća (carpus)	43
13.2. Prijelomi u području zapešća (metacarpus)	43
13.3. Prijelomi prstiju.....	43
14. RASPRAVA.....	44
15. ZAKLJUČAK.....	46
16. SAŽETAK.....	47
17. SUMMARY	48
18. LITERATURA	49
ŽIVOTOPIS	50

Popis skraćenica i akronima:

IVRA: intravenska regionalna anestezija

ESIN: elastična stabilna intramedularna osteosinteza

AO: Arbeitsgemeinschaft für Osteosynthesefragen

IV sedacija: intravenska sedacija

1. UVOD

Kosti kod djece sadrže veliku količinu organskih spojeva i zato su elastičnije i gipkije. Osim toga u djece tjelesna masa nije velika i dobro je izražen potkožni masni sloj. Periost i slojevi hrskavice rasta su deblji. Zahvaljujući tomu pad za djecu je manje opasan nego odraslomu čovjeku. Dijafize, kao središnji dijelovi dugih kostiju, podložne su raznim vrstama prijeloma, koje mogu nastati uslijed padova, sportskih aktivnosti ili prometnih nesreća. Prijelomi dijafize čine značajan udio svih prijeloma u dječjoj populaciji, a njihovo liječenje zahtijeva pažljivu procjenu i individualiziran pristup kako bi se osigurali optimalni rezultati i minimalizirale dugotrajne posljedice. Pri prijelomu kosti u djeteta dolazi do narušenja kontinuiteta kosti kao rezultata oštrog udara ili opterećenja koje nadmašuje prirodnu elastičnost kosti. Pri prijelomu noge ili ruke, dolazi do gubitka njihove funkcije i jake boli. Liječenje takvih prijeloma se provodi imobilizacijom pomoću longete s gipsom, a u težih i kompliciranijih slučajeva osteosintezom putem operacije. U posljednjih 20 godina došlo je do velike promjene u liječenju traume kod djece s razvojem sustava fiksacije pogodnih za djecu koji su doveli do povećanja uporabe unutarnje ili vanjske fiksacije kako bi se stabilizirali mnogi prijelomi koji su se u prošlosti liječili pomoću imobilizacije ili ekstenzije. Rigidna stabilizacija ovih ozljeda omogućuje ranu mobilizaciju i kraći boravak u bolnici te smanjuje rizik od komplikacija kao što su nepravilno zarastanje i poremećaji rasta. Djeca imaju veću sposobnost regeneracije kosti, ali istovremeno su osjetljivija na potencijalne deformacije uslijed nepravilnog zarastanja prijeloma. Stoga, pristupi liječenju moraju biti usmjereni ne samo na trenutno zbrinjavanje prijeloma, već i na očuvanje funkcionalnosti i pravilnog rasta kosti. Koštani sustav djeteta ima svoje anatomske i fiziološke značajke: kostur u fazi formiranja, prisutnost zona rasta, vrste prijeloma i mogućnost samo-korekcije zaostalih pomaka fragmenata, što se mora uzeti u obzir pri izboru metode liječenja pacijenta. (1)

2. SVRHA RADA

Svrha rada je analizirati prijelome dijafiza dugih kostiju u dječjoj dobi, s ciljem da se pruži sveobuhvatni pregled ove vrste ozljeda. Rad će obuhvatiti opće podatke o anatomiji dječje kosti i njenom cijeljenju te epidemiologiju, etiologiju, dijagnostiku i liječenje prijeloma dijafiza dugih kostiju. Kroz pregled literature, nastojat će se identificirati najčešći uzroci i mehanizmi ozljeđivanja, kao i najefikasniji postupci liječenja i oporavka. Poseban naglasak bit će stavljen na specifičnosti dječje populacije, uključujući razlike u liječenju u odnosu na odrasle pacijente.

3. EPIDEMIOLOGIJA I ETIOLOGIJA

Prijelomi dijafize kod djece su među najčešćim ozbiljnim ozljedama koje liječe dječji kirurzi, čineći oko 1,6% svih prijeloma u ovoj populaciji. Incidencija prijeloma ima bimodalnu distribuciju s vrhuncima u dobi od 2 i 17 godina. Dječaci imaju 2,6 puta veću incidenciju ovih prijeloma u usporedbi s djevojčicama. (2) Obrasci i učestalost fraktura ovise o brojnim varijablama, uključujući dob, spol, klimu, doba godine te ekološke i kulturne razlike. (3) U dobi do 16 godina 42% dječaka i 27% djevojčica doživi frakturu. Broj prijeloma povećava se s godinama kod dječaka u pubertetu dok kod djevojčica broj fraktura prema pubertetu opada. Najčešći su prijelomi palčane kosti. Godišnja incidencija fraktura podlaktice je oko 0,7 na 1000 djece. (4) Otvoreni su prijelomi rijetko zastupljeni, s oko 2%, a višestruki prijelomi s 4%. Incidencija prijeloma femura je 1,6-2% od kojih su većina dječaci u omjeru 2.6:1. Dijafiza je najčešće mjesto loma za frakture femura u pedijatrijskoj populaciji i sadrži 75% svih fraktura femura. Povećana je učestalost kod djece od 2 do 4 godine i adolescenata. Vodeći mehanizam ozljede je pad (57,4%), a odmah iza pada dolaze ozljede povezane s prometom (35,8%). Frakture femura su jedne od najčešćih fraktura povezanih s zlostavljanjem djece (5,6,7). Na primjeru prijeloma humerusa, proksimalne frakture su češće u djevojčica, dok su prijelomi dijafiza češći u dječaka. Većina fraktura dijafiza su jednostavne transverzalne i kose ili spiralne

i tretiraju se nekirurškim putem(80% dijafizalnih i 92% proksimalnih), dok se sama operacija najčešće izvodi kod adolescenata. (8)

4. ANATOMIJA I PATOFIZIOLOGIJA DJEČJIH KOSTIJU I DIJAFIZE

4.1. ANATOMIJA KOSTI KOJA RASTE

Manja je vjerojatnost da će dijete zadobiti prijelom u usporedbi s odraslim jer je kost u djetinjstvu elastičnija. U isto vrijeme periost je mnogo deblji, ima dobru opskrbu krvlju i stvara dodatni elastični omotač. Krajevi djetetove cjevaste kosti sastoje se od epifiza koje su predstavljene kao hrskavični uzorci kostiju, a ovisno o dobi u tim se modelima pojavljuju jezgre okoštavanja. Nezreli kostur razlikuje se od kostura odraslih na mnogo načina koji se moraju uzeti u obzir jer te karakteristike izravno utječu na dijagnozu i liječenje mišićno-koštanih ozljeda. Važne anatomske i fiziološke značajke razlikuju dječje kosti od kostiju odraslih. Kao i odrasla kost, dijafiza dugih kostiju sastoji se od guste kortikalne kosti, a metafizu čini spužvasto koštano tkivo. Tek prema krajevima dugih kostiju dolazi do bitne razlike između odrasle i dječje kosti jer su ti dijelovi povezani s rastom. To su epifiza, hrskavična ploča rasta, metafiza i dijafiza. Epifiza je mjesto sekundarnog koštanog okoštavanja koja određuje veličinu i oblik zglobne površine. Hrskavična ploča rasta je uski pojas hrskavice koja leži između epifize na kraju kosti i metafize i glavno je obilježje koje razlikuje dječju od odrasle kosti. Osnovni dio kosti je dijafiza koja se sastoji se od zrele kortikalne kosti koja kod djece ima potencijal za preoblikovanje te često osim potpunim frakturama, na djelovanje sile rezultira i plastičnom deformacijom(1). Još jedna karakteristika rastuće kosti je njezin periost. On se odlikuje debljinom, dobro je vaskulariziran i ima visoki osteogeni potencijal. To pridonosi bržoj stopi sraštavanja dječjih prijeloma. Također, takav debeli periost često dijelom ostaje netaknut kod ozlijeđene kosti što kirurg može iskoristiti za repoziciju prijeloma, no također može otežati repoziciju prijeloma ako se rastrgani kraj interponira između fragmenata.(3) U slučajevima

kada je došlo do segmentnog gubitka kosti, ako periostalni dio ostane relativno očuvan, može doći do potpune regeneracije kosti. (1)

4.2. ČIMBENICI KOJI UTJEČU NA LOM KOSTI

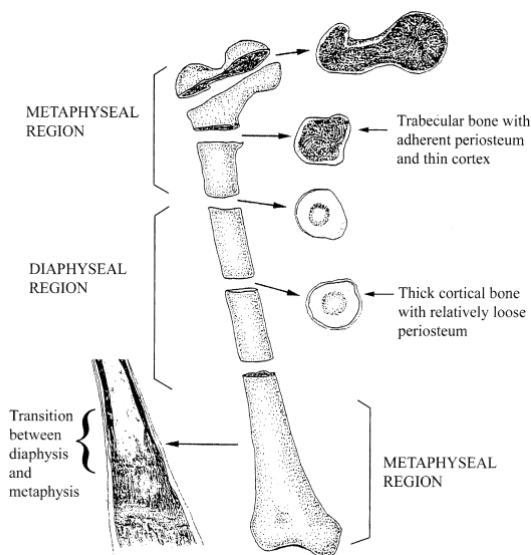
4.2.1. Vanjski čimbenici

Vanjski čimbenici kod lomova kostiju su snaga sile i smjer sile, količina opterećenja i područje preko kojeg je sama sila raspoređena. Čimbenici koji igraju ulogu su vrsta površine na kojoj se dogodio pad, visina pada i tijekom kojeg ubrzanja se dogodila ozljeda, odnosno je li se dogodila tijekom stajanja ili trčanja. Također, utjecaj ima sposobnost površine da apsorbira ili rasprši energiju. Mekše površine rezultiraju s manje dostupne energije koja bi pogodovala ozljedi, dok tvrde površine prenose više energije na tijelo. Brzina i vrijeme tijekom koje je sama kost izložena ima veliki utjecaj na frakturu jer ista kost može podnijeti puno veću silu tijekom kraćeg vremena nego manju silu koja djeluje na nju tijekom dužeg vremenskog perioda.(9)

4.2.2. Unutarnji čimbenici

Unutarnji čimbenici uključuju strukturalna svojstva zahvaćenog koštanog tkiva. Kost je nehomogeno tkivo stoga njezine mehaničke karakteristike variraju ovisno o regiji kosti i smjeru primijenjene sile. I sastav kosti i njezina geometrijska struktura određuju kako će se kost ponašati pod silom opterećenja. Lokalna materijalna svojstva koštanog tkiva ovise o nekoliko unutarnjih čimbenika kao što su gustoća i mineralizacija. Ova svojstva također mogu varirati ovisno o položaju kosti unutar tijela, vrsti koštanog tkiva (kortikalna ili trabekularna) i bolesti. Koštani matriks je sastavljen iz organskih (kolagena i drugih proteina) i anorganskih (mineralnih) tvari. Sadržaj minerala osigurava tvrdoću i čvrstoću i osigurava kosti njenu sposobnost da se odupre lomu pod kompresijom. Vlaknasti sadržaj osigurava elastičnost, fleksibilnost i žilavost, a kosti daje vlačnu čvrstoću (sposobnost odupiranja silama istezanja). Na dugim kostima razlikujemo dvije kategorije: kompaktnu (kortikalnu) kost i trabekularnu (spužvastu) kost, pri čemu svaka ima različita biomehanička svojstva. Broj, veličina i stupanj

mineralizacije osteona ili haversovih kanala utječu na način na koji kortikalna kost reagira na opterećenje. Sposobnost spužvaste kosti da apsorbira energiju razlikuje se od sposobnosti debele kortikalne kosti zbog razlika u poroznosti. Dijafiza se sastoji prvenstveno od tvrde, manje porozne, kompaktne kosti, dok metafiza ima tanji, fenestirani korteks koji okružuje trabekularnu kost. Tanji porozni korteks metafizne regije čini kompresiju i posljedične prijelome vjerojatnijima. Zrela, lamelarna kost dominantna je značajka dijafizne kosti, a dijafizna kost u razvoju izuzetno je vaskularizirana. Kada se analizira u poprečnom presjeku, središte joj je manje gusto od zrele kosti starije djece, adolescenata i odraslih. Neke kosti, kao što je tibija, pokazuju smanjenje vaskularnosti kako kost sazrijeva. Ovaj faktor utječe na brzinu oporavka i mogućnost komplikacija.



Slika 1: Anatomski dijelovi dječje kosti(9)

Čvrstoća kosti povezana je s koštanom masom i gustoćom kosti, što je povezano s njezinim sadržajem minerala. Slabija kost ili kost manje čvrstoće i niže gustoće, potencijalno će se slomiti tijekom utjecaja niže razine sile. Kostiju djece imaju niži sadržaj minerala od kostiju odraslog čovjeka i elastičnije su. Dječje kosti mogu apsorbirati više energije prije nego što dođe do trajne deformacije i prijeloma. Istraživanja sugeriraju da mineralna gustoća kostiju može biti niža kod neke djece koja zadobiju prijelome. To je važno kod razmatranja djece s potencijalnim

problemima gustoće kostiju kao što su nedonoščad, djeca sa zaostatkom u rastu ili pothranjenosti, cistična fibroza, spina bifida ili osteogenesis imperfecta. (9)

4.3. FIZIOLOGIJA ZACJELJIVANJA PRIJELOMA KOD DJECE

4.3.1. Faze zacjeljivanja prijeloma

Razlikujemo tri faze cijeljenja prijeloma: upalnu fazu, reparativnu fazu i fazu remodeliranja. Upalne stanice uklanjaju debris s mjesta loma i zajedno s fibroblastičnim stanicama stvaraju mjesto u matriksu za stanice koje omogućuju stvaranje nove kosti. Mezenhimalne stanice regrutiraju se oslobođanjem čimbenika rasta na mjestu prijeloma. Mezenhimalne stanice mogu se diferencirati u osteoblaste koji proizvode kosti intermembranskom osifikacijom. U isto vrijeme, mezenhimalna stanica može postati hondrogena i proizvesti kost endohondralnom osifikacijom. Remodeliranje započinje resorpcijom nepotrebnih dijelova kalusa i stvaranjem trabekularne kosti duž linije opterećenja. (2)

4.3.2. Brzo zacjeljivanje i remodeliranje

Brže zacjeljivanje i sposobnost remodeliranja kod nezrelih kostiju olakšavaju njihovo zbrinjavanje u odnosu na odrasle. Osim toga, može postojati i simetrična i asimetrična stimulacija ploče rasta tijekom procesa cijeljenja. (3) Prijelomi kod djece zacjeljuju brže nego kod odraslih, a važni čimbenici za to su povećanje vaskularnosti kostiju, visoka osteogenost periosta i ograničena ozljede mekog tkiva (9). Imobilizacija gipsom adekvatna je za veliku većinu dječjih prijeloma. Unutarnja fiksacija, često potrebna za zacjeljivanje prijeloma kod odraslih, rjeđe je indicirana za djecu i uglavnom se koristi za održavanje odgovarajućeg poravnanja tijekom cijeljenja. Kada je fiksacija potrebna koriste se manje kruti implantati koji se lako uklanjaju i koji ne ometaju normalan rast kosti, kao što su glatke žice i fleksibilni intramedularni čavli u usporedbi s pločastim vijcima i krutim intramedularnim implantatima koji se obično koriste kod odraslih. (3) Djeca imaju sposobnost remodeliranja mnogih prijeloma koji zacjeljuju naknadnom angulacijom. Na mjestu nepravilno zacjeljenog prijeloma događa

se postupna resorpcija na konveksnoj strani deformiteta i povećano nakupljanje na njegovoj konkavnoj strani. Modeliranje se najpouzdanije događa nakon prijeloma koji zacjeljuju rezidualnom angulacijom u ravnini kretanja najbližeg zgloba. Angulacija se odnosi na kutnu deformaciju koja ostaje nakon zacjeljenja prijeloma. Nadalje, preoblikovanje se ne događa u značajnoj mjeri kod djece kod koje je preostalo manje od dvije godine za rast. Iako je nastojanje preciznog anatomskog poravnanja i dalje važan cilj liječenja, određeni stupanj angulacije dopušten je kod mnogih vrsta dječjih prijeloma zbog sposobnosti remodeliranja. Remodeliranje se može nastaviti 5 do 6 godina nakon zacjeljivanja prijeloma. Dijafize do određene dobi toleriraju angulacije, ali kasnije puno manje i onda se moraju kirurški liječiti. (9)

4.3.3. Simetričan i asimetričan rast

Simetrična stimulacija rasta, ili prekomjerni rast, još je jedna karakteristika zacjeljivanja prijeloma koja je jedinstvena za djecu. Iako njegova etiologija nije u potpunosti shvaćena, gubitak periostalne napetosti i povećan protok krvi u pločama rasta kod prijeloma kosti potencijalni su uzroci. S druge strane, pokazalo se da nepotpuno poprečno slomljen periost uzrokuje asimetričnu stimulaciju ploča rasta, što rezultira angularnom deformacijom. Klinički, prekomjerman rast je najčešći nakon prijeloma femura u djece u dobi od 2 do 10 godina, u prosjeku 0,9 cm s rasponom od 0,4 do 2,4 cm. (9) Asimetrični rast je rjeđi od simetričnog što je vjerojatno rezultat asimetrične hiperemije koja dovodi do prekomjernog rasta na mjestu prijeloma. Srećom, za većinu djece, remodeliranje i zaustavljanje prekomjernog rasta događa se spontano. (3)

5. TIPOVI FRAKTURA DIJAFIZE DUGIH KOSTIJU

Prijelomi u dječjem uzrastu su jednako kao i kod odraslih opisani prema mjestu i uzorku prijeloma i zato su u većini slučajeva slični prijelomima u odrasloj dobi. Međutim postoje i prijelomi jedinstveni djeci u razvoju. Budući da je dječja kost manje mineralizirana, više porozna i ima više vaskularnih kanala, ona također ima i manju gustoću i time nižu elastičnost

koja smanjuje njenu snagu i odgovor na sile savijanja, ali dopuštajući joj da apsorbira veću energiju prije loma. Ta karakteristika objašnjava neke vrste prijeloma koji su svojstveni djeci.

(3) U kliničkom okruženju, vrsta, smjer i veličina sile loma mogu se zaključiti iz radiografske snimke prijeloma. Kost može sekundarno podleći napetosti, kompresiji, savijanju, torziji ili kombiniranom opterećenju(9).

5.1. NEPOTPUNI PRIJELOMI

Nepotpuni prijelomi uključuju stres prijelome i prijelome u kojima je kost već oslabljena. Stres prijelom je nepotpuna vrsta prijeloma koja je uzrokovana ponavljajućim stresom na kost u osobe s normalnom kakvoćom kosti. Javljaju se osobito kod adolescenata koji se intenzivno bave sportom. S druge strane prijelomi se javljaju i tijekom neznatnih ozljeda no u kosti koja je već oslabljena zbog stanja poput osteogenesis imperfekta te kod stanja poput cerebralne paralize zbog osteoporoze usred neaktivnosti. (3)

5.2. PLASTIČNA DEFORMACIJA

Plastična deformacija predstavlja unutarnji mikroskopski mehanički poremećaj kosti koji rezultira kutnim i rotacijskim izobličenjem dugih kostiju u dijafizi. To se događa kada je primijenjena sila veća od elastičnih granica kosti, ali manja od one koja dovodi to potpunog prijeloma. Mikroskopski, dolazi do poremećaja spojeva između osteona. Tako je unutarnja struktura doživjela trajni poremećaj koji obično treba ispraviti. Klinički obično dolazi do minimalnog oticanja, a na radiografskoj snimci vidimo angulaciju bez očite linije prijeloma. (3)

5.3. FRAKTURA ZELENE GRANČICE

Ako se prekorači granica plastične deformacije, dolazi do prijeloma dijela koštane strukture. Zbog niza čimbenika, uključujući povećanu fleksibilnost koštane strukture i raspršenja velikog dijela sile u plastičnoj deformaciji, u određenim slučajevima ne bude dovoljno zaostale sile za

dovršetak loma cijele koštane strukture. To rezultira tipičnim nepotpunim prijelomom zelene grančice. (3)

5.4. POTPUNI PRIJELOMI

Potpuni prijelomi u djece mogu biti slični prijelomima odraslih. Dijafizni obrasci prijeloma izravno su povezani s njihovim mehanizmima ozljede: torzijske sile rezultiraju spiralnim prijelomima, okomita sila rezultira poprečnim prijelomom, a uzdužne tlačne sile rezultiraju kosim prijelomima. Ovakva osnovna podjela prijeloma može uputiti na način liječenja. Spiralni prijelomi, obično imaju netaknut uzdužni periost koji osigurava dovoljnu stabilnost tako da je imobilizacija gipsom uspješna u većini slučajeva. U eksperimentalnim ispitivanjima dugih kostiju ljudskog leša, spiralni prijelomi nastali su samo uz torzijskog opterećenja. Torzijsko opterećenje nastaje kada se uzrokuje uvijanje strukture oko uzdužne osi. Kod malog djeteta koje trči i zaglavi stopalo i spotakne se, može doći do spiralnog prijeloma neizravnog raspodjelom torzijskih sila na bedrenu kost. Spiralni prijelomi mogu nastati od naizgled bezazlene traume poput spoticanja tijekom trčanja. Neuobičajen je kod padova s visine preko 3 metra. (3,9) Poprečni prijelomi imaju netaknut periost na kompresijskoj strani prijeloma, koji se može umetnuti u mjesto prijeloma i ometati repoziciju. Poprečni prijelom karakterizira linija prijeloma koja je okomita na dugu os kosti. Poprečni prijelomi mogu nastati zbog pucanja pod vlačnim opterećenjem i od opterećenja savijanja. Sile mogu izravno djelovati na kost, kao u slučaju izravnog udarca predmetom. Sile također mogu neizravno djelovati na područje dijafize, što se može dogoditi kada dijete padne sa visine na koljeno. Izravna trauma kosti često rezultira poprečnim prijelomima. Poprečni prijelom može biti posljedica roditeljevog pada na stepenice dok nosi dijete. Ako je djetetova noga udarila između roditelja i ruba stepenice, to bi moglo rezultirati posljedičnim poprečnim prijelomom. Potpuni poprečni prijelomi često su posljedica mehanizama s djelovanjem velikih sila, kao što su ozljede koje uključuju sudare s automobilima ili padove sa značajnih visina. (9) S obzirom na uzdužnu os, lom kosti pod kutom 30–45° stvara kosi prijelom. Ovaj tip prijeloma obično je rezultat kombiniranog opterećenja, a

morfologija prijeloma odražava prevladavajući tip opterećenja. Uzdužna tlačna sila s rotacijom primjer je kombiniranog opterećenja do kojeg može doći ako dijete padne s kreveta na kat i okrene se dok koljenom udara u pod. Važno je napomenuti da se dugi kosi i spiralni prijelom često pokazuju vrlo sličnima na rendgenu. (9) Uzorci prijeloma u djece su različiti u usporedbi s odraslima zbog različitih anatomskih i mehaničkih karakteristika. Kominutivni prijelomi su rjeđi jer dječja kost lakše raspršuje energiju prije loma, a njezina poroznost ograničava širenje linija prijeloma. (3)

6. KLINIČKA SLIKA I DIJAGNOSTIKA

Većina djece moći će identificirati područje ozljede/boli. Međutim, za mlađu djecu fizički pregled pomoći će odrediti mjesto radiografskog slikanja. Područja oteklina ili ekhimoze mogu suziti područje pregleda. Pregledati dijete dok je u bolovima može biti vrlo teško te je potreban temeljit pregled kako bi se utvrdile sve ozljede. Takav pregled često se može postići s djetetom koje drži roditelj. (10) Dijagnosticiranje ozljede je teško zbog činjenice da dijete ne može govoriti o svom stanju, a u dobi od 4-6 godina često poriče sve što kažu njegovi roditelji, a tijekom pregleda skriva postojeću bol. Stoga liječnik mora biti u stanju ciljano uzeti anamnezu, kritički procijeniti roditeljevu i djetetovu verziju događaja i pažljivo pregledati cijelo dijete, a ne samo područje na koje se žali. Klinička slika subperiostalnih prijeloma, prijeloma bez pomaka, prijeloma tipa "zelene grane", epifiziolize i osteoepifiziseolize s blagim pomakom često je slična blažim ozljedama: modricama, uganućima i možda neće imati izražene simptome. Oticanje tkiva, bol na palpaciju u projekciji područja ozljede, blago oštećenje funkcije obližnjih zglobova ozlijeđenog ekstremiteta - takvi simptomi ne isključuju prisutnost prijeloma kosti. U takvim slučajevima rendgenski pregled omogućuje da se razjasni ispravna dijagnoza. Kod potpunih prijeloma dugih cjevastih kostiju s pomakom fragmenata kostiju, klinički znakovi slični su kao kod odraslih pacijenata, dijagnosticiraju se klasični znakovi prijeloma kao što su deformacija u području udova, patološka pokretljivost, krepitacija

framenata kostiju i disfunkcija udova. S takvom kliničkom slikom, dijagnoza prijeloma kosti može se utvrditi već u fazi prve medicinske pomoći dok se kasnije potvrđuje pomoću rendgenske dijagnostike. Dijagnostika prijeloma kod djece je zahtjevnija nego kod odraslih i što je dijete nižeg uzrasta time postoji više poteškoća. Prilikom pregleda može se odrediti deformacija u projekciji prijeloma i otekline tkiva različitog stupnja izraženosti. Prilikom palpacije otkriva se lokalna bolnost u projekciji mogućeg prijeloma kao i pri opterećenju ekstremiteta. Poslije kliničkog pregleda provodi se rendgenska snimka zahvaćenog područja. U današnje vrijeme, s pojavom suvremenih metoda kao što su kompjuterizirana tomografija, magnetska rezonanca i ultrasonografija, mogućnosti dijagnosticiranja ozljeda mišićno koštanog sustava značajno su se proširile. (11) Većina prijeloma u djece su izolirane ozljede. Procjena hitne službe ozlijeđenog djeteta započinje anamnezom. Kod izolirane ozljede ekstremitet se prvo pregledava na oticanje ili deformaciju, a koža na ogrebotine ili razderotine, oštećenja mekog tkiva i izloženost kosti. Neurovaskularni status određuje se ispitivanjem motorne i senzorne funkcije distalno od mjesta prijeloma, palpacijom distalnog pulsa i procjenom kapilarnog punjenja. Za pomaknute ili nestabilne prijelome, gruba repozicija može se obaviti prije daljnje procjene, posebno za ekstremitet koji je vaskularno kompromitiran. Udlaga za nestabilnu frakturu neposredno nakon procjene prije radiološkog slikanja može biti potrebna kako bi se poboljšala udobnost djeteta i spriječila daljnja trauma. Pripremu za repoziciju prijeloma radimo nakon dobivanja visokokvalitetnih radiografskih slika prijeloma, uključujući slike distalnih i proksimalnih zglobova na mjestu ozljede. (3,12)

7. LIJEČENJE

Tri su osnovna načela liječenja prijeloma: repozicija, retencija ulomaka i rana funkcijska mobilizacija (rehabilitacija). Svaki se prijelom može namjestiti (reponirati) u anatomske (željeni) položaj. Pitanje je kako ulomke zadržati u željenom položaju. U liječenju prijeloma postoje dvije skupine postupaka retencije ulomaka: konzervativno i kirurško liječenje.(13)

Olakšanje boli je prvi korak u liječenju prijeloma, uz pažnju na moguće znakove zlostavljanja djece. Ciljevi liječenja su zacjeljivanje prijeloma i očuvanje funkcije ozlijeđenog ekstremiteta, uzimajući u obzir preostali period rasta. Predviđanje obrasca rasta slomljenih kostiju osnovni je zadatak dječjeg traumatologa. Tijekom razvoja kostura koriste se konzervativni i kirurški načini liječenja. (14) Traumatski defekti kosti imaju bolju prognozu kod djece nego kod odraslih zbog debljeg, aktivnijeg i bogato vaskulariziranog periosta. Ključni faktor uspjeha liječenja defekata kosti je dobra početna repozicija kosti koja ovisi o integritetu periosta. Ako je jedan dio periosta intaktan, jednostavan autograft je dovoljan čak i kod opsežnih defekata kosti. (15) Liječenje može varirati ovisno o ozbiljnosti prijeloma i dobi djeteta. Kirurški pristup uključuje različite metode fiksacije slomljenih dijelova kosti, poput unutarnjih klinova, ili čavala spojenih na vanjski okvir (vanjski fiksator). Nekirurški ili konzervativni postupci obično su različiti tipovi gipsanih udlaga sa ili bez ekstenzije (pri čemu se na nogu primijeni sila rastezanja). (16,17) Za većinu prijeloma kod djece, prije zatvorene repozicije i liječenja imobilizacijom u hitnoj službi mora se osigurati anestezija. Postoji nekoliko tehnika koje se mogu koristiti za ublažavanje boli i sedaciju. Ove metode mogu se podijeliti u tri kategorije: lokalna i regionalna anestezija, intravenska sedacija i disocijativna anestezija. Za prijelome gornjih ekstremiteta učinkovite su lokalne i regionalne tehnike poput hematoma bloka, intravenske regionalne anestezije (IVRA) i aksilarnog bloka. Intravenska sedacija benzodiazepinom i narkoticima nije specifična za regiju i može se koristiti za sve dobne skupine. Ketaminska sedacija je izuzetno sigurna i učinkovita, posebno za djecu mlađu od 10 godina.(3) Prednost se pridavala konzervativnim metodama tijekom duljeg vremenskog razdoblja. Smjenu ovoj epohi učinila je kirurška tehnika povezana s razvojem manje invazivnih metoda operativnog liječenja, povećanjem broja pacijenata s teškim ozljedama, te promjena omjera ozljeda gornjih i donjih ekstremiteta. Ipak, potreban pristup odabira liječenja temeljen na dobi djeteta, tipu prijeloma i njegovoj lokalizaciji. Na primjer, kod djece mlađe od 7 godina s prijelomima dijafize, kao i kod pacijenata sa stabilnim prijelomima i prijelomima bez pomaka,

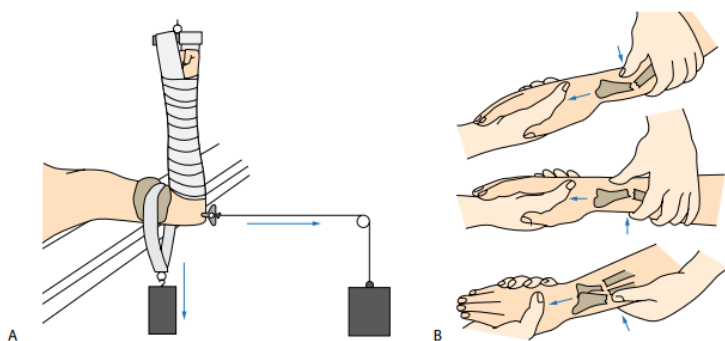
konzervativna metoda liječenja treba biti glavni izbor. U takvim slučajevima primjenjuje se imobilizacija ekstremiteta ili njegovog dijela gipsanom longetom. Longeta treba obuhvatiti ekstremitet na dvije trećine opsega s fiksacijom zglobova iznad i ispod segmenta ekstremiteta. Cirkularnu gipsanu imobilizaciju u akutnom razdoblju ozljede nije preporučljivo koristiti zbog sve većeg edema, što može dovesti do kompresije i razvoja ishemije ekstremiteta. U današnje vrijeme postoje sintetički materijali za imobilizaciju koji su čvrsti, lagani, visoko plastični, hipoalergeni, higijenski i ne ometaju izvođenje radiološkog pregleda. Ove karakteristike ima termoplastični materijal, koji se koristi za imobilizaciju prijeloma dugih cjevastih kostiju, kod ozljeda zglobova i mekih tkiva, kao i za imobilizaciju ekstremiteta u postoperativnom razdoblju. Tijekom liječenja pacijenta potrebno je obaviti radiografsku kontrolu prijeloma koja se provodi u određenim vremenskim razdobljima: u trenutku prijema, odmah nakon repozicije ili postavljanja gipsane imobilizacije, 5–7 dana nakon repozicije radi kontrole mogućeg sekundarnog pomaka koštanih ulomaka zbog smanjenja edema te nakon uklanjanja imobilizacije u trenutku konsolidacije koštanih ulomaka. Tijekom liječenja prijeloma kostiju mogu se razviti komplikacije kao što su: razvoj deformacija, usporena konsolidacija i formiranje lažnog zgloba zbog ranog prekida imobilizacije. U slučaju nedovoljnog razvoja koštanog kalusa, u srednjim fazama konsolidacije prijeloma, potrebno je nastaviti imobilizaciju, a dijagnozu u medicinskoj dokumentaciji dopuniti kao usporeno konsolidirajući prijelom. Ponekad, zbog kašnjenja u formiranju koštanog kalusa, potrebno je odabrati kirurško liječenje, a ovakvo stanje se tretira kao nesrasli prijelom. Za prevenciju ovih komplikacija potrebno je uzeti u obzir prosječno vrijeme imobilizacije koštanih ulomaka kod nekomplikiranih prijeloma kod djece, ovisno o dobi.

Tablica 1: Prosječno vrijeme potrebne imobilizacije kod nekomplikiranih prijeloma kod djece

LOKALIZACIJ	NOVOROĐENČA	0-1	1-3	4-7	8-15
A PRIJELOMA	D	GODINE	GODINE	GODINA	GODINA

Ključna kost	7 dana	7-10 dana	14 dana	14-21 dana	21 dana
Dijafiza humerusa	12 dana	12-14 dana	21 dana	28 dana	28-35 dana
Kosti podlaktice	7 dana	7 dana	14-18 dana	21 dana	24-28 dana
Femur	14-18 dana	14-18 dana	14-21 dana	21-28 dana	35-42 dana
Kosti potkoljenice-fibula	-	-	10 dana	14 dana	21 dana
Kosti potkoljenice-obije kosti ili tibija	10-14 dana	14 dana	14-21 dana	21-28 dana	35-42 dana

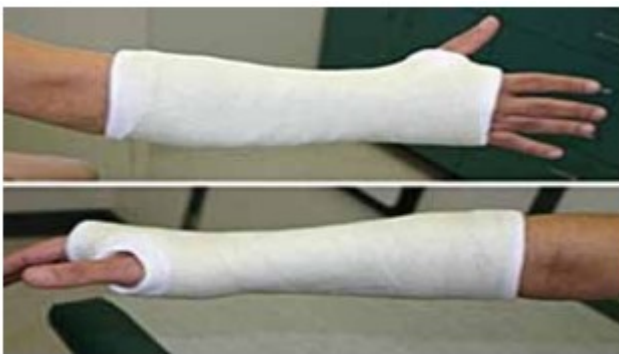U posljednjih nekoliko godina među stručnjacima se aktivno raspravlja o problemu juvenilne osteopenije i osteoporoze. Razvoj ovih patoloških stanja i bolesti povezan je s hipodinamikom, poremećajem prehrane, povezanosti s drugim bolestima i urođenim patologijama. Pedijatar mora biti usmjeren na dijagnostiku i pravovremeno liječenje ove patologije - to će pridonijeti prevenciji prijeloma. Prisutnost osteopenije ili osteoporoze zahtijeva ne samo produljenje razdoblja imobilizacije oštećenih ekstremiteta, već i medikamentno liječenje, uzimajući u obzir rezultate denzitometrije. Kod liječenja djece s otvorenim prijelomima, prijelomima s dopuštenim pomakom koštanih ulomaka u kombinaciji s deficitom mineralne gustoće koštanog tkiva, potrebno je produljiti razdoblje imobilizacije za 7-14 dana. U slučaju dijagnostike sekundarnog pomaka ulomaka, izbor može biti između ponovne repozicije ili operativnog metoda liječenja. (11)



Slika 2: A) ekstenzija B) manualna repozicija (13)

U postupke ili metode konzervativnog liječenja prijeloma ubrajaju se: imobilizacija traumatiziranog ekstremiteta kad nije došlo do pomaka ulomaka, manualna repozicija ulomaka i imobilizacija, kožna trakcija (ekstenzija) slomljene kosti, koštana trakcija (ekstenzija) slomljene kosti i kombinirani tipovi kožne i koštane trakcije.(13) Nakon što je osigurana adekvatna analgezija, može se pristupiti imobilizaciji prijeloma. Iako se mnogi prijelomi kod djece mogu sigurno imobilizirati cirkularnim gipsom nakon repozicije prijeloma u hitnoj službi, udlage mogu biti poželjnije od gipsanja za ozljede povezane s ozbiljnim oteklinama ekstremiteta, posjekotinama kože, abrazijama ili osipima. Imobilizacija udlagom također može biti sigurnija za imobilizaciju prijeloma kod onih koji nisu u stanju učinkovito komunicirati, poput djece s ozljedom glave, ili onih s kožom bez osjeta kao što je to slučaj kod djece sa spinom bifidom. Udlagu se može brzo primijeniti te ona omogućuje oticanje ekstremiteta s manjim rizikom od stezanja ekstremiteta, oštećenja kože i kompartment sindroma. Gipsanje je najpouzdanija metoda imobilizacije nakon što se učini repozicija prijeloma kod djece. Međutim, njegova primjena zahtijeva više stručnosti i povezana je s više komplikacija od udlaga. Najvažnije komplikacije kod gipsanja uključuju oštećenje i iritaciju kože te sindrom kompartmenta zbog stezanja. Najčešće korišteni materijali za gips su gipsani zavoj i sintetički materijali na bazi fiberglasa. Gipsani zavoj je jeftiniji i lakše se oblikuje, što može pružiti malu prednost u održavanju repozicije u usporedbi s fiberglasom. Njegova slaba otpornost na vodu i

niži omjer snage i težine čine ga manje prikladnim i težim za pacijente. Stvrđnjavanje gipsanog zavoja je egzotermna reakcija. Kako bi se spriječila prekomjerna proizvodnja topline koja može opeći dijete, voda za namakanje ne smije biti toplija od 50°C, a gipsani zavoj treba nanositi što manje slojeva. Opekline mogu nastati kada se nanese više od 24 sloja gipsa. Dopuštanje da se zavoj stvrdne na jastuku ili prekrivanje gipsa fiberglasom prije sušenja također može rezultirati toplinskim ozljedama i to treba izbjegavati. Materijal za gipsanje od fiberglasa je relativno sigurniji od gipsa u pogledu toplinskih ozljeda, ali nije bez rizika. Budući da stvrđnjavanje fiberglasa također generira toplinu zbog egzotermne reakcije, voda za namakanje uvijek bi trebala biti barem na sobnoj temperaturi ili hladnija kako bi se spriječile opekline. Gips od fiberglasa je čvršći od gipsanog i potencijalno više steže, osobito ako oticanje poraste nakon primjene. Rubovi gipsa od fiberglasa mogu biti oštri ili nazubljeni, što može dovesti do posjekotina ili iritacije kože ako nisu pravilno podstavljeni. (3)



Slika 3: Gipsana imobilizacija podlaktice(13)

Skeletna ekstenzija u dječjoj praksi može se primjenjivati kod prijeloma kostiju potkoljenice, bedrene kosti i nadlaktične kosti kod djece starije od dvije-tri godine i apsolutno je kontraindicirana kod novorođenčadi. Prijelomi bedra kod dojenčadi također se liječe trakcijom po Schadeu. Masa utega pritom treba iznositi 1/7–1/8 tjelesne mase. Kožna se trakcija (ekstenzija) i danas rabi u najmlađoj dobi, a kao primjer za to može se navesti ekstenzija u prijelomima femura u djece mlađe od dvije godine, a ponekad se rabi i u nešto starije djece. Koštana se ekstenzija provodi s pomoću raznih vrsta žica i čavala koji se provode kroz određenu

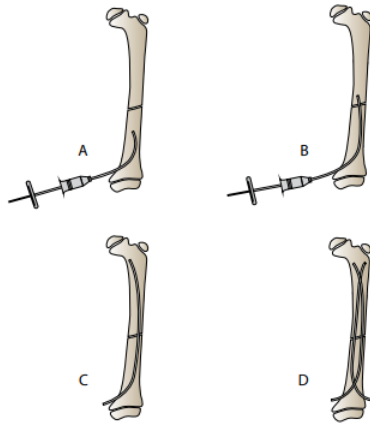
kost, a preko njih se onda izvodi trakcija traumatizirane kosti i uda. No, koštana se trakcija i danas nerijetko primjenjuje, češće kao privremena mjera do kirurškog zahvata, a posebno u prijelomima distalnog okrajka femura, a ponekad i potkoljenice. U nekim se medicinskim sredinama, mada rijetko, primjenjuje i u liječenju drugih prijeloma. Ponekad se, zaista samo u rijetkim primjerima prijeloma, mogu primijeniti u istog bolesnika i na istom udu i kožna i koštana ekstenzija. (13) Metodom postojane skeletne ekstenzije provodi se postupna repozicija koštanih ulomaka segmenta ekstremiteta repozicijom svih vrsta pomaka i njihovim naknadnim zadržavanjem u pravilnom položaju do njihove konsolidacije. Kod prijeloma kostiju s pomakom potrebno je izvesti zatvorenu ručnu repoziciju koštanih ulomaka u najranijim razdobljima od trenutka ozljede. U slučaju njihove nestabilnosti, preporučljivo je provesti fiksaciju žicama kako bi se izbjeglo naknadno sekundarno pomicanje nakon smanjenja otoka. Kirurško se liječenje prijeloma sastoji u otvorenom pristupu na slomljenu kost kroz kirurški učinjen rez kože i potkožja iznad prijeloma. Nakon takvog pristupa na prijelom, učini se repozicija ulomaka uporabom prikladnih instrumenata, te fiksacija istih u željenom položaju. Novi pristupi kirurškim postupcima pridaju veliko značenje neizravnoj repoziciji, pri čemu treba naglasiti da se ulomci ne uzimaju u ruku i namještaju nego se reponiraju vlakom s pomoću distraktora ili zašiljenih instrumenata. Atraumatski je postupak danas standardni zahtjev u traumatologiji. Trenutno se sve više proširuju indikacije za kirurško liječenje prijeloma kod djece. U praksu su uvedene prilično učinkovite i manje traumatične metode osteosinteze, koje omogućuju skraćanje vremena boravka pacijenta u bolnici. Indikacije za operaciju treba utvrditi vrlo pažljivo. Kirurško liječenje prijeloma kostiju u djece provodi se kod prijeloma s pomakom nakon neuspješnog dvostrukog pokušaja namještanja fragmenata kostiju ili pojave sekundarnog pomaka, interpozicija mekih tkiva između fragmenata kostiju, određenih odsustvom zadovoljavajućeg položaja i krepitusa fragmenata kostiju tijekom repozicioniranja, otvorenih prijeloma sa značajnim oštećenjem mekih tkiva, višestruko fragmentiranih nestabilnih prijeloma, višestrukih prijeloma udova u slučaju narušenja konsolidacije koštanih fragmenata

jednog od segmenata, nepravilno zacijeljenih prijeloma, kada je deformacija neprihvatljiva i može dovesti do narušenja oblika udova ili trajnih ograničenja njegove funkcije. Operativno liječenje uključuje, prije svega, zatvorenu repoziciju s različitim vrstama osteosinteze. To mogu biti zatvorena ručna repozicija s fiksacijom Kirschnerovim žicama, čija upotreba pri transepifiznoj primjeni ne dovodi do preranog zatvaranja zona rasta, transkostalna kompresijsko-distrakcijska osteosinteza, intramedularna fiksacija titanijskim elastičnim čavlima (ESIN) gdje se kod djece koristi posebna vrsta čavla koji se naziva Nancy čavao. Taj je čavao građen od titanove legure u kojoj je zastupljenost titana u građi čavla 90%, uz 6% aluminija i 4% vanadija. Ta metoda osteosinteze u kliničkoj primjeni postoji više od tri desetljeća. ESIN-metoda osteosinteze podrazumijeva zatvorenu manualnu repoziciju frakturnih ulomaka i njihovu fiksaciju Nancy-čavlom. Tim se čavlom postiže elastična, ali ipak stabilna osteosinteza. Nakon fiksacije ulomaka odmah je moguća mobilnost traumatiziranog uda, ozlijeđena se osoba brzo vraća u obiteljsku sredinu, fizijatrijsko liječenje postaje suvišno, život tijekom liječenja postaje uvelike snošljiviji, a sveukupno liječenje se višestruko pojeftinjuje. ESIN-metoda osteosinteze jednostavan je kirurški zahvat, izvodi se uz pomoć jednostavnog instrumentarija. Primjena ESIN-metode osteosinteze zahtijeva dobro poznavanje morfologije, biologije i patologije prijeloma te srastanja kosti. Metodu stabilne elastične intramedularne osteosinteze (ESIN) razvili su i uveli u kliničku praksu Prévot i Metaizeau u Dječjoj bolnici u Nancyju, Francuska.



Slika 4: Instrumentarij za ESIN osteosintezu(13)

Biomehaničko djelovanje te metode osteosinteze jesu tri uporišne točke u medularnom kanalu na koje se implantirani čavao upire. Jedna je točka mjesto ulaska čavla u kost, druga je mjesto prijeloma, dok treću uporišnu točku čini mjesto usidrenja čavla u kosti. Nancy-čavao ima određena biomehanička svojstva koja ga znatno razlikuju od ostalih čavala koji se upotrebljavaju u koštanoj kirurgiji. On je građen od titanove legure, biokompatibilan je za organizam, a ima i određeni stupanj čvrstoće te je maksimalno elastičan. To znači da djelovanje određenih sila svijanja, ali isto tako i rotacijskih sila, neće imati neko bitno djelovanje na sam čavao, a onda, dosljedno tomu, niti na položaj prijelomnih ulomaka nakon učinjena zahvata. Vrh čavla je splošten i lagano lučno svijen poput vrha skije, što mu omogućuje da pri uvođenju klizi po suprotnoj stijenci medularnog kanala prema mjestu prijeloma. Tako je izbjegnuta veća mogućnost probijanja suprotnoga kortikalisa kosti, dok čavao nesmetano klizi prema mjestu prijeloma. Zbog svoga oblika, čavao nakon uvođenja u medularni kanal bude svinut s konveksitetom okrenutim prema stijenci kosti na razini frakturne pukotine. Zbog sploštenog i zavnutog završetka čavla, on se lako usidri u spongiozi suprotne metafize kosti i na taj način ne može doći do njegovih rotacijskih pokreta, a takva njegova građa onemogućuje rotacijske sile djelovanja da izazovu pomak ulomaka ad periferiam. Uvođenje drugoga čavla, na suprotnoj strani cjevaste kosti, korigira učinak svijanja prvoga čavla te se drugi čavao opire djelovanju elastičnosti prvoga čavla. U sve se duge kosti, osim u podlaktične, postavljaju po dva čavla. Osnovni je, dakle, mehanizam djelovanja Nancy-čavla neutralizacija vektora sila svijanja jednoga s vektorima sila svijanja drugoga čavla. To znači da su sile svijanja jednoga čavla neutralizirane djelovanjem sila svijanja drugoga čavla.



Slika 5: shematski prikaz uvođenja Nancy čavla u femur (13)

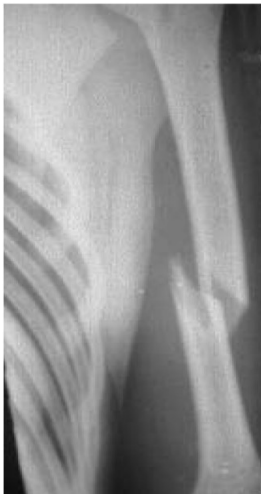U slučajevima kada nije moguće provesti zatvorenu repoziciju koštanih ulomaka i osteosintezu, provodi se otvorena repozicija koštanih ulomaka, koja se izvodi iz operativnih pristupa koji osiguravaju maksimalno prikladan i siguran pristup koštanim ulomcima uz obavezno pažljivo ophođenje prema mekim tkivima. Za fiksaciju ulomaka koriste se Kirschnerove žice, vijci i ploče. Primjena vanjskog fiksatora u liječenju prijeloma dijafize dugih kostiju ima svoje indikacije i svoje prednosti u odnosu na klasičnu AO-metodu liječenja i na intramedularno navođene čavle. Smisao vanjske fiksacije (u odnosu na unutarnju) jest izbjeći postavljanje bilo kakva stranoga materijala (osteosintetičnih pločica, vijaka, žica, čavala) na kost koja je eksponirana kroz visokokontaminiranu ranu. Strani je materijal vrlo dobra podloga za razvoj infekcije. Tom se metodom liječenja ne postiže apsolutna stabilnost frakturnih ulomaka, ali se unatoč tomu postižu dobri rezultati liječenja stvaranjem sekundarnog kalusa. Navođenje putem vanjske fiksacije odigrava se udaljeno od mjesta prijeloma i s relativno malo osteosintetičkog materijala u kosti, uz značajnu poštedu mekog tkiva, pa se to danas ističe kao bitna prednost vanjske fiksacije. Indikacije koje daju važnost vanjskoj fiksaciji jesu otvoreni prijelomi drugog i trećeg stupnja, a to su uglavnom kontaminirane rane kod kojih postoji mogućnost infekcije(13). Prijelomi cjevastih kostiju kod djece imaju sposobnost samokorekcije pomaka ulomaka po širini (što je dijete mlađe, to su te sposobnosti izraženije). Slabo se samokorigiraju kutni pomaci, koje treba potpuno ukloniti bez obzira na veličinu kuta, jer imaju

tendenciju pogoršanja s godinama. Pri adekvatnoj ekstenziji, obično nije potrebna korekcija pomaka po dužini do 2 cm. Kominutivni prijelomi, koji se javljaju kod starije djece, liječe se po istim principima kao i kod odraslih.(11, 13)

8. PRIJELOMI DIJAFIZE NADLAKTIČNE KOSTI

8.1. Klasifikacija prijeloma

Prijelomi dijafize nadlaktične kosti javljaju se prilično rijetko. Ovi prijelomi mogu biti poprečni, kosi, spiralni i kominutivni. Za prijelome s pomakom karakteristični su deformacija nadlaktice, njezino skraćenje, patološka pokretljivost i krepitacija ulomaka. Najmanji pokret uzrokuje bol. Prijelomi u srednjoj trećini nadlaktične kosti opasni su zbog mogućnosti oštećenja radijalnog živca, koji na toj razini obuhvaća nadlaktičnu kost, pa pomicanje ulomaka može dovesti do traumatske pareze ili (u težim slučajevima) do prekida kontinuiteta živca. Potrebno je pažljivo provjeriti motoričku i osjetnu funkciju gornjeg ekstremiteta.(11)



Slika 6: Rendgenska snimka prijeloma dijafize lijeve nadlaktice (11)

8.2. Mehanizam prijeloma

Frakture dijafize humerusa mogu nastati zbog raznih mehanizama ozljede, od kojih svaki ima svoje kliničke specifičnosti. Trauma povezana s porodom čest je uzrok ovih ozljeda, s učestalošću između 0.035% i 0.34%. Faktori rizika uključuju makrosomiju i teškoće pri porodu. Humerus je posebno ugrožen kada je gornji ud novorođenčeta abduciran iznad glave i mora se

izvući prema dolje. Frakture humerusa također se mogu dogoditi u slučajevima distocije ramena s rotacijskim manevrima. Čak 12% svih fraktura i do 60% novih fraktura uzrokovanih traumom zbog zlostavljanja zahvaća humerus. Najčešći mehanizam ozljede kod starije djece i adolescenata je direktna ili indirektna sila primijenjena na gornji ud. Direktni udarci u nadlakticu, padovi na ispruženi gornji ud, prometne nesreće i sportske ozljede mogu rezultirati frakturama dijafize. Frakture humerusa zabilježene su čak i zbog pokreta bacanja i drugih aktivnosti prekomjerne upotrebe, zbog rotacijskih sila koje djeluju na humerus tijekom pokreta bacanja.(2)

8.3. Liječenje prijeloma humerusa

Većina fraktura dijafize humerusa kod djece može se uspješno liječiti bez operacije. Budući da gornji ud ne nosi težinu, anatomsko poravnanje humerusa nije nužno za funkcionalni oporavak. Pokreti ramena, fleksija-ekstenzija lakta i rotacija podlaktice mogu učinkovito kompenzirati blagu do umjerenu deformaciju humerusa. Također, kod djece je značajan potencijal remodeliranja deformiteta humerusa; čak i do 30 stupnjeva može se remodelirati kod adolescenata. Zbog toga su prihvatljivi deformiteti do 20-30 stupnjeva varusa, 20 stupnjeva prednje angulacije, 15 stupnjeva unutarnje rotacije te bajonetska apozicija s 1-2 cm skraćanja. Indikacije za neoperativno liječenje su prijelomi vezani uz porod, frakture s prihvatljivim pomakom, stres frakture i benigne patološke frakture. Kontraindikacije su otvorene frakture, frakture povezane s ozljedom krvnih žila i frakture s neprihvatljivim pomakom. Razlikujemo nekoliko tehnika neoperativnog liječenja. Koaptacijska udlaga uključuje primjenu gipsane udlage koja se oblikuje prema ruci, pružajući podršku i omogućujući zacjeljivanje. Ekstenzija se rijetko koristi danas, povijesno je bila metoda liječenja fraktura dijafize humerusa. Gips u visećem položaju koristi gravitaciju za stabilizaciju frakture humerusa. Dug gips preko lakta se nanosi na zahvaćeni ud i podržava pomoću remena ili zavoja. Funkcionalno fiksiranje koje je prvi opisao Sarmiento, sve se više koristi za liječenje fraktura dijafize humerusa kod djece. Ove ortoze pružaju vanjsku potporu i omogućuju pokretljivost lakta, čime se smanjuje rizik od

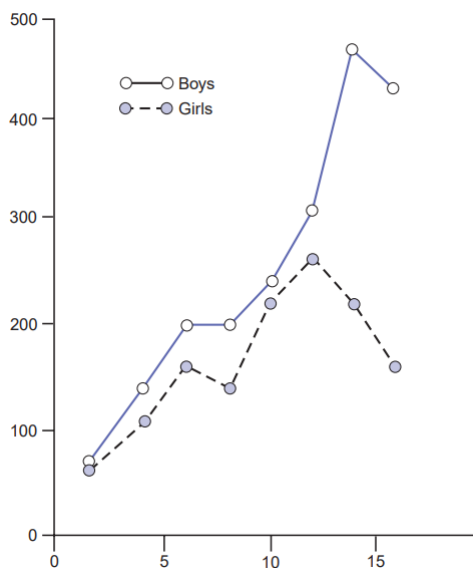
kontraktura. Funkcionalne ortoze mogu se koristiti odmah nakon početnog oticanja i redovito se prilagođavaju kako bi se osiguralo održavanje radiografskog poravnanja. Od kirurških tehnika poznajemo otvorenu repoziciju s unutarnjom fiksacijom. Pacijent leži na leđima na radiolucentnom stolu. Prvo je potrebno izložiti dijafizu humerusa i kada je moguće, pronaći i povući radialni živac i napraviti repoziciju humerusa. Primjenjuje se lateralna ploča s oprezom da se ne ošteti radialni živac i šest fiksacija iznad i ispod frakture i na kraju imobiliziramo pomoću udlage i gipsa. Sljedeća kirurška tehnika koju koristimo je intermedularna fiksacija čavlima koja se vrši na radiolucentnom stolu dok pacijent leži na leđima. Kirurški koraci uključuju mjerenje predviđenog promjera i duljine intramedularnih čavala. Nakon toga, kirurški tim stvara ulazne točke duž lateralne kolumne distalnog humerusa i priprema ulazne točke za prolazak čavala (obično se uvode dva s lateralne strane). Uvođenje intramedularnih čavala provodi se proksimalno do razine mjesta frakture, uz zatvorenu repoziciju humerusa uz pomoć fluoroskopa. Čavli se provlače u intramedularni kanal proksimalnog fragmenta, pazeći da se izbjegne stvaranje lažnog prolaza i trauma okolnog mekog tkiva. Čavli se provlače do 1 do 2 cm distalno od proksimalne epifize humerusa, a potom se savijaju i režu ispod kože. Nakon zatvaranja rane, primjenjuje se udloga ili remen za imobilizaciju. Kod vanjske fiksacije također koristimo radiolucentni stol dok pacijent leži na leđima. Kirurški koraci uključuju identifikaciju lokacije i uzorka frakture. Vanjski fiksator se sastavlja unaprijed. Na željenim mjestima za igle rade se mali rezovi na koži. Disekcija se provodi kroz potkožna tkiva do razine korteksa humerusa. Umeću se navođene igle (koje trebaju biti u istoj ravnini ako se koristi jednostrani fiksator). Igle se privremeno povezuju s šipkom/prstenom. Vršiti se repozicija, a zatim se spojevi između igala i šipke/prstena učvršćuju. Konačno poravnanje se procjenjuje fluoroskopijom ili radiografijom cijele dužine humerusa. (2) Ako se tijekom naknadne radiološke kontrole otkrije sekundarno pomicanje ulomaka, ono se korigira primjenom korektivnih ekstenzija. Konsolidacija ulomaka traje od 3 do 5 tjedana, ovisno o prirodi prijeloma i položaju ulomaka nakon repozicije. Prognoza je povoljna. Prilikom liječenja pazi se na pravilnu os nadlaktične

kosti. Intramedularni čavli se uklanja nakon 3-6 mjeseci. Metalna ploča se uklanja 6-10 mjeseci nakon operacije. Rehabilitacija funkcije ozlijeđenog ekstremiteta kod vanjske osteosinteze počinje već od 2. tjedna nakon operacije, što ovu vrstu osteosinteze čini funkcionalno stabilnom. Time se postizanje funkcionalnog oporavka ekstremiteta dostiže prije završetka morfološke konsolidacije oštećene kosti.(11)

9. FRAKTURA DIJAFIZA RADIJUSA I ULNE

9.1. Incidencija i mehanizam nastanka prijeloma

Prijelomi dijafiza radijusa i ulne kod djece često se javljaju. Ukupni rizik od prijeloma u djece polako se povećava i za dječake i za djevojčice do 11. ili 12. godine, a zatim pada za djevojčice i dodatno se povećava za dječake.



Slika 7: Godišnja incidencija po dobi/10 000 (2)

Ovi prijelomi nastaju kao rezultat djelovanja direktne sile (udarac u podlakticu) ili prilikom pada na ispruženu ruku koja prenosi silu na kosti podlaktice. Značajne sile tijekom hiperpronacije povezane su s izoliranim prijelomima radijusa ili ulne i istodobnom dislokacijom distalnog ili proksimalnog radioulnarnog zgloba. Direktni udarac može slomiti jednu izoliranu kost. Kost se ponaša različito ovisno o smjeru sila koje djeluju na nju (anizotropno svojstvo kosti). Kost je otpornija na aksijalne sile nego na savijanje i rotacijske sile. Kada na kost sporo

djeluju longitudinalne sile one savijaju nezrelu kost preko njenih granica i rezultiraju plastičnom deformacijom. Prijelomi zelene grančice predstavljaju prijelaz između plastične deformacije i potpunih fraktura. Ozljede hiperpronacije povezujemo s apeks-dorzalnim prijelomima, a ozljede hipersupinacije s apeks-volarnim prijelomima, a liječenje zahtjeva manevar derotacije.(2) Prilikom prijeloma, distalni krajevi obje kosti podlaktice pomiču se prema dorzalnoj strani, stvarajući kut otvoren prema ekstenzornoj površini podlaktice. Kod potpunog pomaka koštanih ulomaka s deformacijom, izražena je deformacija podlaktice, aktivni pokreti su nemogući, a pasivni su izrazito bolni. Također se obično primjećuje smanjena pokretljivost u pronaciji i supinaciji. Kod subperiostalnih prijeloma i prijeloma tipa "zelene grane" moguće su dijagnostičke greške jer je klinička slika oskudna, a dijagnoza se postavlja pomoću rendgenske snimke. Ako se takav prijelom ne prepozna, kost se postupno deformira i s vremenom dolazi do njenog zakrivljenja uslijed nepravilnog zarastanja ulomaka. (11,18)

9.2. Klasifikacija prijeloma

Klasifikacija bi trebala pružiti informacije o zahvaćenim kostima (jedna kost, obje kosti), razini (distalna, srednja ili proksimalna trećina) i vrsti (plastična deformacija, prijelom zelene grane, potpuni prijelom, kominutivni prijelom). Važno je znati o kojoj je kosti riječ jer nam to ukazuje na težinu ozljede nego i također pobuđuje sumnju u dodatne ozljede mekih tkiva (npr. ozljeda jedne kosti povećava vjerojatnost Monteggia ili Galeazzi ozljede) i utječe na taktiku repozicije (mogu se koristiti jedinstvene strategije repozicije za prijelom jedne kosti). Prijelomi dijafize jedne kosti se događaju, ali prijelomi obje kosti su daleko češći. Razina je važna zbog anatomskih razloga u odnosu na spojeve mišića i međukoštanih ligamenata, kao i razlike u prognozi za prijelome dijafize distalne, srednje i proksimalne trećine. Vrsta je važna jer značajno mijenja pristup liječenju. Na primjer, primarna strategija repozicije je vrlo različita za prijelome zelene grane (rotacija) u usporedbi s potpunim prijelomima (vertikalna ekstenzija). Pomak prijeloma može se pojaviti kao angulacija, rotacija, skraćivanje ili translacija. Angulacija je važna za donošenje odluka o liječenju i može se pouzdano izmjeriti. Prihvaćamo

približno 20 stupnjeva angulacije kod prijeloma dijafize distalne trećine radijusa i ulne, 15 stupnjeva na razini srednje dijafize i 10 stupnjeva u proksimalnoj trećini (pod uvjetom da dijete ima barem još 2 godine rasta). Prihvaćamo 100% translaciju ako je skraćivanje manje od 1 cm. Izolirani prijelomi ulne rijetko se javljaju. Prijelom u srednjoj ili gornjoj trećini dijafize ulne može biti povezan s traumatskom dislokacijom glave radijusa. Takav prijelom-dislokacija naziva se Monteggia ozljedom (kod prijeloma dijafize ulne u srednjoj trećini). Nedijagnosticirana i neispravljena dislokacija glave radijusa može uzrokovati ograničenje pokreta u lakatnom zglobu. Kod izoliranih prijeloma ulne na navedenim razinama uvijek treba imati na umu moguću kombinaciju prijeloma s oštećenjem angularnog ligamenta i dislokacijom glave. Komplikacije nakon Monteggia frakture ako se ne prepozna dislokacija radijusa su uvijek prisutne, a ako se prepozna i reponira su rijetke. (11,19)

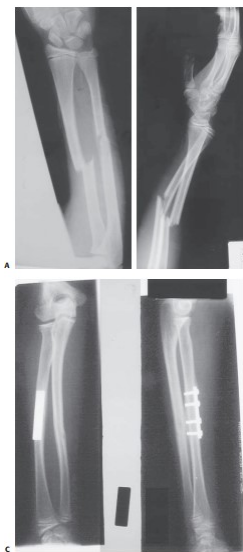9.3. Liječenje prijeloma kostiju podlaktice

Kod prijeloma dijafiza radijusa i ulne bez pomaka, liječenje uključuje postavljanje gipsane longete u srednje fiziološkom položaju od glava metakarpalnih kostiju do gornje trećine nadlaktice u trajanju od 3 do 4 tjedna (ovisno o dobi djeteta). Kod prijeloma kostiju podlaktice s deformacijom i pomakom ulomaka indicirana je jednokratna zatvorena repozicija pod lokalnom anestezijom (1-2% otopina prokaina u dozi od 1 ml po godini života djeteta) ili pod općom anestezijom. Najveće poteškoće javljaju se kod repozicije poprečnih i kosih prijeloma obje kosti s pomakom. Fragmenti se teško održavaju u pravilnom položaju i lako dolazi do sekundarnog pomaka koštanih ulomaka, što zahtijeva dodatnu intervenciju. Zbog toga se djeca s prijelomima kostiju podlaktice s pomakom fragmenata hospitaliziraju. Ako se tijekom repozicije ne uspije postaviti fragmente u točan anatomski položaj tipa "kraj na kraj" i ostaje dopušteni pomak, nema potrebe za ponovnim pokušajima zatvorene repozicije. Tijekom rasta, višak koštane mase resorbira se, funkcije podlaktice potpuno se oporavljaju, a oblik kostiju podlaktice se ispravlja. U tim slučajevima, zavoj se postavlja u položaj maksimalne supinacije kako bi se izbjeglo zarastanje ulomaka ulne i radijusa na mjestu prijeloma, jer to dovodi do

poremećaja rotacijskih pokreta. Vrijeme imobilizacije je 4-6 tjedana. Repozicije kod ozljeda Monteggia su složene i uključuju repoziciju prijeloma ulne te namještanje luksacije glavice radijusa. Supinirana podlaktica savija se u laktu uz istovremeno povlačenje duž osi podlaktice i primjenjuje se pritisak na izbočenu glavicu radijusa sprijeda unatrag i izvana prema unutra. Na taj način se istovremeno reponiraju ulomci ulne. Ruka se fiksira gipsanom longetom na 4-5 tjedana, savijena u laktu pod kutom od 60-70°. Ako zatvorena repozicija nije uspješna, djeca se operiraju; tijekom operacije namješta se luksacija glavice radijusa, šiva se anularni ligament i vrši osteosinteza ulne (intramedularna ili ekstramedularna). U liječenju dijafizalnih prijeloma obje kosti podlaktice posljednjih godina se češće koristi metoda ekstramedularne osteosinteze pločama. Velika eksponiranost potrebna za fiksaciju pločom prijeloma podlaktice kod djece može se postići koristeći: Henryjev ili anteriorni pristup i Thompsonov ili posteriorni pristup za dijafizu radijusa, direktni (medijalni) pristup za dijafizu ulne, za kompartment sindrom koristi se serpentinasta incizija McConnellovog kombiniranog pristupa. Većina autora preferira odvojene incizije za repoziciju radijusa i ulne kako bi se smanjila mogućnost hematoma i radioulnarne sinostoze. Kod intramedularne fiksacije neizravna repozicija i unutarnja fiksacija zahtijevaju poznavanje odgovarajućih ulaznih točaka koje čuvaju fizu na distalnom i proksimalnom dijelu podlaktice. Radijusu se obično pristupa samo distalno kroz dorzalnu ili radijalnu ulaznu točku. Dorzalne ulazne točke su blizu Listerovog tuberkula, a radijalna ulazna točka je u liniji sa stiloidnim nastavkom. U distalnom dijelu ulne, ulazna točka je između tetiva ekstenzor carpi ulnarisa i fleksora carpi ulnarisa. Ulaz prema ulni najlakše se postiže u proksimalnom dijelu kosti duž lateralne granice metafize. (2) Većina prijeloma radijusa i ulne kod djece može se liječiti neoperativnim metodama. Prijelomi bez značajne dislokacije mogu se odmah imobilizirati u gipsu iznad lakta. Ako postoji zabrinutost zbog posttraumatskog oticanja tkiva, može se koristiti necirkularna imobilizacija udlagom (sugar-tong udlaga). Prijelomi u distalnoj trećini podlaktice mogu se jednako učinkovito imobilizirati gipsom ispod lakta kao i gipsom iznad lakta. Prijelomi s pomakom obično zahtijevaju repoziciju uz

odgovarajuću analgeziju. Opcije uključuju hematovski blok, regionalnu intravenoznu anesteziju, inhalacijske metode i IV sedaciju s propofolom. Monitorirana sedacija može se koristiti u hitnoj službi uz kombinaciju narkotika i anksiolitika. Sve češće koristimo ketaminske protokole. Mala djeca s manje od 5 ili 10 stupnjeva angulacije u ravnini pokreta zgloba i lakta vjerojatno ne zahtijevaju repoziciju zbog predvidljive remodelacije u ovoj dobnoj skupini, sve dok imobilizacija osigurava stabilnost prijeloma i sprječava kasnu dislokaciju. Različite opcije zatvorenog liječenja koristimo za uobičajene obrasce prijeloma kod djece, uključujući plastičnu deformaciju, prijelome zelene grančice, kompletne prijelome i kominutivne prijelome. Operativno liječenje prijeloma radijusa i ulne obično je rezervirano za otvorene prijelome, one povezane s sindromom kompartmenta i prijelome koji razvijaju neprihvatljivu dislokaciju tijekom neoperativnog liječenja. Rezidualna angulacija nakon zatvorenog liječenja bolje se podnosi kod mlađe djece nego kod starijih adolescenata i odraslih zbog većeg potencijala za remodeliranje u mlađoj dobnoj skupini. Kao posljedica toga, adolescenti češće imaju koristi od kirurškog liječenja prijeloma podlaktice nego mlađa djeca. U usporedbi s metodama zatvorenog liječenja, proces ozdravljenja je sporiji nakon otvorene repozicije i unutarnje fiksacije, bez obzira na vrstu implantata koja se koristi. Tehnike fiksacije Kirschnerovim žicama, koje se često uspješno koriste na distalnom radijusu, tehnički su zahtjevne u dijafizalnoj regiji radijusa i ulne. U rijetkim situacijama, vanjska fiksacija se koristi za fiksaciju podlaktice kod djece. Otvorena repozicija i unutarnja fiksacija pločama i vijcima omogućuje anatomske preciznije korekcije rotacijskih i kutnih abnormalnosti, ali zahtijeva veće rezove i opsežne kirurške ekspozicije, što može rezultirati ožiljcima i fibrozom mišića. Iako postoje estetski problemi, konačni opseg pokreta podlaktice je sličan kao i kod intramedularne fiksacije. Minimalno invazivna metoda elastične stabilne osteosinteze titanskim žicama je preferirani način unutarnje fiksacije prijeloma podlaktice kod djece.(17) Prednosti ove metode uključuju poboljšanu estetiku zbog manjih rezova i manje disekcije dubokih tkiva, što smanjuje rizik od ukočenosti. Tehnika ESIN naglašava međusobnu povezanost radijusa i ulne te fiksira obje kosti ako su

obje slomljene. Principi tehnike uključuju fiksiranje kosti na kojoj najlakše vršimo repoziciju, korištenje pristupnih točaka koje čuvaju fizu i upotrebu malih čavala promjera od 1,5 do 2,5 mm, kod adolescentada do 3 mm. Veliki čavli mogu uzrokovati prekomjernu krutost fiksacije, smanjenje formiranja kalusa te odgođeno ili neuspješno zarastanje. Prvotno su čavli uklanjani nakon četiri mjeseca, ali su refrakture dovele do preporuke za uklanjanje čavala tek godinu dana nakon operacije. Nakon ESIN-a, neki autori preporučuju odmah kretanje, dok drugi preporučuju imobilizaciju na određeno vrijeme. (2) Pacijent je položen na leđima s rukom abduciranom pod kutem od 90 stupnjeva na stolu za ruke. Široki i čvrsti remen stavljen je u pazuh kako bi se omogućila ekstenzija bez povlačenja pacijenta s stola. Ekstenzija pomaže u dobivanju duljine pomičnih krajeva prijeloma i omogućuje kostima da pronađu svoju normalnu rotaciju. Ako se odluči za fiksaciju obje kosti, tada se prvo fiksira radijus jer ga je teže probiti, a uvijek mu je teže pristupiti otvorenom redukcijom nego ulni. Ako se prvo fiksira ulna, to će ograničiti pokretljivost podlaktice i učiniti vrlo teškim manipulaciju radijusa i prolazak šipke što nas prisiljava na rizičnu i kompleksnu otvorenu repoziciju na radijusu. Prvo fiksiranje radijusa čini redukciju ulne malo težom, ali otvorena redukcija ulne znatno je jednostavnija od otvorene repozicije prijeloma radijusa na bilo kojoj razini prijeloma.



Slika 8: fiksacija pločom(samo radijusa) (2)

Elastična intramedularna fiksacija prijeloma dijafize radijusa i ulne sastoji se od nekoliko kirurških koraka. Prvo se uvijek napravi ekspozicija radijusa incizijom duljine 1-2 cm, proksimalno od Listerovog tuberkula između drugog i trećeg tetivnog odjeljka. Alternativno, može se izvesti stiloidni pristup kroz prvi dorzalni odjeljak blizu fize. Važno je izbjeći glavne grane površinskog radijalnog živca i jasno identificirati tetive kako bi se izbjegla oštećenja. U pristupu listera postoji otvoreno područje kosti između tetiva mišića ekstenzora pollicis longusa i ekstenzora carpi radialis brevis koja je jasno uzdignuta iznad periosta. Pomoću svrdla se stvori početni prozor u golom području ili između tetiva abductor pollicis longusa i ekstenzora pollicis brevis za stiloidni pristup. Silom se zategne T- ručka na šipci i umetne uvrtnjem ili ako je nemoguće gurnuti rukom koristimo čekić. Potom poravnavamo prijelom i krajeve kostiju. Ako krajevi prijeloma ostanu u 100% translaciji, koristimo tehniku „shoehorn“ K- žicom prije otvaranja. Ako se mora otvoriti, napravimo rez od 3–4 cm, uhvatimo krajeve kosti malim reduktorskim stezaljkama i držimo u repoziciji dok asistent postavi čavao. Koristimo volarni (Henryjev pristup otvaranju, pažljivo izbjegavajući stražnji međuokoštali živac). Čavao samo pomaknite 1 cm iza prijeloma tako da bude samo smješten. Potpuno umetanje bi učinilo gotovo nemogućim manipuliranje ulnom. S ulnom krećemo 3cm distalno od olekranona oko 4mm lateralno posteriornog grebena. Palpiramo glavu radijusa i držimo se podalje od nje. Početni rez može biti dug 3-4 mm i napravljen perkutano. Poguramo čavao uvrtnjem prema frakturi i prođemo čavlom sličnom radijalnoj strani. S radijalnim čavlom koja se smjestio preko prijeloma za 1cm, ulnom se može slobodno upravljati kako bi se olakšao prolazak čavla preko frakture ulne. Umetnemo čavao oko 1 cm od fize distalne ulne da bi ostavili prostora za konačno fiksiranje. Nakon umetanja čavla, potrebno ga je saviti pod kutem od 45 stupnjeva čim uđe u kost i odrezati čavao što bliže kosti. Također je važno osigurati da se kost ne naslanja o izbočenu šipku kako bi se izbjegao lom metafize kosti. Nakon što čim bliže kosti odrežemo čavao, zabijemo ga tako da tek 3 mm ostane viriti izvan kosti za uklanjanje. Rotiramo radijalni čavao tako da luk u čavlu prati prirodan luk radijusa i ostavimo 1cm od kraja kosti kako bismo

omogućili konačno fiksiranje nakon rezanja čavla. Tijekom Lister pristupa treba obratiti pažnju da se tetiva ne trlja o izbočeni kraj čavla kako bi izbjegli rupturu. (2,18)

10. FRAKTURA DIJAFIZE BEDRENE KOSTI

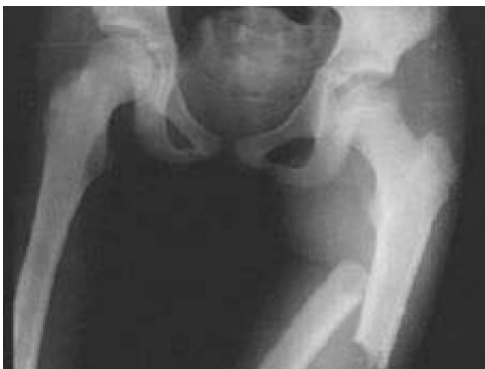10.1. Mehanizam nastanka prijeloma

Prijelom dijafize bedrene kosti spada među najčešće ozljede kod djece. Takvi prijelomi najčešće su lokalizirani u srednjoj trećini dijafize bedrene kosti. Ove ozljede mogu nastati zbog direktne ili indirektno traume. Najčešće se javljaju pri padu s visine ili tijekom raznih igara, klizanja i skijanja. Često dolazi do prijeloma bedrene kosti kod djece uslijed uličnih nesreća i prometnih nezgoda. Prije nego što djeca počnu hodati, do 80% fraktura femura može biti uzrokovano zlostavljanjem. Patološke frakture mogu se pojaviti kod pacijenata s osteogenesis imperfektom, neoplazmama, najčešće benignim lezijama kao što su neosificirajući fibrom, aneurizmalna koštana cista ili eozinofilni granulom. Iako su patološke frakture femura rijetke kod djece, važno je da ortoped i radiolozi pažljivo prouče početne snimke ozljede zbog suptilnih znakova primarnih lezija koje predisponiraju frakture, osobito u slučajevima ozljeda niske energije od trčanja ili spoticanja. Iako su rijetke (4% svih stres fraktura kod djece), stres frakture diafize femura ili vrata femura treba razmotriti kod djeteta s bolovima u bedru jer neprepoznata stres fraktura može napredovati do dislocirane frakture femura. (2)

10.2. Klasifikacija prijeloma

Ovisno o razini prijeloma, razlikuju se visoki dijafizni prijelomi (proksimalni dio, uključujući subtrohanterične), prijelomi u srednjoj trećini i niski prijelomi (distalni dio, uključujući suprakondilarne). Prema karakteru prijeloma razlikujemo poprečne, kose, spiralne, kominutivne te nekominutivne prijelome i otvorene i zatvorene prijelome. Najčešća fraktura bedrene kosti u djece (preko 50%) je jednostavna poprečna, zatvorena, nekominutivna fraktura. Pomicanje koštanih ulomaka uvelike ovisi o jačini sile, razini prijeloma i kontrakciji određenih mišićnih skupina. Kod prijeloma bedrene kosti u proksimalnom dijelu, centralni ulomak je u

položaju abdukcije, fleksije i vanjske rotacije zbog kontrakcije glutealnih i ilijopsoasnih mišića. Što je prijelom bliže proksimalnom dijelu, to je abdukcija izraženija. Distalni ulomak pomiče se prema gore, natrag i unutra. Kod prijeloma bedrene kosti u srednjoj trećini, odnos ulomaka je sličan, ali je abdukcija i pomicanje proksimalnog ulomka naprijed manje izraženo, dok pomicanje distalnog ulomka natrag i po duljini može biti značajno. Kod prijeloma bedrene kosti u distalnom dijelu, centralni ulomak pomiče se unutra zbog aduktora bedra, a periferni ulomak prema natrag i gore zbog kontrakcije gastroknemijusa.



Slika 9: Rendgenska snimka obje bedrene kosti u izravnoj projekciji s prijelomom dijafize lijeve bedrene kosti u srednjoj trećini s pomakom fragmenata (11)

Kod djece se susreću epifiziolize i osteoepifiziolize distalnog kraja bedrene kosti s pomicanjem koštanih ulomaka prema naprijed i u bočnu stranu. Ozljeda nastaje zbog izravnog mehanizma traume i često je praćena značajnim pomakom. Kod dojenčadi, posebno one koja pate od rahitisa, otkrivaju se karakteristični prijelomi tipa "zelene grane" u donjoj trećini bedrene kosti. U takvim slučajevima samo rendgenska snimka pomaže u postavljanju dijagnoze. Dijagnostika nije teška kada su prisutni klasični znakovi: bol, poremećaj funkcije, promjene kontura bedra, krepitacija ulomaka, patološka pokretljivost. Dijagnoza se potvrđuje rendgenološkim pregledom.

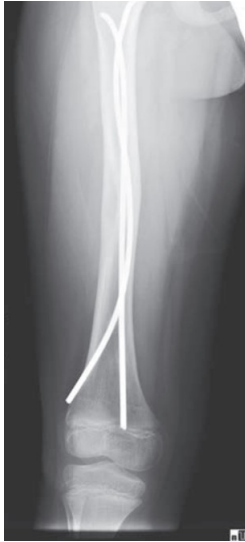10.3. Liječenje femura

Posebnost prijeloma dijafize bedrene kosti u dječjoj dobi je u tome da se liječenje razlikuje ovisno o dobi, tipu ozljede, pratećim ozljedama, lokalizaciji i tipu prijeloma, uključujući i izbor kirurške taktike koji je također individualan. Prijelomi kod djece mlađe od 6 godina uglavnom

se uspješno liječe konzervativno. Kod djece u dobi od 6-14 godina izbor metode liječenja je individualan: skeletna ekstenzija s daljnjom imobilizacijom ili osteosinteza ulomaka (ESIN), postavljen retrogradno, ili aparatima za vanjsku fiksaciju kod otvorenih prijeloma, dok se kod djece starije od 15 godina, kao i kod odraslih, primjenjuje intermedularna fiksacija. Nezadovoljavajući rezultati liječenja prijeloma s pomicanjem u većini slučajeva povezani su s primjenom gipsanih zavoja koji ne sprječavaju sekundarna kutna pomicanja s formiranjem varusnih deformacija. Kod djece do 3 godine prijelomi se liječe ekstenzijom prema Schadeu ili Bryantovom ekstenzijom (20). Kod djece starije od 3 godine preporučuje se skeletna trakcija na funkcionalnoj Belerovoj udlagi. Kirschnerova žica se najčešće provodi kroz proksimalnu metafizu tibije ispod tubera. Stupnjevi dopuštene angulacije u dobi do 2 godine za varus/valgus su 30 stupnjeva, anteriorne/posteriorne 30 stupnjeva i kod skraćanja 15 mm. Kod djece od 2 do 5 godina dopušteni stupnjevi su za varus/valgus 15, a za anteriorne i posteriorne 20, dok je dopušteno skraćanje 20 mm. Kod djece od 6 do 10 godina dopušteni stupanj angulacije za varus/valgus je 10 stupnjeva, za anteriornu i posteriornu 15 stupnjeva, a skraćanje 15 mm. I kod djece od 11 godina pa do zrelosti dopušteni stupanj kod varus/valgusa je 5 stupnjeva, kod anteriorne i posteriorne 10 stupnjeva i dopušteno skraćanje je 10 mm. Pavlikov remen je idealna metoda za proksimalne ili srednje dijafizne prijelome femura koji se javljaju kao posljedica porođajnih ozljeda. Repozicija se može poboljšati laganim omotavanjem pamučnog zavoja oko bedra ako je potrebna veća stabilnost. Kod novorođenčadi s prijelomom femura primjećenim u jedinici intenzivne njege ili rodilištu, femur se imobilizira jednostavnim mekim udlagama. Za stabilne prijelome, ovaj pristup može biti dovoljan. Pavlikov pojas se može primijeniti s kukom u umjerenj fleksiji i abdukciji, što često pomaže poravnati distalni fragment s proksimalnim fragmentom. Procjena angulacije u koronalnoj ravnini (varus-valgus) je teška zbog hiperfleksije. Spica gips je obično najbolja opcija liječenja za izolirane prijelome dijafize femura kod djece mlađe od 6 godina, osim ako postoji skraćanje veće od 2 cm, veliko oticanje bedra ili ozljeda koja onemogućava liječenje gipsom. Prednosti spica gipsa uključuju

niske troškove, visoku sigurnost i dobre rezultate. Položaj kukova i koljena u spica gipsu je upitan, ali recentne studije pokazuju dobre rezultate s djetetom u sjedećem položaju. Također, spica gips koji omogućava hodanje sve je popularniji za stabilne, niskoenergetske prijelome kod male djece, jer poboljšava funkciju i smanjuje rizik od kompartment sindroma. Kod tehnike sjedećeg spica gipsa, postavlja se dugi gips na nogu s koljenom i gležnjem savijenim pod 90 stupnjeva. Dodatni jastučići postavljaju se u područje poplitealne jame kako bi se izbjegla vaskularna opstrukcija. Gipsa se postavlja s kukovima u 90 stupnjeva fleksije i 30 stupnjeva abdukcije. Izbjegava se prekomjerna ekstenzija zbog rizika od kompartment sindroma i oštećenja kože. Noga se postavlja u 15 stupnjeva vanjske rotacije za poravnavanje distalnog fragmenta. Nakon postavljanja gipsa, rade se rendgenske snimke kako bi se osiguralo održavanje dužine i poravnanja. Tehnika hodajućeg gipsa uključuje primjenu dugog gipsa dok dijete sjedi na stolu za dječje frakture na nogu s približno 45 stupnjeva fleksije koljena, dok se ostatak gipsa postavlja s kukom savijenim pod 45 stupnjeva i vanjskom rotacijom od 15 stupnjeva. Spica gips se nosi 4 do 8 tjedana, ovisno o dobi djeteta i težini ozljede mekih tkiva. Prijelom dijafize femura kod dojenčadi obično zacjeljuje za 3 do 4 tjedna, dok kod male djece zacjeljuje za 6 tjedana. Nakon uklanjanja gipsa, roditeljima se savjetuje da dopuštaju djeci stajanje i hodanje kad god se osjećaju ugodno. Fleksibilni intramedularni čavli su standardni tretman za prijelome srednjeg dijela femura kod djece između 5 i 11 godina. Ova tehnika koristi se ili s čeličnim ili s titanijskim elastičnim čavlima, a popularna je zbog sigurnosti, učinkovitosti i jednostavnog uklanjanja implantata. Fleksibilni čavli pružaju zadovoljavajuću fiksaciju i omogućuju obilno stvaranje kalusa, uz relativno jednostavno umetanje i uklanjanje. Međutim, glavni nedostatak je nedostatak čvrste fiksacije, što može dovesti do skraćanja i angulacije prijeloma, osobito kod starije i teže djece. Djeca s fleksibilnim čavlima osjećaju više boli i grčeva mišića u ranom postoperativnom razdoblju. Različite studije su istraživale tehnike i ograničenja fleksibilne fiksacije. Ispitivanja su pokazala da su čelični čavli čvršći od titanijskih. Retrogradna tehnika umetanja čavala je najčešća, iako neki preferiraju antegradnu tehniku zbog

manje postoperativnih problema s koljenom. Fleksibilni čavli se obično uklanjaju nakon zarastanja prijeloma, iako neki kirurzi preferiraju ostavljanje implantata trajno. Postoji teorijski rizik od prijeloma ako se čavli ostave kod mladih pacijenata jer mogu stvoriti stresni prijelom u distalnoj dijafizi kako dijete raste. Pacijent podoban za fleksibilnu intramedularnu fiksaciju je dijete u dobi od 5 do 11 godina s stabilnim prijelomom femura smještenim u srednjih 80% dijafize, te s tjelesnom težinom manjom od 50 kg. Priprema uključuje pažljivo proučavanje početnih radiograma kako bi se uočile frakture koje se šire proksimalno i distalno. Retrogardna tehnika umetanja čavala daje bolju stabilnost od antegradne za distalnu dijafizu femura. Veličina čavala određuje se mjerenjem minimalnog promjera dijafize i množenjem s 0.4. Fleksibilni čavli se najefikasnije postavljaju na stolu za frakture. Alternativno, može se koristiti fluoroskopski stol, ali tada je potreban dodatni postupak kako bi se osigurala repozicija prije početka zahvata. Za umetanje titanskih elastičnih čavala, čavao se savija na 30 stupnjeva u sredini kako bi se stvorio opružni efekt koji povećava otpornost na savijanje. Važno je koristiti dva čavla slične veličine, koji su što veći, jer korištenje premalih ili neusklađenih čavala povećava rizik od komplikacija. Kod retrogradnog umetanja čavala, pacijent se postavlja na stol za frakture, noga se priprema i eksponira od kuka do koljena. Incizije se prave medijalno i lateralno, distalno od mjesta umetanja čavala. Nakon bušenja korteksa kosti s bušilicom koja je nešto deblja od čavala koji će biti implantirani, čavli se umeću koso u medularni kanal dok se ne naslone na suprotni zid kanala i prođu kroz frakturu do proksimalnog kraja femura, gdje jedan čavao ide prema vratu femura, a drugi prema velikom trohanteru.

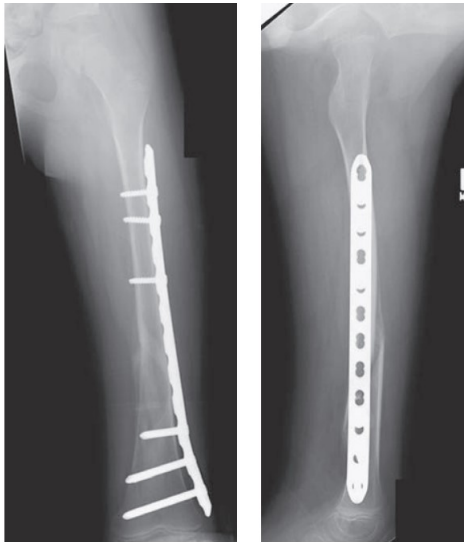


Slika 10: fraktura femura tretirana s elastičnim titanijskim čavlima(2)

Kod anterogradnog pristupa pacijent se postavlja u ležeći položaj (supiniran) ili bočni položaj (lateralni dekubitus) na operacijski stolu za prijelome. Gornjem kraju femura pristupa se kroz 3 cm dugu uzdužnu inciziju iznad lateralne točke ulaska u trohanter. Disekcija treba biti ograničena na lateralni dio velikog trohantera, izbjegavajući fosu piriformis, kako bi se spriječilo oštećenje lateralne uzlazne cervikalne arterije. Čavao se uvodi kroz lateralni dio velikog trohantera. Obično se koristi najmanji čavao koji održava kontakt s kortikalnim dijelovima femura (obično 9 mm ili manje) i koji se fiksira proksimalno i distalno. Čavli s proširenim proksimalnim presjekom trebaju se izbjegavati. Proksimalni kraj čavla treba ostaviti malo duži (do 1 cm) kako bi se kasnije lakše uklonio. Odabrani čavao trebao bi biti proksimalno zakošen i specifično dizajniran za transtrohanteričnu inserciju. Fiksacija pločom omogućuje stabilnu unutarnju fiksaciju uz očuvanje vaskularizacije malih fragmenata kosti, što potiče rano zacjeljivanje. Moderni postupci stavljanja femoralne ploče, koji uključuju smanjenje incizija, očuvanje periosta te korištenje dugih ploča s nekoliko vijaka, postali su vrijedni alati za liječenje nestabilnih prijeloma femura kod djece. Patološki prijelomi, posebice u distalnoj metafizi femura, mogu se liječiti otvorenom biopsijom, fiksacijom pločom i koštanim graftom. Kod postavljanja ploča pacijent se postavlja na operacijski stol, a repozicija se osigurava blagim povlačenjem. U većini slučajeva koristi se uska ploča od 4.5 mm, dok se kod osteopeničnih

pacijenata ili kod prijeloma blizu proksimalnog ili distalnog dijela koristi ploča koja se zaključava. Preferira se dugačka ploča, s 10 do 16 rupa i prilagođava se konturi femura. Za umetanje izvodi se incizija preko distalnog femura 2 do 3 cm. Periost se eksponira ispod vastus lateralis kako bi se omogućilo umetanje ploče koja se polako uvodi ispod vastus lateralis uz pomoć fluoroskopije. Kirschnerove žice se koriste za održavanje duljine i stabilizaciju prijeloma. Vijci se postavljaju kroz distalnu inciziju, a zatim na suprotnom kraju femura za stabilizaciju duljine i poravnanje. Zatim se postavljaju središnji vijci. Nakon operacije mogu se raditi lagane vježbe za koljeno i kvadriceps. Potpuno opterećenje obično se tolerira nakon 6 tjedana. Čavli se mogu ukloniti 6 do 12 mjeseci nakon ozljede kada je fraktura potpuno zacijelila. Vanjska fiksacija prijeloma je preferirana kada teška ozljeda mekih tkiva onemogućava upotrebu intramedularnih čavala ili submuskularne pločice ili kada se prijelom prekomjerno skraćuje u spica gipsu. Vanjska fiksacija je izvrsna za brzu stabilizaciju prijeloma kod bolesnika s ozljedama glave, višestrukim ozljedama ili otvorenim prijelomima. Također je korisna za vrlo proksimalne ili distalne prijelome te za benigne patološke prijelome. Oporavak je brz i djeca se vraćaju u školu već za 4 tjedna i vraćaju pune kretnje koljena 6 tjedana nakon uklanjanja fiksatora. Usprkos ranom entuzijazmu, interes za vanjsku fiksaciju opao je zbog komplikacija kao što su infekcije, ožiljci, zakašnjelo sraščivanje i refrakture. Roditeljsko zadovoljstvo također je bilo značajno veće u grupi s fleksibilnim intramedularnim čavljanjem, što je dovelo do preporuke da se eksterna fiksacija rezervira za otvorene ili teške kominutivne prijelome. Prije operacije, prijelom se pažljivo analizira radi procjene kominutivnosti ili prijelomnih linija koje se šire proksimalno ili distalno. fiksatorski uređaji moraju biti dovoljno dugi da pokriju optimalne proksimalne i distalne točke za umetanje pinova. Može se koristiti stol za prijelome ili radiolucetni stol, iako je operacijski stol učinkovitiji jer omogućava postizanje anatomske repozicije prije pripreme. Prvo se pokušava napraviti repozicija u duljini. Otvoren prijelom treba isprati i napraviti debridman prije primjene vanjskog fiksatora. Nakon što je prijelom poravnan započinjemo sa fiksacijom. Jedan pin se postavlja proksimalno u

dijafizu, a drugi distalno, okomito na dugu os dijafize. Preporučuje se da pacijenti svakodnevno čiste mjesta pinova sapunom i vodom. Antibiotici se često koriste dok je fiksator na mjestu, jer su infekcije na mjestima pinova česte i lako se rješavaju liječenjem antibioticima.(2)



Slika 11: Nestabilni prijelom femura tretiran sa submuskularnom pločom(2)

11.PRIJELOMI DIJAFIZA KOSTIJU POTKOLJENICE

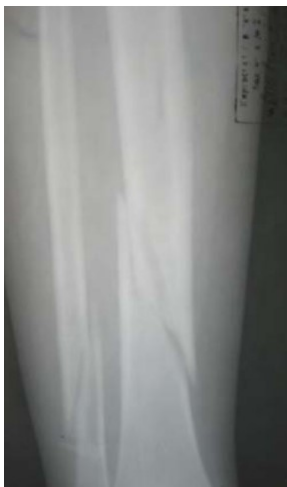11.1. Klasifikacija prijeloma kostiju potkoljenice

Oko 70% prijeloma tibije kod djece su izolirane ozljede. Prijelomi mogu biti nepotpuni (torus, greenstick) ili potpuni. Većina prijeloma tibije kod djece mlađe od 11 godina uzrokovana je torzijskom silom i javljaju se u distalnoj trećini dijafize tibije. Ti kosi i spiralni prijelomi događaju se kada se tijelo rotira dok je stopalo fiksirano na tlu. Varijante nepotpunih prijeloma uključuju torus i greenstick prijelome. Kompletne prijelomi su uzrokovani torzijskom silom, s linijom prijeloma koja počinje u distalnom anteromedijalnom dijelu kosti i širi se proksimalno prema posterolateralnoj strani. Izolirani transverzalni i kominutivni prijelomi tibije obično su uzrokovani izravnom traumom i rijetko se značajno pomiču ako je fibula netaknuta. Oko 30% dijafizealnih prijeloma tibije kod djece ima pridruženi prijelom fibule, koji može biti potpuni ili nepotpuni s određenim elementom plastične deformacije. Prijelom tibije s pomaknutim prijelomom fibule često dovodi do valgusa zbog djelovanja mišića anterolateralnog dijela noge.

Važno je identificirati i ispraviti ozljedu fibule kako bi se smanjio rizik od ponovne angulacije nakon repozicije. Izolirani prijelomi fibule rijetki su kod djece i najčešće su rezultat izravnog udarca u lateralni dio noge. Većina tih prijeloma su nepomaknuti i brzo zarastaju. (2)

11.2. Mehanizam nastanka prijeloma kostiju potkoljenice

U mehanizmu nastanka prijeloma dijafize kostiju potkoljenice kod djece glavnu ulogu ima neizravna trauma, obično povezana s padom i uzrokovana savijanjem ili rotacijom potkoljenice pri fiksiranom stopalu. Ovakav mehanizam uzrokuje spiralne ili kose prijelome jedne ili obje potkoljenične kosti. Izravno djelovanje traumatske sile dovodi do poprečnih prijeloma. Za kose i spiralne prijelome najkarakterističnija su pomicanja po dužini, savijanje pod kutom koji je otvoren prema unutra, i rotacija perifernog ulomka. Kod djece mlađe od 5-6 godina otkrivaju se subperiostalni prijelomi potkoljeničnih kostiju, kod kojih je klinička slika siromašna simptomima. Obično se primjećuje bol na razini prijeloma i traumatska otekline. Dijete šteti ozlijeđenu nogu, iako ponekad i staje na nju. Za dijagnostiku prijeloma radi se rendgenografija. Kod prijeloma dijafize kostiju potkoljenice s pomicanjem klinička slika uključuje bol, otok, često krvarenje na razini prijeloma, deformaciju, patološku pokretljivost i krepitaciju, ne može stati na nogu niti je podići.



Slika 12: Prijelomi dijafize obje kosti potkoljenice(11)

11.3. Liječenje prijeloma dijafiza kostiju potkoljenice

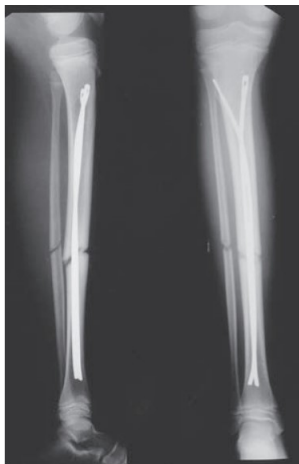Kod dijafizalnih prijeloma s pomicanjem izvodi se jednokratna zatvorena repozicija s naknadnom fiksacijom ekstremiteta u gipsanoj udlaži. Treba imati na umu da je najtipičnije pomicanje kod spiralnih i kosih prijeloma savijanje tibije prema van s kutom otvorenim prema unutra. Stoga se stopalo u takvim slučajevima postavlja u valgus položaj, a kod savijanja s kutom otvorenim prema naprijed, u umjereni fleksijski položaj. Ovakva korekcija u većini slučajeva omogućuje zadržavanje ulomaka u ispravljenom položaju i sprječava sekundarno pomicanje. Nakon 7-9 dana, kada otok splasne i ako su ulomci dobro pozicionirani, gipsanu udlagu može se učvrstiti cirkularnim sadrenim zavojima. Vrijeme imobilizacije je do 1,5 mjeseca. (11,21) Indikacije za kiruršku terapiju su: nemogućnost adekvatne zatvorene repozicije, otvoreni prijelom, prijelomi povezani sa značajnom povredom mekih tkiva, kompartment sindrom, „Floating“ koljeno i politrauma.

Tablica 2: Dopušteni stupnjevi angulacije kod prijeloma potkoljenice

	<8 godina	>8godina
Valgus	5 stupnjeva	5 stupnjeva
Varus	10 stupnjeva	5 stupnjeva
Anteriorna angulacija	10 stupnjeva	5 stupnjeva
Posteriorna angulacija	5 stupnjeva	0 stupnjeva
Skraćenje	10 mm	5 mm
Rotacija	5 stupnjeva	5 stupnjeva

Operacija se odvija na radiolucetnom stolu dok je pacijent na leđima sa blagim povišenjem ipsilateralnog kuka. Radi se medijalna i lateralna proksimalna incizija tibije i distalni dio incizije na mjestu predviđenom za uvođenje čavla. Rupe se probuše bušilicom medijalno, lateralno ili neposredno proksimalno od razine tuberkula tibije. Čavli se provode do mjesta

prijeloma i radi se repozicija. Čavli se provlače u distalnu metafizu. Intramedularna fiksacija se najčešće izvodi kod djece koristeći prethodno savijene Endersove čavle od nehrđajućeg čelika ili elastične čavle od titana. Implantati se obično postavljaju od proksimalnog prema distalnom dijelu kroz medijalne i lateralne proksimalne točke uvođenja. U rijetkim slučajevima, zbog ozljeda mekih tkiva na planiranim proksimalnim točkama uvođenja, može se koristiti retrogradna fiksacija kroz medijalni maleol. Za točno postavljanje potrebna je fluoroskopija, a potrebno je i paziti da se izbjegne ozljeda proksimalnih tibijalnih fiza.(2)



Slika 13: Prijelom potkoljenice liječen intermedularnom fiksacijom(2)

12. PRIJELOMI KLJUČNE KOSTI

12.1. Mehanizam nastanka prijeloma ključne kosti

Prijelomi ključne kosti su dosta česti i iznose oko 12–14% svih prijeloma. Susrećemo ih u svim dobnim skupinama, a nastaju djelovanjem izravne ili neizravne sile. Djelovanje izravne sile na ključnu kost (udarac) rjeđi je uzrok prijeloma, dok je djelovanje neizravne sile (pad na ispruženu ruku ili rame) znatno češći uzrok prijeloma ključne kosti. (2)

12.2. Klasifikacija prijeloma ključne kosti

Najčešća lokalizacija prijeloma ključne kosti jest srednja trećina. Ovi su prijelomi karakterizirani odmakom koštanih ulomaka i njihovim skraćanjem u odnosu na uzdužnu os kosti (dislocatio ad longitudinem). Koštani se ulomci kod prijeloma srednje trećine ključne

kosti palpiraju pod kožom ili oni jasno izbočuju kožu iznad prijeloma. Nerijetko se čuju i osjećaju bolne krepitacije kosti prilikom pomicanja ramena ili cijele ruke. Rijetko kad koštani ulomci probiju kožu. To se događa kod teških prometnih nezgoda ili padova s visine i obično je popraćeno s ozljedama neurovaskularnih struktura koje priliježu uz samu ključnu kost. Razlikujemo 4 tipa prijeloma: Prijelom lateralno od korakoklavikularnog ligamenta – ligament očuvan i nema pomaka ulomaka, prijelom s rupturom korakoklavikularnog ligamenta uz pomak koštanih ulomaka, prijelom medijalnije od korakoklavikularnog ligamenta uz pomak ulomaka, prijelomi lateralnog dijela ključne kosti koji se susreću u dječjoj dobi uz puknuće jednog periosta i odmak lateralnog ulomka prema kranijalno.(2)

12.3. LIJEČENJE PRIJELOMA KLJUČNE KOSTI

Prijelomi ključne kosti dijagnosticiraju se rendgenskom snimkom u anteroposteriornoj projekciji. Konzervativno liječenje podrazumijeva postavljanje imobilizacije u obliku naprtnjače ili popularne osmice kojom se koštani ulomci reponiraju i zadržavaju u tom reponiranom položaju. Naime, svako pomicanje ulomaka dosta je bolno, a može i otežavati zarastanje kosti. Ova imobilizacija ključne kosti uvijek daje dobre rezultate, to jest zarastanje kosti. Duljina imobilizacije ovisi o vrsti prijeloma, ali poglavito o dobi bolesnika. Tako je za dječju dob dovoljno 2–3 tjedna imobilizacije i pojava palpabilnog kalusa. Kirurško liječenje prijeloma ključne kosti ima svoje indikacije kod komplikacija s oštećenjem priležećih neurovaskularnih struktura, komplicirane prijelome s velikim dislokacijama i prijetećom lezijom pleure te ozljedama akromioklavikularnog ligamenta gdje prijeti nestabilnost ramena i nastanak pseudoartroze.(13)

13. PRIJELOM KOSTIJU ŠAKE

Pod prijelomima u području šake podrazumijevaju se svi prijelomi distalnije od krajnjeg dijela podlaktičnih kostiju. Tako se najčešća podjela odnosi na: prijelome u području pešća (carpusa) ,prijelome u području zapešća (metacarpusa) i prijelome prstiju (digitusa). (13)

13.1. Prijelomi u području pešća (carpusa)

Uz podatak o padu na šaku i bolnost u području ručnoga zgloba, postoji oteklina cijelog karpusa te otežane i bolne kretnje, a posebno dorzalna fleksija koja je neizvediva. Takvi se prijelomi bez znatnijeg pomaka koštanih ulomaka liječe uglavnom konzervativno. Ručni je zglob potrebno imobilizirati cirkularnim gipsom (šaka u poziciji kao da drži čašu). Kod djece se imobilizacija drži 4–6 tjedana i više, ako su u pitanju adolescenti. Kirurško se liječenje provodi u slučajevima kada je odmak ulomaka dosta velik. Kirurški se zahvat, tj. osteosinteza, izvodi jednim malim spongioznim vijkom. (13)

13.2. Prijelomi u području zapešća (metacarpus)

Prijelomi metakarpalnih kostiju nastaju najčešće djelovanjem izravne sile, tj. udarcem šakom s flektiranim prstima o tvrdi predmet. Najčešće nastaju u tučnjavama (boksачke ozljede). Dijafiza je rjeđe zahvaćena. Prijelomne pukotine mogu biti poprečne, kose ili spiralne. Liječi se uglavnom konzervativno, repozicijom i imobilizacijom. Kod prijeloma dijafize metakarpalnih kostiju s poprečnom pukotinom, primjenjuje se i intramedularna osteosinteza. U djece se danas radi ESIN-osteosinteza. (13)

13.3. Prijelomi prstiju

Prijelomi prstiju najčešće nastaju djelovanjem izravne sile udarcem na prste, kod djece je tu najčešći uzrok igra sportova s loptom. Razlikujemo poprečne, kose i spiralne prijelomne pukotine. Mogu se naći i višekomadni prijelomi prstiju. Prst je bolan, natečen i često deformiran. Sve su kretnje onemogućene i jako bolne. Rendgenska slika u dvjema projekcijama pokazuje o kakvoj se prijelomnoj pukotini radi, a to onda određuje i vrstu zahvata. Stabilne prijelome prstiju koji ne zahvaćaju zglobne površine liječimo uglavnom konzervativno. Kirurško se liječenje indicira kod prijeloma koji zahvaćaju zglobne površine gdje je potrebna anatomska repozicija i fiksacija ulomka. (13)

14. RASPRAVA

Dječja se traumatologija znatno razlikuje od traumatologije odraslih osoba. Naime, kako kažu Ludwig i Loiselle, dijete nije odrasli u malom obliku i liječenje dječje traume ima svoje zakonitosti i principe. Pojedine se metode liječenja, koje se primjenjuju u odraslih osoba, mogu primijeniti i u liječenju prijeloma u dječjoj dobi. To se poglavito odnosi na prijelome u starijoj pubertetskoj i adolescentnoj dobi jer kost u toj dobi može podnijeti načela za odrasle. Isto su tako određene metode liječenja koje se primjenjuju u odraslih osoba apsolutno zabranjene u liječenju djece mlađe životne dobi do 5. godine života(13). Većina dijafiznih prijeloma nadlaktične kosti kod djece i adolescenata može se uspješno liječiti neoperativno. U dojenčadi s prijelomima nastalim pri porodu, imobilizacija pomoću zavoja ili fiksiranje ruku uz trup je jednostavna i učinkovita metoda. Radiografska procjena zacjeljivanja provodi se u razdoblju od 4 do 6 tjedana, a imobilizacija se prekida nakon potvrde kliničkog i radiografskog zacjeljivanja. Kod djece i adolescenata sa zatvorenim dijafiznim prijelomima nadlaktične kosti, stabilni prijelomi mogu se liječiti jednostavnom imobilizacijom. Pacijenti s dislociranim prijelomima obično dolaze s jakom boli, oticanjem i modricama. U tim slučajevima, nježna repozicija prijeloma može se obaviti uz sedaciju ili opću anesteziju, nakon čega slijedi primjena udlaga. Pacijenti mogu biti prebačeni u zavoj za frakture 1 do 2 tjedna nakon ozljede, nakon što početno oticanje i nelagoda popuste. Slično neoperativno liječenje preporučuje se za pacijente sa zatvorenim ozljedama i prihvatljivim poravnanjem. Kirurška intervencija indicirana je u slučajevima otvorenih prijeloma, prijeloma s vaskularnim ili teškim ozljedama mekih tkiva te prijeloma s neprihvatljivim poravnanjem. Zatvorena repozicija i dalje ostaje zlatni standard za zatvorene izolirane prijelome podlaktice kod djece. Većina nedislociranih i minimalno dislociranih prijeloma radijusa i ulne može se imobilizirati udlagom u hitnoj službi te uputiti na ortopedski pregled unutar tjedan dana. Na prvom ortopedskom pregledu ponavljaju se radiografske snimke i stavlja gips. Preferiramo gips iznad lakta za sve prijelome podlaktice kod djece mlađe od 4 godine, jer mlađa djeca često gube ili skidaju gips ispod lakta zbog mekih

tkiva. Većina starije djece s prijelomima dijafize podlaktice također se liječi gipsom iznad lakta, osim kod prijeloma u distalnoj trećini podlaktice. Pacijenti s nedislociranim prijelomima obično se ponovno radiografski procjenjuju 1 do 2 tjedna nakon početne imobilizacije radi provjere pomaka prijeloma. Gips se uklanja za 6 do 8 tjedana ako je na radiografijama prisutno adekvatno zacjeljivanje. Izuzetno je važno upozoriti pacijente i njihove roditelje na visoku stopu ponovnog prijeloma tijekom cijelog liječenja. Za dojenčad mlađu od 6 mjeseci sa stabilnim prijelomima bedrene kosti koristi se Pavlikov remen. Nestabilni prijelomi također se liječe Pavlikovim remenom, dok je za stariju dojenčad alternativa spica gips. Ekstenzija je rijetko potrebna. Djeca od 6 mjeseci do 5 godina s izoliranim prijelomima bedrene kosti najčešće se liječe spica gipsom, a za niskoenergetske prijelome koristi se jednostrani "hodajući spica" gips. U rijetkim slučajevima nestabilnosti, koristi se ekstenzija. Za djecu od 5 do 11 godina retrogradno postavljanje intermedularnih čavala je najsigurnija opcija za stabilne prijelome. Za nestabilne prijelome koristi se submuskularna pločasta fiksacija ili vanjska fiksacija. Djeca od 11 godina do zrelosti najčešće se liječe intramedularnim čavlom s ulazom u trohanter ili submuskularnom pločastom fiksacijom. Fleksibilne intramedularne šipke mogu biti učinkovite za prijelome kod tinejdžera, dok se za složene prijelome koristi vanjska fiksacija ili submuskularna pločasta fiksacija. Jednostavni dijafizalni prijelomi tibije kod djece obično brzo zarastaju, a imobilizacija u gipsu može se koristiti bez utjecaja na dugoročnu pokretljivost koljena i gležnja. Gipsana udloga s koljenom u savijenom položaju pruža maksimalnu udobnost i kontrolira rotaciju ulomaka. Gips treba inicijalno podijeliti kako bi se smanjio utjecaj otekline. Djeca s prijelomima koji nisu pomaknuti ili su minimalno pomaknuti, a ne zahtijevaju repoziciju, obično se ne hospitaliziraju. Djeca s ozbiljnijim ozljedama trebaju biti hospitalizirana radi neurovaskularnog praćenja. Značajno pomaknuti prijelomi narušavaju okolna meka tkiva i stvaraju veliki hematome. Potrebno je pažljivo pratiti cirkulaciju, osjet i pokrete prstiju nakon ozljede. Dijete treba hospitalizirati, a repozicija prijeloma treba se izvesti uz odgovarajuću sedaciju i fluoroskopiju ako je dostupna. Većina prijeloma se nakon repozicije

stavlja u gips. Prijelom se mora klinički i radiografski evaluirati unutar tjedan dana kako bi se potvrdilo održavanje repozicije. Prijelomi kod pacijenata s komplicirajućim čimbenicima, trebaju se stabilizirati rigidnijom metodom fiksacije, poput vanjske fiksacije ili pomoću fleksibilnih intramedularnih čavala (2).

15. ZAKLJUČAK

Prijelomi dijafiza dugih kostiju kod djece predstavljaju značajan klinički izazov zbog specifičnosti dječjeg koštanog sustava i potencijalnih dugoročnih posljedica. Dijagnostičke metode, prvenstveno radiološke pretrage, ključne su za točno određivanje vrste i težine prijeloma, što je osnova za pravilno planiranje liječenja. Terapijski pristupi variraju ovisno o dobi djeteta, vrsti i težini prijeloma, te individualnim karakteristikama pacijenta.

Konzervativno liječenje, uključujući imobilizaciju, često je uspješno kod manje teških prijeloma, dok složeniji prijelomi zahtijevaju kirurške intervencije. Rehabilitacija igra ključnu ulogu u potpunom oporavku i vraćanju funkcionalnosti zahvaćenog ekstremiteta.

Specifičnosti dječje kosti, poput brzog rasta i sposobnosti remodeliranja kostiju, omogućuju bolji ishod liječenja u usporedbi s odraslima. Međutim, važno je pažljivo praćenje tijekom oporavka kako bi se izbjegle moguće komplikacije, kao što su poremećaji rasta i deformacije.

Zaključno, ovaj rad naglašava važnost multidisciplinarnog pristupa u liječenju prijeloma dijafiza dugih kostiju kod djece, uključujući suradnju ortopeda, radiologa, fizioterapeuta i pedijatara. Pravilna dijagnostika, adekvatno liječenje i temeljita rehabilitacija ključni su za osiguravanje optimalnog ishoda i smanjenje rizika od dugoročnih komplikacija.

16. SAŽETAK

Prijelomi dijafize su među najčešćim ozbiljnijim ozljedama koje liječe dječji kirurzi. Broj prijeloma povećava se s godinama kod dječaka u pubertetu dok kod djevojčica broj fraktura prema pubertetu opada. Najčešće do prijeloma dođe u palčanoj kosti. Nezreli kostur razlikuje se od kostura odraslih na mnogo načina koji se moraju uzeti u obzir jer te karakteristike izravno utječu na dijagnozu i liječenje mišićno-koštanih ozljeda. Kod djece je veća sposobnost remodeliranja. Dijafize do određene dobi toleriraju angulacije, ali kasnije puno manje i onda se moraju kirurški liječiti. Razlikujemo nekoliko vrsta prijeloma: poprečni, spiralni, kosi, s trokutastim ulomkom i kominutivni. Simptomi prijeloma su deformacija u području udova, patološka pokretljivost, krepitus fragmenata kostiju i disfunkcija udova. S takvom kliničkom slikom, dijagnoza prijeloma kosti može se utvrditi već u fazi prve medicinske pomoći dok se kasnije potvrđuje pomoću rendgenske dijagnostike. Tri su osnovna načela liječenja prijeloma: repozicija, retencija ulomaka i rana funkcijska mobilizacija (rehabilitacija). Liječenje može varirati ovisno o ozbiljnosti prijeloma i dobi djeteta. Kirurški pristup uključuje različite metode fiksacije slomljenih dijelova kosti, poput unutarnjih klinova, ili čavala spojenih na vanjski okvir (vanjski fiksator). Kod djece se najčešće koristi ESIN metoda osteosinteze. Nekirurški ili konzervativni postupci obično su različiti tipovi gipsanih udlaga sa ili bez ekstenzije (pri čemu se primijeni sila rastezanja).

Ključne riječi: dječja kirurgija, prijelomi dijafiza, angulacije, repozicija, fiksacija, ESIN osteosinteza, udlaga, ekstenzija

17. SUMMARY

Diaphyseal fractures are among the most common serious injuries treated by orthopedic surgeons. The number of fractures increases with age in boys during puberty, while in girls, the number of fractures decreases towards puberty. The most frequent fractures occur in the radius. The immature skeleton differs from the adult skeleton in many ways that must be taken into account because these characteristics directly affect the diagnosis and treatment of musculoskeletal injuries. Children have a greater ability of bone remodeling. Diaphyses tolerate angulations up to a certain age, but much less so later, requiring surgical treatment. We distinguish several types of fractures: transverse, spiral, oblique, those with a triangular fragment, and comminuted. Symptoms of fractures include limb deformity, pathological mobility, crepitus of bone fragments, and limb dysfunction. With such a clinical picture, the diagnosis of a bone fracture can be made already at the stage of first medical aid and later confirmed by X-ray diagnostics. There are three basic principles of fracture treatment: reposition, retention of fragments, and early functional mobilization (rehabilitation). Treatment may vary depending on the severity of the fracture and the child's age. The surgical approach includes various methods of fixation of broken bone parts, such as internal pins or nails connected to an external frame (external fixator). In children, the ESIN method of osteosynthesis is most commonly used. Non-surgical or conservative procedures typically involve different types of plaster splints with or without extension (where a stretching force is applied).

Key words: paediatric surgery, diaphysis fractures, angulations, reduction, fixation, ESIN osteosynthesis, splint, traction

18. LITERATURA

1. Wesson DE. Pediatric Trauma. 2. izd. New York: Taylor & Francis Group; 2006.
2. Flynn JM, Skaggs DL, Waters PM. Rockwood and Wilkins' Fractures in Children. 8. izd. Philadelphia: Wolters Kluwer Health; 2015.
3. Flynn JM, Weinstein SL, Lovell and Winter's Pediatric Orthopaedics. 7. izd. Philadelphia: Lippincott Williams & Wilkins; 2006.
4. Lyman A, Wenger D, Landin L. Pediatric diaphyseal forearm fractures: epidemiology and treatment in an urban population during a 10-year period, with special attention to titanium elastic nailing and its complications. J Pediatr Orthop B. [Internet] 2016. rujana [citirano 20.6.2024.]; 2016;25(5):439-446. Dostupno na: https://journals.lww.com/jpo-b/Abstract/2016/09000/Pediatric_diaphyseal_forearm_fractures_.8.aspx
5. Macha AP, Temu R, Olotu F, Seth NP, Massawe HL. Epidemiology and associated injuries in paediatric diaphyseal femur fractures treated at a limited resource zonal referral hospital in northern Tanzania. BMC Musculoskelet Disord. [Internet] 18.4.2022. [citirano 20.6.2024.] ;18;23:360. Dostupno na: <https://bmcmusculoskeletdisord.biomedcentral.com/articles/10.1186/s12891-022-05320-x>
6. Stone KP, White K. Femoral shaft fractures in children. U: UpToDate. [Internet] 6.6. 2022. [citirano 20.6.2024.] Dostupno na: <https://www.uptodate.com/contents/femoral-shaft-fractures-in-children>
7. Edgington J, Shirley E, Sink E. Femoral Shaft Fractures - Pediatric. U: Orthobullets. [Internet] 4.3.2024. [citirano 20.6.2024.] Dostupno na: <https://www.orthobullets.com/pediatrics/4019/femoral-shaft-fractures--pediatric>
8. Jacobsen SD, Marsell R, Wolf O, Hailer YD. Epidemiology of proximal and diaphyseal humeral fractures in children: an observational study from the Swedish Fracture Register. J Pediatr Orthop.U:PubMed.[Internet] 28.1.2022.[citirano20.6.2024.]Dostupno na: <https://pubmed.ncbi.nlm.nih.gov/35090422/>
9. Pierce MC, Bertocci GE, Vogeley E, Moreland MS. Evaluating long bone fractures in children: a biomechanical approach with illustrative cases. Clin Orthop Relat Res.U: PubMed. [Internet] 19.9.2002.[citirano 20.6.2024.];Dostupno na: <https://pubmed.ncbi.nlm.nih.gov/15206413/>
10. Kennedy AP Jr, Ignacio RC, Ricca R, editors. Pediatric Trauma Care: A Practical Guide. Switzerland: Springer; 2022.
11. Turabov IA, i sur. Pediatric Traumatology: A Textbook. Arkhangelsk: Northern State Medical University Publishing; 2022.
12. Kraus R, Ploss C, Staub L, Lieber J, Alt V, Weinberg A, Worel A, Schneidmüller D, Röder C. Fractures of long bones in children and adolescents. Osteosynthesis and Trauma Care. [Internet] 2006 .[citirano20.6.2024.];14(1):39-44.Dostupno na:<https://www.thieme-connect.com/products/ejournals/abstract/10.1055/s-2006-921365>
13. Bukvić N, Lovrić Z, Trninić Z. Traumatologija. Zagreb: Školska knjiga; 2018.

14. Kraus R, Wessel L. The treatment of upper limb fractures in children and adolescents. Dtsch Arztebl Int.U: PubMed.[Internet] 27.12.2010;[citirano 20.6.2024.];107(51-52).Dostupno na: <https://www.ncbi.nlm.nih.gov/pmc/articles/PMC3023154/>
15. Sales de Gauzy J, Fitoussi F, Jouve JL, Karger C, Badina A, Masquelet AC; the French Society of Orthopaedic Surgery and Traumatology (SoFCOT). Traumatic diaphyseal bone defects in children. Orthop Traumatol Surg Res.U: Science direct.[Internet] travanj 2012.[citirano 20.6.2024.];98(2):220-226. Dostupno na: <https://www.sciencedirect.com/science/article/pii/S1877056812000084>
16. Madhuri V, Dutt V, Gahukamble AD, Tharyan P. Različite metode za liječenje prijeloma bedrene kosti u djece i mladeži. Cochrane Database Syst Rev.U:Cochrane. [Internet] 29.7.2014. [citirano 20.6.2024.]; Dostupno na: https://www.cochrane.org/hr/CD009076/MUSKINJ_razlicite-metode-za-lijecenje-prijeloma-bedrene-kosti-u-djece-i-mladezi
17. Šoša T, i sur. Kirurgija. Zagreb: Naklada Ljevak; 2007.
18. Vopat ML, Kane PM, Christino MA, Truntzer J, McClure P, Katarincic J, Vopat BG. Treatment of diaphyseal forearm fractures in children. J Am Acad Orthop Surg.U:PubMed. [Internet] 24.6.2014.[citirano 20.6.2024.];22(9):581-589.Dostupno na: <https://www.ncbi.nlm.nih.gov/pmc/articles/PMC4083309/>
19. Asadollahi S, Pourali M, Heidari K. Predictive factors for re-displacement in diaphyseal forearm fractures in children—role of radiographic indices. J Child Orthop. [Internet] 14.11.2016; .[citirano 20.6.2024.];10(6):101-108. Dostupno na: <https://www.tandfonline.com/doi/full/10.1080/17453674.2016.1255784>
20. Prpić I, i sur. Kirurgija za medicinare. 2. izdanje. Zagreb: Školska knjiga; 2002.
21. Santili C, de Oliveira Gomes CM, Akkari M, Waisberg G, dos Reis Braga S, Lino Junior W, Santos FG. Tibial diaphyseal fractures in children. Acta Ortop Bras. [Internet] 23.4.2010. .[citirano 20.6.2024.] Dostupno na: <https://www.scielo.br/j/aob/a/ZTYHcp6CZN6zCTjFspckFJg/?lang=en>

ŽIVOTOPIS

Boris Blagojević rođen je 21. srpnja 1998. godine u Požegi. Osnovnu školu Stjepana Radića završava u Čaglinu, a srednju školu, matematičku gimnaziju, završava u Požegi. Medicinski fakultet u Rijeci upisuje 2017. godine. Trenutno je na šestoj godini medicine.