

USPOREDBA ULTRAZVUČNOG MJERENJA DIJAMETRA DONJE ŠUPLJE VENE SA CENTRALNIM VENSKIM TLAKOM U VENTILIRANIH I NEVENTILIRANIH PACIJENATA

Vettorelli, Marko

Master's thesis / Diplomski rad

2024

Degree Grantor / Ustanova koja je dodijelila akademski / stručni stupanj: **University of Rijeka, Faculty of Medicine / Sveučilište u Rijeci, Medicinski fakultet**

Permanent link / Trajna poveznica: <https://urn.nsk.hr/urn:nbn:hr:184:751937>

Rights / Prava: [In copyright](#)/[Zaštićeno autorskim pravom.](#)

Download date / Datum preuzimanja: **2024-10-06**



Repository / Repozitorij:

[Repository of the University of Rijeka, Faculty of Medicine - FMRI Repository](#)



SVEUČILIŠTE U RIJECI
MEDICINSKI FAKULTET
SVEUČILIŠNI INTEGRIRANI PRIJEDIPLOMSKI I DIPLOMSKI
STUDIJ MEDICINE

Marko Vettorelli

**USPOREDBA ULTRAZVUČNOG MJERENJA DIJAMETRA DONJE ŠUPLJE VENE
SA CENTRALNIM VENSKIM TLAKOM U VENTILIRANIH I NEVENTILIRANIH
PACIJENATA**

Diplomski rad

Rijeka 2024.

SVEUČILIŠTE U RIJECI
MEDICINSKI FAKULTET
SVEUČILIŠNI INTEGRIRANI PRIJEDIPLOMSKI I DIPLOMSKI
STUDIJ MEDICINE

Marko Vettorelli

**USPOREDBA ULTRAZVUČNOG MJERENJA DIJAMETRA DONJE ŠUPLJE VENE
SA CENTRALNIM VENSKIM TLAKOM U VENTILIRANIH I NEVENTILIRANIH
PACIJENATA**

Diplomski rad

Rijeka 2024.

Mentor rada: prof. dr. sc. Alen Protić, dr. med.

Diplomski rad ocijenjen je dana 24. lipnja 2024. u/na Rijeci pred povjerenstvom u sastavu:

1. doc. dr. sc. Mirna Bobinac, dr. med.

2. doc. dr. sc. Tomislav Jakljević, dr. med.

3. prof. dr. sc. Vlatka Sotošek, dr. med.

Rad sadrži 25 stranica, 6 slika, 0 tablica, 34 literaturnih navoda.

ZAHVALA

Zahvaljujem mentoru prof. dr. sc. Alenu Protiću na pristupačnosti, komentarima i sugestijama tijekom pisanja mojeg diplomskog rada. Nadalje, moram se zahvaliti i kolegama dr. Mateju Buri, dr. Katarini Božić te dr. Janu Maroeviću na pristupačnosti te što su mi dopustili da provodim s njima vrijeme volontirajući i na taj način prenijeli ljubav prema struci.

Nadalje, moram se zahvaliti svojoj Forci; Tinu Vučkoviću, Antunu Mršiću te Goranu Rakiniću s kojima sam podijelio najljepše studentske dane i koji su mi uvijek pružili pomoć kada je ona bila najpotrebnija. Zahvaljujem se svojim purgerima Seletu, Banetu, Miku i Tinu koji me nisu zaboravili niti na udaljenosti od 160 kilometara, a i više. Zahvaljujem se i svojoj Karli što vjeruje u mene i što s njom mogu dijeliti strast prema medicini kao i svaki svoj hir.

Na posljetku, najviše se moram zahvaliti svojoj obitelji; ocu Viktoru i majici Sandri te očuhu Goranu i pomajci Dijani kao i svojem bratu Karlu, koji su iz mene napravili čovjeka koji jesam i što su mi od početka bili bezkompromisna potpora.

SADRŽAJ

1. UVOD	1
2. SVRHA RADA	2
3. CENTRALNI VENSKI TLAK	3
4. DONJA ŠUPLJA VENA	5
5. KAVALNI INDEKSI I MEHANIČKA VENTILACIJA	7
6. ULTRAZVUČNO MJERENJE DONJE ŠUPLJE VENE	9
7. KLINIČKA PRIMJENA	12
8. RASPRAVA	14
9. ZAKLJUČAK	16
10. SAŽETAK	17
11. SUMMARY	18
12. LITERATURA	19
13. ŽIVOTOPIS	25

POPIS SKRAĆENICA I AKRONIMA

CVT - centralni venski tlak

JIL - jedinica intenzivnog liječenja

CVK - centralni venski kateter

IVC - eng. *inferior vena cava*

IVCCI - eng. *inferior vena cava collapsibility index*

IVCdmax - eng. *inferior vena cava maximal diameter*

IVCdmin - eng. *inferior vena cava minimal diameter*

KBC - klinički bolnički centar

PEEP - eng. *positive end-expiratory pressure*

RA - eng. *right atrium*

SMV - srčani minutni volumen

1. UVOD

Centralni venski tlak (CVT) je najčešće korišteni hemodinamski parametar u jedinicama intenzivnog liječenja (JIL) za određivanje intravaskularnog volumnog statusa u kritičnih pacijenata (1). Točna procjena CVT-a ključna je u liječenju različitih kritičnih stanja poput svih vrsta šoka, zatajenja srca te za općenitu procjenu nadoknade tekućine u kritično bolesnih pacijenata. Najraširenije mjerenje CVT-a uključuje postavljanje centralnog venskog katetera (CVK) što sa sobom nosi komplikacije poput infekcije. Posljednjih se godina sve više govori o procjeni CVT-a pomoću ultrazvuka. Neinvazivno mjerenje dijametra donje šuplje vene ultrazvukom postaje sve prihvaćeniji način brze procjene CVT-a te volumnog statusa pacijenata budući da nudi mogućnost brze procjene. Osim samog dijametra, koristan je indeks kompresibilnosti donje šuplje vene koji predstavlja dinamički parametar. To je zapravo postotak smanjenja odnosno kolapsa donje šuplje vene tokom respiratornog ciklusa. Sama donja šuplja vena kompresibilna je struktura te je podložna promjenama CVT-a kao i promjenama intratorakalnog tlaka. Tu problem čini mehanička ventilacija, a brza procjena CVT-a ultrazvukom, u pacijenata pod takvom potporom, i dalje je tema polemike.

2. SVRHA RADA

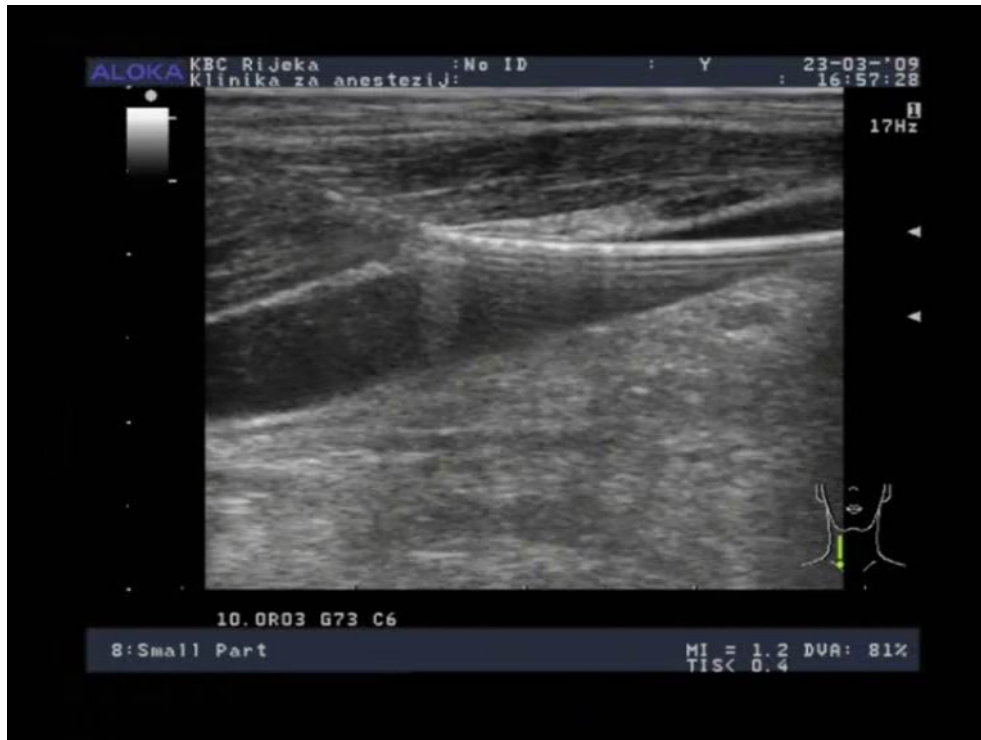Svrha ovog rada je prikazati trenutno dostupnu i najnoviju literaturu koja govori o procjeni centralnog venskog tlaka ultrazvučnim mjerenjem donje šuplje vene. Prikazat će se podaci koji govore o korelaciji između centralnog venskog tlaka i dijametra donje šuplje vene, kavalnog indeksa kao i utjecaja mehaničke ventilacije na navedene parametre. Zatim će se prikazati metoda ultrazvučnog mjerenja spomenute vene te klinička tehnike i parametara.

3. CENTRALNI VENSKI TLAK

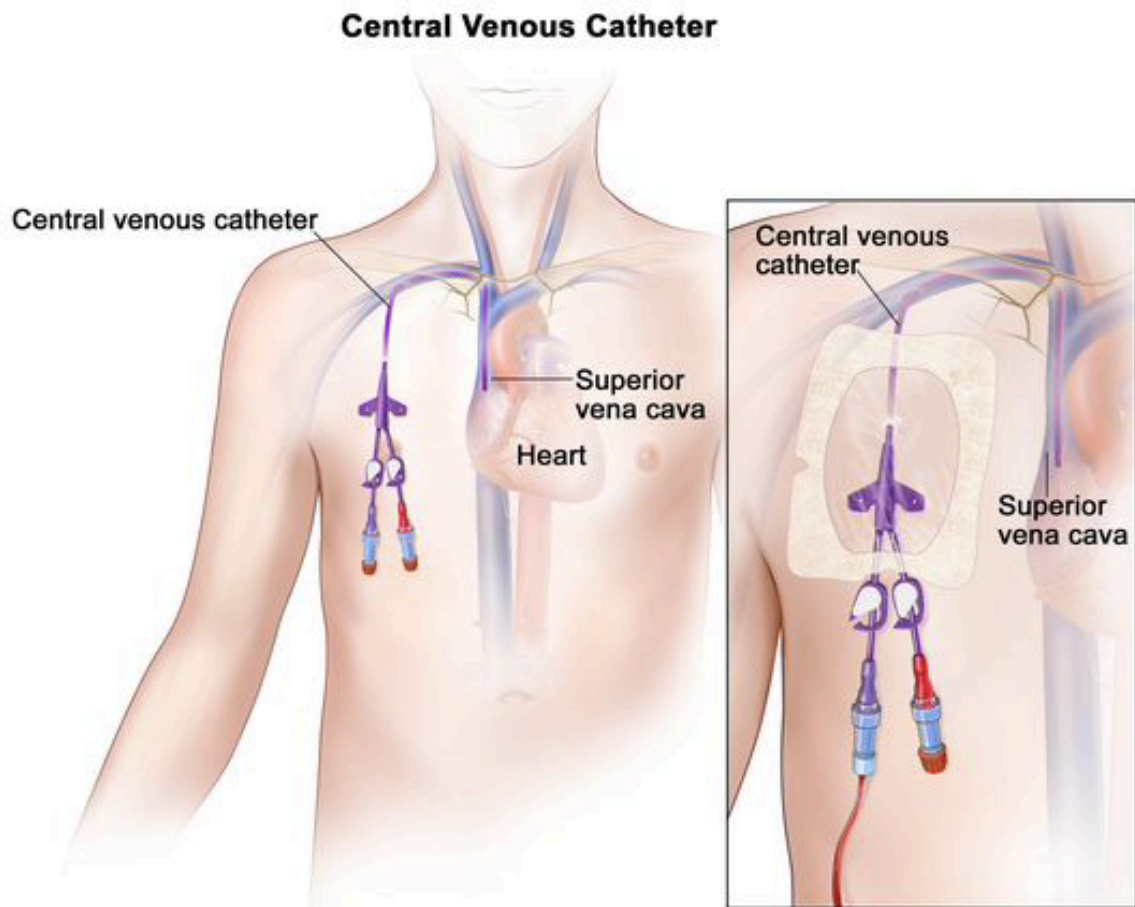
CVT je tlak unutar gornje šuplje vene neposredno prije njena utoka u desni atrij. Stoga CVT zapravo predstavlja venski priljev te tlak u desnom atriju. U odsustvu insuficijencije trikuspidalne valvule, CVT je jednak krajnjem dijastoličkom tlaku desnog ventrikula. Tako se, neposredno pomoću CVT-a, procjenjuje volumno opterećenje desnog srca odnosno srčani *preload*. Fiziološka vrijednost CVT-a iznosi između 8 i 12 cmH₂O (2).

Faktori koji utječu na CVT su mnogobrojni, no oni s najvećim utjecajem su volumni status pacijenta, rad srca kao crpke, razina venodilatacije te intratorakalni tlak. Sniženi CVT može uzrokovati hipovolemija pri gubitku više od 10% krvi, jaka venodilatacija te smanjeni intratorakalni tlak. Povećani CVT mogu uzrokovati zatajenje funkcije srca kao crpke u smislu valvularnih disfunkcija, smanjene kontraktilnosti ili disritmija. Osim toga, povećani intratorakalni tlak može uzrokovati povećanu plućnu vaskularnu rezistenciju, a sam tlak može djelovati i na šuplje vene kolabirajući ih. Invazivno mjerenje CVT-a uvjetovano je pravilno postavljenim centralnim venskim kateterom. Postoje tri potencijalna mjesta za uvođenje CVK: vena subklavija, unutarnja jugularna vena te femoralna vena. Prednost imaju prve dvije zbog svoje blizine desnom atriju. Unutarnjoj jugularnoj veni pristupa se kaudalno od krikoidne hrskavice, između dvije glave mišića sternokleidomastoideusa. Tu se ona nalazi najpovršnije te joj je najlakše pristupiti. Svakako vrijedi naglasiti da se preferira pristup putem desne jugularne vene zbog manje komplikacija. Za infraklavikularni pristup potključnoj veni, anatomski bitan orijentir jest ključna kost i to njezin anteriorni konveksitet koji zavija medijalnim dvjema trećinama kosti. 1 do 2 centimetra lateralno od sredine navedenog konveksiteta, a ujedno i 2 do 3 centimetra ispod sredine ključne kosti mjesto je uboda (3).

Centralni se venski kateteri većinom postavljaju pomoću ultrazvuka. Ultrazvukom vođena metoda postala je preferabilnija jer se njome izbjegnu komplikacije koje nastaju posljedično anatomskoj varijabilnošću vaskularnih struktura (4). Koristi se dvodimenzionalna ultrasonografija, a prikladna sonda je mala i linearna s frekvencijom od 7 do 12 MHz, dok se fazna i abdominalna sonda ne preporučaju (5).



Slika 1. Centralni venski kateter je tanka, savitljiva cijev koja se uvede u venu i vodi gornje šuplje vene. Koristi se za intravensku primjenu tekućina, transfuziju krvi i primjenu drugih lijekova. Kateter se također koristi za uzimanje uzoraka krvi. Može ostati na mjestu tjednima ili mjesecima i pomaže u izbjegavanju potrebe za ponavljanim ubodima iglom. Slika prikazuje smještaj centralnog venskog katetera unutar vanjske jugularne vene. Slika je u vlasništvu autora.



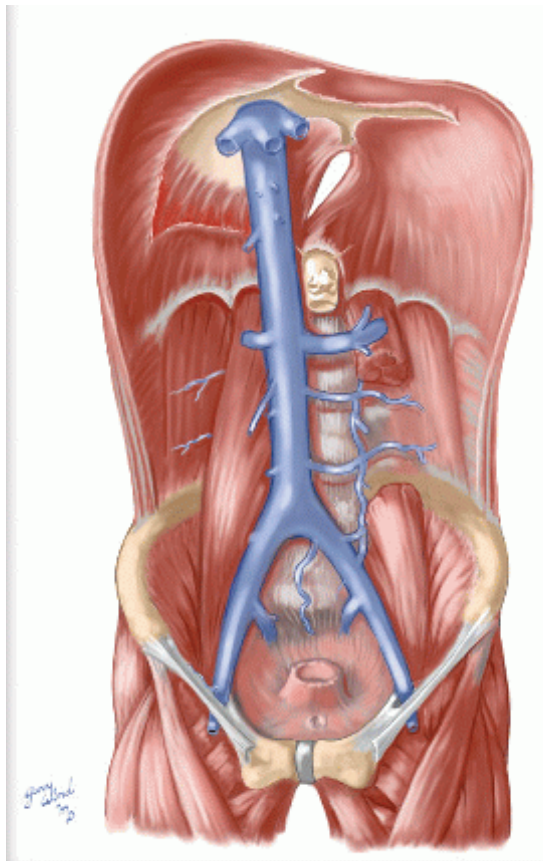
Slika 2. Na slici je prikazan shematski prikaz centralnog venskog katetera. Kateter je postavljen u desnu potključnu venu te vrhom dopire do desnog atrija prolazeći kroz gornju šuplju venu. Preuzeto sa: <https://www.cancer.gov/publications/dictionaries/cancer-terms/def/central-venous-access-catheter>

4. DONJA ŠUPLJA VENA

Vena cava inferior, engl. *inferior vena cava* (IVC) velika je retroperitonealna vena koja započinje tok u razini 4. lumbalnog kralješka spajanjem lijeve i desne zajedničke ilijačne vene. Stoji ispred trupova kralješaka i polazišta desnog mišića psoasa majora te desno od aorte. Lateralno od nje leži desni bubreg s ureterom i nadbubrežnom žlijezdom. Na prednjoj je strani u odnosu s donjim dijelom duodenuma, glavom pankreasa, zatim se ispred nje nalaze

ductus choledochus i vena portae, a njezin najviši dio ispod ošita uložen je u sulcus venae cavae na jetri. Iznad jetre IVC prolazi kroz foramen venae cavae te ulazi u perikard te nakon vrlo kratkog toka ulijeva se u desni atrij (6).

IVC donosi krv iz kaudalne polovine tijela, ima tanke stijenke te najveći promjer venskog sustava. Ona, za razliku od ostalih vena, ne sadrži zaliske koji bi sprječavali retrogradni tok krvi te je tok prema srcu osiguran gradijentom tlaka. Navedene osobitosti IVC čine idealnom žilom za transport velikih količina krvi (7).



Slika 3. Slika prikazuje tok donje šuplje vene od njena nastanka spajanjem dviju zajedničkih ilijačnih vena sve do prolaska vene kroz dijafragmu. Prikazani su i njezini pritoci koje prima tokom svojeg prolaska kroz abdominalnu šupljuni. Slika preuzeta sa: <https://basicmedicalkey.com/inferior-vena-cava/>

5. KAVALNI INDEKSI I MEHANIČKA VENTILACIJA

Donja šuplja vena izuzetno je popustljiva vena, te se njezin dijametar mijenja s promjenama intravaskularnog volumena odnosno CVT-a te kod promjena intratorakalnog tlaka. Taj se fenomen promjene dijametra IVC-a može dobro uočiti njegovim praćenjem tokom respiratornog ciklusa. Naime, negativni intratorakalni tlak pojavljuje se u pacijenata koji nisu na mehaničkoj ventilacijskoj potpori kao i u onih koji jesu, ali s vlastitim respiratornim naporom. Negativni će se torakalni tlak prenositi na desno srce te uzrokovati kolabiranje vene uslijed povećanog venskog priljeva. Povećani venski priljev tako može prouzročiti smanjenje dijametra vene za 50% (8,9).

Kako bi se ova pojava kvantificirala koristi se *IVC colapsibility index* (IVCCI). Da bi se mogao izračunati potrebno je izmjeriti maksimalni dijametar (IVCdmax) pri ekspiriju te minimalni dijametar (IVCdmin) pri inspiriju. Zatim se IVCCI računa sljedećom formulom: $(IVCdmax - IVCdmin) / IVCdmax \times 100\%$. Studije su pokazale kako je IVCCI u obrnuto proporcionalnoj vezi sa CVT-om. Kircher i sur. govore kako je IVCCI >50% dosljedan CVT-u u iznosu manjem od 10 mmHg (10). Nagdev i sur. također prikazuje slične rezultate koji govore u prilog tome da IVCCI >50% ima jaku povezanost s CVT-om manjim od 8 mmHg (11). Stawicki i sur. prikazuje kako se ekstremi IVCCI-a, odnosno niske vrijednosti <20% te visoke vrijednosti >60%, pokazuju jaku negativnu korelaciju između navedenog indeksa te CVT-a (12). Slični se podaci mogu vidjeti i pri dijagnostičkim mjerenjima u JIL-u Kliničkog bolničkog centra (KBC) Rijeka gdje liječnici uočavaju približnu vrijednost IVCCI-a od 37% kod CVT-a manjeg od 8 cmH₂O. Ovi rezultati govore u prilog tome da, što su vrijednosti

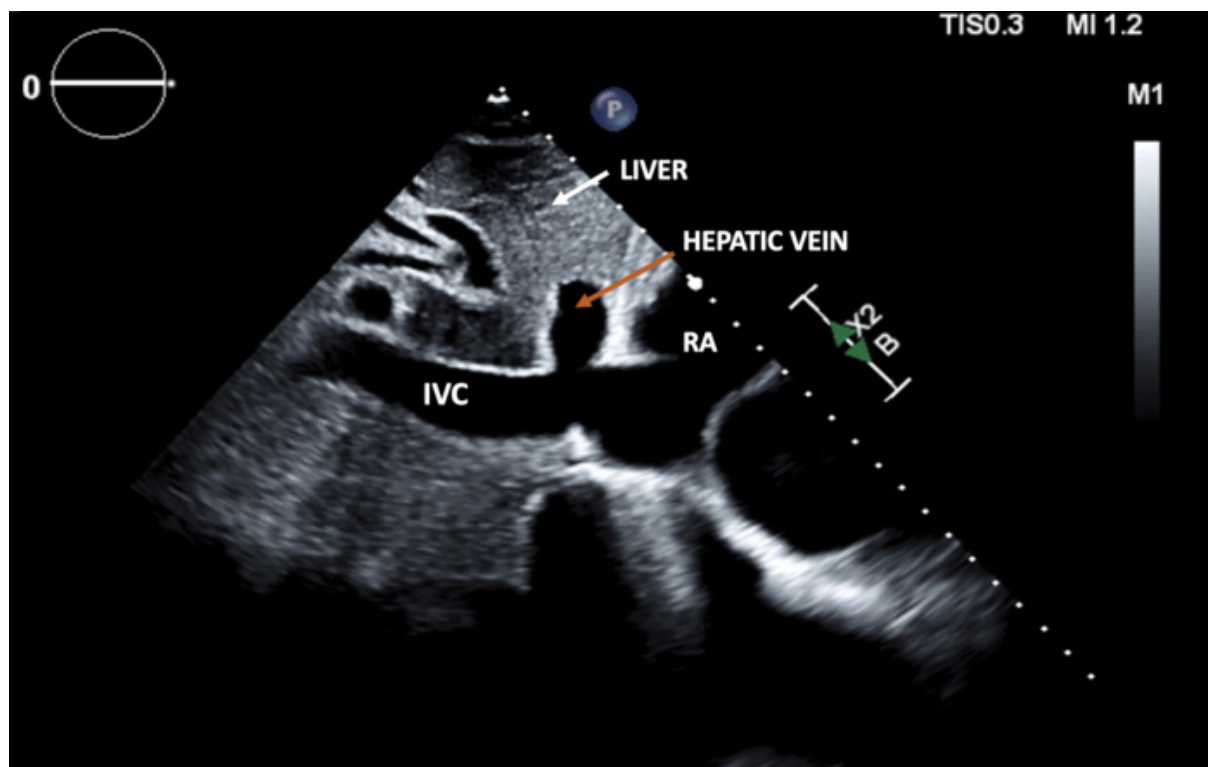
bliže ekstremu, odnosno 0% te 100%, to je veća vjerojatnost da imamo točniji uvid u povećani ili smanjeni intravaskularni volumen te CVT.

Mehanička ventilacija utječe na intratorakalni tlak pa je time i CVT u pacijenata pod mehaničkom potporom viši. Normalne vrijednosti CVT-a u ovih pacijenata iznosi 12-16 cmH₂O (2). Pozitivni krajnji ekspiratorni tlak, *positive end-expiratory pressure* (PEEP), jest tlak koji djeluje i ostaje unutar dišnih puteva pri kraju ekspirija u ventiliranih pacijenata, a veći je od atmosferskog (13). Ekstrinzični PEEP koristi se u terapeutske svrhe, a funkcije su mu višestruke. Najprije, koristi se kako bi se povećala krvna saturacija kisikom. Budući da povećani tlak plina nad tekućinom povećava i topljivost plina u tekućinama, povećava se sposobnost kisika da prijeđe alveo-kapilarnu membranu te posljedično poveća oksigenacija. Osim toga, PEEP se koristi za ispravljanje perfuzijsko-ventilacijskog nesrazmjera tako što drži otvorene alveole, dok neke kolabirane i neventilirane postupno otvara te na taj način povećava funkcionalnu površinu izmjene plinova (14). U kritično bolesnih pacijenata korisno je smanjiti njihov utrošak energije kako ne bi došlo do zamora respiratorne muskulature. PEEP štedi energiju pacijenta tako što mu smanjuje količinu rada potrebnu za disanje (15). Kako se smanjuje rad potreban za respiraciju, tako se smanjuje i produkcija laktata te CO₂ što smanjuje potrebu za visokom minutnom ventilacijom za ispravljanje acidoze. Kao što je već rečeno, povećanjem intratorakalnog tlaka, smanjuje se CVT, a time i dijametar IVC. Yang et al. svaki 0.38 cmH₂O PEEP-a, CVT raste za 1 cmH₂O (16). Studija od Shojaee et al. prijavljuje povećanje od 2.5 cmH₂O CVT-a za svakih 5 cmH₂O povećanja u PEEP-u (17). Talijanska studija od Campodonico i sur. provedena je u neinvazivno ventiliranih pacijenata sa ciljem utvrđivanja utjecaja PEEP-a na vrijednosti IVCCI-a. Mjerenja su napravljena u tri skupine pacijenata, odnosno u onih s vrijednostima PEEP-a 0, 5 i 10 cmH₂O. Zaključuju

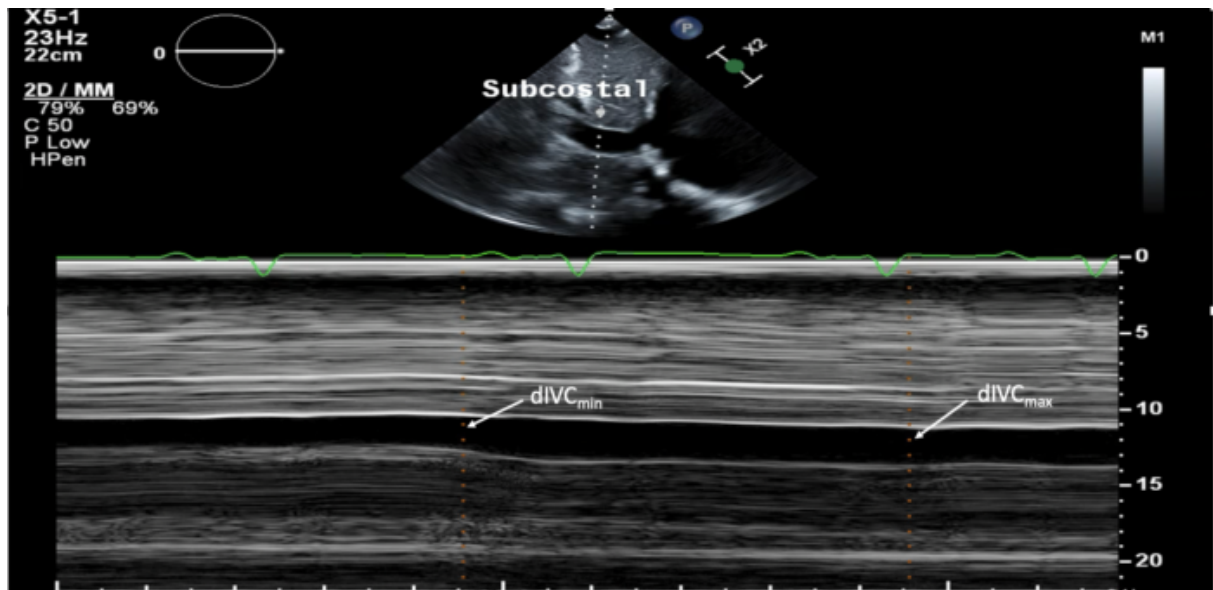
kako podizanje PEEP-a s 5 na 10 cmH₂O znatno smanjuje IVCCI, dok se isto ne može vidjeti u povećanju s 0 na 5 cmH₂O (18). Ciozda i suradnici napravili su meta-analizu 22 rada na temu korelacije između IVC dimenzija i CVT-a u mehanički ventiliranih pacijenata te objavili generalno slabu korelaciju između dva navedena parametra. Nadalje, samo je polovina tih studija pokazalo statistički značajnu korelaciju, no ona je uglavnom bila slabe do umjerene jakosti (19).

6. ULTRAZVUČNO MJERENJE DONJE ŠUPLJE VENE

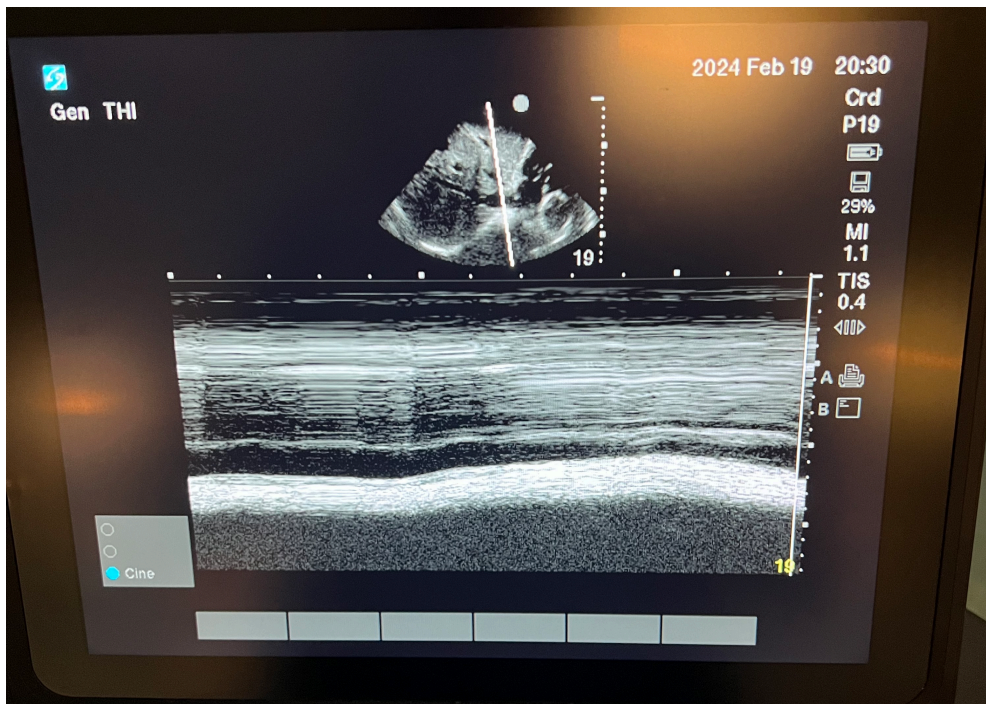
Donja se šuplja vena može ultrazvukom prikazati u subkostalnom prozoru i to na dva načina. Prvi i osnovni je subkostalni prozor koji se dobije polaganjem ultrazvučne sonde u sredinu epigastrija subskifoidno. Tako se najprije prikaže subkostalni prozor četiri komore, a zatim se sonda po svojoj duljoj osi rotira prema desnom ramenu za 90 stupnjeva odnosno dok se ne prikaže najširi promjer donje šuplje vene pri njezinom ušću u desni atrij. Tada se može odmah mjeriti dijametar IVC, a za prikladniji prikaz promjene lumena pri respiratornom ciklusu može se uključiti M-mode. Uzimaju se mjere maksimalnog dijametra koji se prikaže pri vrhuncu ekspirija te minimalnog dijametra koji se prikaže pri vrhuncu inspirija. M-mode odnosno *motion mode* ultrasonografija ima svojstvo vremenske rezolucije koja je korisna u prikazivanju promjene konfiguracije struktura u određenom vremenskom okviru (20). U tom se načinu točna mjerenja mogu dobiti samo ako je linija presjeka strukture postavljena poprečno na objekt mjerenja. Mjerenja se rade tehnikom vodećeg ruba, odnosno prikazuje se dijametar od jednog do drugog unutarnjeg ruba stijenke IVC. Prikaz je uobičajeno raditi transtorakalnom odnosno faznom sondom.



Slika 4. U subskifoidnom prikazu dulje osi IVC, jetra se može vidjeti na vrhu zaslona. IVC se vidi kao hipoehogena struktura u oblika vrpce, tankih zidova, koja se proteže horizontalno preko zaslona te se na desnoj strani ulijeva u desni atrij. Prije samog utoka IVC u desni atrij, vidi se hepatična vena kako se ulijeva u IVC. (IVC = donja šuplja vena, RA = desni atrij) Preuzeto sa: <https://www.openanesthesia.org/keywords/inferior-vena-cava-point-of-care-ultrasound>



Slika 5. Mjerenja IVC promjera dobivena na M-modu. Maksimalni promjer donje šuplje vene (dIVC_{max}) mjeri se kao maksimalna anteriorno-posteriorna dimenzija na kraju izdisaja kod pacijenta koji spontano diše upotrebom tehnike vodećeg ruba (unutarnji rub do unutarnjeg ruba stijenke žile). Minimalni promjer donje šuplje vene (dIVC_{min}) mjeri se na kraju udisaja. Preuzeto sa: <https://www.openanesthesia.org/keywords/inferior-vena-cava-point-of-care-ultrasound/>



Slika 6. Prikaz donje šuplje vene pri njezinom utoku u desni atrij u M-modu. Na lijevoj polovici slike vidi se veći kalibar vene koji odgovara ekspiriju, dok je na lijevoj polovici prikazan nepotpuni kolaps vene u inspiriju. Slika je u vlasništvu autora.

7. KLINIČKA PRIMJENA

Klinička primjena mjerenja dijametra IVC i računanja IVCCI iz dobivenih podataka, jest mnogobrojna. Najviše se koristi u procjeni odgovora na terapiju parenteralno primjenjenih tekućina. Korektna primjena tekućina predstavlja klinički problem osobito u stanjima s povećanom kapilarnom propusnosti poput septičnog i anafilaktičnog šoka zbog mogućnosti preopterećenja tekućinom. Nadalje, u posljednjim studijama zabilježena je povećana smrtnost kritično bolesnih pacijenata ukoliko se primjene prevelike količine kristaloidnih tekućina (21), Cilj parenteralno primjenjenih tekućina je povećati srčani minutni volumen (SMV), ali

to čini samo u otprilike polovine pacijenata. (22) Možemo reći da pacijent odgovara na date tekućine ako se SMV poveća za 15% unutar 10 do 15 minuta (23). Ukoliko se uzimaju u obzir faktori koji utječu na točnost mjerenja IVC, ono se može koristiti u procjeni pacijenata koji će odgovoriti na primjenu tekućina (24).

Nadalje, osim samog odgovora na primjenjene tekućine, mjerenje IVC i njezinih parametara može služiti za približnu procjenu statusa intravaskularnog volumena. Procjena intravaskularnog volumena od velike je važnosti u različitim kliničkim stanjima poput masivnih hemoragija, subarahnoidalne hemoragije te septičnog šoka. Brza i neinvazivna procjena IVC, kao nadopuna drugim kliničkim nalazima, dobra je metoda prepoznavanja pacijenata koji su u potrebi za povećanim količinama transfuzije krvi (25, 26).

Kod kongestivnog srčanog zatajenja, tekućina se nakuplja u intravaskularnom prostoru i intersticiju zbog povećanih tlakova punjenja i bubrežne disfunkcije. Takvo stanje čest je uzrok hospitalizacija (27). Stanje se najprije tretira diureticima, točnije onima koji djeluju na Henleovu petlju poput furosemida (28). Nastoji se smanjiti nakupljanje tekućine povećanom bubrežnom sekrecijom, što diuretici Henleove petlje učinkovito rade sprječavanjem reapsorpcije natrija. Stanje se procjenjuje laboratorijskim nalazima, radiografskom dijagnostikom, a mjerenje CVT-a je također korisno. Naime, povećani CVT, a time i tlak u desnom atriju povezan je s lošijim ishodom u pacijenata sa srčanim zatajenjem (29). Povećani dijametar IVC u pacijenata s akutnom dekompenzacijom srčanog zatajenja dobar je prediktor mortaliteta (30).

8. RASPRAVA

Ultrazvučno mjerenje donje šuplje vene pokazalo se kao korisna metoda, upotrebljiva u jedinicama intenzivnog liječenja i hitnim prijemima, a koja ima relativno kratku krivulju učenja. Studija od Martin et al. pokazala je kako je moguće obučiti liječnike sonografiji IVC-a putem *online* modula te jednodnevne radionice (31). Nakon provedene radionice 8 od 10 polaznika moglo je, sa 91% točnošću, procijeniti je li IVCCI veći od 50% u 5 od 5 pacijenata. Također, ultrazvučna procjena CVT-a primjenjiva je u svih pacijenata, dok je invazivno mjerenje istog parametra uvjetovano pravilno postavljenim CVK-om. Tako se ultrazvučnom metodom mogu izbjeći komplikacije koje sa sobom nosi postavljanje CVK poput pneumotoraksa, krvarenja i hematoma. Navedene činjenice čine ultrazvučnu metodu sigurnijom po pacijenta.

Iako je mjerenje dijametra i ekstrapolirani indeks koristan, treba obratiti pozornost na individualne karakteristike svakog pacijenta te očitavanja sukladno i procijeniti. Poseban oprez pri mjerenju treba dati pacijentima koji se nalaze na mehaničkoj ventilaciji zbog već spomenutih faktora koji utječu na CVT i dijametar vene. Brojne su studije pronašle dobru korelaciju spomenutih parametara kod pacijenata sa spontanom disanjem, međutim, često je bio slučaj da nema statistički značajne korelacije kada je primijenjena ventilacija pozitivnim tlakom (19,32). Navedeno govori u prilog tome kako u pacijenata na mehaničkoj ventilaciji, procjena CVT-a ultrazvučnim mjerenjem IVC ipak nije najpouzdanija metoda, dok kod pacijenata koji samostalno dišu, ovaj postupak ipak nosi svoju vrijednost. Svakako, treba paziti da se metoda pravilno koristi, na primjer, ukoliko u M-modu ne postavimo liniju presjeka pravilno, odnosno poprečno na dugu os IVC mogu se dobiti lažni rezultati. Nadalje, blizina i sličnost u građi između aorte i IVC čine aortu strukturom koja se može zamijeniti s

venom te može doći do pogrešne procjene. Druge poteškoće u vizualizaciji IVC mogu biti konstitucija pacijenta, nedavni zahvati na mjestu polaganja sonde poput laparotmije, gastrointestinalni trakt ispunjen plinom, potkožni emfizem te abdominalna bol i distenzija (33). Različita fiziološka i patofiziološka stanja mogu dovesti do kronične distenzije IVC bez prateće hipervolemije. To mogu biti: kronična dilatacija IVC u mladih sportaša kao prilagodba na zahtjevu fizičku aktivnost, djeca s povećanom prilagodljivosti IVC, teške valvularne greške s posljedičnom regurgitacijom, tamponada srca, tromboembolija pluća, a i trudnoća. Osim toga, uzroci kronično distendirane IVC mogu biti i mehaničke naravi poput tromboze vene ili vena s ugrađenim kavalnim filterima i kateterima. Isto tako, druga stanja mogu dovesti do lažnog djelomičnog kolapsa IVC poput egzacerbacija KOPB-a ili masa koja pritišće venu izvana (34). Ova se ograničenja u skladu su i preslikavaju se na aktualne preporuke i zaključke dosadašnjih studija o procjeni IVC koje također govore kako ovaj dijagnostički posputak može biti samo kao nadopuna drugoj dijagnostici, ali se ne može koristiti za samostalnu procjenu.

9. ZAKLJUČAK

CVT je jedan od važnih hemodinamičkih parametara koji se prate u jedinicama intenzivnog liječenja. Bitan je u procjeni kritičnih stanja poput šoka, srčanog zatajenja, hemoragija kao i kod primjene terapije tekućinama. U posljednje se vrijeme, ultrazvučna procjena donje šuplje vene ističe kao vrijedna metoda procjene CVT-a. Prednosti su joj brzina izvođenja, niska cijena te činjenica da ima kratku krivulju učenja. No unatoč svojim prednostima, procjena IVC ultrazvukom ograničena je različitim fiziološkim i patofiziološkim stanjima. Kako bi se ova metoda mogla vjerodostojno koristiti potrebno je dobro poznavati klinički kontekst te sve faktore koji bi mogli imati utjecaj na točnost mjerenja. Primjena mehaničke ventilacije te ekstrinzički PEEP predstavljaju najveću prepreku u dobivanju vjerodostojnih podataka pri mjerenju IVC i izračunavanju IVCCI. Također, nije dovoljno napraviti samo jedno mjerenje, već je puno bitnija dinamika navedenih parametara kojom možemo pratiti učinak date terapije ili pak posljedice različitih hemodinamski rizičnih stanja. Iz trenutnih je saznanja jasno da se ova metoda i dalje ne može sa sigurnošću koristiti u pacijenata koji su mehanički ventilirani. Nadalje, iako je vrijedan dopunski dijagnostički postupak, preporuka je da se ova metoda ne koristi samostalno u procjeni CVT-a, već samo bude nadopuna cjelokupnoj dijagnostičkoj obradi pacijenata te da se podaci dobiveni mjerenjem i dalje oprezno interpretiraju.

10. SAŽETAK

CVT je je tlak unutar gornje šuplje vene neposredno prije njena utoka u desni atrij, a dobar je parametar za procjenu volumnog opterećenje desnog srca odnosno srčani *preload*. Fiziološka vrijednost CVT-a iznosi između 8 i 12 cmH₂O. Mnogobrojni faktori utječu na njegovu vrijednost poput: intratorakalnog i intraabdominalnog tlaka, fiziološke prilagodbe kardiovaskularnog sustava u sportaša te posebnosti kod djece, različita patofiziološka stanja poput tamponade srca, srčanog zatajenja, plućne tromboembolije ili mase koje mogu izvana pritiskati na IVC. Mehanička ventilacija utječe na intratorakalni tlak pa je time i CVT u pacijenata pod mehaničkom potporom viši. Za povećanje od 5 cmH₂O PEEP-a, CVT se poveća 2.5 cmH₂O. Ultrazvučno mjerenje IVC koristi se kao metoda neinvazivne procjene CVT-a. Koristi se u procjeni volumnog statusa pacijenata, odgovora na parenteralno primjenjene tekućine, srčanog zatajenja. Prednosti su joj što je brza i jeftina te lagana za usvojiti, a mnogobrojni faktori koji utječu na točnost podataka dobivenih mjerenjem, uvjetuju njezinu opreznu primjenu.

Ključne riječi: centralni venski tlak, donja šuplja vena, mehanička ventilacija, ultrazvučni pregled donje šuplje vene

11. SUMMARY

CVP is the pressure within the superior vena cava just before its entry into the right atrium and is a good parameter for assessing the right heart volume load or cardiac preload. The physiological value of CVP ranges between 8 and 12 cmH₂O. Numerous factors influence its value, such as intrathoracic and intra-abdominal pressure, physiological adaptations of the cardiovascular system in athletes, and particularities in children, various pathophysiological conditions like cardiac tamponade, heart failure, pulmonary thromboembolism, or masses that can externally compress the IVC. Mechanical ventilation affects intrathoracic pressure, thus CVP in mechanically supported patients is higher. For an increase of 5 cmH₂O in PEEP, CVP increases by 2.5 cmH₂O. Ultrasonic measurement of the IVC is used as a non-invasive method for assessing CVP. It is used in evaluating the volume status of patients, response to parenterally administered fluids, and heart failure. Its advantages include being quick, cost-effective, easy to adopt, but several factors influencing the accuracy of the data obtained by measurement necessitate its cautious application.

Key words: central venous pressure, inferior vena cava, mechanical ventilation, inferior vena cava ultrasonography

12. LITERATURA

1. Cecconi M, Hofer C, Teboul JL, Pettila V, Wilkman E, Molnar Z, et al. Fluid challenges in intensive care—the FENICE study: a global inception cohort study. *Intensive Care Med.* 2015;41:1529–1537. doi: 10.1007/s00134-015-3850-x.
2. Marino, P. L., & Sutin, K. M. (2007). *The ICU book*. 3rd ed. Philadelphia, Lippincott Williams & Wilkins.
3. Tse A, Schick MA. Central Line Placement. [Updated 2022 Dec 21]. In: StatPearls [Internet]. Treasure Island (FL): StatPearls Publishing; 2024 Jan-. Available from: <https://www.ncbi.nlm.nih.gov/books/NBK470286/>
4. Ball RD, Scouras NE, Orebaugh S, Wilde J, Sakai T. Randomized, prospective, observational simulation study comparing residents' needle-guided vs free-hand ultrasound techniques for central venous catheter access. *Br J Anaesth.* 2012;108:72–9. doi: 10.1093/bja/aer329.
5. Mitre CI, Golea A, Acalovschi I, Mocan T, Caea AM, Ruță C, Mariana M. Ultrasound-guided external jugular vein cannulation for central venous access by inexperienced trainees. *Eur J Anaesthesiol.* 2010 Mar;27(3):300-3. doi: 10.1097/EJA.0b013e328333c2d6. PMID: 19935072.
6. Križan Z, Kompendij anatomije čovjeka 3. dio - pregled grudi, trbuha, noge i ruke. Zagreb: Školska knjiga; 1997. 350 p.
7. Tucker WD, Shrestha R, Burns B. Anatomy, Abdomen and Pelvis: Inferior Vena Cava. [Updated 2023 Jul 24]. In: StatPearls [Internet]. Treasure Island (FL): StatPearls Publishing; 2024 Jan-. Available from: <https://www.ncbi.nlm.nih.gov/books/NBK482353/>

8. Hall JE, Guyton and Hall Textbook of Medical Physiology. Elsevier Health Sciences; 2015.
9. Field JM, Bresler MJ. The textbook of emergency cardiovascular care and CPR. Philadelphia: Lipincott ww. 2009.
10. Kircher BJ, Himelman RB, Schiller NB. Noninvasive estimation of right atrial pressure from the inspiratory collapse of the inferior vena cava. *Am J Cardiol.* 1990 Aug 15;66(4):493-6. doi: 10.1016/0002-9149(90)90711-9. PMID: 2386120.
11. Nagdev AD, Merchant RC, Tirado-Gonzalez A, Sisson CA, Murphy MC. Emergency Department bedside ultrasonographic measurement of the Caval index for noninvasive determination of low central venous pressure. *Annals of Emergency Medicine* [Internet]. 2010 Mar 1;55(3):290–5. Available from: <https://doi.org/10.1016/j.annemergmed.2009.04.021>
12. Stawicki SP, Braslow BM, Panebianco NL, Kirkpatrick JN, Gracias VH, Hayden GE, et al. Intensivist Use of Hand-Carried Ultrasonography to Measure IVC Collapsibility in Estimating Intravascular Volume Status: Correlations with CVP. *Journal of the American College of Surgeons* [Internet]. 2009 Jul 1;209(1):55–61. Available from: <https://doi.org/10.1016/j.jamcollsurg.2009.02.062>
13. Acosta P, Santisbon E, Varon J. “The use of Positive End-Expiratory Pressure in Mechanical Ventilation.” *Critical Care Clinics* [Internet]. 2007 Apr 1;23(2):251–61. Available from: <https://doi.org/10.1016/j.ccc.2006.12.012>
14. Rossi A, Santos C, Roca J, Torres A, Féllez MA, Rodriguez-Roisin R. Effects of PEEP on VA/Q mismatching in ventilated patients with chronic airflow obstruction. *American Journal of Respiratory and Critical Care Medicine* [Internet]. 1994 May 1;149(5):1077–84. Available from: <https://doi.org/10.1164/ajrccm.149.5.8173744>

15. Smith TC, Marini JJ. Impact of PEEP on lung mechanics and work of breathing in severe airflow obstruction. *Journal of Applied Physiology* [Internet]. 1988 Oct 1;65(4):1488–99. Available from: <https://doi.org/10.1152/jappl.1988.65.4.1488>
16. Yang ZL, Zhou JQ, Sun BL, Qian ZX, Zhao H, Liu WD. [The influence of positive end-expiratory pressure on central venous pressure in patients with severe craniocerebral injury]. *PubMed* [Internet]. 2012 May 1;24(5):283–5. Available from: <https://pubmed.ncbi.nlm.nih.gov/22587923>
17. Shojaee M, Sabzghabaei A, Alimohammadi H, Derakhshanfar H, Amini A, Esmailzadeh B. Effect of Positive End-Expiratory Pressure on Central Venous Pressure in Patients under Mechanical Ventilation. *DOAJ (DOAJ: Directory of Open Access Journals)* [Internet]. 2017 Jan 1;5(1):e1. Available from: <https://doaj.org/article/a5f40c40d5a34bb4901a0df13c1bc374>
18. Brun PM, Bessereau J, Chenaitia H, Pradel AL, Deniel C, Hamada S. PEEP application and breathing pattern influence ecographic IVC collapsibility in normal subjects. *Ital J Emerg Med*. 2017 Oct 17. Available from: <https://www.itjem.org/2017/10/17/peep-application-and-breathing-pattern-influence-ecographic-ivc-collapsibility-in-normal-subjects/>
19. Ciozda W, Kedan I, Kehl DW, Zimmer R, Khandwalla R, Kimchi A. The efficacy of sonographic measurement of inferior vena cava diameter as an estimate of central venous pressure. *Cardiovascular Ultrasound* [Internet]. 2015 Dec 1;14(1). Available from: <https://doi.org/10.1186/s12947-016-0076-1>
20. Krishnamoorthy VK, Sengupta PP, Gentile F, Khandheria BK. History of echocardiography and its future applications in medicine. *Critical Care Medicine*

- [Internet]. 2007 Aug 1;35(Suppl):S309–13. Available from: <https://doi.org/10.1097/01.ccm.0000270240.97375.de>
21. Messmer AS, Zingg C, Müller M, Gerber JL, Schefold JC, Pfortmueller CA. Fluid Overload and Mortality in Adult Critical Care Patients—A Systematic Review and Meta-Analysis of Observational Studies*. *Critical Care Medicine* [Internet]. 2020 Oct 1;48(12):1862–70. Available from: <https://doi.org/10.1097/ccm.0000000000004617>
 22. Long E, Oakley E, Duke T, Babl FE. Does respiratory variation in inferior vena cava diameter predict fluid responsiveness. *Shock* [Internet]. 2017 May 1;47(5):550–9. Available from: <https://doi.org/10.1097/shk.0000000000000801>
 23. Boyd JH, Sirounis D, Maizel J, Slama M. Echocardiography as a guide for fluid management. *Critical Care* [Internet]. 2016 Sep 4;20(1). Available from: <https://doi.org/10.1186/s13054-016-1407-1>
 24. Furtado S, Reis L. Inferior vena cava evaluation in fluid therapy decision making in intensive care: practical implications. *Revista Brasileira De Terapia Intensiva* [Internet]. 2019 Jan 1;31(2). Available from: <https://doi.org/10.5935/0103-507x.20190039>
 25. Takada H, Hifumi T, Yoshioka H, Okada I, Kiri N, Inoue J, et al. Initial inferior vena cava diameter predicts massive transfusion requirements in blunt trauma patients: A retrospective cohort study. *the American Journal of Emergency Medicine* [Internet]. 2018 Jul 1;36(7):1155–9. Available from: <https://doi.org/10.1016/j.ajem.2017.11.049>
 26. Rahman NHN, Ahmad R, Kareem MM, Mohammed MI. Ultrasonographic assessment of inferior vena cava/abdominal aorta diameter index: a new approach of assessing hypovolemic shock class 1. *International Journal of Emergency Medicine* [Internet]. 2016 Feb 19;9(1). Available from: <https://doi.org/10.1186/s12245-016-0101-z>

27. Boorsma EM, Ter Maaten JM, Damman K, Dinh W, Gustafsson F, Goldsmith S, et al. Congestion in heart failure: a contemporary look at physiology, diagnosis and treatment. *Nature Reviews Cardiology* [Internet]. 2020 May 15;17(10):641–55. Available from: <https://doi.org/10.1038/s41569-020-0379-7>
28. Mullens W, Damman K, Harjola V, Mebazaa A, Rocca HB, Martens P, et al. The use of diuretics in heart failure with congestion — a position statement from the Heart Failure Association of the European Society of Cardiology. *European Journal of Heart Failure* [Internet]. 2019 Jan 1;21(2):137–55. Available from: <https://doi.org/10.1002/ejhf.1369>
29. Albani S, Mesin L, Roatta S, De Luca A, Giannoni A, Stolfo D, et al. Inferior Vena Cava Edge Tracking Echocardiography: A Promising Tool with Applications in Multiple Clinical Settings. *Diagnostics* [Internet]. 2022 Feb 7;12(2):427. Available from: <https://doi.org/10.3390/diagnostics12020427>
30. Griffin M, Ivey-Miranda J, McCallum W, Sarnak M, Eder M, Bellumkonda L, et al. Inferior vena cava diameter measurement provides distinct and complementary information to right atrial pressure in acute decompensated heart failure. *Journal of Cardiac Failure* [Internet]. 2022 Jul 1;28(7):1217–21. Available from: <https://doi.org/10.1016/j.cardfail.2022.02.014>
31. Martin LD, Ziegelstein RC, Howell EE, Martire C, Hellmann DB, Hirsch GA. Hospitalists' ability to use hand-carried ultrasound for central venous pressure estimation after a brief training intervention: A pilot study. *Journal of Hospital Medicine* [Internet]. 2013 Nov 16;8(12):711–4. Available from: <https://doi.org/10.1002/jhm.2103>
32. Bauman Z, Coba V, Gassner M, Amponsah D, Gallien J, Blyden D, et al. Inferior vena cava collapsibility loses correlation with internal jugular vein collapsibility during

- increased thoracic or intra-abdominal pressure. *Journal of Ultrasound* [Internet]. 2015 Sep 18;18(4):343–8. Available from: <https://doi.org/10.1007/s40477-015-0181-2>
33. Kaptein MJ, Kaptein EM. Inferior vena cava Collapsibility Index: Clinical validation and application for assessment of relative intravascular volume. *Advances in Chronic Kidney Disease* [Internet]. 2021 May 1;28(3):218–26. Available from: <https://doi.org/10.1053/j.ackd.2021.02.003>
34. Di Nicolò P, Tavazzi G, Nannoni L, Corradi F. Inferior vena cava ultrasonography for volume status evaluation: an intriguing promise never fulfilled. *Journal of Clinical Medicine* [Internet]. 2023 Mar 13;12(6):2217. Available from: <https://doi.org/10.3390/jcm12062217>

13. ŽIVOTOPIS

Marko Vettorelli rođen je 27. listopada 1998. godine u Zagrebu. Školovanje započinje u Osnovnoj školi J. J. Strossmayera u Zagrebu, a zatim završava opću gimnaziju u II. gimnaziji, s odličnim uspjehom. U srpnju 2017. upisuje Integrirani preddiplomski i diplomski studij medicine na Medicinskom fakultetu Sveučilišta u Rijeci. Tijekom studija obnašao je dužnost tajnika Fakultetskog odbora svih studenata (FOSS) te tajnika Studentskog zbora Medicinskog fakulteta u Rijeci. Bio je član Fakultetskog vijeća u dva mandata te predstavnik studenata kliničkih godina u Studentskom zboru. Na trećoj godini studija dobitnik je Dekanove nagrade za izniman volonterski rad u KBC Rijeka za vrijeme COVID-19 pandemije. Aktivno se služi engleskim i njemačkim jezikom.