

Dermatomiozitis - klinička slika i suvremena terapija

Janković, Anja

Master's thesis / Diplomski rad

2024

Degree Grantor / Ustanova koja je dodijelila akademski / stručni stupanj: **University of Rijeka, Faculty of Medicine / Sveučilište u Rijeci, Medicinski fakultet**

Permanent link / Trajna poveznica: <https://um.nsk.hr/um:nbn:hr:184:549995>

Rights / Prava: [Attribution 4.0 International](#)/[Imenovanje 4.0 međunarodna](#)

Download date / Datum preuzimanja: **2025-01-28**



Repository / Repozitorij:

[Repository of the University of Rijeka, Faculty of Medicine - FMRI Repository](#)



SVEUČILIŠTE U RIJECI

MEDICINSKI FAKULTET

SVEUČILIŠNI INTEGRIRANI PRIJEDIPLOMSKI I DIPLOMSKI

STUDIJ MEDICINA

Anja Janković

DERMATOMIOZITIS – KLINIČKA SLIKA I SUVREMENA TERAPIJA

Diplomski rad

Rijeka, 2024.

SVEUČILIŠTE U RIJECI

MEDICINSKI FAKULTET

SVEUČILIŠNI INTEGRIRANI PRIJEDIPLOMSKI I DIPLOMSKI

STUDIJ MEDICINA

Anja Janković

DERMATOMIOZITIS – KLINIČKA SLIKA I SUVREMENA TERAPIJA

Diplomski rad

Rijeka, 2024.

Mentor rada: izv.prof.prim.dr.sc. Sandra Peternel, dr.med.

Diplomski rad ocjenjen je dana _____ u/na _____

pred povjerenstvom u sastavu:

1. prof.dr.sc. Srđan Novak, dr.med.
2. prof. dr. sc. Ines Brajac, dr.med.
3. prof.dr.sc. Marija Kaštelan, dr.med.

Rad sadrži 43 stranice, 7 slika, 1 tablicu, 42 literaturna navoda.

Zahvala

Ovim putem željela bih se zahvaliti svojoj mentorici izv.prof.prim.dr.sc. Sandri Peternel na prenesenom znanju, susretljivosti, pomoći i posvećenom vremenu pri izradi ovog diplomskog rada.

Hvala mojim najbližim prijateljima i kolegama za sve uspomene i trenutke koji su uljepšali studentsko razdoblje.

Posebno se zahvaljujem svojoj obitelji i dečku koji su bili uz mene tijekom cijelog studiranja.

Hvala Vam za svu podršku, razumijevanje, ljubav i ohrabrenje koje ste mi pružili.

1. UVOD	1
2. SVRHA RADA	2
3. PREGLED LITERATURE NA ZADANU TEMU.....	2
3.1. Epidemiologija dermatomiozitisa.....	2
3.2. Etiopatogeneza dermatomiozitisa.....	3
3.2.1. Uloga genetskih čimbenika	4
3.2.2. Uloga imunoloških čimbenika.....	4
3.2.3. Uloga okolišnih čimbenika.....	8
3.3. Klinička slika dermatomiozitisa	9
3.3.1. Kožne promjene.....	10
3.3.2. Zahvaćenost poprečnoprugaste miškulature.....	15
3.3.3. Sistemske manifestacije.....	16
3.4. Dijagnostika dermatomiozitisa.....	19
3.4.1. Anamneza i fizikalni pregled.....	20
3.4.2. Laboratorijske pretrage.....	21
3.4.3. Biopsija mišića i kože.....	21
3.4.4. Elektromioneurografija, neinvazivna slikovna dijagnostika i kapilaroskopija.....	23
3.4.5. Probir na maligne bolesti i intersticijsku plućnu bolest.....	24
3.5. Liječenje dermatomiozitisa	25
3.5.1. Inicijalni pristup	25
3.5.2. Sistemske kortikosteroidi	26
3.5.3. Antimalarici	27
3.5.4. Imunosupresivna terapija.....	28
3.5.5. Intravenski imunoglobulini	29
3.5.6. Rituksimab.....	30
3.5.7. Obećavajuće nove terapijske mogućnosti.....	30
4. RASPRAVA.....	32
5. ZAKLJUČCI	33
6. SAŽETAK.....	35
7. SUMMARY	36
8. LITERATURA	37
9. ŽIVOTOPIS	43

Popis skraćenica i akronima

ADM amiopatski dermatomiozitis

ALT alanin-aminotransferaza

AST aspartat-aminotransferaza

CADM klinički amiopatski dermatomiozitis (engl. clinically amyopathic dermatomyositis)

CK kreatin kinaza

CRP C-reaktivni protein

csDMARD konvencionalni sintetički antireumatski lijekovi koji modificiraju bolest (engl. conventional synthetic disease-modifying antirheumatic drugs-csDMARD)

CT kompjutorizirana tomografija (engl. computed tomography)

DM dermatomiozitis

EKG elektrokardiogram

EMNG elektromioneurografija

EULAR/ARC Europska liga protiv reumatizma / Američki koledž za reumatologiju (engl. European League Against Rheumatism/American College of Rheumatology)

HDM hipomiopatski dermatomiozitis

HLA sustav humanog leukocitnog antigena (engl. human leukocyte antigen)

IBM miozitis inkluzijskih tjelešca (engl. inclusion body myositis)

IIM idiopatske upalne miopatije (engl. idiopathic inflammatory myopathies)

ILD intersticijska bolest pluća (engl. interstitial lung disease)

IVIg intravenski imunoglobulini

JDM juvenilni dermatomiozitis (engl. juvenile dermatomyositis)

LDH laktat-dehidrogenaza

MAC membranski napadni kompleks (engl. membrane attack complex).

MR magnetska rezonanca (engl. magnetic resonance imaging, MRI)

MSA miozitis specifična autoantitijela (engl. myositis-specific autoantibodies)

MTX metotreksat

NSAID nesteroidni protuupalni lijekovi (engl. nonsteroidal antiinflammatory drugs)

PET-CT pozitronska emisijska tomografija (engl. positron emission tomography CT)

PDCs plazmacitoidne dendritičke stanice (engl. plasmacytoid dendritic cells)

SPF faktor zaštite od sunca (engl. sun protection factor)

UV ultraljubičasto (engl. ultraviolet)

1. UVOD

Dermatomiozitis (DM) je sistemska autoimuna bolest bimodalne distribucije koja se može javiti u dječjoj i odrasloj dobi, a primarno zahvaća kožu i poprečno prugaste mišiće. (1)

Dermatomiozitis pripada heterogenoj skupini autoimunih poremećaja koji se nazivaju idiopatske upalne miopatije (engl. Idiopathic inflammatory myopathies, IIM), a karakterizirane su kroničnom progresivnom simetričnom slabošću mišića. IIM također mogu zahvatiti različite organe, uključujući kožu, zglobove, pluća, srce i gastrointestinalni trakt. Na temelju kliničkih, histopatoloških i seroloških karakteristika, idiopatske upalne miopatije mogu se klasificirati u nekoliko podskupina koje uključuju dermatomiozitis, polimiozitis, sindrom antisintetaze, imunološki posredovanu nekrotizirajuću miopatiju, miozitis inkluzijskih tjelešca te preklapajući miozitis. Svaki podtip razlikuje se manifestacijama, odgovorom na liječenje i prognozom bolesti zbog različitih patofizioloških mehanizama nastanka bolesti. (2)

Razlikujemo juvenilni dermatomiozitis (JDM), dermatomiozitis adultne dobi i lijekovima induciran dermatomiozitis.

Etiopatogeneza bolesti još uvijek nije razjašnjena, a postoji niz faktora za koje se smatra da imaju ulogu u patogenezi, uključujući genetske, imunološke i okolišne čimbenike. (10)

Iako adultni i juvenilni dermatomiozitis dijele ključne karakteristike bolesti, kao što su mišićna slabost i patognomonične kožne promjene, učestalost drugih karakteristika bolesti varira s dobi početka bolesti. Juvenilni dermatomiozitis sistemna je autoimuna vaskulopatija koja predstavlja najčešći upalni idiopatski miozitis djece, a osim karakterističnih promjena česta je pojava kalcinoze. S druge strane, važne kliničke značajke poput povećanog rizika maligniteta i intersticijske plućne bolesti (engl. ILD -interstitial lung disease) češće se javljaju u odrasloj dobi. (3) Klinički amiotatski dermatomiozitis (engl. CADM - clinically amyopathic dermatomyositis) podrazumijeva kožnu manifestaciju dermatomiozitisa u trajanju od

minimalno 6 mjeseci, no bez kliničkog ili laboratorijskog dokaza zahvaćenosti mišića (miozitisa). (4) Rijetko, dermatomiozitis može biti induciran lijekovima (engl. Drug induced dermatomiozitis). Takvi učinci bilježe se prvenstveno u pacijenata koji su uzimali hidroksiureju u liječenju kroničnih mijeloproliferativnih poremećaja, te pacijenti koji su bili na terapiji statinima, inhibitorima HMG-CoA reduktaze, nesteroidnim antireumaticima te penicilaminom. (5)

S obzirom da se pacijenti mogu prezentirati samo s kožnim simptomima, a istovremeno imati i simptome zahvaćenosti mišića ili ekstrakutane manifestacije poput maligniteta i plućne bolesti, dermatomiozitis predstavlja i dijagnostički i terapijski izazov. (13)

2. SVRHA RADA

Cilj ovoga diplomskog rada je pružiti sveobuhvatan pregled dermatomiozitisa, uključujući epidemiologiju, etiopatogenezu, kliničku sliku, dijagnostiku i terapiju bolesti. Kroz pregled dostupne literature posebno će se opisati najvažnije kliničke manifestacije bolesti i nove spoznaje u liječenju bolesti.

3. PREGLED LITERATURE NA ZADANU TEMU

3.1. Epidemiologija dermatomiozitisa

Dječje idiopatske upalne miopatije predstavljaju rijetka kronična stanja koja se javljaju u djetinjstvu, a od kojih je najčešći juvenilni dermatomiozitis s incidencijom od 1,9 - 4 na milijun godišnje te prevalencijom od približno 2,5 na milijun godišnje. Iako je prosječna dob početka i postavljanja dijagnoze 5,7 - 6,9 godina odnosno 7,4 - 7,7 godina, otprilike četvrtina pacijenata mlađa je od 4 godine pri početku bolesti. Smatra se da mlađa dob početka, starija dob pri dijagnozi ili kašnjenja u dijagnozi mogu biti povezana s lošijom prognozom. Tijek bolesti dijeli se na monociklički koji podrazumijeva nedostatak znakova aktivnosti bolesti 2 godine nakon dijagnoze, kronično perzistentni u kojem postoji aktivnost bolesti dulje od 2 godine nakon

dijagnoze ili policiklički tijekom kojeg dolazi do ponovne pojave aktivnosti bolesti nakon definitivne remisije dulje od 6 mjeseci. Oko 24,5% do 37% pacijenata doživljava monociklički tijek, 3% do 25,2% policiklički tijek, dok 50,3% do 60% pacijenata ima kroničnu aktivnost bolesti. Uvođenjem kortikosteroidne terapije stopa smrtnosti juvenilnog dermatomiozitisa značajno se smanjila s više od 30% na 10% te se fokus bolesti usmjerio na dugoročni morbiditet i funkcionalne ishode. Razlike u incidenciji između rasnih skupina nisu adekvatno proučene. (6,7)

Trenutne procjene incidencije dermatomiozitisa adultne dobi kreću se od 1,0 do 15 na milijun, dok procjene prevalencije variraju od 1,2 do 20 na 100,000. (8) Bolest se najčešće pojavljuje u razdoblju između 40 i 60 godine života. (9) Pacijenti s amio-patskim dermatomiozitisom čine 10% do 20% ukupne populacije pacijenata s dermatomiozitisom. (24) Iako se radi o relativno rijetkoj bolesti, dermatomiozitis ima snažan utjecaj na kvalitetu života i očekivanu životnu dob. (8)

Dermatomiozitis pogađa i djecu i odrasle s ukupnim omjerom ženskog u odnosu na muški spol otprilike 2:1. (9)

3.2. Etiopatogeneza dermatomiozitisa

Dermatomiozitis je heterogena i multifaktorijalna bolest nepoznate etiologije, no smatra se da je u njezinoj podlozi riječ o interakciji genetskih, okolišnih i imunoloških čimbenika. (10) Postoje dvije hipoteze koje pokušavaju objasniti uzrok bolesti. Prema jednoj hipotezi, dermatomiozitis je rezultat djelovanja interferona tipa 1, koji uzrokuje oštećenje kapilara, mišićnih vlakana i keratinocita. Druga hipoteza sugerira da je oštećenje mišića posljedica mikroangiopatije posredovane antitijelima i komplementom. (10,11)

3.2.1. Uloga genetskih čimbenika

Pronalazi se sve veći broj gena koji su povezani s razvojem idiopatskih upalnih mioopatija, a sve se više vjeruje da je dermatomiozitis najjače genetski povezan s HLA antigenima klase II. Postoje razlike u genetskoj povezanosti, s povećanom osjetljivošću u bijele rase s nositeljima HLA DRB10301 i DQA10501 lokusa, te povezanosti s HLA-B7 kod azijskih pacijenata. Uparenost HLA DRB10301 i DQA10501 s anti – Jo1 autoantitijelima te uparenost HLA DRB10301 i DQA10501 sa anti-Mi-2 pokazuju još snažniju povezanost. Također, identificirani su i geni koji kodiraju proupalne citokine s 308TNF genotipom na kromosomu 6, uključujući HLA-DR3, a koji bi također mogli biti važni u razvoju miozitisa. (11)

3.2.2. Uloga imunoloških čimbenika

Slijed aktivacije imunološkog sustava kod dermatomiozitisa još uvijek nije potpuno shvaćen, iako vjerojatno proizlazi iz nepravilne aktivacije komplementa. Ostaje diskutabilno je li ta aktivacija ovisna o antitijelima ili je rezultat pokretanja klasične kaskade komplementa. Bez obzira na to, ova aktivacija dovodi do uništenja kapilara što uzrokuje ishemiju, mikroinfarkte, hipoperfuziju i perifascikularnu atrofiju. (13) Biopsijom utvrđeni histološki obrazac koji prevladava u dermatomiozitisu uključuje perivaskularni i perimizijalni upalni infiltrat koji se sastoji uglavnom od CD4+ T stanica (CD4+ plazmacitoidne dendritičke stanice, engl. plasmacytoid dendritic cells - PDCs), makrofaga, dendritičnih stanica i B stanica. Također, izražena je i perifascikularna atrofija miofibrila, hiperplazija vaskularnog endotela, vaskulitis i taloženje imunih kompleksa. Prema prvoj hipotezi, plazmacitoidne dendritičke stanice izvor su interferona tipa 1. U pacijenata s dermatomiozitisom zabilježena je pojava miksovirusno-otpornog proteina A (MxA) kojeg inducira interferon tipa 1. Nadalje, autoantitijela u mišićima bolesnika mogu stimulirati plazmacitoidne stanice na lučenje interferona tipa 1, a oštećenja mišića mogu biti uzorkovana neprimjerenim i trajnim nakupljanjem proteina. Prema drugoj hipotezi, primarni ciljni antigen u dermatomiozitisu je endotel endomizijskih kapilara, a bolest

započinje antitijelima usmjerenim na endotelne stanice i aktivacijom komplementa do formacije litičke komponente komplementnog puta tj. membranskog napadnog kompleksa (MAC, engl. membrane attack complex). Sukladno tome, pretpostavlja se da je oštećenje mišića posredovano humoralnim faktorima, antitijelima i komplementarnim sustavom usmjerenim protiv endomizijских endotelних stanica kapilara. (10,11)

Serumske razine specifičnih autoantitijela za miozitis (engl. myositis-specific autoantibodies – MSA) pokazuju korelaciju s aktivnošću bolesti te se iz tog razloga smatra da mogu imati ulogu u patogenezi bolesti. (11) Dije se na miozitis-specifična autoantitijela i na autoantitijela povezana s miozitisom koja mogu biti prisutna i kod drugih upalnih bolesti vezivnog tkiva. Mnoge novije studije ukazuju i na kliničku važnost protutijela zbog uske povezanosti s određenim kliničkim podskupom bolesti. (12,13)

Miozitis specifična antitijela su anti-sintetaza protutijela ili anti-aminoacil tRNA sintetaza (anti-ARS), anti-Mi-2 autoantitijela i anti-SRP (od engl. signal recognition particle) autoantitijela. Anti-ARS antitijela su najzastupljenija od kojih je najčešće anti Jo-1 (11-33%), dok je učestalost drugih samo oko 1-5% pojedinačno. Druga anti-ARS antitijela su anti PL-7, anti-PL12, anti-KS, anti-OI i anti-EJ. Anti-Jo-1 antitijelo usmjereno je na histidil-tRNA sintetazu, enzim koje je djelomično odgovoran za vezanje tRNA na ribosome (rRNA). Anti-ARS protutijela povezuju se se razvojem ILD-a, miozitisa, kožnih promjena, poliartritisa i Raynaudovog fenomena. Anti-SRP antitijela usmjerena su na RNA-proteinski kompleks u citoplazmi, a povezana su s iznenadnom i progresivnom mišićnom slabošću, zahvaćenosti srca, disfagijom te lošim odgovorom na terapiju. (12,13)

Protutijela specifična za DM su anti-Mi-2, Anti-TIF1- γ , anti-MDA5, anti-NXP2 te anti- SAE protutijela. (13)

Anti-Mi2 protutijela usmjerena su na nuklearni kompleks antigena kojeg čine najmanje 7 proteina uključenih u proces transkripcije. Ova protutijela povezuju se s kožnim promjenama DM-a te s proksimalnom mišićnom slabosti. Zapažena je povezanost između izlaganja ultraljubičastom zračenju na početku miozitisa i nastanka anti-Mi-2 protutijela, što ukazuje na potencijalni utjecaj okolišnih faktora na razvoj autoimunosti. Anti-TIF1- γ protutijela (prethodno anti-155/140 protutijela) usmjerena su na transkripcijske intermedijarne faktore. Povezana su s raznolikim kliničkim korelacijama koje obuhvaćaju teške fotosenzitivne kožne promjene, jedinstvene mukokutane nalaze, zahvaćanje gastrointestinalnog sustava, hipomiopatski dermatomiozitis te nedostatak drugih sistemskih simptoma. Također povezana su i s visokim rizikom od razvoja maligniteta. Anti-MDA5 (prethodno anti-CADM-140 protutijela) protutijela identificirana su kod većine odraslih i djece s CADM, a u 10-30% pacijenata s klasičnim DM. Povezuju se s povećanim rizikom od razvoja ILD-a koji u nekim slučajevima može biti brzoprogresivnog tijeka, kožnim promjenama te razvojem ulceracija kože i sluznice. Antitijelo Anti-NXP-2, koje je usmjereno protiv nuklearnog proteina uključenog u regulaciju transkripcije i metabolizam RNA, povezuje se s karakterističnim kožnim promjenama u JDM, dok se kod odraslih osoba povezuje s povećanim rizikom od maligniteta. Anti-SAE protutijela usmjerna su na nuklearne enzime koji sudjeluju u posttranslacijskoj modifikaciji proteina. Povezuju se s nastankom teških kožnih promjena i brzoprogresivne mišićne slabosti s čestim razvojem disfagije te vrućicom i gubitkom težine. U pacijenata s JDM povezuju se s teškim kožnim promjenama i minimalnim zahvaćanjem mišića. (12,13) (Tablica 1.)

Tablica 1. Dermatomiozitis - specifična protutijela i njihove pridružene kliničke značajke

Protutijelo	Pridružena klinička značajka	Povezanost s malignitetom
anti-Mi-2	Adultni DM “ Karakteristične kožne promjene ”, znak šala ili marame, flagelatni eritem, proksimalna mišićna slabost	Nema povezanosti
	JDM Kliničke značajke slične kao i u adultnom obliku bolesti	Nema povezanosti
Anti-TIF1- γ	Adultni DM Teške fotosenzitivne kožne promjene, palmarna hiperkeratoza, psorijaziformni plakovi, atrofične hipopigmentirane mrlje s prekrivajućim telangiektazijama, često hipomiopatski oblik bolesti, zahvaćenost gastrointestinalnog trakta	Snažna povezanost
	JDM Kožne promjene refraktorne na terapiju, ulceracije, mišićna slabost, lipodistrofija, kronični tijek bolesti	Nema povezanosti
Anti-MDA5	Adultni DM Amiopatski dermatomiozitis, kožne promjene, ILD (može biti brzoprogresivni tijek bolesti)	Nema povezanosti
	JDM Ulceracije kože i sluznice, ILD, artritis, blaža mišićna zahvaćenost	Nema povezanosti
Anti-NXP-2	Adultni DM Klasične kožne promjene, periferni edem, rijetko kalcinoza i ulceracije	Povećani rizik od maligniteta
	JDM Kalcinoza kože, onesposobljavajuća vaskulopatija, gastrointestinalno krvarenje povezano s vaskulopatijom	Nema povezanosti
Anti-SAE	Adultni DM Teška kožna bolest, brzoprogresivna mišićna slabost s razvojem disfagije, vrućica, gubitak težine	Nepoznato
	JDM Teška kožna bolest, minimalna mišićna zahvaćenost	Nepoznato

3.2.3. Uloga okolišnih čimbenika

Mnogi okolišni faktori uključujući infekcije, ultraljubičasto zračenje i lijekove mogu potaknuti imunološku reakciju kod genetski predisponiranih osoba.

Virusi su najčešći infektivni uzročnici povezani s dermatomiozitisom, osobito u dječjoj dobi. Virusne infekcije mogu imati ulogu u poticanju aktivacije ili poremećaju tolerancije imunološkog sustava. Miozitis je pritom obično samoograničavajući i često je povezan s virusima poput Coxsackie virusa, parvovirusa B19, echo virusa i virusa influence. Najčešće prijavljeni slučajevi su s retrovirusnim infekcijama, uključujući HIV (virus humane imunodeficijencije) i humani T-limfotropni virus tipa 1. Također, prijavljen je i dermatomiozitis u infekciji s *Borrelia burgdorferi*. Parazitske infekcije koje su povezane s miozitisom su *Trypanosoma cruzi* i toksoplazmoza. Međutim, unatoč toj povezanosti, u mišićima nije pronađen histološki dokaz. (11,13)

Izloženost UV zračenju predstavlja okolišni čimbenik koji izaziva sve veći interes u patogenezi dermatomiozitisa. Istraživanja su pokazala da postoji određena korelacija između stope dermatomiozitisa i blizine ekvatora, što sugerira da intenzitet ultraljubičastog zračenja može igrati ulogu u patogenezi bolesti. Posebno je utvrđena povezanost između anti-Mi-2 protutijela i izloženosti UV zračenju. Nedostatak vitamina D također predstavlja jedan od potencijalnih rizičnih faktora, međutim mehanizam putem kojeg nedostatak vitamina D utječe na povećanje rizika za IIM još uvijek nije razjašnjen. (11)

Brojni lijekovi dovode se u vezu s dermatomiozitisom induciranim lijekovima. Najčešće spomenuti lijek je hidroksiureja, koji se primjenjuje u liječenju kroničnih mijeloproliferativnih poremećaja. Dermatomiozitis se javlja u otprilike 4% pacijenata koji uzimaju hidroksiureju, obično s kasnim početkom nekoliko mjeseci ili godina nakon početka terapije. Bolest je karakterizirana pojavom karakterističnih kožnih promjena bez zahvaćenosti mišića (amiopatski dermatomiozitis). (14,15) Ostali lijekovi koji mogu inducirati nastanak dermatomiozitisa su

statini i inhibitori HMG-CoA, NSAID (nesteroidni protuupalni lijekovi, engl. nonsteroidal antiinflammatory drugs), penicilamin, antikonvulzivi, ciklofosamid te BCG cjepivo (Bacillus Calmette-Guérin). Većina slučajeva dermatomiozitisa izazvanog lijekovima poboljšava se nakon prestanka uzimanja lijeka za koji se pretpostavlja da ima ulogu u razvoju bolesti. (5)

3.3. Klinička slika dermatomiozitisa

Dermatomiozitis se manifestira patognomoničnim kožnim promjenama i progresivnom, simetričnom slabosti proksimalnih mišića. Kožni simptomi se mogu javiti prije pojave mišićnih tegoba, simultano s mišićnim tegobama, ili nakon razvoja kliničke slike zahvaćenosti mišića. Ponekada su kožne manifestacije jedini klinički znak dermatomiozitisa te tada govorimo o amiopatskom dermatomiozitisu (CADM, engl. clinically amyopathic dermatomyositis). (16,17) Postoje dvije podvrste amiopatskog dermatomiozitisa. Hipomiopatski dermatomiozitis (HDM) karakterizira nedostatak kliničke slabosti mišića, ali su subklinički dokazi miozitisa prisutni prema laboratorijskim testovima, elektromioneurografiji (EMNG), mišićnoj biopsiji ili slikovnim metodama. Druga podvrsta je amiopatski dermatomiozitis (ADM), koji uključuje pacijente bez kliničke slabosti i bez abnormalnosti u laboratorijskim testovima ili pretragama mišića. (27) Klinička slika dermatomiozitisa induciranog lijekovima može se javiti u obliku klasičnog dermatomiozitisa, amiopatskog dermatomiozitisa te laboratorijskih promjena povećanja serumskih enzima. (15)

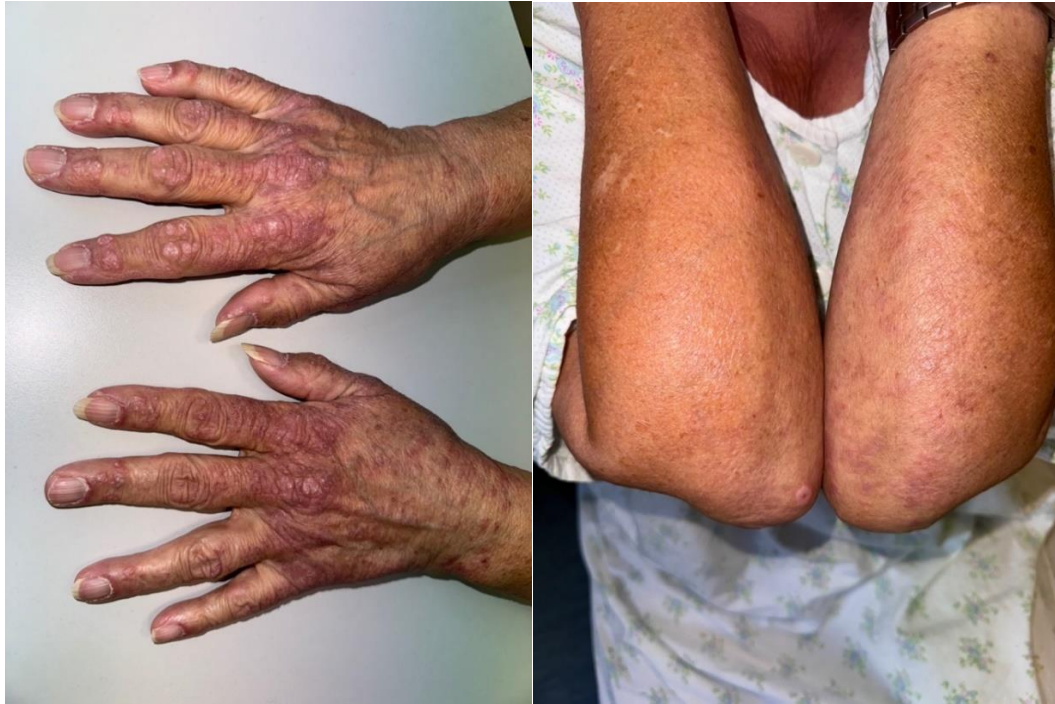Sistemske manifestacije bolesti uključuju opće simptome, zahvaćenost pluća, kardiovaskularnog sustava, zglobova te gastrointestinalnog sustava. Osobitosti dermatomiozitisa adultne dobi su razvoj intersticijske bolesti pluća i povećani rizik za maligne bolesti, dok je u juvenilnom dermatomiozitisu puno češća pojava kalcifikata kože i lipodistrofije. (3)

3.3.1. Kožne promjene

Kožne manifestacije dermatomiozitisa mogu biti izražene u vidu blagih lokaliziranih makuloznih kožnih promjena do teških promjena sa slikom vezikulobulozne eritrodermije i ulceracijama. (17)

Patognomonične kožne promjene dermatomiozitisa su Gottronove papule, Gottronov znak i heliotropni eritem. Ostale karakteristične promjene obuhvaćaju znak šala ili marame, V znak, Holsterov znak, te promjene na noktima i vlasištu. (13)

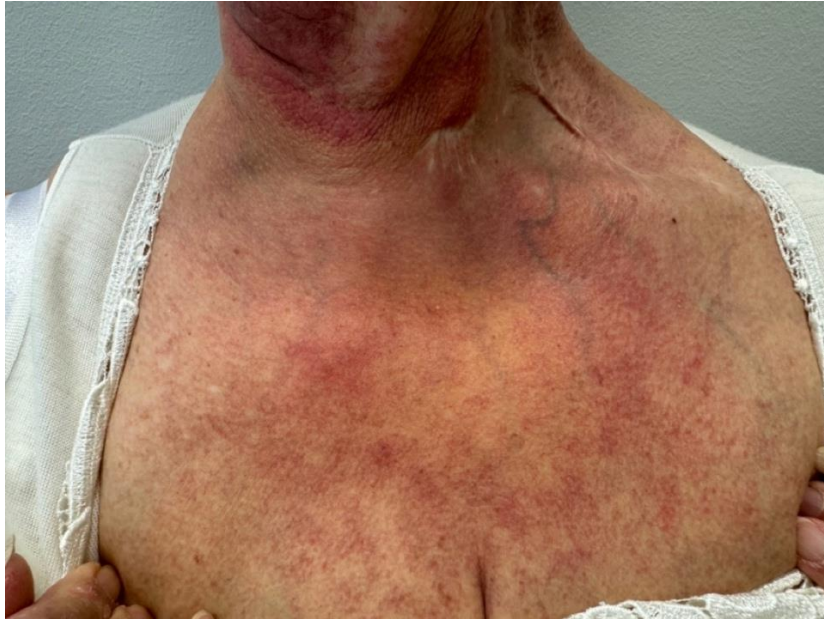Gottronove papule su sjajne, ljuskave, eritematozne crvene ili ljubičaste papule s predilekcijom pojave na koži iznad koštanih prominencija, najčešće metakarpofalangealnih te interfalangealnih zglobova te nad ekstenzornim stranama ekstremiteta (dorzalna strana šaka, laktova i koljena) (Slika 1). Najčešće su milimetarske veličine, a histološki se u njima često nalazi akantoza, hiperkeratoza s fokalnim vakuolarnim promjenama bazalnog sloja epidermisa i perivaskularnim upalnim infiltratom. Gottronov znak podrazumijeva nastanak makuloznog eritema s istom distribucijom kao Gottronove papule. U uznapredovaloj fazi bolesti koža zahvaćena Gottronovim papulama i Gottronovim znakom može postati sjajna, atrofična ili hipopigmentirana. (17,18). Heliotropni eritem je periorbitalni eritem crveno-ljubičaste boje koji zahvaća vjeđe, a često je udružen s edemom. (16)



Slika 1. Gottronove papule iznad metakarpofalangealnih, interfalangealnih zglobova te na dorzalnoj strani podlaktica i laktova

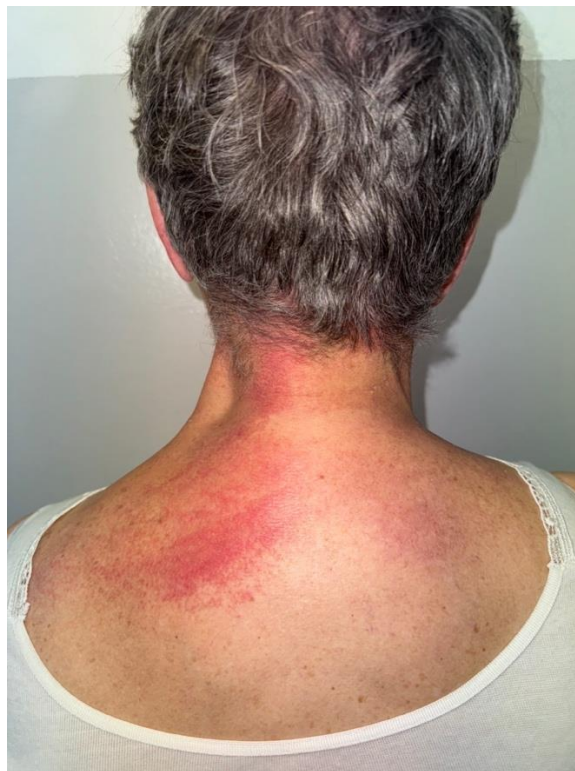Izvor: S. Peternel, Klinika za dermatovenerologiju, Klinički bolnički centar Rijeka

Ostali karakteristični znakovi su fotosenzitivni ružičasto-ljubičasti eritem prednje strane vrata i prsa koji se naziva “V znak” (engl. V-sign) (Slika 2), te tzv. “znak marame” (engl. shawl sign) koji opisuje makulozni eritem na zatiljku i ramenima (Slika 3), dok se lokacija istog eritema na lateralnim stranama natkoljenica naziva “znak futrole za pištolj” (eng. holster sign). (16,17) Navedene kožne promjene karakteristična su klinička slika i u dermatomiozitisu uzrokovanom lijekovima. (19)



Slika 2. Fotosenzitivni eritem prednje strane vrata i prsa (“V znak”, engl. V-sign)

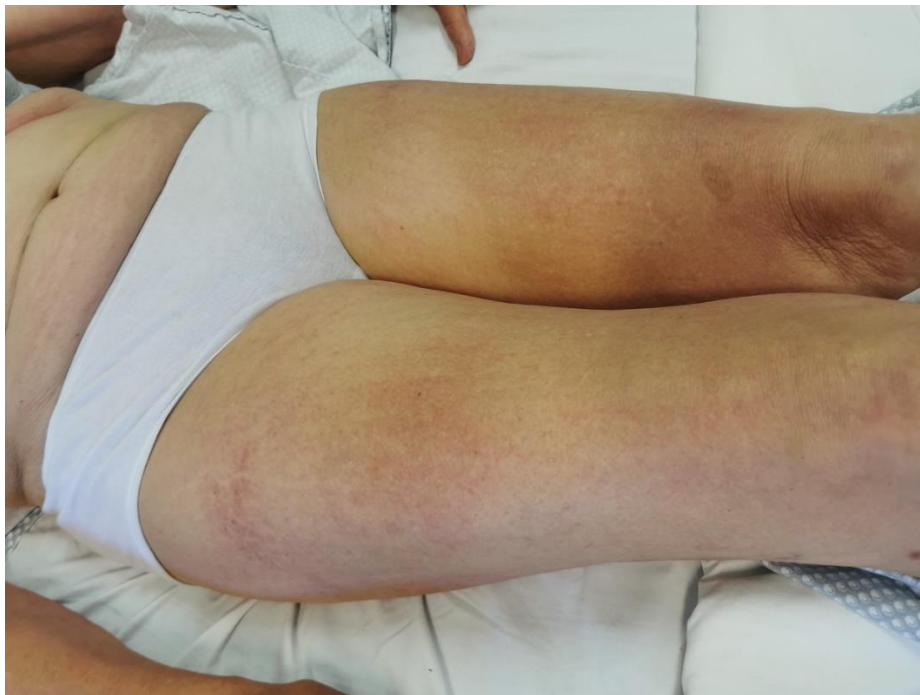Izvor: S. Peternel, Klinika za dermatovenerologiju, Klinički bolnički centar Rijeka



Slika 3. Eritem zatiljka (“znak marame”, engl. shawl sign)

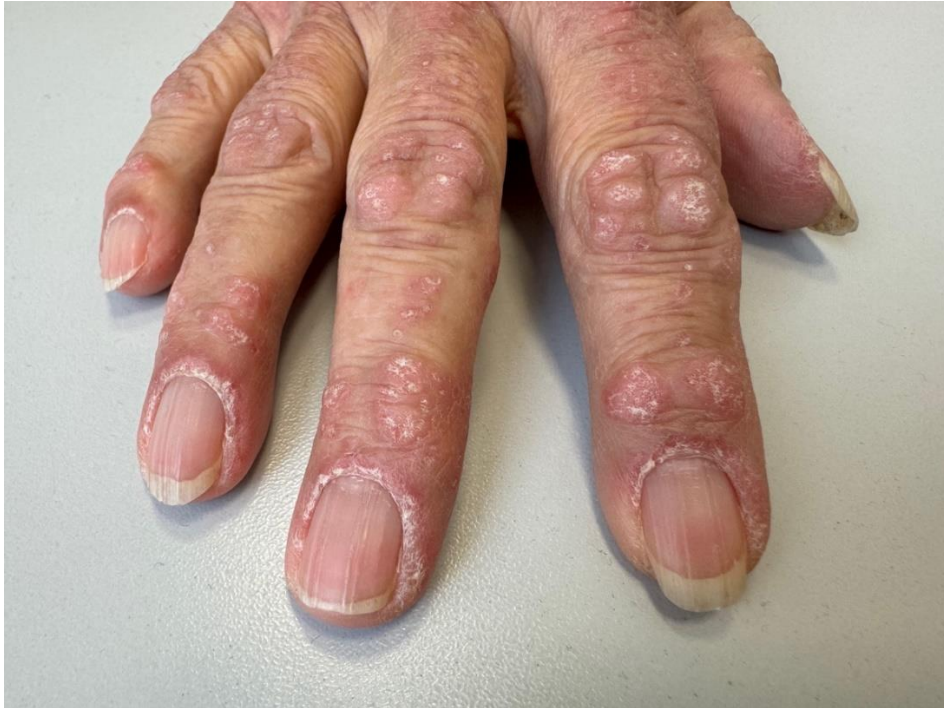Izvor: S. Peternel, Klinika za dermatovenerologiju, Klinički bolnički centar Rijeka

Kožni osip kod dermatomiozitisa često izaziva značajan svrbež, što može olakšati razlikovanje fotoegzacerbiranog osipa dermatomiozitisa od osipa sistemskog eritematoznog lupusa, koji obično nije praćen svrbežom. (19) Flagelatni eritem rijedak je oblik osipa koji je karakteriziran linearnim eritematoznim makulama na leđima koje spontano nestaju tijekom nekoliko tjedana. (41) Klinička prezentacija bolesti može uključivati i dermografizam koji podrazumijeva linearne urtike kao odgovor na grebanje ili pritisak kože. (42) (Slika 4). Dermatomiozitis je često karakteriziran promjenama na noktima koje uključuju periungvalni eritem i teleangiektazije, distrofiju kutikule te hemoragične infarkte kože nokta (Slika 5).



Slika 4. Dermografizam i flagelatni eritem na natkoljenicama pacijentice s dermatomiozitisom

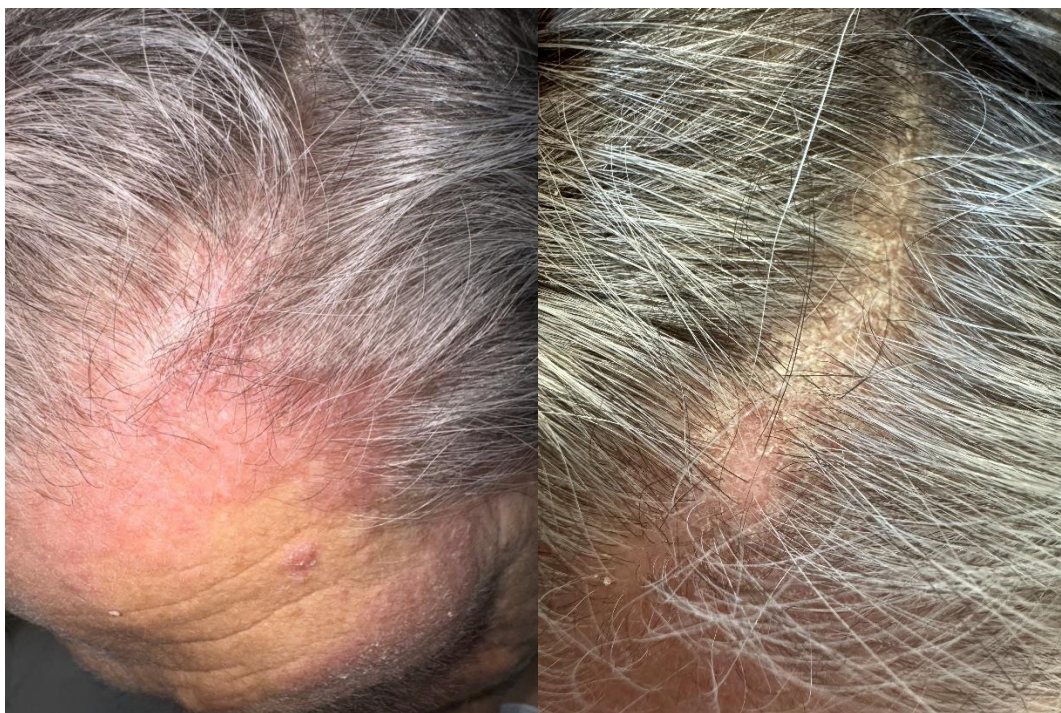Izvor: S. Peternel, Klinika za dermatovenerologiju, Klinički bolnički centar Rijeka



Slika 5. Promjene na noktima kod pacijentice s dermatomiozitisom

Izvor: S. Peternel, Klinika za dermatovenerologiju, Klinički bolnički centar Rijeka

Zahvaćenost vlasišta podrazumijeva atrofične, eritematozne, katkad pruritične ljuskave plakove često uz neožiljkavajuću alopeciju koji mogu biti pogrešno dijagnosticirani i zamijenjeni za psorijazu ili atopični dermatitis (Slika 6).



Slika 6. Ljuskavi eritematozni plakovi na vlasištu

Izvor: S. Peternel, Klinika za dermatovenerologiju, Klinički bolnički centar Rijeka

3.3.2. Zahvaćenost poprečnoprugaste muskulature

Otprilike 80% pacijenta s dermatomiozitisom ima miopatiju, a klasična manifestacija bolesti podrazumijeva akutni ili subakutni nastanak simetrične proksimalne mišićne slabosti i zamora. Najčešće je zahvaćena proksimalna muskulatura ramenog i zdjeliceg obruča, a u velikom broju slučajeva najprije su zahvaćeni mišići vrata i abdomena. Pacijenti često opisuju postupan ili subakutan razvoj slabosti mišića, koji se manifestira poteškoćama pri ustajanju iz sjedećeg položaja, penjanju uz stepenice ili uzbrdo, podizanju ruku te podizanju glave iznad jastuka. Zahvaćanje poprečnoprugaste muskulature ždrijela i grkljana smatra se lošim prognostičkim znakom, a može dovesti do promuklosti, poteškoća pri gutanju te nazalne regurgitacije hrane s aspiracijskom pneumonijom. Važno je napomenuti da dermatomiozitis nije povezan s gubitkom osjeta ili abnormalnim refleksima, što može pomoći u razlikovanju od drugih neuromišićnih

poremećaja. (13, 17) Mijalgije i osjetljivost mišića prisutne su u 25 do 50% slučajeva. Pacijenti mogu primijetiti bol i oticanje zglobova, a povremeno pogrešno pripisuju slabost zahvaćenim zglobovima. Bol u mišićima manje je čest simptom, a ako se pojavi, obično je blaga do umjerena i često isprovocirana fizičkom aktivnosti. Atrofija mišića generalno nije zapažena u ranim slučajevima bolesti, ali se može pojaviti kod teške dugotrajne bolesti. (17, 19)

3.3.3. Sistemske manifestacije

Najizraženiji opći simptomi bolesti su febrilitet, slabost i gubitak težine. (17, 18)

U odraslih, intersticijska plućna bolest (ILD, engl. Interstitial lung disease) najčešća je plućna manifestacija bolesti, dok je kod djece rijetka i pojavljuje se u samo 6% slučajeva. U djece, zahvaćenost pluća može se manifestirati kao slabost respiratornih mišića koja utječe na ventilaciju. (13) ILD može prethoditi dijagnozi manifestnog miozitisa mjesecima ili godinama, pojaviti se istovremeno s miozitisom ili se razviti nakon bolesti mišića, obično unutar prvih nekoliko mjeseci od pojave slabosti. Nastup bolesti obično je spor, ali ponekad može biti akutan s brzim početkom i progresijom, posebno kod pacijenata s amiopatskim dermatomiozitisom. Najčešće je povezan s anti-Jo 1 ili nekim drugim anti-sintetaznim antitijelom kao što su anti-PL-7 i anti-PL-12. Anti-MDA5 antitijelo povezano je s nastankom brzoprogresivnog oblika bolesti i rizikom za respiratorno zatajenje sa smrtnim ishodom. Dispneja i neproduktivni kašalj česti su simptomi, iako neki pacijenti mogu biti asimptomatski, pa se sumnja na ILD zbog abnormalnosti na pregledu pluća ili rendgenskoj snimci prsnog koša. Respiratorni simptomi jednaki su onima opisanim kod idiopatskih intersticijskih pneumonija, no slabost mišića koja je povezana s ovim miopatijama može utjecati na težinu dispneje i povećati rizik od aspiracije. Oblici ILD-a su raznoliki, a uključuju nespecifičnu intersticijsku pneumoniju, tipičnu intersticijsku pneumoniju, organizirajuću pneumoniju, difuzno alveolarno oštećenje i druge. Važno je naglasiti da dispneja i nelagoda u prsima može biti i simptom spontanog

pneumomedijastinuma, plućne hipertenzije, slabosti respiratornih mišića i tromboembolije.
(20)

Čimbenici rizika za kardiovaskularne bolesti povećani su kod pacijenata s dermatomiozitisom. Subklinička dijastolička disfunkcija je česta u adultnom tipu bolesti, a mogući je i razvoj miokarditisa, miokardijalne fibroze, aritmija i zatajenja srca. Važno je naglasiti da zahvaćenost srca ne korelira s težinom bolesti i može se razviti u bilo kojem trenutku. Srčane manifestacije u juvenilnom dermatomiozitisu su rijetke, no moguća je sistolička i dijastolička disfunkcija srca, miokarditis, perikarditis i abnormalnosti EKG-a. (13)

Vaskulitis se češće javlja u juvenilnom obliku bolesti, posebno zahvaćajući kožu i male krvne žile, a zahvaćenost gastrointestinalnog trakta može dovesti do malapsorpcije, nastanka erozija sluznice, ulceracija, krvarenja i perforacije organa. Simptomi zahvaćenosti probavnog trakta mogu se manifestirati hematemezom, melenom, ileusom i jakim abdominalnom boli. (13,18)

Zahvaćenost zglobova manifestira se i u adultnom i juvenilnom obliku bolesti pojavom artralgija, artritisa i Raynaudovog fenomena. Artritis koji se najčešće javlja je neerozivni artritis koji zahvaća male zglobove šaka i stopala. (17, 18)

Disfagija koja je posljedica disfunkcije ždrijela i grkljana najčešće je prijavljeni gastrointestinalni simptom u adultnom dermatomiozitisu. (13,19) Ostale manifestacije koje su znak zahvaćenosti probavnog sustava su dismotilitet želudca i tankog crijeva, GERB (gastroezofagealna refluksna bolest) i vaskulitis probavne cijevi koji može dovesti do ulceracija sluznice, infarkta ili perforacije organa. (13,17) U juvenilnom dermatomiozitisu zahvaćenost probavnog sustava javlja se u 5-37% slučajeva. (13)

Brojne epidemiološke studije pokazale su povećanu stopu maligniteta u pacijenata s adultnim dermatomiozitisom. Maligna bolest može biti identificirana prije, u isto vrijeme ili nakon postavljanja dijagnoze dermatomiozitisa. Najviša učestalost dijagnoze maligne bolesti je

istodobno s postavljanjem dijagnoze i tijekom prve godine nakon postavljanja dijagnoze mišićne bolesti, nakon čega postupno opada tijekom sljedećih pet godina praćenja. Međutim, i dalje može postojati povećani rizik nakon tog perioda. Klinički rizični čimbenici povezani s malignitetom su dokaz o oštećenosti kapilara na biopsiji mišića, nekroza kože, kožni leukocitoklastični vaskulitis, starija dob pri početku bolesti te disfagija. S druge strane, pacijenti s intersticijskom plućnom bolesti imaju manju učestalost maligniteta. Serumska antitijela koja su povezana s povećanim rizikom od maligniteta su anti-TIF1- γ i anti-NXP-2 antitijela, dok su antitijela koja se povezuju s smanjenim rizikom od maligniteta anti-sintetazna antitijela, anti-Mi-2, anti-SRP i anti-MDA5. (18) Adenokarcinomi jajnika, gušterače, cerviksa, žučnog mjehura, pluća i debelog crijeva te non-Hodgkinov limfom najčešće su zabilježene novotvorine koje se javljaju u pacijenata oboljelih od dermatomiozitisa. (9,21) Za razliku od adultnog dermatomiozitisa, juvenilni oblik bolesti nije povezan s malignim bolestima. (3)

Kalcifikacija mekih tkiva odnosno kalcinoza podrazumijeva taloženje netopljivih kalcijevih soli unutar kože, potkožnog tkiva, mišića, ili mišićnih fascija. Češće se javlja u juvenilnom obliku bolesti (44% do 70%) u odnosu na adultni (11% do 20%), a povezana je s anti-Mi-2 te anti-NXP-2 autoantitijelima. Početak kalcinoze u juvenilnom dermatomiozitisu najčešće je u vremenskom periodu od 1 do 3 godine nakon početka bolesti, dok se u adultnom obliku javlja otprilike 7.8 godina nakon početka bolesti. Opisana su četiri glavna fenotipa kalcinoze: cirkumskriptna kalcinoza koju obilježava pojava površinskih plakova ili čvorova, tumoralna ili univerzalna kalcinoza u kojoj dolazi do nastanka većih naslaga koje mogu doseći mišiće, skupine depozita kalcija duž fascijalnih ravnina tetiva ili mišića te kalcinoza kao egzoskelet od kalcija koja može dovesti kontraktura zglobova i nepokretnosti. Kalcifikacija je distrofična, što znači da se javlja na mjestima ponavljajuće traume. Najčešće zahvaćena područja su lakat, koljeno, trup, ruke, stopala, stražnjica i glava, iako se može pojaviti na gotovo svim dijelovima tijela. Lezije su često bezbolne, no mogu biti bolne i osjetljive na palpaciju s razvojem ulceracija

koje pogoduju nastanku bakterijskih infekcija. (22,23) U dermatomiozitisu adultne dobi kalcinoza se obično razvija u kroničnoj, aktivnoj bolesti koja nije dobro kontrolirana i pri kasnijem uvođenju glukokortikoida. (17)

Lipodistrofija je još jedna važna komplikacija juvenilnog dermatomiozitisa koja podrazumijeva generalizirani i lokalizirani gubitak potkožnog masnog tkiva, koje često rezultira metaboličkim poremećajem poput inzulinske rezistencije i hiperlipidemije. (24)

3.4. Dijagnostika dermatomiozitisa

Prve dijagnostičke kriterije dermatomiozitisa predložili su Bohan i Peter 1975. godine. Nakon toga predloženi su mnogi novi klasifikacijski sustavi od kojih je najnoviji sustav klasifikacijskih kriterija Europske lige protiv reumatizma i Američkog kolegija reumatologije (EULAR/ACR) iz 2017. godine s osjetljivošću od 87% i specifičnošću od 82% za dijagnozu adultnog i juvenilnog dermatomiozitisa. EULAR/ARC klasifikacijski kriteriji razvijeni su unutar međunarodne i multidisciplinarnе suradnje, Projekta za klasifikacijske kriterije miozitisa (IMCCP, engl. International Myositis Classification Criteria Project) koji obuhvaća reumatologe, pedijatre, dermatovenerologe, neurologe, epidemiologe i biostatističare. Kriteriji koje obuhvaćaju ove smjernice su klinički: dob, spol, slabost mišića te kožne promjene (heliotorpni eritem, Gottronove papule i Gottronov znak) i laboratorijski: pozitivna prisutnost antitijela na anti-Jo-1 te povišene razine kreatin kinaze (CK), laktat-dehidrogenaze (LDH), aspartat-aminotransferaze (AST), alanin aminotransferaze (ALT) te nalaz biopsije mišića. Kao pomoć u korištenju novih klasifikacijskih kriterija razvijen je web-kalkulator s bodovnim sustavom (<https://www.imm.ki.se/biostatistics/calculators/iim/>). (26) Međutim, ove smjernice nisu optimalne za identifikaciju amiopatskog dermatomiozitisa jer se u njihovom sustavu bodovanja nalaze samo ograničeni tipovi kožnih lezija, te je jedino specifično antitijelo za miozitis uključeno u kriterije anti-Jo-1, dok ostala antitijela nisu bila široko dostupna u vrijeme formiranja smjernica. Noviji radovi predlažu modifikaciju EULAR/ACR dijagnostičkih

kriterija uključivanjem novodostupnih protutijela. Koristi uvođenja MSA uključuju olakšavanje dijagnoze, posebno amiotičkog dermatomiozitisa i razlikovanje podgrupa pacijenata što pomaže u prilagodbi dodatnih pretraga za sistemsku manifestaciju dermatomiozitisa i smanjuje potrebu za dobivanjem biopsijskog uzorka mišića u mnogim slučajevima. (25)

3.4.1. Anamneza i fizikalni pregled

Inicijalni pristup pacijentu obuhvaća detaljnu anamnezu, fizikalni pregled i laboratorijsku obradu. Anamnestički je vrlo važno prikupiti podatke o trajanju, načinu nastanka, lokalizaciji i težini slabosti mišića i/ili kožnih promjena. Bitno je pacijente pitati o sposobnosti obavljanja različitih aktivnosti kao što su penjanje po stepenicama, ustajanje iz stolice ili nošenje težih predmeta. Važno je i procijeniti raspodjelu mišićne boli te prisutnost ili odsutnost značajne boli mišića ili zglobova, ukočenosti ili oticanja. Kada je riječ o kožnim promjenama, važno je utvrditi anamnezu fotosenzibilnosti i pruritusa. Potrebno je provjeriti postoji li povijest disfagije, što može ukazivati na zahvaćenost jednjaka te kašlja i dispneje, koji mogu biti simptomi zahvaćenosti pluća. Također je važno potražiti simptome drugih reumatskih bolesti, posebno sistemskog eritemskog lupusa (SLE, engl. systemic lupus erythematosus) i sistemske skleroze (SSc, engl. systemic sclerosis) koji mogu upućivati na preklapajući sindrom. Bitno je ispitati pacijente o upotrebi određenih lijekova koji bi mogli biti uzrokom lijekom inducirane bolesti. Na kraju, treba ih pitati o simptomima koji bi mogli sugerirati prisutnost maligne bolesti. U fizikalnom pregledu važno je obaviti temeljit pregled kože s posebnom pažnjom na vlasište, lice, kapke, ekstenzorne površine ruku i nogu, gornji dio prsa, leđa i zglobove. Također je važno učiniti i pregled noktiju kako bi se procijenila prisutnost periungvalnog eritema i abnormalnosti kapilara ležišta nokta. Tijekom općeg fizikalnog pregleda, posebnu pozornost treba usmjeriti na auskultaciju srca i pluća. Detaljan neurološki i neuromuskularni pregled ključan je za procjenu težine bolesti i raspodjele slabosti i osjetljivosti mišića. (27)

3.4.2. Laboratorijske pretrage

Kada dođe do oštećenja mišića, mišićni enzimi se oslobađaju iz mišićnih vlakana i mogu se detektirati u plazmi ili serumu. Najosjetljiviji laboratorijski pokazatelj, često povezan s težinom bolesti je kreatin kinaza (CK), čije se vrijednosti obično povećavaju 5-50 puta u odnosu na uredne vrijednosti. Međutim, CK nije specifičan za dermatomiozitis jer njegove vrijednosti mogu biti povišene i kod drugih oštećenja mišića. Također, 10-20% pacijenata s zahvaćenošću mišića mogu imati normalne vrijednosti kreatin kinaze. Drugi enzimi koji su obuhvaćeni u novoj klasifikaciji bolesti su laktat dehidrogenaza (LDH), aspartat aminotransferaza (AST) i alanin aminotransferaza (ALT). Mioglobin i aldolaza nisu dio klasifikacijskih kriterija, iako se njihove vrijednosti često povećavaju i mogu biti korisne pri dijagnosticiranju bolesti. Aldolaza je enzim koji ukazuje na degeneraciju mišićnih stanica ili oštećenje stanične membrane, a može biti korisna u slučajevima kada je razina CK normalna. Povećane razine aldolaze mogu ukazivati na fascitis i intersticijsku bolest pluća povezanu s bolestima vezivnog tkiva. Tijekom aktivne faze bolesti, također se mogu povećati serumski upalni biomarkeri poput C-reaktivnog proteina i brzine sedimentacije eritrocita. (9, 30)

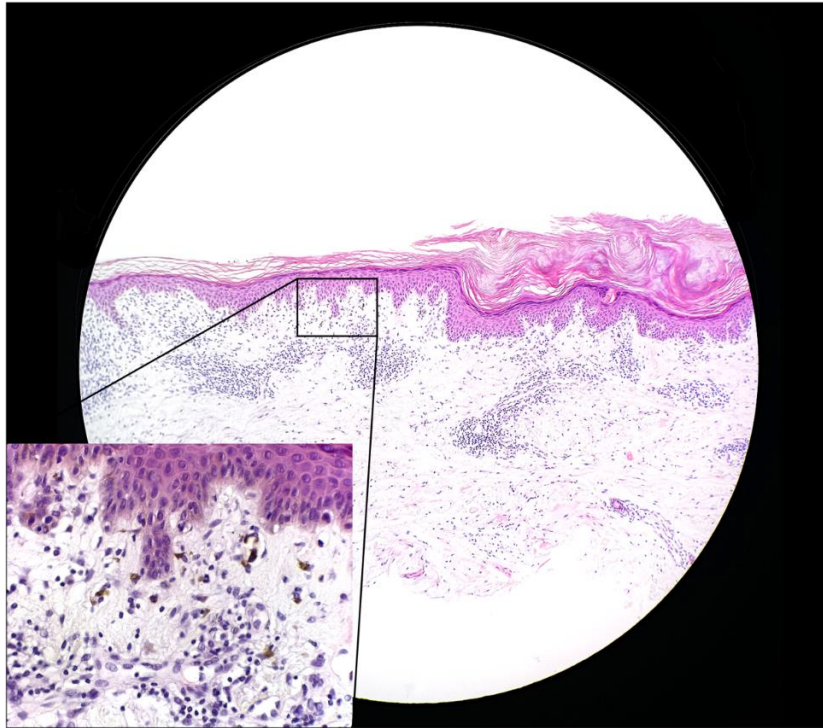
Autoantitijela su prisutna u otprilike 60-70% odraslih bolesnika s dermatomiozitisom, dok su u slučaju juvenilnog dermatomiozitisa prisutna u oko 10% slučajeva. Kao što je već istaknuto, autoantitijela su od pomoći u kliničko-serološkoj klasifikaciji fenotipa bolesti te pružaju informacije o mogućoj prognozi, razvoju komplikacija i odabiru optimalnog pristupa liječenja. (17,18)

3.4.3. Biopsija mišića i kože

Prema novim smjernicama, pacijenti s jasno prepoznatljivim kliničkim i laboratorijskim znakovima dermatomiozitisa mogu biti dijagnosticirani bez histološke evaluacije mišića. Međutim, pacijenti koji imaju mišićnu slabost bez karakterističnih kožnih promjena na koži, kao i oni koji imaju samo kožne promjene, zahtijevaju biopsiju mišića kako bi se utvrdile

histopatološke promjene. (27) Karakteristični nalaz u zahvaćenom mišićnom tkivu obuhvaća nekrozu, degeneraciju, regeneraciju mišićnih vlakna te infiltrat mononuklearnih stanica (T stanica, B stanica i makrofaga). Novi kriteriji uključuju endomizijalni, perimizijalni i perivaskularni infiltrat mononuklearnih stanica, kao i atrofiju perifascikularnih mišićnih vlakana. U mišićnom tkivu većine pacijenata s miozitisom inkluzijskih tjelešca (IBM, engl. inclusion body myositis) pronađene su okrugle vakuole koje sadrže amiloidogene inkluzije te su prema novim kriterijima potrebne za subklasifikaciju IBM. (28)

Histološka evaluacija kože nije nužna za dijagnozu dermatomiozitisa ukoliko se pacijenti prezentiraju karakterističnim kožnim promjenama. Međutim, u slučajevima atipičnih kožnih promjena, biopsija kože može biti korisna za razlikovanje dermatomiozitisa od drugih stanja koja mogu nalikovati na dermatomiozitis, poput psorijaze ili ekcema. Histološki nalaz lezija obično uključuje blagu atrofiju epidermisa s vakuolarnim promjenama bazalnih keratinocita i perivaskularni limfocitni infiltrat u dermisu što se naziva interface/vakuolarni dermatitis. U bioptatu Gottronovih papula, uobičajena je akantoza i hiperkeratoza (Slika 7). Također, česti nalaz su i intersticijski depoziti mucina. (27)



Slika 7. Histološki nalaz biopsije kože

Izvor: S. Peternel, Klinika za dermatovenerologiju, Klinički bolnički centar Rijeka

3.4.4. Elektromioneurografija, neinvazivna slikovna dijagnostika i kapilaroskopija

Iako elektromioneurografija (EMNG) i magnetska rezonancija (MR) nisu uključene u nove kriterije, korisne su potporne metode dijagnoze dermatomiozitisa. Abnormalnosti koje se mogu prikazati na elektromiografiji su abnormalne, polifazne, miopatske motoričke jedinice s niskom amplitudom, kratkog trajanja te spontana aktivnost u vidu fibrilacijskih potencijala i složenih repetitivnih izbijanja. Magnetska rezonancija korisna je radiološka metoda u kvalitativnoj procjeni mišića i odabiru mjesta za biopsiju mišića. Nalaz MR u pacijenata s dermatomiozitisom može uključivati edem mišića, infiltraciju masnog tkiva i mišićnu atrofiju. (27,28) Ultrazvuk (UZV) mišića lako je dostupna metoda koja može pokazati karakteristični patološki nalaz koji karakterizira upalne mišićne bolesti, a obuhvaća edem mišića, gubitak

hiperehogene fibrilarne strukture, hipoehogene zone masnog tkiva te povećani promjer mišića.
(31)

Kapilaroskopija je neinvazivna metoda prikaza morfološke strukture kapilara ležišta noktiju. Na temelju izgleda kapilarnih petlji moguće je uočiti patološke promjene kapilara koje su prisutne u većine pacijenata s dermatomiozitisom, a podrazumijevaju povećane, gigantske kapilare, mikrokrvarenja, izraženi gubitak kapilara i obilje razgranatih kapilara. Ove promjene mogu biti izražene od pojave prvih simptoma, gotovo na svim prstima, a mogu se mijenjati ovisno o stupnju aktivnosti bolesti. (32)

3.4.5. Probir na maligne bolesti i intersticijsku plućnu bolest

Procijenjena prevalencija maligniteta kod odraslih bolesnika s dermatomiozitisom iznosi 20%. Probir na maligne bolesti stoga se preporučuje učiniti u svih pacijenata s dermatomiozitisom, posebno u onih s protutijelima koja su povezana s većim rizikom maligniteta. Svi pacijenti trebaju proći detaljnu anamnezu i fizikalni pregled, uključujući preglede dojki, rektuma i zdjelice, laboratorijska testiranja te za dob odgovarajuće testove probira na maligne bolesti (npr. mamografija, kolonoskopija). Daljnja ispitivanja, uključujući kompjutoriziranu tomografiju (CT) prsnog koša, abdomena i zdjelice te PET-CT (engl. positron emission tomography CT) trebaju se provesti prema abnormalnim rezultatima pronađenim tijekom prethodne evaluacije ili kod pacijenata koji su procijenjeni kao visoko rizični za malignitet. Iako ne postoji konsenzus o korisnosti probira na rak jajnika kod pacijentica s dermatomiozitisom, mnogi stručnjaci provode mjerenja razine CA 125 i transvaginalni ultrazvuk kod žena koje se smatraju rizičnima za rak jajnika. U djece koja boluju od JDM malignitet je izuzetno rijedak, bez zabilježenih slučajeva maligniteta povezanog s JDM prema EuroMyositis registru. Iz tog razloga, djeca s JDM ne zahtijevaju provođenje pretraga na maligne bolesti. (25,27,29)

Važno je rano prepoznavanje intersticijske bolesti pluća jer može biti smrtonosna u 50% slučajeva unutar 6 mjeseci, ali prognoza se može poboljšati ako se liječenje započne na vrijeme.

Procjena ILD-a uključuje utvrđivanje prisutnosti bolesti te identifikaciju brzo progresivne bolesti ako je prisutna. Obično se evaluacija sastoji od laboratorijskih testova, visokorezolucijske CT pretrage, testiranja plućne funkcije te ponekad bronhoalveolarnog ispirka. (20,25)

Evaluacija vezana uz zahvaćanje jednjaka i srca temelji se na prisutnim simptomima i nalazima. (27)

3.5. Liječenje dermatomiozitisa

Svaki pacijent s dermatomiozitisom zahtijeva individualizirani terapijski plan koji uzima u obzir ozbiljnost kožne bolesti, prisutnost popratne mišićne bolesti, sistemsku bolest te ukupni utjecaj bolesti na kvalitetu života pacijenta. Ciljevi liječenja bolesti usmjereni su na poboljšanje kožnih promjena, mišićne slabosti i liječenje drugih sistemskih manifestacija poput intersticijske plućne bolesti, disfagije, upalnog artritisa i/ili kalcinoze. Budući da ne postoje međunarodne smjernice za liječenje i nedostaju randomizirane kontrolirane studije koje bi usmjeravale strategije liječenja, preporuke za liječenje temelje se uglavnom na serijama slučajeva, retrospektivnim studijama, izvješćima o pojedinačnim slučajevima i stručnim mišljenjima. (16, 33)

3.5.1. Inicijalni pristup

Preporučena prva linija terapije pacijenata s amiopatskim dermatomiozitisom trebala bi uključivati agresivnu fotoprotekciju, antipruritične lijekove i topičke protuupalne lijekove koji uključuju kortikosteroide i inhibitore kalcineurina. Fotoprotekcija se smatra sastavnim djelom liječenja bolesti jer izlaganje ultraljubičastom zračenju može dovesti do pogoršanja kožnih promjena. Iz tog razloga, preporučuje se fotoprotekcija tijekom cijele godine s dnevnim korištenjem kreme za sunčanje širokog spektra s faktorom zaštite od sunca (SPF). Međutim, samo mali broj pacijenata može postići remisiju kožnih promjena samo s ovim intervencijama, te se topička terapija koristi kao dodatak sistemskom liječenju zbog otpornosti kožnih

manifestacija bolesti na terapiju. Primarna sistemska terapija amioipatskog dermatomiozitisa obuhvaća antimalarike (hidroksiklorokin, kinakrin, klorokin) i metotreksat (MTX). (34)

Inicijalni pristup pacijentima s "klasičnim" dermatomiozitisom (kožne promjene uz mišićnu zahvaćenost) obuhvaća sistemska primjenu glukokortikoida u kombinaciji s imunosupresivima (konvencionalni sintetički antireumatski lijekovi koji modificiraju bolest, conventional synthetic disease-modifying antirheumatic drugs - csDMARD) poput azatioprina, mikofenolat mofetila ili MTX kako bi se ublažile nuspojave dugotrajne primjene kortikosteroida. Izbor imunosupresiva ovisi o pridruženim komorbiditetima, ekstrakutanim manifestacijama te nuspojavama. (33,35) U slučajevima refraktornog oblika bolesti, uvode se druge vrste lijekova poput intravenskih imunoglobulina (IVIg), rituksimaba, ciklofosfamida, mikofenolat mofetila ili inhibitora kalcineurina poput ciklosporina ili takrolimusa. (35,36)

3.5.2. Sistemska kortikosteroida

Sistemska kortikosteroida predstavljaju zlatni standard početnog liječenja pacijenata s aktivnom mišićnom bolesti. Međutim, nisu preporučeni kao monoterapija jer je takav pristup često neučinkovit i povezan s razvojem nuspojava. Također, ne preporučuju se koristiti kod pacijenata s amioipatskim dermatomiozitisom (CADM). (25) Sustavna kortikosteroidna terapija koja se primjenjuje kod pacijenata s blagom do umjerenom mišićnom bolešću obuhvaća primjenu prednizona u dozi od 0,5-1 mg/kg dnevno (do maksimalne doze od 80 mg) u kombinaciji sa csDMARD. Za pacijente s teškom bolešću (npr. disfagija, slabost dijafragme ili slabost koja sprječava samostalnu njegu), preporuča se liječenje metilprednizolonom intravenski u dozi od 1 g tijekom tri dana, nakon čega slijedi prednizon 1 mg/kg dnevno. Uz metilprednizolon preporučena je i terapija IVIg u dozi 2 g/kg, podijeljeno tijekom dva do pet dana jednom mjesečno. (35)

Odluka o početku smanjivanja doze glukokortikoida trebala bi se temeljiti na kombinaciji poboljšanja mišićnih enzima i oporavka mišićne snage. Obično se započinje postupno

smanjivanje doze glukokortikoida nakon četiri tjedna početne terapije kako bi se smanjio rizik od razvoja miopatije uzrokovane glukokortikoidima. Kod pacijenata s kliničkim odgovorom postupno se smanjuje doza kortikosteroida dok se nastavlja terapija csDMARD kako bi se osigurala stabilnost bolesti. Izostanak kliničkog ili laboratorijskog poboljšanja nakon tri do četiri mjeseca terapije trebao bi potaknuti razmatranje alternativnih strategija liječenja. (35)

Početno liječenje koje se koristi kod djece s blagim do umjereno jakim JDM je kombinacija visoke doze oralnog prednizona (2 mg/kg dnevno, maksimalno 80 mg/dan, podijeljeno u dva doziranja dva puta dnevno tijekom šest tjedana, nakon čega se prelazi u jednu dnevnu dozu) i MTX (15 mg/m², maksimalno 25 mg jednom tjedno, primijenjeno kao subkutana injekcija). Intravenski metilprednizolon dodaje se pacijentima koji imaju loš odgovor ili pogoršanje bolesti na terapiju oralnim prednizonom. (40)

3.5.3. Antimalarici

Većina pacijenata s amiopatskim dermatomiozitisom zahtijeva sistemsku terapiju kako bi se postigla zadovoljavajuća supresija kožne bolesti. Više serija slučajeva, retrospektivnih pregleda i otvorenih studija pokazalo je da antimalarici mogu biti korisni za kožne manifestacije dermatomiozitisa, ali ne i za miozitis. Ova zapažanja sugeriraju da korisni učinci antimalarika na kožu mogu biti rezultat fotoprotektivnih svojstava antimalarika umjesto sistemskog imunomodulacijskog djelovanja. Osim toga, razlika u učinkovitosti može biti rezultat različitih patogenetskih mehanizama za kožnu i mišićnu bolest. (34)

Hidroksiklorokin se često koristi kao prvi izbor sistemske terapije za blagi amiopatski dermatomiozitis. Tipična ukupna dnevna doza kod odraslih iznosi 300 do 400 mg dnevno, podijeljena u dvije doze tijekom dana. Ukupna dnevna doza trebala bi biti manja ili jednaka 5 mg/kg (temeljena na stvarnoj tjelesnoj težini) kako bi se smanjio rizik od retinopatije uzrokovane hidroksiklorokinom. Pušenje može smanjiti učinkovitost antimalarika te bi iz tog razloga trebalo poticati prestanak pušenja kod pacijenata koji su na ovoj terapiji. Prikladno

razdoblje za procjenu učinkovitosti antimalarika je 3 mjeseca od početka terapije. Ukoliko je odgovor na hidroksiklorokin neadekvatan, u terapiju se najčešće dodaje kvinakrin ili MTX kako bi se pojačao odgovor na liječenje. Alternativna opcija za pacijente koji ne reagiraju adekvatno na hidroksiklorokin može biti prekid terapije i prelazak na klorokin u dozi od 250 mg dnevno. Ipak, budući da kod klorokina postoji veći rizik od retinopatije u usporedbi s hidroksiklorokinom, hidroksiklorokin se i dalje preporučuje kao terapija prvog izbora. Metotreksat se može koristiti samostalno kod pacijenata koji ne podnose terapiju antimalarijskim lijekovima. (34)

3.5.4. Imunosupresivna terapija

Najčešće primjenjivani imunosupresivni lijekovi koji se primjenjuju uz kortikosteroide kako bi ublažili njihove nuspojave uzorkovane dugotrajnom primjenom su MTX, azatioprin i mikofenolat mofetil. (33)

Metotreksat je antimetabolit s imunosupresivnim i imunomodulatornim učinkom koje ostvaruje inhibirajući metabolizam folata i adenzin-receptorskih mehanizama koji smanjuju upalu, uz brojne druge mehanizme. (37) Terapijski učinak ostvaruje i na mišićnu i kožnu bolest, što ga čini izvrsnim lijekom koji „štedi kortikosteroide“. (16) Tipična doza MTX je 15 do 25 mg tjedno, oralno ili subkutano. (35)

Azatioprin je purinski antagonist i klasificiran je kao lijek specificiran za stanični ciklus, točnije inhibitor S faze. Aktivni metaboliti azatioprina, 6-tiogvanini, remete funkciju endogenih purina. Stoga se općenito prihvaćeni mehanizam citotoksičnih i imunosupresivnih aktivnosti azatioprina sastoji u remećenju DNA, RNA i proteina. Također, azatioprin smanjuje broj monocita u cirkulaciji, smanjuje sintezu imunoglobulina G i M, broj Langerhansovih stanica te ometa proliferaciju T i B stanica. (38) Tipična doza azatioprina je 2 mg/kg dnevno. Odabir između imunosupresiva obično ovisi o nuspojavama povezanim s svakim od lijekova i preferencijama pacijenta. Metotreksat je praktičniji od azatioprina jer se primjenjuje samo

jednom tjedno. Međutim, ne preporučuje se kod pacijenata s oštećenjem funkcije bubrega, jetre ili intersticijskom plućnom bolesti. Kombinirana terapija MTX i azatioprinom također može biti učinkovita u poboljšanju snage kod pacijenata s miozitisom koji ne pokazuju zadovoljavajući odgovor na monoterapiju.

Kao alternativa metotreksatu i azatioprinu, mogu se koristiti mikofenolat mofetil ili takrolimus. Mikofenolat mofetil je imunosupresivni lijek koji reverzibilno inhibira inozin monofosfat dehidrogenazu, enzim potreban za de novo sintezu purina. Ovisnost T i B limfocita o ovom putu za proizvodnju DNA i RNA odgovorna je za selektivna imunosupresivna svojstva ovog lijeka. Koristi se kod pacijenata s refraktornim miozitisom koji nisu odgovorili na MTX ili azatioprin, kao i kod onih s ILD. Optimalna doza mikofenolat mofetila je obično 1 do 1,5 g dva puta dnevno. (33,35) Takrolimus inhibira oslobađanje interleukina 2 iz T stanica te na taj način prvenstveno inaktivira T-stanice. Preporučuje kao jedan od imunosupresivnih lijekova prve linije kod pacijenata s ILD. Preporučena dnevna doza takrolimusa iznosi 0,1 do 0,2 mg/kg, podijeljeno u dvije doze. (28,35)

3.5.5. Intravenski imunoglobulini

Intravenski imunoglobulini (IVIg) dobivaju se iz plazme brojnih donora. Iako mehanizmi djelovanja IVIg-a nisu u potpunosti razjašnjeni, predloženi učinci uključuju neutralizaciju autoantitijela, smanjenje proupalnih citokina, vezivanje komplementa te smanjenje formiranja i taloženja membranskog napadnog kompleksa. Intravenski imunoglobulini učinkoviti su za refraktornu kožnu bolest i miozitis. (16) Uspješno se koriste u liječenju refraktornih ekstrakutanih te kutanih manifestacija dermatomiozitisa. Pacijenti se obično liječe mjesečno s 2 g/kg IVIg-a koji se daju kao infuzija od 1 g/kg dnevno tijekom dva uzastopna dana svaka četiri tjedna. Važno je napomenuti da se kod pacijenata koji razviju netolerabilne nuspojave na ovaj raspored doziranja, dnevne doze mogu davati s razmakom od dva tjedna (1 g/kg dnevno primijenjeno svaka dva tjedna), što je često korišten raspored doziranja IVIg-a kod djece.

Kliničko poboljšanje očekuje se kroz dva do tri mjeseca, ali puna korist možda neće biti ostvarena šest mjeseci. (39)

3.5.6. Rituksimab

Rituksimab je kimeričko monoklonsko antitijelo koje cilja CD20 antigen na B stanicama te u većini pacijenata dovodi do deplecije B-stanica u krvi unutar nekoliko tjedana nakon primjene. (36) Ovaj biološki lijek pokazuje značajnu učinkovitost u liječenju refraktornog miozitisa i ekstrakutanih manifestacija bolesti, osobito ILD. Međutim, dosadašnje studije pokazuju proturječne rezultate o učinkovitosti rituksimaba za kožne manifestacije. (16)

3.5.7. Obećavajuće nove terapijske mogućnosti

Put JAK Janus kinaza je intracelularni signalni put koji koriste brojni citokini (uključujući interleukine i interferone) i druge molekule za prijenos signala od stanične membrane do jezgre. U posljednjih nekoliko godina, njegova uloga u mnogim upalnim dermatozama je bolje razjašnjena te su JAK inhibitori uspješno korišteni u liječenju različitih dermatoloških stanja. JAK inhibitori djeluju na citoplazmatske protein-tirozin kinaze koje su ključne za prijenos signala u jezgru te smanjuju djelovanje nizvodnih posrednika interferonske aktivnosti. (16) Postoje ograničeni, ali rastući podaci koji sugeriraju korist JAK inhibitora u liječenju refraktornog dermatomiozitisa u pacijenata koji nisu odgovorili na IVIg ili mikofenolat mofetil. (39) U jednoj otvorenoj prospektivnoj kliničkoj studiji, tofacitinib se pokazao sigurnim i dobro podnošljivim tretmanom za 10 pacijenata s refraktornim DM koji nisu reagirali na najmanje dva imunosupresivna lijeka ili visoke doze kortikosteroida. Također se pokazao učinkovitim u liječenju visokorizične amiotičke anti-MDA5-pozitivne intersticijske bolesti pluća prema jednoj otvorenoj studiji. (33)

Abatacept je rekombinantni fuzijski protein koji se sastoji od citoplazmatskog T limfocitnog antigena 4 (CTLA4) i fragmenta Fc regije imunoglobulina IgG1. Spajajući se s CD80 i CD86, abatacept inhibira kostimulacijski signal potreban za aktivaciju T limfocita. Abatacept je

odobren za upotrebu u reumatoidnom artritisu, juvenilnom idiopatskom artritisu i psorijatičnom artritisu. Osim što smanjuje aktivnost T limfocita i direktno utječe na upalu mišića kod miozitisa, abatacept također smanjuje kapacitet prezentacije antigena miocita, inhibira makrofage i smanjuje upalne citokine (kao što su IL-6, TNF alfa) koji su snažno povezani s DM-om. U kliničkim prikazima slučajeva, abatacept je sigurno i učinkovito korišten kod pacijenata s refraktornim JDM-om s ulceroznim promjenama kože i kalcinozom, te kod odraslih osoba s refraktornom bolesti kože i orofaringealnom bolesti. (33) U otvorenom randomiziranom kontroliranom pokusu koji je procijenjivao učinkovitost abatacepta u pacijenata s polimiozitisom ili dermatomiozitisom koji nisu reagirali na liječenje s prednizolonom i barem jednim imunosupresivnim sredstvom nije bilo statističke razlike u pacijenata s ranim u odnosu na kasni početak terapije abataceptom. Međutim, rezultati ručnog testa mišićne snage, značajno su se poboljšali nakon liječenja kod svih uključenih bolesnika. (28)

4. RASPRAVA

Dermatomiozitis je idiopatska upalna miopatija karakterizirana specifičnim kožnim lezijama i klinički heterogenim skupom sistemskih manifestacija. Iako uzroci DM još uvijek nisu potpuno jasni, napredak u područjima novih imunoloških i neimunoloških pitanja, povezanih miozitis-specifičnih autoantitijela i genetike sve više nam pomaže u razumijevanju patogeneze bolesti. (6)

Raznolikost simptoma može otežati pravovremeno prepoznavanje bolesti i postavljanje ispravne dijagnoze. Miozitis-specifična autoantitijela mogu pomoći u predviđanju najvjerojatnijih sistemskih asocijacija bolesti kod određenog pacijenta. (13) Intenzitet početne terapije proporcionalan je ozbiljnosti simptoma, koji variraju od blage bolesti s malom mišićnom slabosti i blagim manifestacijama na koži do ozbiljnih, životno ugrožavajućih stanja. (35) Od iznimne je važnosti mogućnost anticipiranja tijeka bolesti kod pojedinačnih pacijenata, kako bi se prepoznali oni s ozbiljnijim oblikom bolesti koji zahtijevaju intenzivniju terapiju, dok se istovremeno smanjuje tretman kod onih s blažim oblikom kako bi se izbjegle negativne posljedice liječenja. (7) Kožne manifestacije bolesti često mogu biti kronične, onesposobljavajuće i otporne na terapiju. (16)

Unatoč mnogim izazovima u provođenju kliničkih ispitivanja u dermatomiozitisu, postignut je značajan napredak u istraživanju potencijalnih terapijskih opcija. Posebno su obećavajući lijekovi poput JAK inhibitora i abatacepta, što se temelji na podacima iz manjih studija. S razvojem novih terapija i unaprjeđenjem klasifikacija i mjera ishoda, očekuje se brz razvoj mogućnosti liječenja dermatomiozitisa u idućim godinama. (33)

5. ZAKLJUČCI

- Dermatomiozitis je upalna idiopatska miopatija koja je karakterizirana slabošću proksimalnih mišića, specifičnim kožnim promjenama te različitim sistemskim manifestacijama.
- Žene obolijevaju češće od muškaraca. Prosječna dob pri postavljanju dijagnoze juvenilnog dermatomiozitisa je 5 do 7 godina, dok se dermatomiozitis adultne dobi najčešće pojavljuje između 40 i 60 godine života.
- Unatoč još uvijek nedovoljno razjašnjenj etiotogenezi, smatra se da mnogi okolišni i imunološki faktori mogu utjecati na pojavu bolesti u genetski predisponiranih osoba.
- Osnovna klinička obilježja dermatomiozitisa su kožne promjene i progresivna, simetrična slabost proksimalnih mišića. Patognomonične kožne promjene su Gottronove papule, Gottronov znak i heliotropni eritem. Najčešće su zahvaćeni proksimalni mišići ramenog i zdjeliceg obruča.
- Bolest se može javiti i bez mišićne zahvaćenosti te je tada riječ o idiopatskom dermatomiozitisu.
- Dijagnoza bolesti postavlja se na temelju karakteristične kliničke slike, koncentracije mišićnih enzima u serumu i mišićne biopsije.
- Prva linija lijekova u pacijenata s CADM uključuje agresivnu fotoprotekciju, antipruritične lijekove i topičke protuupalne lijekove, dok sistemsku terapiju CADM čine antimalarici i metotreksat.
- Inicijalni pristup pacijentima s "klasičnim" DM podrazumijeva sistemsku primjenu glukokortikoida u kombinaciji s imunosupresivima poput azatioprina, mikofenolat mofetila ili metotreksata.

- U liječenju refrakternog oblika dermatomiozitisa koristi se mikofenolat mofetil, rituksimab, intravenski imunoglobulini, ciklofosamid ili inhibitori kalcineurina poput ciklosporina ili takrolimusa.
- Unatoč potrebi za daljnjim istraživanjem i većim kliničkim ispitivanjima kako bi se potvrdila njihova učinkovitost i sigurnost, JAK inhibitori i abatacept predstavljaju obećavajuću perspektivu u terapiji dermatomiozitisa.

6. SAŽETAK

Dermatomiozitis je sistemska autoimuna bolest koja pripada heterogenoj skupini autoimunih poremećaja koji se nazivaju idiopatske upalne mioopatije. Karakterizirana je specifičnim kožnim promjenama, slabošću proksimalnih mišića i različitim sistemskim manifestacijama koje variraju ovisno o dobi pojave bolesti. DM se može javiti u dječjoj dobi, odrasloj dobi te može biti induciran lijekovima. Uzrok i mehanizam nastanka bolesti još uvijek nisu potpuno shvaćeni, iako se prepoznaje niz faktora za koje se vjeruje da igraju ulogu u patogenezi, uključujući genetske, imunološke i okolišne čimbenike. Patognomonične kožne promjene dermatomiozitisa su Gottronove papule, Gottronov znak i heliotropni eritem. Ostale karakteristične promjene obuhvaćaju Shawlov znak, V znak, Holsterov znak, te promjene na noktima i vlasištu. Najčešće je zahvaćena proksimalna muskulatura ramenog i zdjeličnog obruča, dok se u mnogim slučajevima prvo zahvaćaju mišići vrata i trbuha. Sistemske manifestacije bolesti obuhvaćaju opće simptome, zahvaćenost pluća, kardiovaskularnog sustava, zglobova te gastrointestinalnog sustava. Kod odraslih osoba s dermatomiozitisom često se javlja intersticijska bolest pluća i povećan rizik od maligniteta, dok je kod djece s juvenilnim dermatomiozitisom češća pojava kalcifikacija kože i lipodistrofije. Dijagnoza bolesti postavlja se na temelju kliničkih i laboratorijskih kriterija te biopsije mišića. Terapija DM-a je individualizirana ovisno o ozbiljnosti kožne bolesti, prisutnosti mišićnih te sistemski simptoma. Važnu ulogu u terapiji ima fotoprotekcija uz odgovarajuću lokalnu ili sistemsku terapiju.

Ključne riječi: juvenilni dermatomiozitis, adultni dermatomiozitis, dermatomiozitis induciran lijekovima, miozitis specifična autoantitijela, sistemski kortikosteroidi, imunosupresivi, biološki lijekovi

7. SUMMARY

Dermatomyositis is a systemic autoimmune disease that belongs to the heterogeneous group of autoimmune disorders known as idiopathic inflammatory myopathies. It is characterized by specific skin changes, proximal muscle involvement, and various systemic manifestations that vary depending on the age of onset of the disease. DM can occur in childhood, adulthood, and can be drug-induced. The cause and mechanism of the disease are not fully understood, although several factors are believed to play a role in pathogenesis, including genetic, immunological, and environmental factors. Pathognomonic skin changes of dermatomyositis include Gottron's papules, Gottron's sign, and heliotrope erythema. Other characteristic changes include Shawl's sign, V sign, Holster's sign, as well as nail and scalp changes. The most commonly affected muscles are the proximal muscles of the shoulder and pelvic girdle, while in many cases, the muscles of the neck and abdomen are affected first. Systemic manifestations of the disease include general symptoms, lung, cardiovascular, joint, and gastrointestinal involvement. In adults with dermatomyositis, an interstitial lung disease often occurs, along with an increased risk of malignancy, while in children with juvenile dermatomyositis, skin calcifications and lipodystrophy are more common. The diagnosis of the disease is based on clinical and laboratory criteria and muscle biopsy. Treatment of DM is individualized depending on the severity of skin disease, presence of muscle, and systemic symptoms. Photoprotection along with appropriate local or systemic therapy plays an important role in therapy.

Keywords: juvenile dermatomyositis, adult dermatomyositis, drug-induced dermatomyositis, myositis-specific autoantibodies, systemic corticosteroids, immunosuppressants, biologic agents

8. LITERATURA

1. Kang S. Fitzpatrick's dermatology. 9th edition. New York: McGraw-Hill Education; 2019.
2. Lundberg IE, Fujimoto M, Vencovsky J. Et al. Idiopathic inflammatory myopathies. *Nat Rev Dis Primers*. 2021; 7(1): 86.
3. Tansley SL, McHugh NJ, Wedderburn LR. Adult and juvenile dermatomyositis: are the distinct clinical features explained by our current understanding of serological subgroups and pathogenic mechanisms? *Arthritis Res Ther*. 2013; 15(2): 211.
4. Bailey EE, Fiorentino DF. Amyopathic dermatomyositis: definitions, diagnosis, and management. *Curr Rheumatol Rep*. 2014; 16(12): 465.
5. Seidler AM, Gottlieb AB. Dermatomyositis induced by drug therapy: a review of case reports. *J Am Acad Dermatol*. 2008; 59(5): 872-80.
6. Wu JQ, Lu MP, Reed AM. Juvenile dermatomyositis: advances in clinical presentation, myositis-specific antibodies and treatment. *World J Pediatr*. 2020; 16(1): 31-43.
7. McCann LJ, Livermore P, Wilkinson PM, Wedderburn LR. Juvenile dermatomyositis: where are we now? *Clin Exp Rheumatol*. 2022; 40(2): 394-403.
8. Kronzer VL, Kimbrough BA, Crowson CS, Davis JM 3rd, Holmqvist M, Ernste FC. Incidence, Prevalence, and Mortality of Dermatomyositis: A Population-Based Cohort Study. *Arthritis Care Res (Hoboken)*. 2023; 75(2): 348-355.
9. Yang SH, Chang C, Lian ZX. Polymyositis and dermatomyositis - challenges in diagnosis and management. *J Transl Autoimmun*. 2019; 2: 100018.
10. Morović-Vergles J, Mitrović J. "Pathogenesis of polymyositis and dermatomyositis". *Reumatizam*. 2012; 59(2): 23-26.

11. Thompson C, Piguet V, Choy E. The pathogenesis of dermatomyositis. *Br J Dermatol*. 2018; 179(6): 1256–1262.
12. Prus V, Bedeković, D. Laboratorijska dijagnostika polimiozitisa/dermatomiozitisa. *Reumatizam*. 2012; 59(2): 27-30.
13. DeWane ME, Waldman R, Lu J. Dermatomyositis: Clinical features and pathogenesis. *J Am Acad Dermatol*. 2020; 82(2): 267-281
14. Bulte CA, Hoegler KM, Kutlu Ö, Khachemoune A. Hydroxyurea: a reappraisal of its cutaneous side effects and their management. *Int J Dermatol*. 2020; 10.
15. Dourmishev LA, Dourmishev AL. Activity of certain drugs in inducing of inflammatory myopathies with cutaneous manifestations. *Expert Opin Drug Saf*. 2008; 7(4): 421–433.
16. Cobos GA, Femia A, Vleugels RA. Dermatomyositis: An Update on Diagnosis and Treatment. *Am J Clin Dermatol*. 2020; 21(3): 339-353.
17. Anić, B. i Cerovec, M. Polimiozitis/dermatomiozitis - klinička slika i terapija. *Reumatizam*. 2012; 59(2): 44-50.
18. Tambić Bukovac, L, Perica M, Vidović M, Lamot L. i Harjaček M. Juvenile dermatomyositis. *Reumatizam*. 2012; 59(2): 63-72.
19. Christopher-Stine L. Vleugels RA, Amato AA. Clinical manifestations of dermatomyositis and polymyositis in adults [Internet]. Targoff IN, editor. Up To Date. 2023. Available from: https://www.uptodate.com/contents/clinical-manifestations-of-dermatomyositis-and-polymyositis-in-adults?source=mostViewed_widget#H17269417
20. Dellaripa PF, Danoff SK. Interstitial lung disease in dermatomyositis and polymyositis: Clinical manifestations and diagnosis. [Internet]. Targoff IN, editor. Up To Date. 2023. Available from: <https://www.uptodate.com/contents/interstitial->

[lung-disease-in-dermatomyositis-and-polymyositis-clinical-manifestations-and-diagnosis?search=drug%20induced%20dermatomyositis&topicRef=5159&source=see_link](#)

21. Targoff IN. Malignancy in dermatomyositis and polymyositis. [Internet]. Shefner JM, editor. Up To Date 2021. Available from: [https://www.uptodate.com/contents/malignancy-in-dermatomyositis-and-polymyositis?search=drug%20induced%20dermatomyositis&topicRef=127066&source=see_link](#)
22. Hoeltzel MF, Oberle EJ, Robinson AB, Agarwal A, Rider LG. The presentation, assessment, pathogenesis, and treatment of calcinosis in juvenile dermatomyositis. *Curr Rheumatol Rep*. 2014; 16(12): 467.
23. Fernandez KH, Ward DS. Calcinosis cutis: Etiology and patient evaluation. [Internet]. Callen J, editor. Up To Date 2023. Available from: [https://www.uptodate.com/contents/calcinosis-cutis-etiology-and-patient-evaluation?search=drug%20induced%20dermatomyositis&topicRef=5159&source=see_link](#)
24. Bingham A, Mamyrova G, Rother KI, Oral E, Cochran et al. Childhood Myositis Heterogeneity Study Group. Predictors of acquired lipodystrophy in juvenile-onset dermatomyositis and a gradient of severity. *Medicine (Baltimore)*. 2008; 87(2): 70-86.
25. Waldman R, DeWane ME, Lu J. Dermatomyositis: Diagnosis and treatment. *J Am Acad Dermatol*. 2020; 82(2): 283-296.
26. Lundberg, IE, Tjärnlund A, Bottai M, Werth VP, Pilkington C et al. 2017 European League Against Rheumatism/American College of Rheumatology Classification

- Criteria for Adult and Juvenile Idiopathic Inflammatory Myopathies and Their Major Subgroups. *Ann Rheum Dis.* 2017; 69(12): 2271–2282.
27. Christopher-Stine L, Amato AA, Vleugels R. Diagnosis and differential diagnosis of dermatomyositis and polymyositis in adults. [Internet]. Targoff IN, editor. Up To Date 2022. Available from: https://www.uptodate.com/contents/diagnosis-and-differential-diagnosis-of-dermatomyositis-and-polymyositis-in-adults?search=drug%20induced%20dermatomyositis&topicRef=5159&source=see_link
28. Sasaki H, Kohsaka H. Current diagnosis and treatment of polymyositis and dermatomyositis. *Mod Rheumatol.* 2018; 28(6): 913-921.
29. Lilleker JB, Vencovsky J, Wang G, et al. The EuroMyositis registry: an international collaborative tool to facilitate myositis research. *Ann Rheum Dis.* 2018; 77: 30-39.
30. Prus V, Bedeković D. Laboratorijska dijagnostika polimiozitisa/dermatomiozitisa. *Reumatizam.* 2012; 59(2): 27-30.
31. Harjaček M. Neinvazivna slikovna dijagnostika kroničnih upalnih bolesti mišića. *Reumatizam.* 2012; 59(2): 39-43.
32. Šenjug PM, Pišković J, Miculinić A, Munivrana Škvorc H, Tambić Bukovac L. Kapilaroskopija u pedijatriji - iskustvo jednog centra. *Paediatr Croat.* 2020; 64(3): 174-179.
33. Chung MP, Paik JJ. Past, Present, and Future in Dermatomyositis Therapeutics. *Curr Treat Options in Rheum.* 2022; 8(4): 71-90.
34. Vleugels RA. Cutaneous dermatomyositis in adults: Overview and initial management. [Internet]. Callen J, editor. Up To Date 2022. Available from: <https://www.uptodate.com/contents/cutaneous-dermatomyositis-in-adults->

[overview-and-initial-management?search=dermatomyositis&source=search_result&selectedTitle=1%7E150&usage_type=default&display_rank=1#H455153931](#)

35. Christopher-Stine L. Initial treatment of dermatomyositis and polymyositis in adults. [Internet]. Targoff IN, editor. Up To Date 2024. Available from: [https://www.uptodate.com/contents/initial-treatment-of-dermatomyositis-and-polymyositis-in-adults?search=dermatomyositis&topicRef=13774&source=see_link](#)
36. Targoff IN. Treatment of recurrent and resistant dermatomyositis and polymyositis in adults. [Internet]. Shefner JM, editor. Up To Date 2024. Available from: [https://www.uptodate.com/contents/treatment-of-recurrent-and-resistant-dermatomyositis-and-polymyositis-in-adults?sectionName=RESISTANT%20DISEASE&search=dermatomyositis&topicRef=5160&anchor=H3&source=see_link#H3](#)
37. Kremer JM. Use of methotrexate in the treatment of rheumatoid arthritis. [Internet]. O'Dell JR, editor. Up To Date 2022. Available from: [https://www.uptodate.com/contents/use-of-methotrexate-in-the-treatment-of-rheumatoid-arthritis?sectionName=Dose%20titration&search=dermatomyositis&topicRef=5160&anchor=H10&source=see_link#H10](#)
38. Patel AA, Swerlick RA, McCall CO. Azathioprine in dermatology: The past, the present, and the future. *J Am Acad Dermatol*. 2006; 55(3): 369-389.
39. Vleugels RA. Management of refractory cutaneous dermatomyositis in adults. [Internet]. Callen J, editor. Up To Date 2023. Available from:

https://www.uptodate.com/contents/management-of-refractory-cutaneous-dermatomyositis-in-adults?topicRef=13771&source=see_link

40. Hutchinson C, Feldman BM. Juvenile dermatomyositis and polymyositis: Treatment, complications, and prognosis. [Internet]. Li SC editor. Up To Date 2023. Available from: https://www.uptodate.com/contents/juvenile-dermatomyositis-and-polymyositis-treatment-complications-and-prognosis?search=drug%20induced%20dermatomyositis&topicRef=15653&source=see_link
41. Jara M, Américo J, Duce S, Borbujo J. Dermatomyositis and flagellate erythema. Clin Exp Dermatol. 1996; 21(6): 440-1.
42. Rahim KF, Dawe RS. Dermatomyositis presenting with symptomatic dermographism and raised troponin T: a case report. J Med Case Rep. 2009; 14(3): 7319.

9. ŽIVOTOPIS

Anja Janković rođena je 6. kolovoza 1998. godine u Rijeci. Svoje osnovnoškolsko obrazovanje stekla je u Osnovnoj školi Srdoči, nakon čega upisuje jezični smjer u Prvoj Riječkoj Hrvatskoj Gimnaziji.

Integrirani preddiplomski i diplomski sveučilišni studij medicine na Medicinskom fakultetu Sveučilišta u Rijeci upisala je akademske godine 2018./2019. Od prve godine studija član je studentske neprofitne udruge studenata medicine CroMSIC te je bila edukator u projektu “Slagalice nasljeđa”. U akademskoj godini 2019./2020. obavljala je dužnost demonstratora na Zavodu za anatomiju. Tijekom fakulteta aktivno je sudjelovala na 12. i 13. Studentskom Kongresu Neuroznanosti te na 8. Studentskom Kongresu Hitne Medicine. U akademskoj godini 2023/2024. postala je članom studentske sekcije za dermatovenerologiju. Aktivno se služi engleskim i talijanskim jezikom.