

Karcinom usne šupljine i orofarinksa

Marković, Andrija

Master's thesis / Diplomski rad

2024

Degree Grantor / Ustanova koja je dodijelila akademski / stručni stupanj: **University of Rijeka, Faculty of Medicine / Sveučilište u Rijeci, Medicinski fakultet**

Permanent link / Trajna poveznica: <https://um.nsk.hr/um:nbn:hr:184:132046>

Rights / Prava: [Attribution 4.0 International](#)/[Imenovanje 4.0 međunarodna](#)

Download date / Datum preuzimanja: **2024-07-17**



Repository / Repozitorij:

[Repository of the University of Rijeka, Faculty of Medicine - FMRI Repository](#)



SVEUČILIŠTE U RIJECI
MEDICINSKI FAKULTET
INTEGRIRANI PREDDIPLOMSKI I DIPLOMSKI
SVEUČILIŠNI STUDIJI MEDICINE

Andrija Marković

KARCINOM USNE ŠUPLJINE I OROFARINKSA

Diplomski rad

Rijeka, 2024

Mentor rada: prof.dr.sc. Margita Belušić, dr.med.

Diplomski rad ocijenjen je dana _____ u/na _____

_____, pred povjerenstvom u sastavu:

1. _____

2. _____

3. _____

Rad sadrži 43 stranice, 21 sliku i 59 literaturnih navoda.

Rad je izrađen na Klinici za maksilofacijalnu kirurgiju Kliničkog bolničkog centra Rijeka

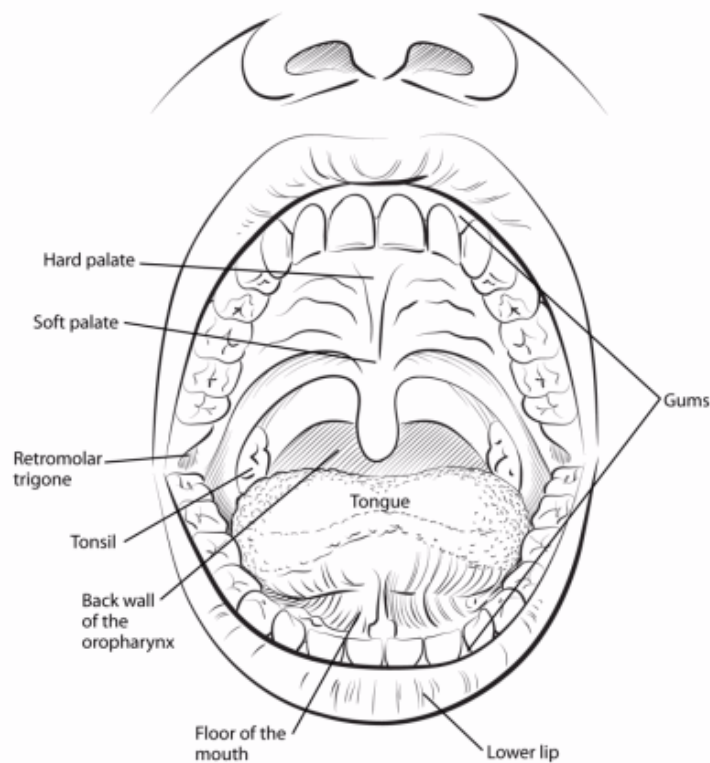
Zahvaljujem se svojoj mentorici prof.dr.sc. Margiti Belušić na izrazitoj susretljivosti, jasnim uputama i korisnim savjetima pri pisanju ovog rada.

Sadržaj

1. Anatomija.....	1
2. Definicija i epidemiologija	3
3. Etiologija.....	5
4. Prekancerozne lezije	6
4.1. Leukoplakija.....	7
4.2. Eritroplakija.....	8
5. Klinička slika	8
6. Dijagnostika	10
7. TNM klasifikacija	11
8. Liječenje.....	12
8.1. Kirurško liječenje	12
8.2. Radioterapija	13
8.3. Kemoterapija	14
9. Cilj rada.....	15
10. Metode i ispitanici.....	15
11. Rezultati	16
12. Rasprava.....	26
13. Zaključci:	31
14. Sažetak	32
15. Summary	33
16. Literatura.....	34
17. Životopis	44

1. Anatomija

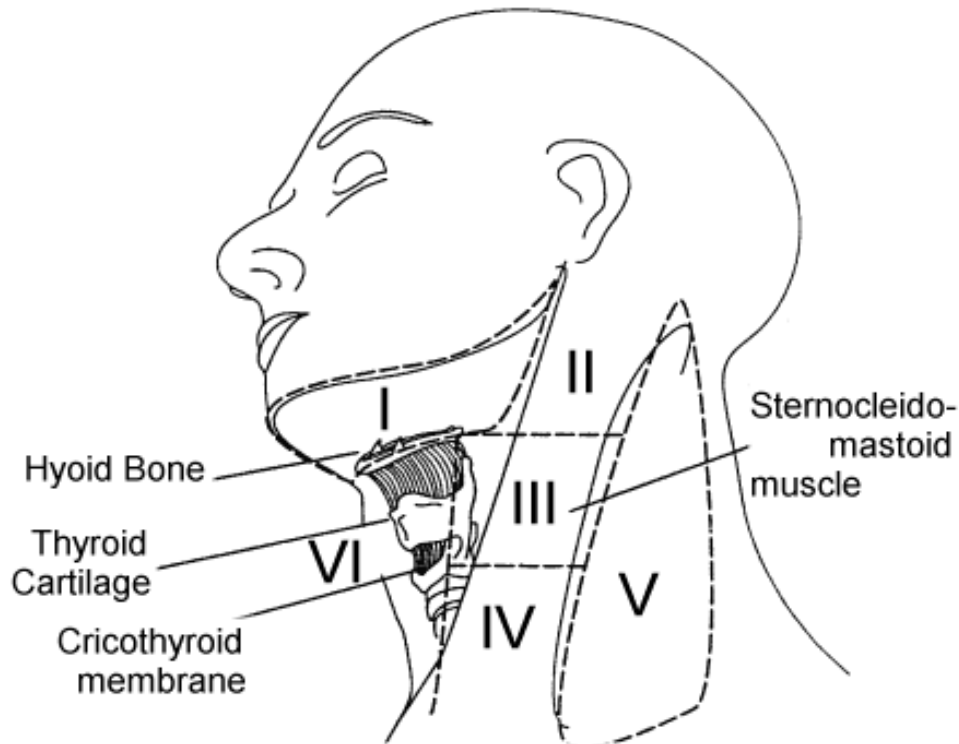
Usna šupljina početni je dio probavnog sustava, smještena između usnog otvora i ždrijelnog suženja. Glavne funkcije usne šupljine su probava, komunikacija, disanje i osjet okusa, a uvelike utječe i na izgled pojedinca. Gornjim i donjim zubnim lukovima usna šupljina podijeljena je na predvorje (*vestibulum*) i pravu usnu šupljinu (*cavum oris proprium*). Predvorje usne šupljine sprijeda je omeđeno sluznicom usana, a bočno sluznicom obraza. Alveolarni nastavci donje i gornje čeljusti s krunama zuba dijele predvorje od prave usne šupljine. Kada su gornji zubi u kontaktu s donjima jedina komunikacija predvorja i prave usne šupljine je retromolarni prostor. Gingiva koja prekriva alveolarne nastavke gornje čeljusti nastavlja se u sluznicu tvrdog nepca koje čini krov prave usne šupljine. Dno usne šupljine omeđeno je mandibulom i jezikom odozgora, a sačinjava ga mišićno dno (*m. mylohyoideus*) prekriveno sluznicom koja se nastavlja u gingivu alveolarnog nastavka donje čeljusti. Volumen prave usne šupljine ispunjen je jezikom na kojem se opisuju vršak, lateralni rubovi, dorzalna i ventralna strana. Orofarinks se nastavlja na usnu šupljinu straga i sačinjen je od mekog nepca i uvule, nepčanih lukova, tonzilarnih loži sa tonzilama, stražnje trećine jezika i stražnje stijenke ždrijela. Usna šupljina i orofarinks zasebne su anatomske regije koje se u kontekstu karcinoma ipak promatraju kao cjelina zbog zajedničke patologije (1).



Slika 1. Anatomija usne šupljine.

Izvor: <https://www.cancer.org/cancer/types/oral-cavity-and-oropharyngeal-cancer/about/what-is-oral-cavity-cancer.html>

Limfni čvorovi na vratu povijesno su podijeljeni u najmanje šest anatomskih regija u svrhu određivanja stadija bolesti i planiranja terapije. Regijom I obuhvaćeni su submentalni i submandibularni limfni čvorovi. Limfni čvorovi uz venu jugularis internu pripadaju regijama II-IV, a protežu se od baze lubanje do klavikule. Regija V smještena je u trokutu između sternokleidomastoidnog mišića sprijeda, trapezijusa straga te klavikule sa donje strane. Regija VI lateralno je ograničena karotidnim arterijama, a seže od jezične kosti do manubrija sternuma. Opisuje se i regija VII kojoj pripadaju gornji medijastinalni limfni čvorovi (2).



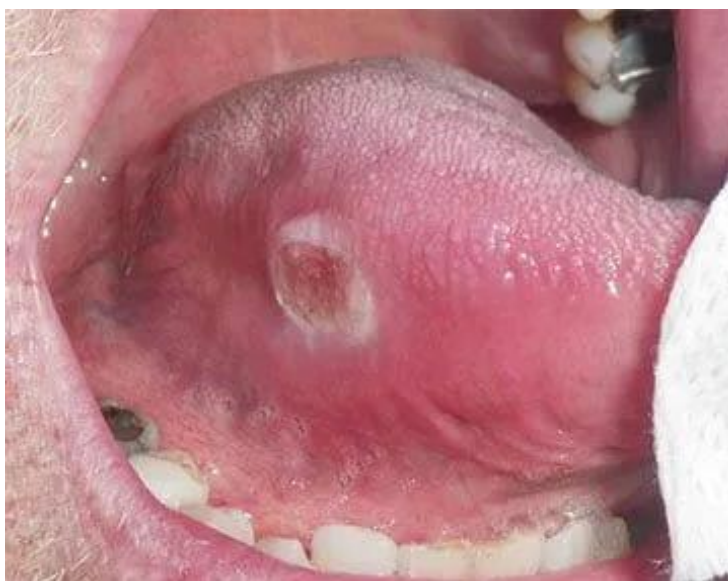Slika 2. Regije limfnih čvorova vrata.

Izvor: <https://entsho.com/overview-of-neck-lumps>

2. Definicija i epidemiologija

Rak usne šupljine prosječno je šesti od deset najčešćih malignih tumora u svijetu te čini 30% svih malignih bolesti glave i vrata. U Europi i SAD-u obuhvaća 2-3% svih malignih bolesti, a u 2020. godini globalno je odgovoran za 377 713 novih slučajeva i 177 757 smrtnih slučajeva (3,4). U SAD-u, Američko društvo za borbu protiv raka (ACS) procjenjuje da će 2024. biti dijagnosticirano približno 58 450 novih slučajeva raka u usnoj šupljini ili orofarinksu (5). Prosječna stopa petogodišnjeg preživljenja u SAD-u je 64,3% ovisno o stadiju. Približno 70% slučajeva dijagnosticira se u kasnijim stadijima, smanjujući stopu 5-godišnjeg preživljenja s 83,7% kada se dijagnoza postavi u lokaliziranom stadiju na 38,5% ako je rak metastazirao kada je dijagnosticiran (6). Primijećena je neravnomjerna distribucija raka usne šupljine zbog

prevalencije rizičnih čimbenika specifičnih za bolest, socioekonomskih čimbenika, regionalnih razlika u demografiji stanovništva te pristupačnosti zdravstvene zaštite i dijagnostičkih postupaka (7). Tako su stope učestalosti i smrtnosti od raka usne šupljine u južnoj i jugoistočnoj Aziji među najvišima u svijetu, a zanimljiv je podatak da je rak usne šupljine najčešća maligna bolest muškaraca u Indiji i Pakistanu (2). Globalno se rak usne šupljine i orofarinksa javlja dva do tri puta češće u muškaraca nego žena, s prosječnom dobi od 62 godine pri dijagnozi (8,9). Karcinom orofarinksa podrijetla pločastih stanica čini otprilike 10% svih pločastih karcinoma glave i vrata. Prema podrijetlu malignih stanica razlikuje se više tipova ove bolesti. Planocelularni karcinom čini više od 90% karcinoma usne šupljine, ostali uključuju adenokarcinom koji potječe iz malih žlijezdi slinovnica, sarkom, maligni limfom i metastatski rak. Od sublokalizacija, karcinomi jezika su najčešći i čine 40% oralnih karcinoma. Inspekcijom usne šupljine može se postaviti dijagnoza jer se ti karcinomi mogu potvrditi izravno vizualnim promatranjem i palpacijom. Značaj pregleda usne šupljine je rana dijagnoza i rano liječenje ne samo oralnih karcinoma, već i prekanceroznih lezija. Prvi izbor za terapiju raka usne šupljine je kirurško liječenje. Nažalost, stopa petogodišnjeg preživljenja nije se poboljšala (ukupno 50%) u posljednjih nekoliko desetljeća, osim u specijaliziranim centrima za rak. Iako je usna šupljina jedno od lako dostupnih mjesta i oko polovice stanovništva dobiva redoviti oralni pregled kroz rutinsku stomatološku skrb u razvijenim zemljama, većina pacijenata dolazi u kasnom stadiju bolesti (uglavnom s karcinomima T3 i T4) zbog nedostatka poznavanje simptoma i neosviještenosti o zloćudnim oralnim bolestima (10).



Slika 3. Pločasti karcinom jezika.

Izvor: <https://www.carsondds.com/dental-services/common-dental-problems/oral-cancer/>

3. Etiologija

Razumijevanje raznolike etiologije raka usne šupljine važno je za učinkovitu prevenciju i rano otkrivanje. Glavni rizični čimbenici su korištenje duhanskih proizvoda i alkohola te infekcija humanim papiloma virusom (HPV).

Pušenje duhana je najveći rizični čimbenik za razvoj raka usne šupljine zbog kancerogenih spojeva, poput nitrozamina, benzopirena i aromatskih amina (8). Rizik od razvoja raka usne šupljine tri puta je veći kod pušača u usporedbi s nepušačima. Pojedinci kronično izloženi cigaretnom dimu drugih pušača također imaju povišen rizik (11). Rezultati studija pokazuju sinergistički odnos s konzumacijom alkohola, što rezultira još većim rizikom za razvoj karcinoma usne šupljine (12).

U raznim dijelovima svijeta duhan se konzumira žvakanjem ili držanjem u ustima umjesto pušenjem, a nikotin se apsorbira kroz sluznicu, proizvodeći željeni učinak. Mješavina areca

oraha, lista betela, gašenog vapna i duhana koja se zatim žvače poznata je kao „paan“ u južnoj i jugoistočnoj Aziji. Ova rasprostranjena praksa povezana je s većim rizikom od malignih bolesti u usporedbi s pušenjem samo duhana zbog produljene izloženosti stanica kancerogenim tvarima u ustima (13). Upravo navedeno je glavni razlog zašto je globalna incidencija raka usne šupljine najviša u južnoj i jugoistočnoj Aziji.

Konzumacija alkohola, kao što je već navedeno, osobito u kombinaciji s pušenjem, povećava rizik od raka usne šupljine. Iako etanol nije kancerogena tvar, on povećava propusnost oralne sluznice, čineći je osjetljivijom na oštećenja od ostalih karcinogena (14).

HPV, uglavnom tipovi 16 i 18, povezan je sa zloćudnim bolestima, posebice rakom vrata maternice i tumorima tonzila i baze jezika. HPV infekcija u usnoj šupljini je četiri puta vjerojatnija kod osoba s karcinomom pločastih stanica u usporedbi s onima sa zdravom sluznicom. Primarni način prijenosa infekcije je oralni seksualni kontakt. HPV infekcija predstavlja glavni rizični čimbenik za karcinome orofarinksa, čemu svjedoči činjenica da je u SAD-u on uzročnik oko 70% svih pločastih karcinoma orofarinksa.

Zabrinjavajući je podatak da se incidencija karcinoma orofarinksa povezanih sa HPV infekcijom više nego udvostručila kod muškaraca u posljednjih 20 godina, a predviđa se da će biti češći od karcinoma vrata maternice do 2030. godine. Pušenje osim što samo po sebi ima kancerogeni učinak, gotovo da udvostručuje rizik za infekciju onkogenim sojevima HPV-a (15).

4. Prekancerozne lezije

Prekancerozna lezija je morfološki promijenjeno tkivo u kojem postoji veća vjerojatnost pojave raka usne šupljine i orofarinksa, nego u zdravom, nepromijenjenom tkivu. Među najčešćim oralnim prekancerozama su leukoplakija, eritroplakija i lichen planus, a leukoplakija je

najčešća ukupno. Usna šupljina obložena je slojevitim pločastim epitelom koji je osjetljiv na kancerogene. Izloženost duhanu, alkoholu, betel orahu ili humanom papiloma virusu, može rezultirati stvaranjem displastičnog ili hiperkeratotičnog epitela. To se klinički manifestira kao oralna leukoplakija, eritroplakija ili lichen planus. Ti entiteti imaju različite stope progresije do karcinoma, s najvećim rizikom za malignu alteraciju kod eritroplakije. Fanconijeva anemija, pigmentna kseroderma, oralna submukozna fibroza i kongenitalna diskeratoza spadaju u rjeđe prekancerozne lezije i stanja koja mogu dovesti do raka usne šupljine (2). Nedavni sustavni pregled otkrio je nisku osviještenost među liječnicima o uobičajenim prekanceroznim lezijama usne šupljine (16). Stoga ostaje značajna potreba za razumijevanjem i prepoznavanjem manifestacije, patofiziologije i liječenja ovih stanja. Prekancerozne lezije pojavljuju se kod otprilike 1,5% do 4,5% svjetske populacije i neproporcionalno pogađaju muškarce u usporedbi sa ženama (17,18). Najviše stope pronađene su u azijskoj, južnoameričkoj i karipskoj populaciji, budući da postoje zemljopisne varijacije u stopama konzumacije duhana i alkohola. Oralne prekancerozne lezije čine 17% do 35% svih novih slučajeva raka usne šupljine i maligno alteriraju od 0,7% do 2,9% godišnje (19,20).

4.1. Leukoplakija

Prema Svjetskoj zdravstvenoj organizaciji leukoplakija je bijela lezija na sluznici usne šupljine upitnog rizika, isključujući druge poznate bolesti ili poremećaje koji ne nose povećani rizik od raka (21). Klinički se radi o bezbolnoj promjeni koja se ne da sastrugati sa sluznice. Prisutnost boli može upućivati na malignu alteraciju. Najčešće je lokalizirana na sluznici obraza, gingivi, ventralnoj strani jezika i dnu usne šupljine (2). Histološki leukoplakiju karakterizira hiperkeratoza ili parakeratoza s različitim stupnjevima upale i hiperplazija epitela uz blagu, umjerenu ili tešku displaziju. U skladu sa rizičnim čimbenicima, leukoplakija se češće javlja u

pušača, dok kod nepušača nosi veći rizik za malignu alteraciju (22). Ukupni rizik za malignu alteraciju je od 4% do 6% (2). Svaku ovakvu promjenu potrebno je biopsirati i poslati na histološku analizu. Nakon postavljene dijagnoze potrebne su redovite kontrole.

4.2. Eritroplakija

Oralna eritroplakija je rijetka žarko crvena lezija sluznice usne šupljine. Tradicionalno se opisuje kao crveni pandan oralne leukoplakije, što implicira da je to crvena lezija koja se ne može klinički ili patološki okarakterizirati kao bilo koja druga definirana lezija. Javlja se rjeđe od leukoplakije, a nosi značajno veći rizik za malignu alteraciju koji varira od 6% do 40% ovisno o stupnju displazije (2). Pretpostavlja se da većina karcinoma usne šupljine razvija iz eritroplakije. Tijek takvih lezija varira, značajan broj nastavi razvoj u karcinom. Histološki eritroplakiju karakterizira displazija, karcinom in situ ili se već razvijeni invazivni karcinom. Za razliku od leukoplakije, ovakve lezije se ekscidiraju u cijelosti i šalju na patohistološku analizu, koja određuje daljnji tijek liječenja (23,24).

5. Klinička slika

U početnoj fazi rak usne šupljine može se prezentirati kao leukoplakija ili, češće, eritroplakija, kao što je opisano u prethodnom ulomku. Kada je karcinom već prisutan i u ranoj je fazi razvoja prezentira se kao plitka erozija sluznice koja nužno nema simptome. Erozija može biti praćena promjenom boje zahvaćene i okolne sluznice u vidu crvenila i bjelkastih do sivo-crnih plakova (25). Ukoliko se simptomi jave, najčešće je to peckanje ili nelagoda pri žvakanju. Erozija sluznice vremenom prerasta u tipičan ulkus uzdignutih rubova, što je najčešća morfologija tumora usne šupljine. Ovakve lezije bitno je palpirati budući da tumor raste infiltrativno i veći

dio se ne vidi golim okom. Tumorsko tkivo pri palpaciji tvrđe je od okolnih mekih tkiva. Drugi, rjeđi, oblik je egzofitični tumor, nodularnog oblika s izbrazdanom površinom. Daljnji simptomi uvelike ovise o lokalizaciji tumora. Karcinomi usne šupljine u 80% slučajeva javljaju se u takozvanoj „potkovi“ koja obuhvaća dno usne šupljine, jezik i retromolarni prostor (2).

Najčešće sijelo raka usne šupljine je jezik. Tumor pretežno zahvaća ventralnu stranu ili lateralni rub jezika, gotovo nikada dorzalnu stranu. Tumori jezika brzo infiltriraju okolna tkiva, uslijed čega se jezik nerijetko fiksira za dno usne šupljine. U ovom slučaju inspekcija tumora može biti otežana, a dobar pokazatelj je skretanje jezika u stranu kada se isplazi. Vremenom jezik postaje teže pomičan, javlja se bol te otežano žvakanje i gutanje hrane.

Drugo najčešće sijelo je dno usne šupljine, ovi tumori imaju vrlo sličnu kliničku sliku kao i tumori jezika. Katkada su zahvaćeni izvodni kanali žlijezdi slinovnica, submandibularne i sublingvalne, koje u tom slučaju mogu bolno oteći i bitno ih je razlikovati od uvećanih limfnih čvorova.

Retromolarno područje zajedno sa jezikom i dnom usne šupljine čini područje usta u kojem se javlja 80% svih karcinoma usne šupljine. Tumori retromolarnog područja pri postavljanju dijagnoze često već infiltriraju okolne strukture, prednji nepčani luk i sluznicu obraza. Razlog tome vjerojatno je teško dostupna lokalizacija, na koju pacijenti kasno obrate pozornost. Bol koja sijeva prema uhu, otežano otvaranje usta i bolno gutanje neki su od simptoma koji prate tumore retromolarnog područja.

Tumori gingive mandibule učestaliji su od tumora gingive maksile, koje je bitno razlikovati od tumora maksilarnih sinusa koji su se proširili do usne šupljine poradi različitog liječenja i prognoze. Rastom ovi tumori mogu uzrokovati klimavost zuba i patološke frakture čeljusti.

U razvijenim zemljama, tumori sluznice obraza relativno su rijetki u usporedbi s azijskim zemljama u razvoju, čemu je razlog široko rasprostranjena navika konzumacije bezdimnog duhana u tim zemljama, kao što je ranije spomenuto u ulomku o etiologiji raka usne šupljine.

Sluznica obraza također je najčešća sublokalizacija HPV-om uzrokovanog karcinoma usne šupljine, koji inače primarno zahvaća orofarinks te se javlja kod mlađe populacije koja ne puši i ne konzumira alkohol. Tumori sluznice obraza često krvare zbog ugriza prilikom žvakanja hrane, osim toga bolesnici se žale na pečenje i bol, osobito pri konzumaciji začinjene hrane (2,26).

Tumor tvrdog nepca prilično je rijedak, no najčešća je sublokalizacija tumora malih žlijezda slinovnica. Ovi tumori pretežno rastu egzofitično (2).

Bolesnici s tumorima orofarinksa imaju različite simptome ovisno o položaju tumora. Najčešće manifestacije uključuju upornu grlobolju, disfagiju, odinofagiju, dizartriju, prisutnost kvržice na vratu i uhobolju. Osim toga, pacijenti se također mogu žaliti na promjene glasa (promuklost), neobjašnjiv gubitak težine i hematemezu. Fizikalnim pregleda može se otkriti čir, crvenu ili bijelu mrlju na stražnjoj trećini jezika, stražnjoj i bočnoj stijenci ždrijela, mekom nepcu ili krajnicima (27-30).

6. Dijagnostika

Detaljna anamneza i fizikalni pregled predstavljaju osnovu. Tumori usne šupljine i orofarinksa lako su uočljivi pregledom i palpacijom usne šupljine. Pri pregledu trebala bi se obratiti pozornosti na prethodno opisane kliničke prezentacije tumora usne šupljine i orofarinksa. Svaka potencijalno maligna lezija bioptira se i učini se patohistološka analiza, koja predstavlja definitivnu dijagnozu. Neizostavan dio pregleda je i palpacija vratnih limfnih čvorova. Metastaze tumora usne šupljine najčešće su u regijama I – III, a tumori orofarinksa najčešće metastaziraju u regije II – IV. Tumori usne šupljine i orofarinksa prvenstveno se šire limfogenim putem i udaljene metastaze nisu česte. U određivanju anatomske proširenosti bolesti koriste se suvremene slikovne metode. Kompjuterizirana tomografija (CT) je metoda

izbora za procjenu zahvaćenosti kostiju i limfnih čvorova vrata. Ultrazvuk je također visokosenzitivna i visokospecifična te lako dostupna i jeftina pretraga za procjenu limfnih čvorova vrata. Magnetna rezonanca pruža dodatne informacije o opsegu invazije mekih tkiva i perineuralne invazije. Budući da većina pacijenata s oralnim karcinomom nije u riziku od udaljenih metastaza, uloga pozitronske emisijske tomografije (PET) u početnoj procjeni nije značajna. Međutim, preoperativni PET može biti koristan za praćenje bolesti ako se planira adjuvantno liječenje (31).

7. TNM klasifikacija

TNM klasifikacijski sustav, razvijen od strane Američkog društva za rak (AJCC), standard je za određivanje stadija karcinoma usne šupljine i orofarinksa. Pruža detaljan okvir za procjenu proširenosti tumora, što je ključno za određivanje prognoze i odabira strategije liječenja.

1. Tumor (T): Ova komponenta procjenjuje veličinu i opseg primarnog tumora. T1 označava tumor veličine 2 cm ili manji u najvećoj dimenziji, T2 opisuje tumor veći od 2 cm, ali ne veći od 4 cm, T3 uključuje tumore veće od 4 cm, a T4 je podijeljen na T4a i T4b, što označava progresivno veće lokalno širenje na obližnje strukture.
2. Zahvaćenost limfnih čvorova (N): Ova kategorija procjenjuje regionalne limfne čvorove. N0 znači da nema metastaza u regionalnim limfnim čvorovima. N1 označava metastazu u jednom ipsilateralnom limfnom čvoru, veličine 3 cm ili manjoj. N2 je podijeljen na N2a (metastaza u jednom ipsilateralnom čvoru, većem od 3 cm, ali ne većem od 6 cm), N2b (metastaze u više ipsilateralnih čvorova, niti jedan veći od 6 cm) i N2c (metastaze u bilateralnim ili kontralateralnim limfnim čvorovima, niti jedan veći od 6 cm). N3 označava metastazu u limfnom čvoru većem od 6 cm u promjeru.

3. Metastaze (M): Ova komponenta označava prisutnost ili odsutnost udaljenih metastaza. M0 označava odsutnost udaljenih metastaza, dok M1 označava prisutnost udaljenih metastaza.

Kombiniranjem ove tri komponente svakom tumoru dodjeljuje se stadij (I-IV), koji je ključan u planiranju liječenja i procjeni ishoda. Primjerice, karcinomi u ranom stadiju (stadij I ili II) mogu se liječiti samo kirurškim zahvatom ili zračenjem, dok napredni stadiji (stadij III ili IV) često zahtijevaju kombinaciju kirurškog zahvata, zračenja i kemoterapije. Ovaj klasifikacijski sustav ključan je za standardizaciju skrbi za rak i olakšavanje istraživanja među različitim populacijama (32).

8. Liječenje

8.1. Kirurško liječenje

Kirurško liječenje je prvi izbor u terapiji tumora usne šupljine i orofarinksa. Ovisno o proširenosti tumora intraoralna ekscizija tumora i disekcija vrata osnovni su modaliteti liječenja. Commando operacija podrazumijeva istovremenu eksciziju tumora i disekciju vrata. Disekcija vrata je često potrebna metoda liječenja karcinoma usne šupljine i orofarinksa. Ovisno o opsežnosti limfadenektomije disekcije su radikalne ili selektivne. Radikalnom disekcijom odstranjuje se svih pet regija limfnih čvorova te sternokleidomastoidni mišić, unutarnja jugularna vena i akcesorni živac. Nadalje, radikalna disekcija može biti modificirana ili proširena ovisno uklone li se ili poštede druge nelimfatičke strukture i regije limfnih čvorova. Prisutnost pozitivnih limfnih čvorova na vratu u svakom stadiju bolesti prepolovi stope preživljavanja i predstavlja ključni prognostički pokazatelj. Obrasci širenja čvorova na

vratu su predvidljivi, a ukupna stopa okultnih metastaza iz oralnih karcinoma u vrat iznosi 34% (33). Selektivna disekcija vrata jednako je učinkovita kao i radikalna disekcija vrata za N0 vratove. Neki stručnjaci podržavaju selektivnu disekciju vrata čak i kod poznate bolesti vrata, izvještavajući o ishodima sličnim onima kod radikalne disekcije (34).

U ranom stadiju, promatranje vrata je prikladno za male T1/T2 tumore, pod uvjetom da su ispod određenih pragova dubinske invazije. Kontralateralni čvorovi trebaju biti tretirani ako je tumor na sredini ili prelazi sredinu. Klinički negativan vrat tretira se ukoliko se procijeni značajan rizik okultnih metastaza, a izbor liječenja može biti elektivna disekcija vrata ili radioterapija. Disekcija je uvijek preporučena za T3 i T4 tumore zbog visokog rizika od metastaza u limfnim čvorovima (35-38).

8.2. Radioterapija

Radioterapija je tretman koji cilja i uništava kancerogene stanice uzrokujući oštećenje DNA, što sprečava popravak stanica i dovodi do njihovog uništenja. Radioterapija se koristi za smanjenje tumora prije operacije ili za eliminaciju preostalih kancerogenih stanica nakon operacije, posebno ako postoji perineuralna i/ili limfovaskularna invazija tumora, ekstrakapsularno širenje i metastaze u vratne limfne čvorove. Postoje dvije glavne vrste: teleterapija, koja koristi vanjske zrake i brahiterapija, koja uključuje postavljanje radioaktivnih izvora izravno u tkivo. Radioterapija se može primjenjivati na nekoliko načina: neoadjuvantna radioterapija prije operacije kako bi se smanjila tumorska masa i adjuvantna radioterapija nakon operacije kako bi se osigurala potpuna eradikacija kancerogenih stanica. Primarna radioterapija za liječenje ponekad se koristi za male +p16 tumore orofarinksa, koji pokazuju odličan odgovor na radioterapiju. Paliјativna radioterapija ima za cilj poboljšanje kvalitete

života upravljanjem simptomima, a ne liječenjem bolesti. Komplikacije radioterapije uključuju mučninu, mukozitis, kserostomiju i osteoradionekrozu (2,38,39).

8.3. Kemoterapija

Adjuvantna kemoterapija se daje nakon operacije s ciljem uništavanja preostalih stanica raka koje su bile premale da bi se otkrile tijekom operacije. Neoadjuvantna ili indukcijska kemoterapija primjenjuje se prije operacije. Cilj je smanjiti veće tumore, olakšati operaciju i omogućiti uklanjanje manjeg dijela tkiva, što može rezultirati manjim brojem ozbiljnih nuspojava i komplikacija od operacije. Za uznapredovali rak kemoterapija koristi se za liječenje tumora koji su preveliki ili su se previše proširili da bi se mogli kirurški ukloniti. Cilj je usporiti rast raka što je dulje moguće i ublažiti sve simptome koje rak uzrokuje.

Kemoradioterapija uključuje istodobno davanje kemoterapije i radioterapije. Ova kombinirana terapija pokazala se učinkovitijom u smanjenju tumora u usnoj šupljini i orofarinksu u usporedbi s korištenjem bilo kojeg tretmana zasebno, te se danas smatra standardom za tumore glave i vrata. Kemoradioterapija primjenjuje se kao adjuvantna ili neoadjuvantna. Posebno je korisna za pacijente čiji su tumori lokalizirani, ali previše napredni za kirurško liječenje. Međutim, ovaj pristup može biti teško podnijeti, posebno pacijentima sa više komorbiditeta. Neoadjuvantna kemoterapija, koja se daje prije glavnog liječenja, pokazala je ograničene koristi u pogledu preživljavanja bez bolesti i ukupnog preživljavanja te se općenito ne preporučuje. Kemoterapija se općenito preporučuje za stadij 3 ili 4 raka s lošom prognozom gdje su operacija i radioterapija manje učinkovite. Kemoterapija, uz radioterapiju i operaciju, poboljšava ukupno preživljavanje kod karcinoma usne šupljine i orofarinksa (38,40,41).

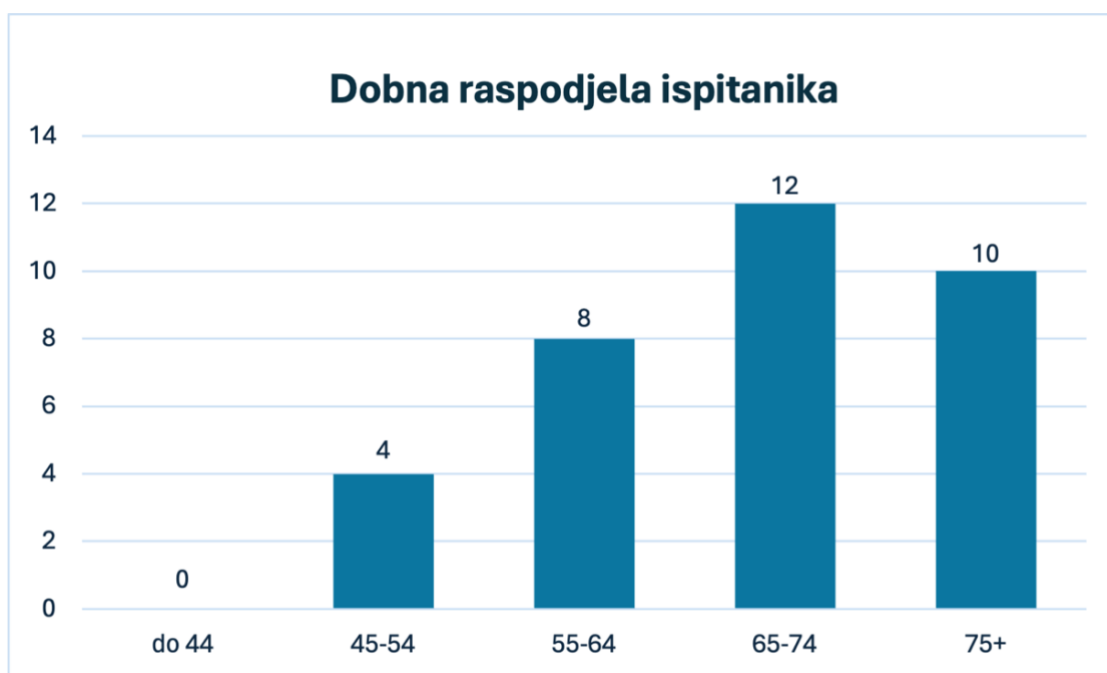
9. Cilj rada

Cilj ovog rada je analizirati opće kliničke, patohistološke i kirurške podatke o pacijentima s rakom usne šupljine i orofarinksa koji su kirurški liječeni na Klinici za maksilofacijalnu kirurgiju Kliničkog bolničkog centra Rijeka, a dobivene rezultate usporediti sa onima iz sličnih studija.

10. Metode i ispitanici

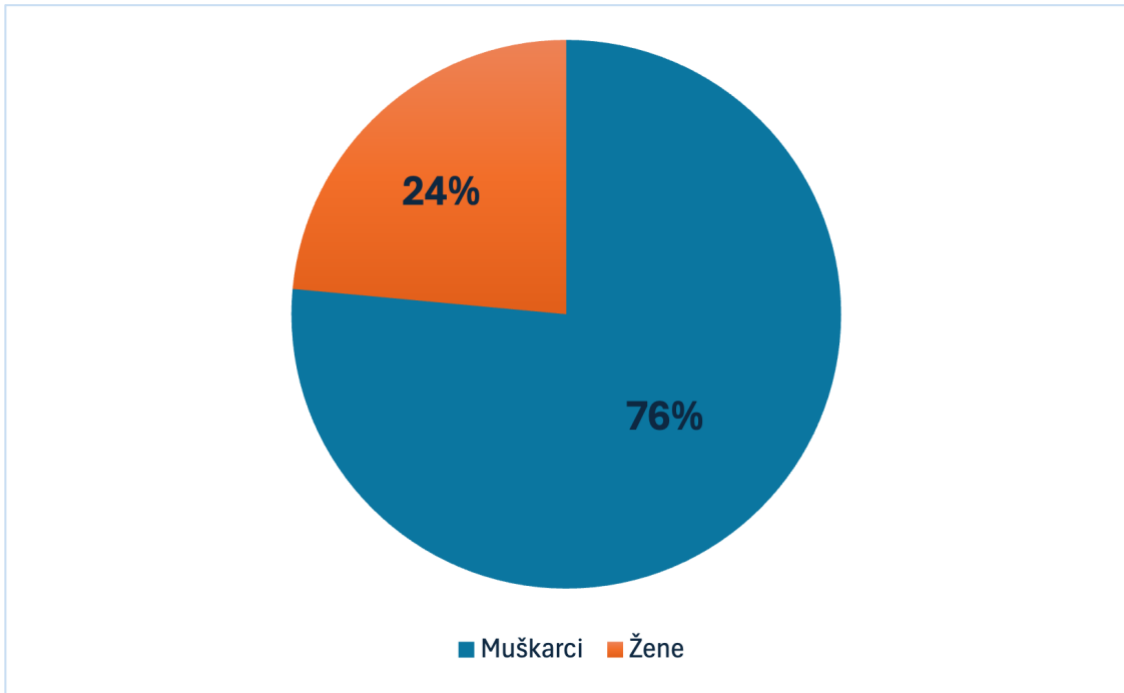
Ovim retrospektivnim istraživanjem obuhvaćeno je 34 pacijenata s rakom usne šupljine ili orofarinksa koji su operirani na Klinici za maksilofacijalnu kirurgiju Kliničkog bolničkog centra Rijeka između 1. siječnja 2020. i 31. prosinca 2023. Relativno mali broj pacijenata može se pripisati pandemiji COVID-19, koja je rezultirala smanjenjem broja hospitalizacija i operacija tijekom tog razdoblja. Etičko povjerenstvo bolnice odobrilo je pristup i prikupljanje podataka o pacijentima za ovo istraživanje. Podaci su prikupljeni putem bolničkog informacijskog sustava IBIS i analizirani pomoću programa Microsoft Excel. Analiza je uključivala podatke o dobi, spolu, navikama (konzumacija alkohola i duhana), komorbiditetima, lokalizaciji, proširenosti i patohistološkim značajkama tumora, stadiju bolesti, tipu kirurškog liječenja te radioterapiji.

11. Rezultati



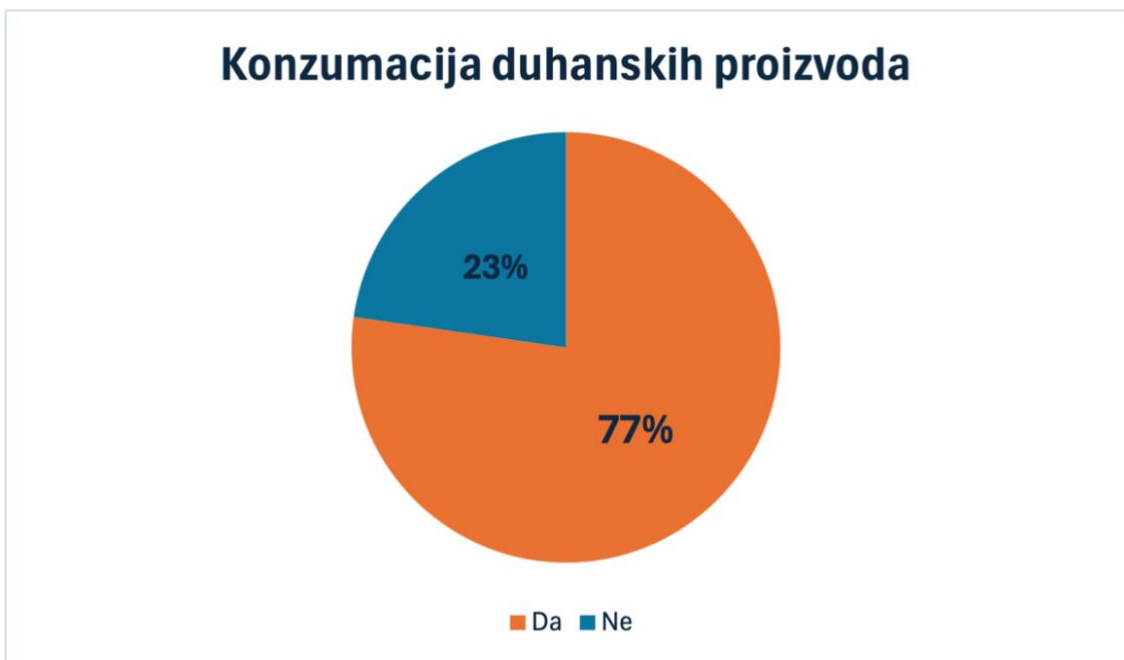
Slika 4. Dob pacijenata.

U trenutku dijagnoze najveći broj pacijenata je stariji od 65 godina, njih 65%.



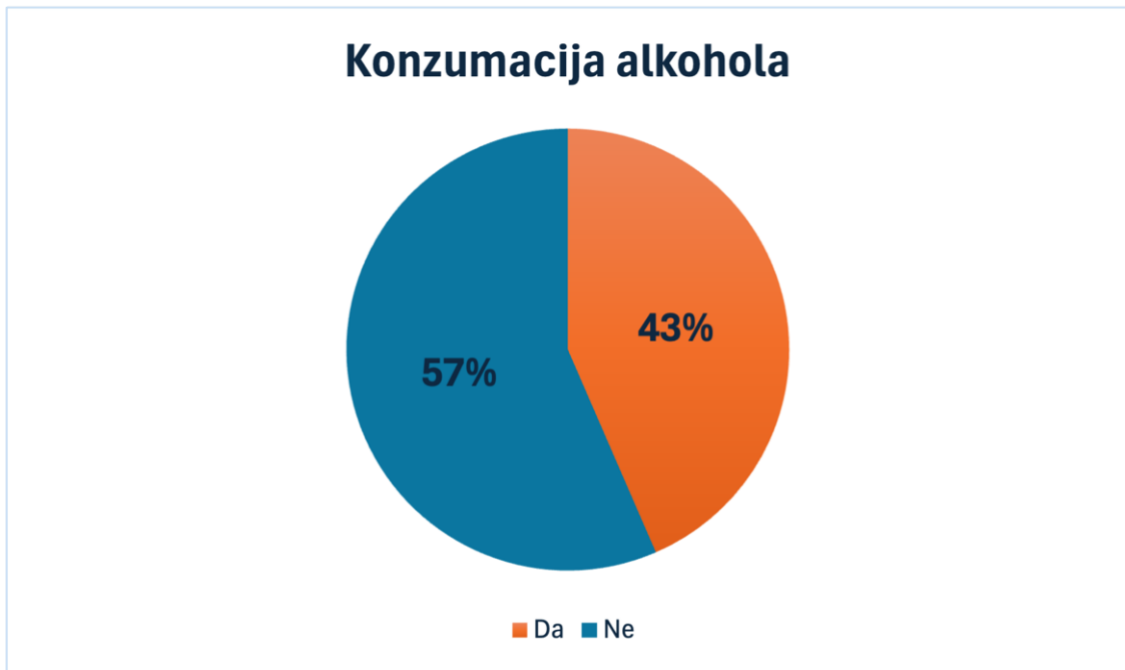Slika 5. Raspodjela ispitanika prema spolu.

Više od tri četvrtine pacijenata su muškarci, njih 26 od ukupno 34 ispitanika.



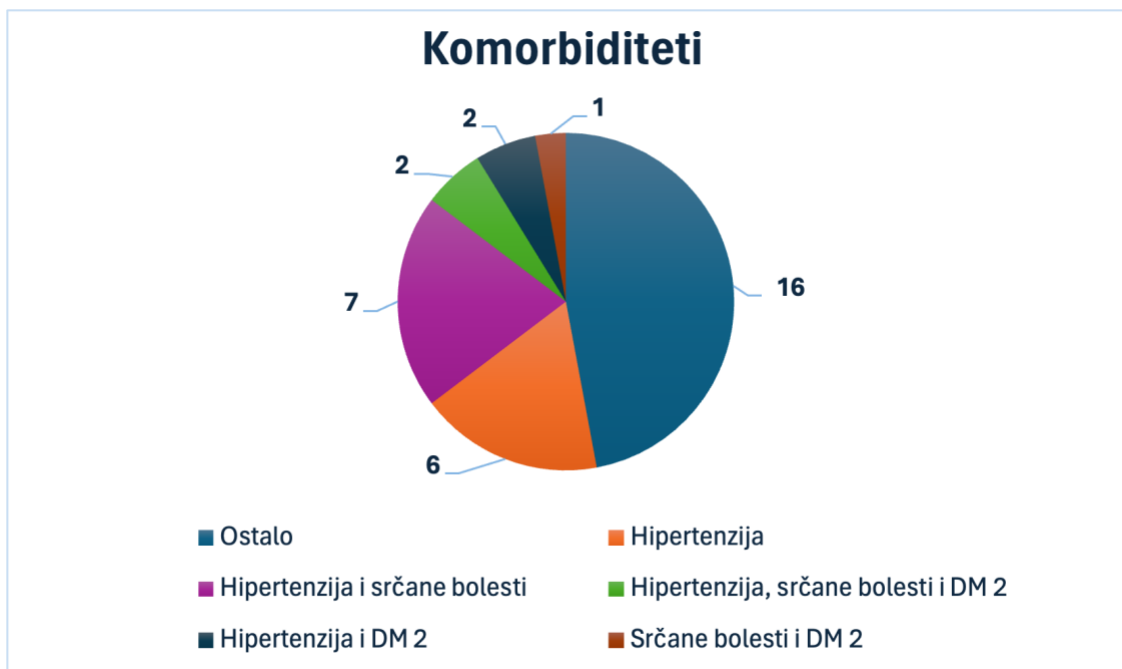
Slika 6. Konzumacija duhanskih proizvoda.

Više od tri četvrtine pacijenata izjasnilo se da konzumira duhanske proizvode.



Slika 7. Konzumacija alkohola.

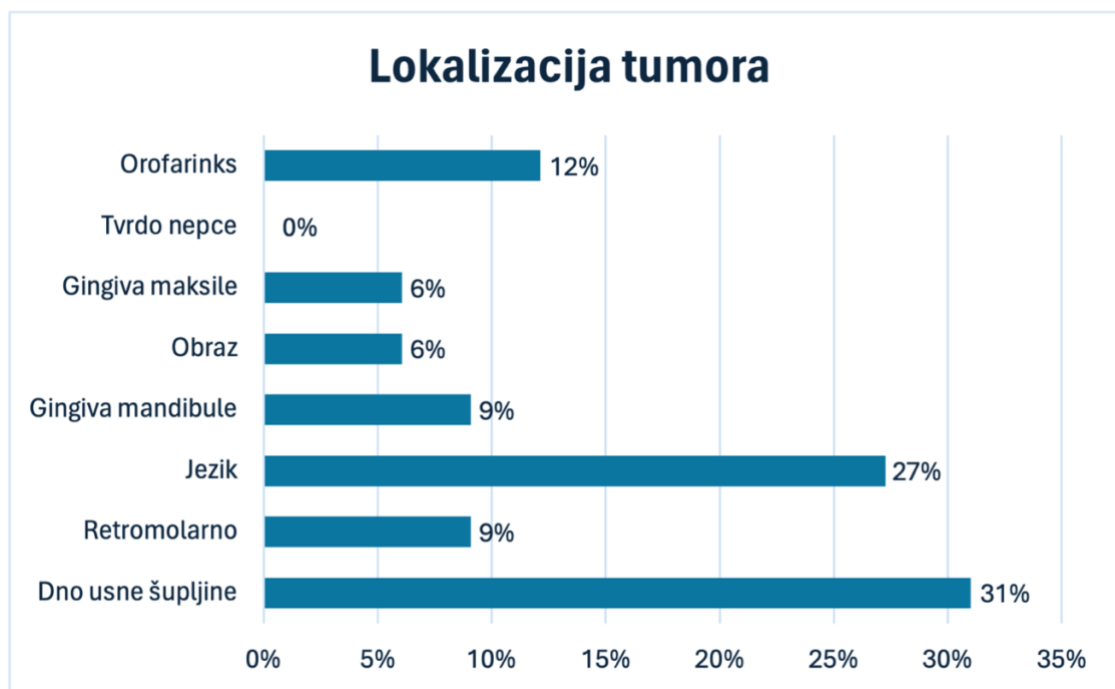
Više od polovice pacijenata izjasnilo se da ne konzumira alkohol.



Slika 8. Komorbiditeti.

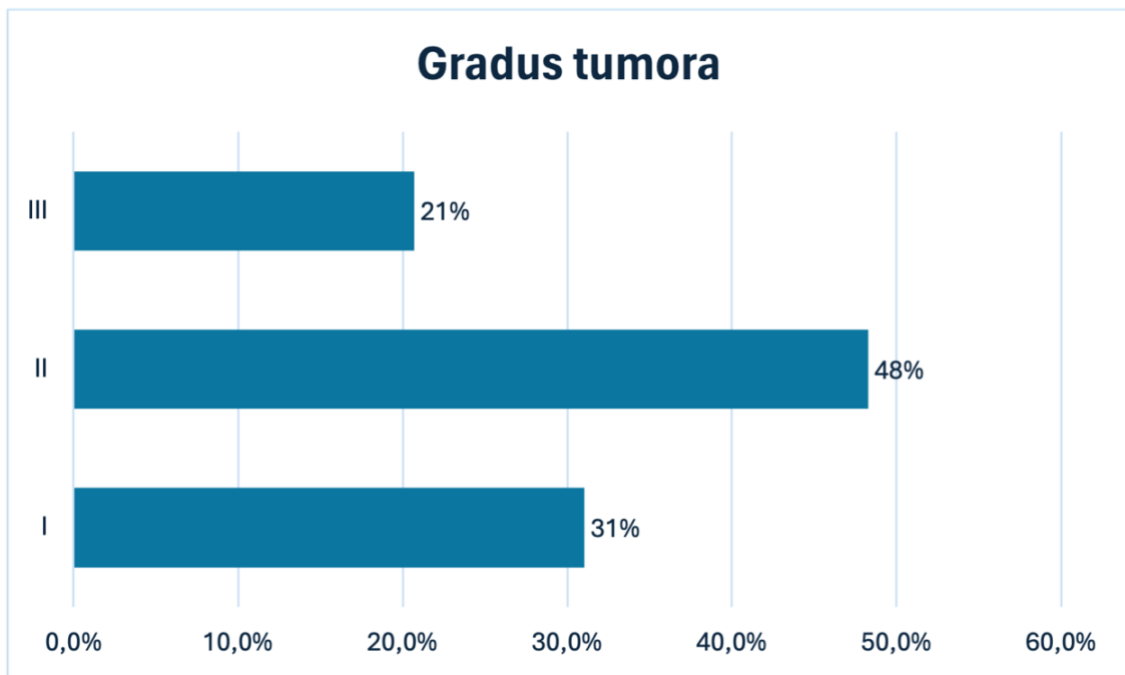
Ispitali su se kardiovaskularni komorbiditeti, hipertenzija i srčane bolesti te šećerna bolest tipa dva. Šest pacijenata imalo je samo hipertenziju, a kod 12 pacijenata ispitivani

komorbiditeti javljali su se zajedno. Preostalih 16 pacijenata nije imalo niti jedan ispitivani komorbiditet.



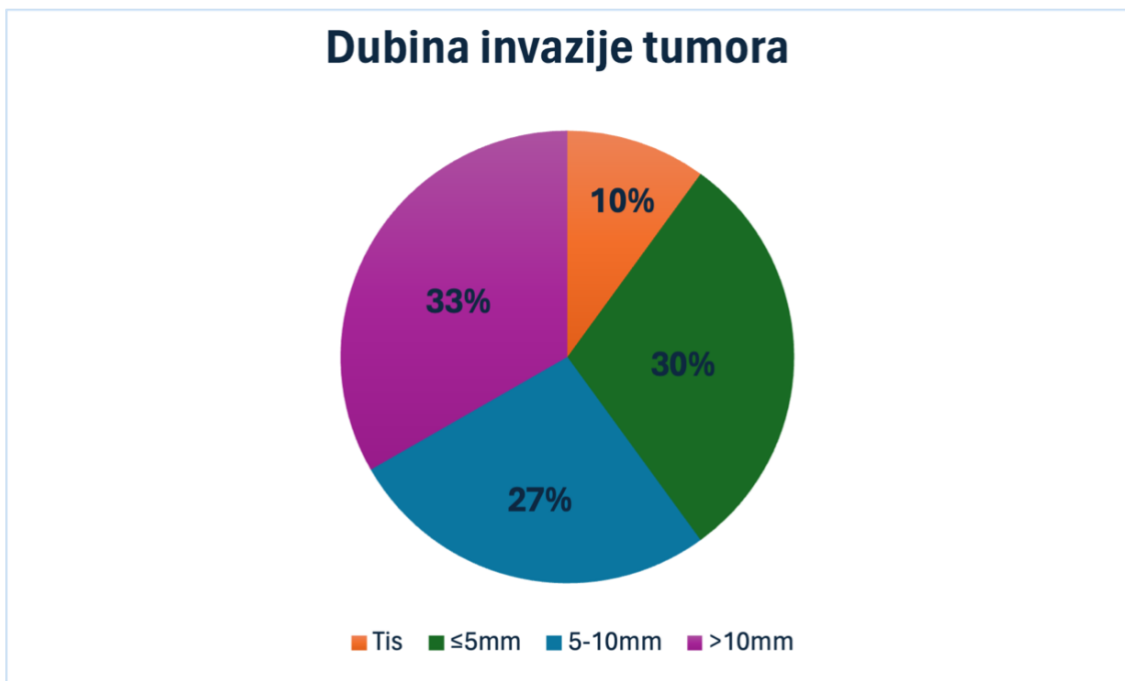
Slika 9. Lokalizacija tumora.

Najčešća lokalizacija tumora u usnoj šupljini je dno usne šupljine i jezik, na koje zajedno otpada gotovo 2/3 svih tumora. Gingiva maksile i sluznica obraza su rijetke lokalizacije tumora. Od 34 tumora, četiri su bila u orofarinksu.



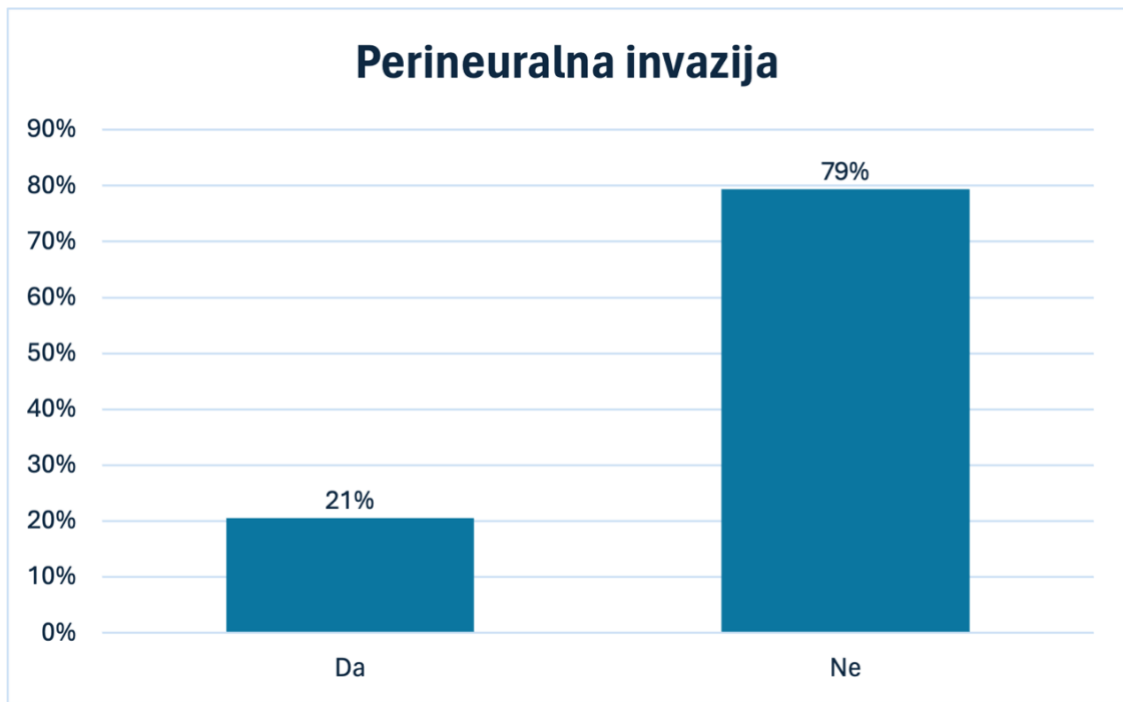
Slika 10. Gradus tumora.

Gotovo polovica tumora bila je histološkog gradusa II, njih 48%



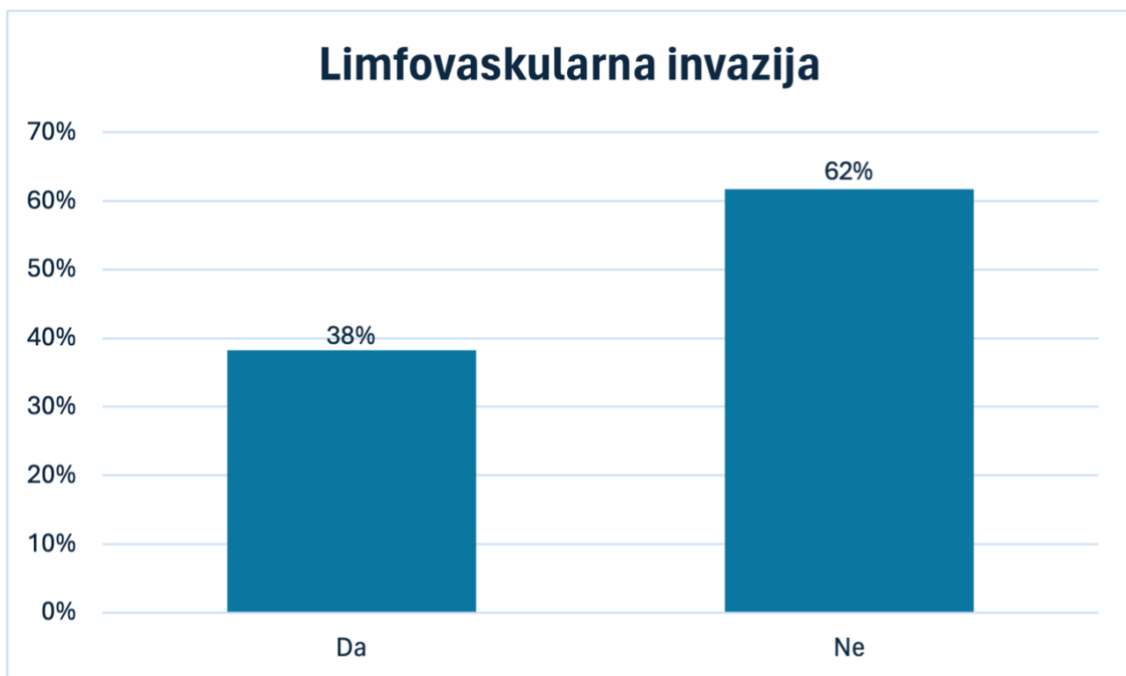
Slika 11. Dubina invazije tumora.

Patohistološki utvrđena dubina invazije tumora. Slična raspodjela tumora po dubini invazije, osim tumora in situ kojih je bilo najmanje.



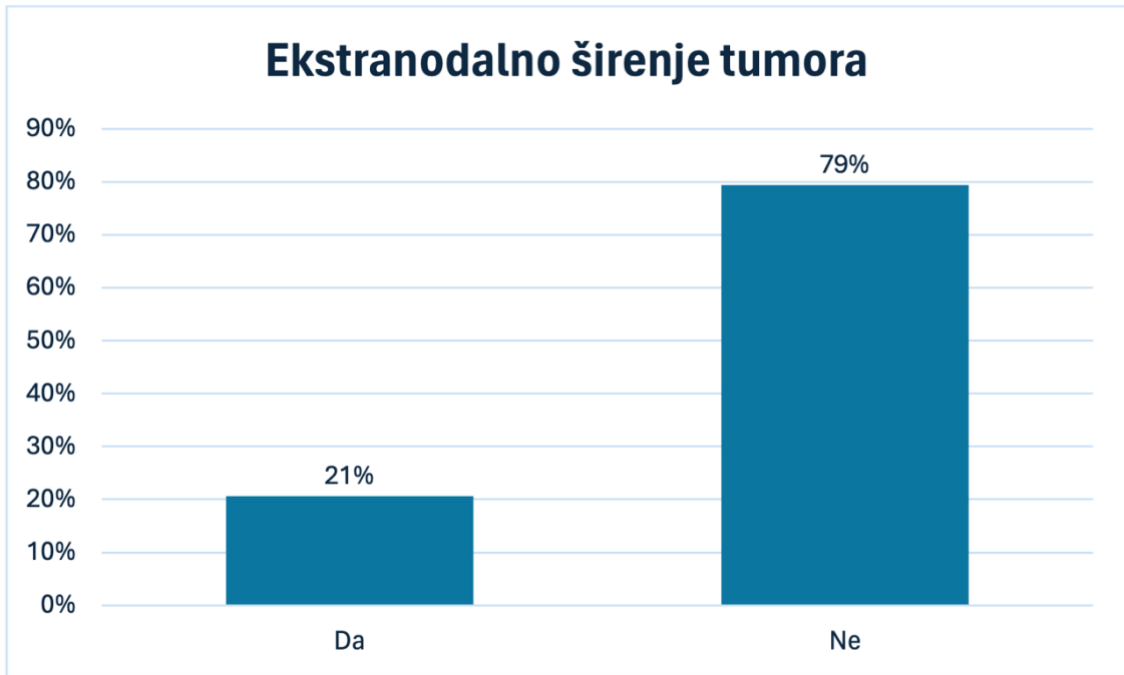
Slika 12. Perineuralna invazija tumora.

Od 34 pacijenta kod 7 je identificirana perineuralna invazija tumora.



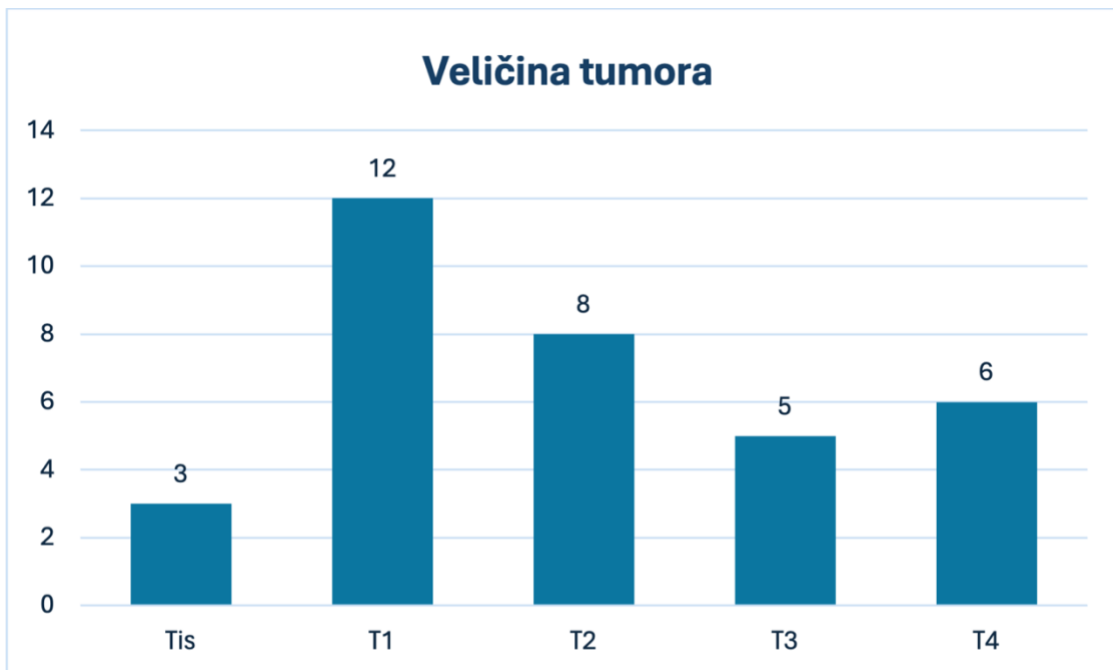
Slika 13. Limfovaskularna invazija tumora.

Od 34 pacijenta kod 13 je identificirana limfovaskularna invazija tumora.



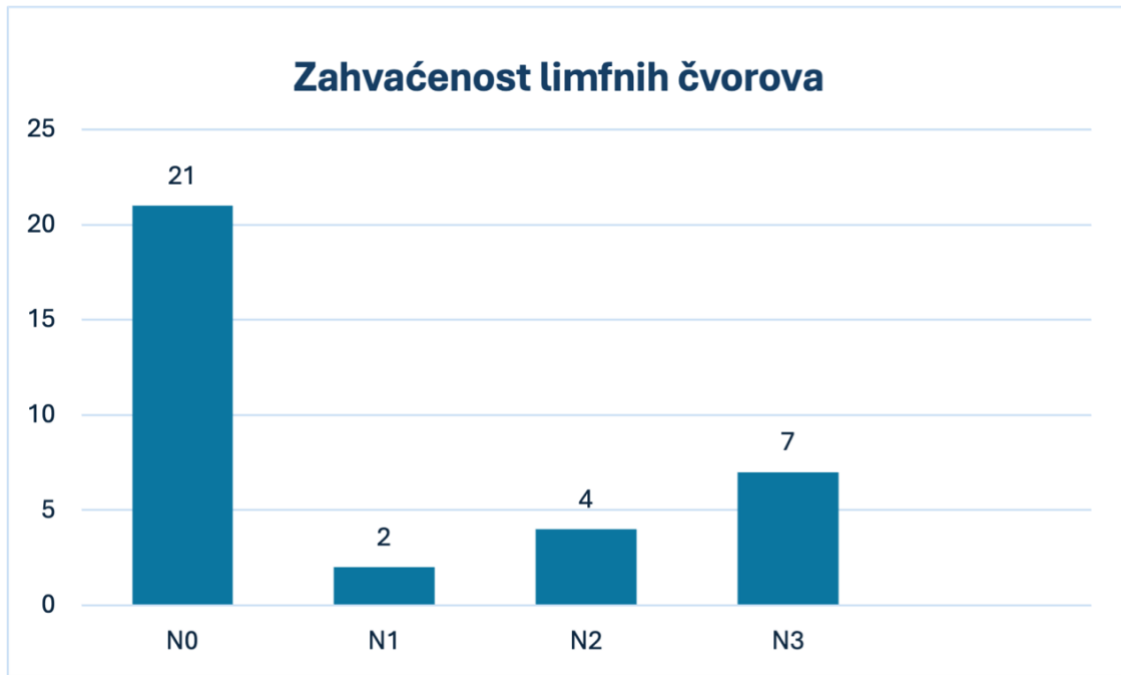
Slika 13. Ekstranodalno širenje tumora.

Od 34 pacijenta kod 7 je identificirano ekstranodalno širenje tumora.



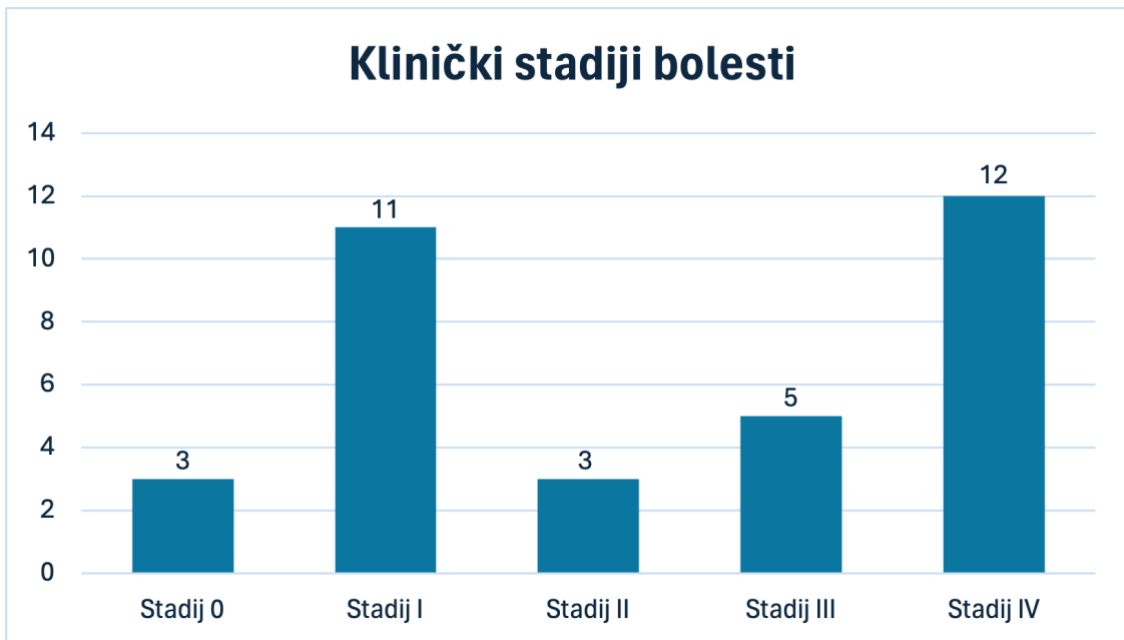
Slika 15. Veličina tumora.

Kod 12 od 34 pacijenta u trenutku dijagnoze tumor je bio u stadiju T1. U stadiju T3 i T4 bilo je 11 tumora, a njih 3 od 34 bili su tumor in situ.



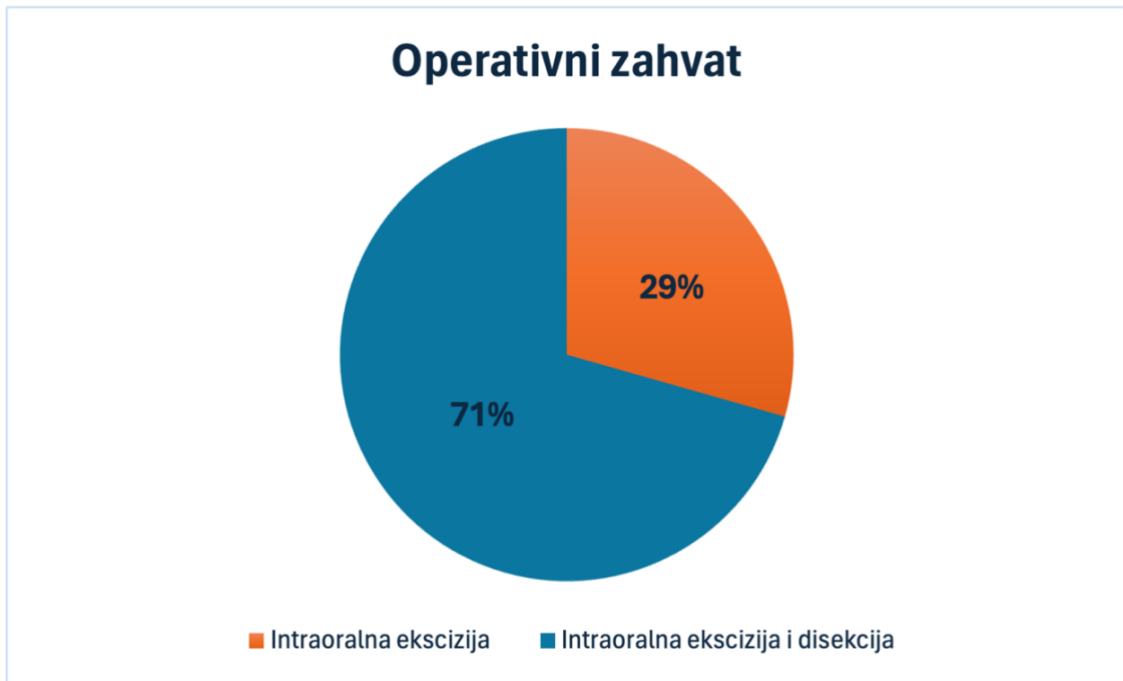Slika 16. Zahvaćenost limfnih čvorova.

Pozitivne limfne čvorove imalo je 13 od 34 pacijenata, a njih 21 imalo je negativne limfne čvorove.



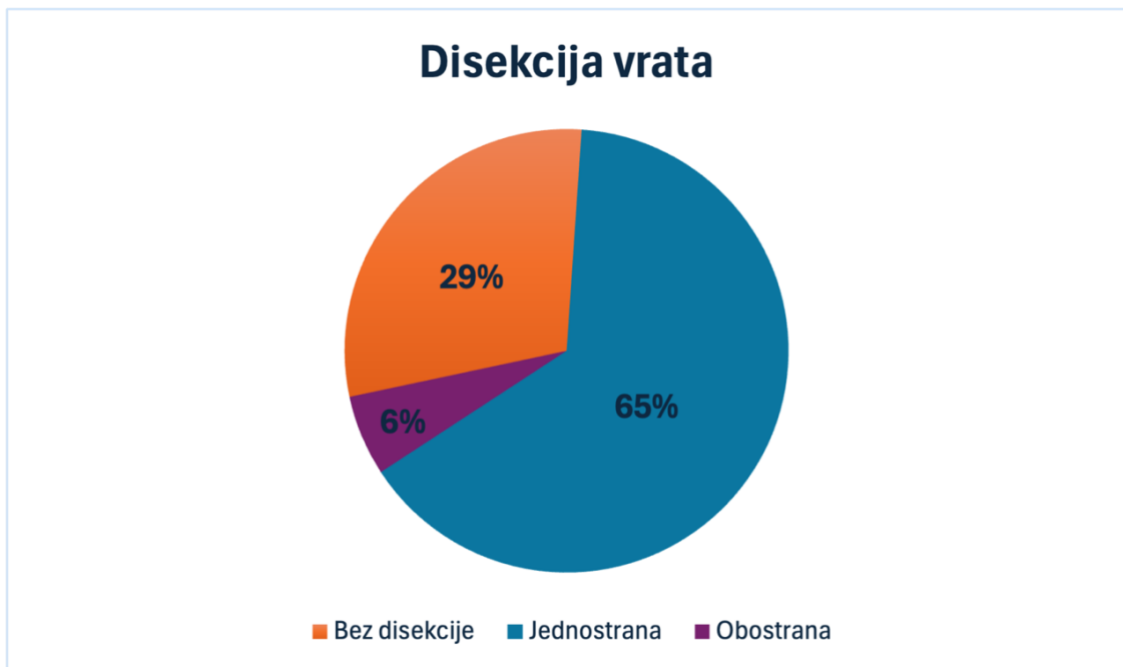
Slika 17. Klinički stadiji bolesti.

U trenutku dijagnoze najveći broj pacijenata bio je u četvrtom stadiju bolesti, njih 12. Zatim slijedi prvi stadij bolesti sa 11 ispitanika.



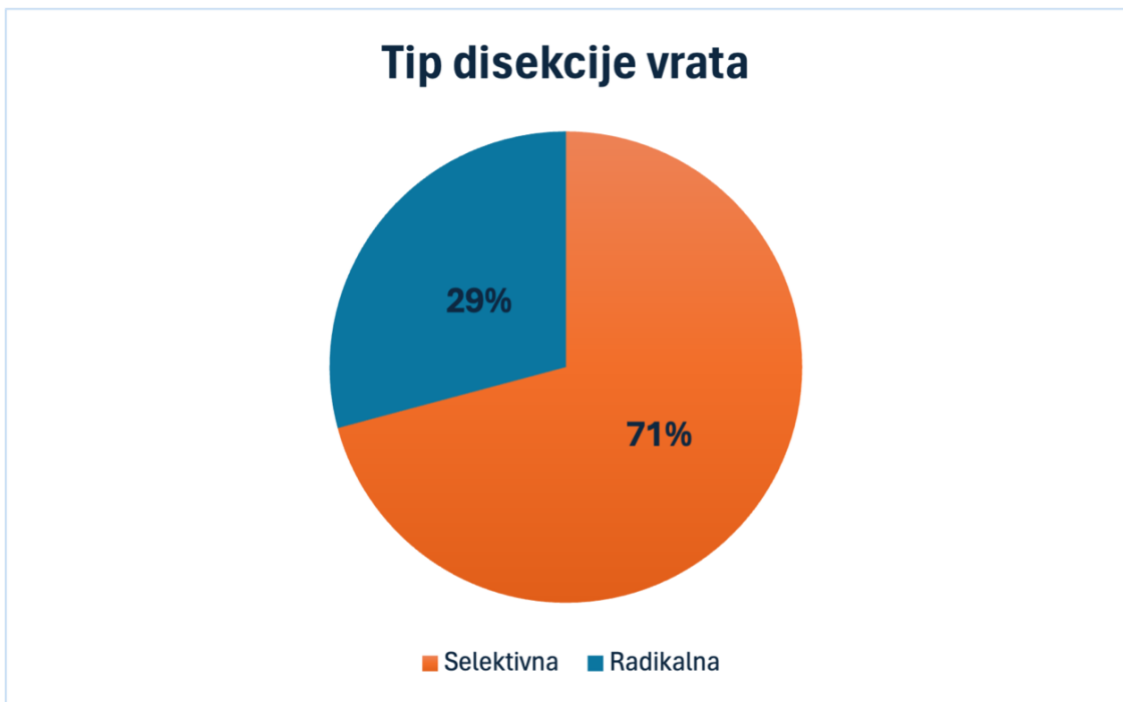
Slika 18. Operativni zahvat.

Kod gotovo 2/3 pacijenta učinjena je ekscizija tumora i disekcija vrata, a kod nešto više od 1/3 samo intraoralna ekscizija tumora.



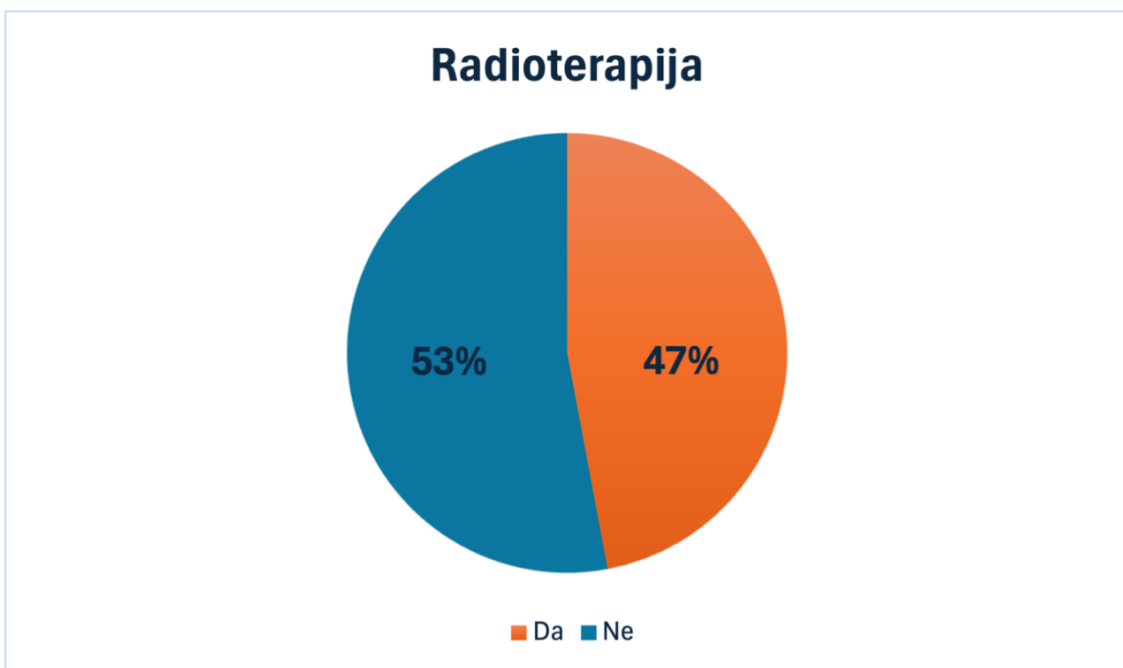
Slika 19. Disekcija vrata.

Od 24 učinjene disekcije vrata, samo dvije su bile bilateralne. Kod 10 pacijenata nije rađena disekcija vrata.



Slika 20. Tip disekcije vrata.

Od 24 učinjene disekcije 17 je bilo selektivnih, a 7 radikalnih disekcija vrata.



Slika 21. Radioterapija. Od 34 pacijenta, 16 ih je primilo adjuvantnu radioterapiju.

12. Rasprava

Poznato je da rak usne šupljine i orofarinksa zahvaća stariju populaciju, što potvrđuje i ovo istraživanje provedeno na uzorku od 34 pacijenta sa tom dijagnozom. Najveći broj ispitanika je u dobi od 65 do 74 godine starosti. Nešto stariju dob pri dijagnozi zabilježili su Goldenberg i suradnici u svojoj studiji koja je uključivala preko 7000 pacijenata, u kojoj je prosječna dob pri dijagnozi raka usne šupljine i/ili orofarinksa iznosila 75,8 godina (42). Prema podacima Nacionalnog instituta za rak Sjedinjenih Američkih Država najviše novih slučajeva raka usne šupljine i orofarinksa je u dobnoj skupini od 55 do 65 godina starosti, a prosječna dob pri dijagnozi je 64 godine (43), što je nešto niža dob od one utvrđene u ovoj studiji. Istraživanjem iz Indije provedenom na uzorku od 104 ispitanika utvrđena je najviša incidencija raka usne šupljine u šestom desetljeću života (44), što je znatno mlađa dob one u ovoj studiji. Razlika se može objasniti većim udjelom pušača u tom dijelu svijeta, kao i raširenom navikom žvakanja duhana.

Više od tri četvrtine pacijenata zabilježenih u ovom istraživanju su muškarci, njih 26 od 34. Prema podacima iz svjetske literature rak usne šupljine i orofarinksa muškarce pogađa dva puta češće od žena, (3,4,8) dok je u ovom istraživanju udio muškaraca bio tri puta veći od udjela žena. U velikoj američkoj studiji 58,8% ispitanika bili su muškarci, što odgovara podacima iz svjetske literature. U toj istoj studiji udio muškaraca među pacijentima koji su imali karcinom orofarinksa iznosio je 69,4%, dok je udio muškaraca sa rakom usne šupljine iznosio 54% (42). Isti trend opaža se i ovim istraživanjem, gdje su čak svi pacijenti sa karcinomom orofarinksa bili muškarci. Nešto veća učestalost raka usne šupljine i orofarinksa kod muškaraca prikazana ovim istraživanjem mogla bi se objasniti malim uzorkom ispitanika posljedično niskom broju hospitalizacija uslijed Covid-19 pandemije.

Konzumacija duhanskih proizvoda predstavlja glavni rizični čimbenik za rak usne šupljine. Postotak muškaraca koji imaju anamnestički podatak o konzumaciji duhanskih proizvoda u ovoj studiji je 88%, dok 40% žena ima anamnestički potvrđenu konzumaciju istih. U studiji iz sjeverne Italije, Negri i suradnici iznose slične podatke, 81-87% muškaraca sa rakom usne šupljine i 42-47% žena konzumirali su duhanske proizvode. Također u ovom istraživanju 59% muškaraca izjasnilo se da konzumira alkohol, dok se niti jedna žena nije izjasnila da konzumira alkohol. Negri i suradnici u svom istraživanju navode da je 60% muškaraca i svega 15% žena sa rakom usne šupljine konzumiralo alkohol (45). Ovi rezultati usporedivi su sa onima dobivenim ovim istraživanjem. Podaci u oba istraživanja odnose se samo na pacijente sa rakom usne šupljine, a ne orofarinksa, budući da se niti jedan pacijent sa karcinomom orofarinksa u ovom istraživanju nije izjasnio da konzumira duhanske i/ili alkoholne proizvode. Upravo navedeno u skladu je sa podacima iz svjetske literature, gdje se HPV sve više razmatra kao glavni rizični čimbenik za karcinom orofarinksa (15).

U istraživanju je praćena prisutnost komorbiditeta: hipertenzije, srčanih bolesti i šećerne bolesti tipa dva. Kod 52% ispitanika bio je prisutan barem jedan od ovih komorbiditeta. Najčešći komorbiditet bila je hipertenzija sa 17, zatim srčane bolesti sa deset i šećerna bolest tipa dva sa pet ispitanika. U Danskoj studiji provedenoj na 1183 pacijenta najčešći utvrđeni komorbiditeti kod pacijenata sa rakom usne šupljine i orofarinksa bila je kronična opstruktivna plućna bolest i periferna vaskularna bolesti (46). Brazilsko istraživanje utvrdilo je da su među njihovim ispitanicima sa rakom use šupljine najčešći kardiovaskularni komorbiditeti (47), dok su istraživači sa Tajvana zabilježili šećernu bolest tipa 2 kao najčešći komorbiditet u pacijenata sa rakom usne šupljine i orofarinksa (48).

Najveći broj tumora u ovom istraživanju, njih 67%, bio je lokaliziran u „potkovi“ usne šupljine, kojom su obuhvaćeni dno usne šupljine, jezik i retromolarno područje. Od upravo nabrojenih, dno usne šupljine najčešće je zahvaćena sublokalizacija sa 31% svih tumora. Moro i suradnici u istraživanju provedenom u Brazilu zabilježili su jezik kao najčešću sublokalizaciju tumora (28%), dok je dno usne šupljine bilo na zadnjem mjestu po učestalosti (14%) (49). Međutim, Dittmann i suradnici u svojoj studiji iz Njemačke, provedenoj na 1486 ispitanika bilježe najviše tumora dna usne šupljine sa 56,5%, a tek 15% svih tumora bilo je na jeziku (50). Slične brojke o učestalosti tumora orofarinksa dobivene su u ovom istraživanju (12%) te Brazilskom (15%) i Njemačkom (9,1%).

Podaci studija iz Azijskih zemalja, naročito Indije, Pakistana i Tajvana bilježe nešto drugačije sublokalizacije tumora. Akhilesh i suradnici u istraživanju iz Indije navode bukalnu sluznicu kao najčešću sublokalizaciju tumora usne šupljine sa prevalencijom od 35,5% (51). Navedeno se objašnjava rasprostranjenom navikom žvakanja duhanskih proizvoda u tom dijelu svijeta.

Gradus tumora kojim se označava diferenciranost tumorskih stanica u ovom istraživanju u 48% slučajeva bio je II, u 31% slučajeva I, a 21% tumora bilo je gradusa III koji označava slabo diferencirane tumorske stanice. Slične rezultate u svojoj studiji prikazali su Moro i suradnici sa 49% tumora gradusa II, 36% tumora gradusa I i 12% slabo diferenciranih tumora gradusa III (49). Istraživanje sa Tajvana također bilježi sličnu raspodjelu diferenciranosti tumora sa 78,6% tumora gradusa I i II te 21,4% tumora gradusa III (52).

Između ostalog u ovom istraživanju patohistološki se ispitala perineuralna (PNI) i limfovaskularna invazija (LVI) tumora te ektranodalno širenje tumora (ENE).

PNI se odnosi na sklonost tumorskih stanica da napadaju živčane snopove u okolnim tkivima. Prepoznat je kao neovisni pokazatelj loše prognoze kod kolorektalnog karcinoma i malignih tumora žlijezda slinovnica. Međutim, kod raka usne šupljine i orofarinksa ne postoji konsenzus među istraživačima o njegovoj prognostičkoj važnosti. LVI se klasificira prema prisutnosti ili odsutnosti tumorskih stanica unutar stijenki ili lumena krvnih ili limfnih žila. LVI se pokazao kao vrijedan prognostički alat, povezan s niskim stopama preživljavanja i visokim rizikom od recidiva (53).

Perineuralna invazija i ektranodalno širenje tumora zabilježeno je kod 21% ispitanika, dok je limfovaskularna invazija bila prisutna u 38% slučajeva. Svi pacijenti kod kojih je zabilježena PNI, LVI i ENE bili su u trećem ili četvrtom stadiju bolesti. Ispitanicima tajvanskog istraživanja u 44,9% slučajeva zabilježena je PNI i LVI, a ENE je bila prisutna kod 21,4% ispitanika što je neznatno više nego u ovom istraživanju (52). Studija koju su objavili Jardim i suradnici PNI bilježi kod 50%, a LVI kod 40,8% ispitanika (53). U obje navedene studije ispitanici su bili u trećem i četvrtom stadiju bolesti.

Veličina tumora kao jedan od parametara TNM klasifikacije određuje se dubinom invazije tumora ili veličinom tumora prikazanom nekom od slikovnih metoda, utvrđenom pregledom ili izmjerenom pri patohistološkoj analizi. U ovom istraživanju udio pacijenata klasificiranih kao T1 iznosi 35%, T3 i T4 32% te T2 24%. Svega 9% tumora je bilo in situ. U izraelskom istraživanju veličina tumora imala je donekle sličnu raspodjelu, osim T4 stadija u kojem se rezultati razilaze, oni bilježe najmanje T4 tumora (52). Njemačko istraživanje prikazuje isti trend raspodjele veličina tumora, sa najviše T1 zatim T2 i T4, a najmanje T3 tumora (54). U istraživanju iz Indije Biswas i suradnici prikazuju daleko najviše lokalno uznapredovanih tumora veličine T3 i T4 (55). Ovakva raspodjela uvelike se razlikuje od one u ovom

istraživanju, no ako se uzme u obzir vrlo visoka incidencija raka usne šupljine i orofarinksa u Indiji te niži socioekonomski status i ograničena dostupnost zdravstvene zaštite, razlike su jasnije. Međutim, ipak je udio pacijenata sa kliničkim stadijem IV bolesti u ovoj studiji najviši, njih 12 od 34, a zatim slijedi stadij I sa 11 pacijenata. Slično istraživanje provedeno u KBC Rijeka 2017. godine ima nešto drukčije rezultate, sa najviše pacijenata u kliničkom stadiju II (56). Ovakva razlika mogla bi biti posljedica Covid-19 pandemije, uslijed koje je velik broj operativnih zahvata više puta odgođen zbog nepovoljne epidemiološke situacije, a manje pacijenata je dolazilo na preglede, rezultirajući većim brojem uznapredovanih stadija bolesti.

Svi pacijenti iz ove studije operativno su liječeni, 71% pacijenata podvrgnuto je istovremenoj eksciziji tumora i disekciji vrata, dok je kod 29% učinjena intraoralna ekscizija tumora bez disekcije vrata. Vrlo slične postotke u svom istraživanju iznose Wu i suradnici, sa 78% istovremenih disekcija i ekscizija tumora, a 22% intraoralnih ekscizija tumora bez disekcije vrata (57). Preko 90% pacijenata sa limfadenektomijom podvrgnuto je jednostranoj disekciji vrata. Tek je u dvoje pacijenata učinjena obostrana disekcija vrata. Dvije njujorške studije provedene u Memorial Sloan Kettering Cancer Center iznose slične podatke o broju unilateralnih i bilateralnih disekcija vrata. U oba istraživanja udio unilateralnih disekcija kreće se oko 97% (58,59).

13. Zaključci:

1. Incidencija raka usne šupljine i orofarinksa najveća je nakon 65. godine sa 65% slučajeva.
2. Rak usne šupljine i orofarinksa češće zahvaća muški spol sa 76% slučajeva.
3. Većina oboljelih pacijenata konzumira duhanske proizvode, njih 77%.
4. Najučestaliji komorbiditet je hipertenzija, prisutna kod 50% pacijenata.
5. Tumori su najčešće lokalizirani u „potkovi“ usne šupljine, sa 67% slučajeva.
6. Najveći broj tumora je umjereno diferencirano, gradusa II, i to u 48% slučajeva.
7. Perineuralna invazija prisutna je kod približno jedne petine ispitanika.
8. Limfovaskularna invazija prisutna je kod približno dvije petine ispitanika.
9. Ekstranodalno širenje prisutno je kod približno jedne petine ispitanika.
10. Najveći broj tumora klasificiran je kao T1 i T2, njih 59%, dok su limfni čvorovi bili negativni kod približno 62% pacijenata.
11. Najveći broj pacijenata prezentira se u stadiju IV bolesti, njih 35%.
12. Približno tri četvrtine pacijenata, njih 71%, podvrgnuto je istovremenoj eksciziji tumora i disekciji vrata.
13. Većina disekcija vrata bile su unilateralne (92%) i selektivne (71%).
14. Približno polovica pacijenata, njih 47%, primila je adjuvantnu radioterapiju.

14. Sažetak

Rak usne šupljine i orofarinksa spada među deset najčešćih zloćudnih bolesti u svijetu, a među prve tri u zemljama u razvoju. Javlja se dvostruko češće kod muškaraca. Glavni rizični čimbenici su uporaba duhanskih i alkoholnih proizvoda, kao i HPV infekcija. HPV se posebno ističe kao rizični faktor za orofaringealni karcinom. Neki pacijenti razviju prekancerozne lezije, a leukoplakija i eritroplakija su najčešće; potonja nosi značajno veći rizik od maligne transformacije. Rak usne šupljine klinički je lako dijagnosticirati budući da se većina tumora prezentira kao ulkusi s nepravilnim rubovima. Primarno liječenje je kirurško i uključuje eksciziju tumora i disekciju vrata. U uznapredovalim stadijima bolesti koristi se i adjuvantna radioterapija.

Cilj istraživanja bio je prikazati, analizirati i usporediti opće, kliničke i patohistološke podatke kirurški liječenih bolesnika KBC-a Rijeka u četverogodišnjem razdoblju (2020.-2023.). Studija uključuje 34 pacijenta. Analiza podataka otkrila je da su većina pacijenata bili muškarci i da su konzumirali duhanske proizvode, a polovica je patila od hipertenzije. Dno usne šupljine i jezik bile su najčešće zahvaćene podlokacije, a četiri pacijenta imala su karcinom orofarinksa. Svi tumori bili su planocelularnog porijekla. Približno jedna trećina pacijenata imala je tumor veličine T3 i T4, a najveći udio pacijenata bio je u četvrtom stadiju bolesti. Većina bolesnika podvrgnuta je istodobnoj eksciziji tumora i disekciji vrata, a otprilike polovica je primila adjuvantnu radioterapiju.

Ključne riječi: rak usne šupljine, orofarinks, HPV infekcija, prekancerozne lezije, kirurško liječenje

15. Summary

Cancer of the oral cavity and oropharynx ranks among the top ten most common malignancies worldwide and is among the top three in developing countries. It occurs twice as often in men. The main risk factors are the use of tobacco and alcohol products, as well as HPV infection. HPV is particularly noted as a risk factor for oropharyngeal cancers. Some patients develop precancerous lesions, with leukoplakia and erythroplakia being the most common; the latter carries a significantly higher risk of malignant transformation. Oral cavity cancer is clinically easy to diagnose since most tumors present as ulcers with irregular edges. The primary treatment is surgical and involves tumor excision and neck dissection. In advanced stages of the disease, adjuvant radiotherapy is also used.

The aim of the research was to present, analyze, and compare general, clinical, and pathohistological data of surgically treated patients at KBC Rijeka over a four-year period (2020-2023). The study includes 34 patients. Data analysis revealed that the majority of patients were male and consumed tobacco products, with half suffering from hypertension. The floor of the mouth and tongue were the most commonly affected sublocations, and four patients had oropharyngeal cancer. All tumors were of squamous cell origin. Approximately one-third of patients were diagnosed with T3 and T4 classified tumors at the time of diagnosis, with the largest proportion of patients being in the fourth stage of the disease. Most patients underwent simultaneous tumor excision and neck dissection, and approximately half received adjuvant radiotherapy.

Key words: oral cancer, oropharynx, HPV infection, precancerous lesions, surgical treatment

16. Literatura

1. Križan Z. Kompendij anatomije čovjeka: Pregled građe glave, vrata i leđa : za studente opće medicine i stomatologije. Dio 2. 3rd ed. Školska knjiga; 1997.
2. Lukšić I. Maksilofacijalna kirurgija. 1st ed. Naklada Ljevak; 2019.
3. Vigneswaran N, Williams MD. Epidemiologic trends in head and neck cancer and aids in diagnosis. *Oral and Maxillofacial Surgery Clinics of North America* [Internet]. 2014 May [citirano 18.06.2024.];26(2):123–41. Dostupno na:
<https://linkinghub.elsevier.com/retrieve/pii/S1042369914000028>
4. Sung H, Ferlay J, Siegel RL, Laversanne M, Soerjomataram I, Jemal A, et al. Global cancer statistics 2020: globocan estimates of incidence and mortality worldwide for 36 cancers in 185 countries. *CA Cancer J Clin*. 2021 May;71(3):209–49.
5. American Cancer Society [Internet]. 2024 [citirano 18.06.2024.]. Oral cavity & oropharyngeal cancer key statistics 2021. Dostupno na:
<https://www.cancer.org/cancer/types/oral-cavity-and-oropharyngeal-cancer/about/key-statistics.html>
6. Lingen MW, Abt E, Agrawal N, Chaturvedi AK, Cohen E, D’Souza G, et al. Evidence-based clinical practice guideline for the evaluation of potentially malignant disorders in the oral cavity: A report of the American Dental Association. *J Am Dent Assoc*. 2017 Oct;148(10):712-727.e10.

7. Coelho KR. Challenges of the oral cancer burden in India. *J Cancer Epidemiol.* 2012;2012:701932.
8. Rivera C. Essentials of oral cancer. *Int J Clin Exp Pathol.* 2015;8(9):11884–94.
9. Chi AC, Day TA, Neville BW. Oral cavity and oropharyngeal squamous cell carcinoma--an update. *CA Cancer J Clin.* 2015;65(5):401–21.
10. Shibahara T. [Oral cancer -diagnosis and therapy-]. *Clin Calcium.* 2017;27(10):1427–33.
11. Lee YCA, Marron M, Benhamou S, Bouchardy C, Ahrens W, Pohlabein H, et al. Active and involuntary tobacco smoking and upper aerodigestive tract cancer risks in a multicenter case-control study. *Cancer Epidemiol Biomarkers Prev.* 2009 Dec;18(12):3353–61.
12. Rochefort J, Karagiannidis I, Baillou C, Belin L, Guillot-Delost M, Macedo R, et al. Defining biomarkers in oral cancer according to smoking and drinking status. *Front Oncol.* 2022;12:1068979.
13. Gandini S, Botteri E, Iodice S, Boniol M, Lowenfels AB, Maisonneuve P, et al. Tobacco smoking and cancer: A meta-analysis. *Intl Journal of Cancer [Internet].* 2008 Jan [citirano 18.06.2024.];122(1):155–64. Dostupno na: <https://onlinelibrary.wiley.com/doi/10.1002/ijc.23033>
14. Chai KB, Jafarey NA, Mahmood Z, Zaidi SHM. Habits and diet pattern of cases of carcinoma of the oral cavity and oropharynx: *Plastic and Reconstructive Surgery [Internet].* 1978 Dec [citirano 18.06.2024.];62(6):925. Dostupno na: <http://journals.lww.com/00006534-197812000-00096>

15. D'Souza G, McNeel TS, Fakhry C. Understanding personal risk of oropharyngeal cancer: risk-groups for oncogenic oral HPV infection and oropharyngeal cancer. *Annals of Oncology* [Internet]. 2017 Dec [citirano 18.06.2024.];;28(12):3065–9. Dostupno na: <https://linkinghub.elsevier.com/retrieve/pii/S0923753419353979>

16. Papadiochou S, Papadiochos I, Perisanidis C, Papadogeorgakis N. Medical practitioners' educational competence about oral and oropharyngeal carcinoma: a systematic review and meta-analysis. *British Journal of Oral and Maxillofacial Surgery* [Internet]. 2020 Jan [citirano 18.06.2024.];;58(1):3–24. Dostupno na: <https://linkinghub.elsevier.com/retrieve/pii/S0266435619303237>

17. Mello FW, Miguel AFP, Dutra KL, Porporatti AL, Warnakulasuriya S, Guerra ENS, et al. Prevalence of oral potentially malignant disorders: A systematic review and meta-analysis. *J Oral Pathology Medicine* [Internet]. 2018 Aug [citirano 18.06.2024.] ; 47(7):633–40. Dostupno na: <https://onlinelibrary.wiley.com/doi/10.1111/jop.12726>

18. Petti S. Pooled estimate of world leukoplakia prevalence: a systematic review. *Oral Oncology* [Internet]. 2003 Dec [citirano 18.06.2024.];39(8):770–80. Dostupno na: <https://linkinghub.elsevier.com/retrieve/pii/S1368837503001027>

19. Jr SS, Gorsky M, Ms FL Dds,. Oral leukoplakia and malignant transformation. A follow-up study of 257 patients. *Cancer* [Internet]. 1984 Feb 1 [citirano 18.06.2024.];53(3):563–8. Dostupno na: [https://onlinelibrary.wiley.com/doi/10.1002/1097-0142\(19840201\)53:3<563::AID-CNCR2820530332>3.0.CO;2-F](https://onlinelibrary.wiley.com/doi/10.1002/1097-0142(19840201)53:3<563::AID-CNCR2820530332>3.0.CO;2-F)

20. Van Der Waal I, Schepman KP, Van Der Meij EH, Smeele LE. Oral leukoplakia: a Clinicopathological review. *Oral Oncology* [Internet]. 1997 Sep [citirano

- 18.06.2024.];33(5):291–301.Dostupno na:
<https://linkinghub.elsevier.com/retrieve/pii/S136883759700002X>
21. Van Der Waal I. Potentially malignant disorders of the oral and oropharyngeal mucosa; terminology, classification and present concepts of management. *Oral Oncology* [Internet]. 2009 Apr [citirano 18.06.2024.];45(4–5):317–23.Dostupno na:
<https://linkinghub.elsevier.com/retrieve/pii/S1368837508001711>
22. Thomas G, Hashibe M, Jacob BJ, Ramadas K, Mathew B, Sankaranarayanan R, et al. Risk factors for multiple oral premalignant lesions. *Intl Journal of Cancer* [Internet]. 2003 Nov [citirano 18.06.2024.];107(2):285–91. Dostupno na:
<https://onlinelibrary.wiley.com/doi/10.1002/ijc.11383>
23. Zendeli-Bedjeti L, Popovska M, Atanasovska-Stojanovska A, Duvlis S. Human papillomavirus as a potential risk factor for oral premalignant lesions. *Acta clinica Croatica* [Internet]. 2017 Sep 1 [citirano 18.06.2024.];56.(3.):369–74. Dostupno na:
<https://hrcak.srce.hr/clanak/281917>
24. Reichart PA, Philipsen HP. Oral erythroplakia—a review. *Oral Oncology* [Internet]. 2005 Jul [citirano 18.06.2024.];41(6):551–61. Dostupno na:
<https://linkinghub.elsevier.com/retrieve/pii/S136883750500028X>
25. Eltohami YI, Suleiman AM. Clinical presentation of wide field of cancerization associated with oral squamous cell carcinoma. Gasparro R, editor. *International Journal of Dentistry* [Internet]. 2023 Mar 17 [citirano 18.06.2024.];2023:1–7. Dostupno na:
<https://www.hindawi.com/journals/ijd/2023/7530295/>
26. Bobdey S, Sathwara J, Jain A, Saoba S, Balasubramaniam G. Squamous cell carcinoma of buccal mucosa: An analysis of prognostic factors. *South Asian J Cancer* [Internet].

- 2018 Jan [citirano 18.06.2024.];07(01):49–54. Dostupno na: http://www.thieme-connect.de/DOI/DOI?10.4103/sajc.sajc_317_16
27. Lechner M, Liu J, Masterson L, Fenton TR. HPV-associated oropharyngeal cancer: epidemiology, molecular biology and clinical management. *Nat Rev Clin Oncol* [Internet]. 2022 May [citirano 18.06.2024.];19(5):306–27. Dostupno na: <https://www.nature.com/articles/s41571-022-00603-7>
28. Bagan J, Sarrion G, Jimenez Y. Oral cancer: Clinical features. *Oral Oncology* [Internet]. 2010 Jun [citirano 18.06.2024.];46(6):414–7. Dostupno na: <https://linkinghub.elsevier.com/retrieve/pii/S1368837510000989>
29. Belušić-Gobić M. Karcinom usne šupljine i orofaringsa : nastavna skripta [Internet]. Sveučilište u Rijeci; 2018 [citirano 18.06.2024.]. Dostupno na: <https://urn.nsk.hr/urn:nbn:hr:184:447948>
30. Shah JP, Johnson NW, Batsakis JG, editors. *Oral cancer*. London : New York, NY: Martin Dunitz ; Distributed in the United States by Thieme New York; 2003. 496 p.
31. Montero PH, Patel SG. Cancer of the oral cavity. *Surgical Oncology Clinics of North America* [Internet]. 2015 Jul [citirano 18.06.2024.];24(3):491–508. Dostupno na: <https://linkinghub.elsevier.com/retrieve/pii/S1055320715000319>
32. Zanoni DK, Patel SG. New AJCC: How does it impact oral cancers? *Oral Oncology* [Internet]. 2020 May [citirano 18.06.2024.];104:104607. Dostupno na: <https://linkinghub.elsevier.com/retrieve/pii/S1368837520300439>
33. Shah JP. Patterns of cervical lymph node metastasis from squamous carcinomas of the upper aerodigestive tract. *The American Journal of Surgery* [Internet]. 1990 Oct [citirano

18.06.2024.];160(4):405–9. Dostupno na:

<https://linkinghub.elsevier.com/retrieve/pii/S0002961005805549>

34. Andersen PE, Warren F, Spiro J, Burningham A, Wong R, Wax MK, et al. Results of selective neck dissection in management of the node-positive neck. *Arch Otolaryngol Head Neck Surg* [Internet]. 2002 Oct 1 [citirano 18.06.2024.];128(10):1180. Dostupno na: <http://archotol.jamanetwork.com/article.aspx?doi=10.1001/archotol.128.10.1180>
35. Bulsara VM, Worthington HV, Glenny AM, Clarkson JE, Conway DI, Macluskey M. Interventions for the treatment of oral and oropharyngeal cancers: surgical treatment. Cochrane Oral Health Group, editor. *Cochrane Database of Systematic Reviews* [Internet]. 2018 Dec 24 [citirano 18.06.2024.]; Dostupno na: <https://doi.wiley.com/10.1002/14651858.CD006205.pub4>
36. Campana JP, Meyers AD. The surgical management of oral cancer. *Otolaryngologic Clinics of North America* [Internet]. 2006 Apr [citirano 18.06.2024.];39(2):331–48. Dostupno na: <https://linkinghub.elsevier.com/retrieve/pii/S0030666505001556>
37. Shanti RM, O'Malley BW. Surgical management of oral cancer. *Dental Clinics of North America* [Internet]. 2018 Jan [citirano 18.06.2024.];62(1):77–86. Dostupno na: <https://linkinghub.elsevier.com/retrieve/pii/S0011853217300927>
38. Nandini DB, Rao RoopaS, Hosmani J, Khan S, Patil S, Awan KH. Novel therapies in the management of oral cancer: An update. *Disease-a-Month* [Internet]. 2020 Dec [citirano 18.06.2024.];66(12):101036. Dostupno na: <https://linkinghub.elsevier.com/retrieve/pii/S0011502920300985>

39. Lin A. Radiation therapy for oral cavity and oropharyngeal cancers. *Dental Clinics of North America* [Internet]. 2018 Jan [citirano 18.06.2024.];62(1):99–109. Dostupno na: <https://linkinghub.elsevier.com/retrieve/pii/S0011853217300940>
40. Stenson KM, Kunnavakkam R, Cohen EEW, Portugal LD, Blair E, Haraf DJ, et al. Chemoradiation for patients with advanced oral cavity cancer. *The Laryngoscope* [Internet]. 2010 Jan [citirano 18.06.2024.];120(1):93–9. Dostupno na: <https://onlinelibrary.wiley.com/doi/10.1002/lary.20716>
41. Bernier J, Dommé C, Ozsahin M, Matuszewska K, Lefèbvre JL, Greiner RH, et al. Postoperative irradiation with or without concomitant chemotherapy for locally advanced head and neck cancer. *N Engl J Med* [Internet]. 2004 May 6 [citirano 18.06.2024.];350(19):1945–52. Dostupno na: <http://www.nejm.org/doi/abs/10.1056/NEJMoa032641>
42. Goldenberg D, Mackley H, Koch W, Bann DV, Schaefer EW, Hollenbeak CS. Age and stage as determinants of treatment for oral cavity and oropharyngeal cancers in the elderly. *Oral Oncology* [Internet]. 2014 Oct [citirano 18.06.2024.];50(10):976–82. Dostupno na: <https://linkinghub.elsevier.com/retrieve/pii/S1368837514002000>
43. National Cancer Institute [Internet]. 2024 [citirano 18.06.2024.]. Cancer of the oral cavity and pharynx - cancer stat facts. Dostupno na: <https://seer.cancer.gov/statfacts/html/oralcav.html>
44. Taneja Mathur P, Dayal P, M Pai K. Correlation of clinical patterns of oral squamous cell carcinoma with age, site sex and habits. Kailasam S, editor. *JIAOMR* [Internet]. 2011 Apr [citirano 18.06.2024.];23:81–5. Dostupno na:

<http://www.jaypeejournals.com/eJournals/ShowText.aspx?ID=1353&Type=FREE&TYP=TOP&IN=~eJournals/images/JPLOGO.gif&IID=115&isPDF=YES>

45. Negri E, La Vecchia C, Franceschi S, Tavani A. Attributable risk for oral cancer in northern Italy. *Cancer Epidemiol Biomarkers Prev.* 1993;2(3):189–93.
46. Ghanizada M, Jakobsen KK, Jensen JS, Wessel I, Filtenborg Tvedskov J, Grønhøj C, et al. The impact of comorbidities on survival in oral cancer patients: a population-based, case-control study. *Acta Oncologica* [Internet]. 2021 Feb 1 [citirano 18.06.2024.];60(2):173–9. Dostupno na: <https://www.tandfonline.com/doi/full/10.1080/0284186X.2020.1836393>
47. Ribeiro KDCB, Kowalski LP, Latorre MDRDDO. Perioperative complications, comorbidities, and survival in oral or oropharyngeal cancer. *Arch Otolaryngol Head Neck Surg* [Internet]. 2003 Feb 1 [citirano 18.06.2024.];129(2):219. Dostupno na: <http://archotol.jamanetwork.com/article.aspx?doi=10.1001/archotol.129.2.219>
48. Yang YH, Warnakulasuriya S. Effect of comorbidities on the management and prognosis in patients with oral cancer. *Translational Research in Oral Oncology* [Internet]. 2016 Jan 1 [citirano 18.06.2024.];1:2057178X1666996. Dostupno na: <http://journals.sagepub.com/doi/10.1177/2057178X16669961>
49. Moro JDS, Maroneze MC, Ardenghi TM, Barin LM, Danesi CC. Oral and oropharyngeal cancer: epidemiology and survival analysis. *Einstein (São Paulo)* [Internet]. 2018 Jun 7 [citirano 18.06.2024.];16(2). Dostupno na: http://www.scielo.br/scielo.php?script=sci_arttext&pid=S1679-45082018000200205&lng=en&tlng=en

50. Jehn P, Dittmann J, Zimmerer R, Stier R, Jehn M, Gellrich NC, et al. Survival rates according to tumour location in patients with surgically treated oral and oropharyngeal squamous cell carcinoma. *Anticancer Res* [Internet]. 2019 May [citirano 18.06.2024.];39(5):2527–33. Dostupno na: <http://ar.iarjournals.org/lookup/doi/10.21873/anticanres.13374>
51. Krishna A, Singh RK, Singh S, Verma P, Pal US, Tiwari S. Demographic risk factors, affected anatomical sites and clinicopathological profile for oral squamous cell carcinoma in a north indian population. *Asian Pacific Journal of Cancer Prevention* [Internet]. 2014 Aug 30 [citirano 18.06.2024.];15(16):6755–60. Dostupno na: <http://koreascience.or.kr/journal/view.jsp?kj=POCPA9&py=2014&vnc=v15n16&sp=6755>
52. Ting KC, Lee TL, Li WY, Chang CF, Chu PY, Wang YF, et al. Perineural invasion/lymphovascular invasion double positive predicts distant metastasis and poor survival in T3–4 oral squamous cell carcinoma. *Sci Rep* [Internet]. 2021 Oct 5 [citirano 18.06.2024.];11(1):19770. Dostupno na: <https://www.nature.com/articles/s41598-021-99280-2>
53. Jardim JF, Francisco ALN, Gondak R, Damascena A, Kowalski LP. Prognostic impact of perineural invasion and lymphovascular invasion in advanced stage oral squamous cell carcinoma. *International Journal of Oral and Maxillofacial Surgery* [Internet]. 2015 Jan [citirano 18.06.2024.];44(1):23–8. Dostupno na: <https://linkinghub.elsevier.com/retrieve/pii/S0901502714003919>
54. Meier JK, Schuderer JG, Zeman F, Klingelhöffer Ch, Hullmann M, Spanier G, et al. Health-related quality of life: a retrospective study on local vs. microvascular reconstruction in patients with oral cancer. *BMC Oral Health* [Internet]. 2019 Dec

[citirano 18.06.2024.];19(1):62. Dostupno na:

<https://bmcoralhealth.biomedcentral.com/articles/10.1186/s12903-019-0760-2>

55. Biswas NK, Das C, Das S, Maitra A, Nair S, Gupta T, et al. Lymph node metastasis in oral cancer is strongly associated with chromosomal instability and DNA repair defects. *Intl Journal of Cancer* [Internet]. 2019 Nov [citirano 18.06.2024.];145(9):2568–79. Dostupno na: <https://onlinelibrary.wiley.com/doi/10.1002/ijc.32305>
56. Mavrinac M. Kirurško liječenje oralnih karcinoma [Internet] [info:eu-repo/semantics/masterThesis]. University of Rijeka. Faculty of Medicine. Department of Maxillofacial Surgery; 2018 [citirano 18.06.2024.]. Dostupno na: <https://urn.nsk.hr/urn:nbn:hr:184:782626>
57. Wu Q, Xia Y, Qiu L, Wen S, Li Q, Gao X, et al. Do patients with cN0 oral squamous cell carcinoma benefit from elective neck dissection? A large-scale population-based study. *BMC Oral Health* [Internet]. 2024 Jan 6 [citirano 18.06.2024.];24(1):32. Dostupno na: <https://bmcoralhealth.biomedcentral.com/articles/10.1186/s12903-023-03632-5>
58. Shah JP. Patterns of cervical lymph node metastasis from squamous carcinomas of the upper aerodigestive tract. *The American Journal of Surgery* [Internet]. 1990 Oct [citirano 18.06.2024.];160(4):405–9. Dostupno na: <https://linkinghub.elsevier.com/retrieve/pii/S0002961005805549>
59. Shah JP, Candela FC, Poddar AK. The patterns of cervical lymph node metastases from squamous carcinoma of the oral cavity. *Cancer* [Internet]. 1990 Jul 1 [citirano 18.06.2024.];66(1):109–13. Dostupno na: [https://onlinelibrary.wiley.com/doi/10.1002/1097-0142\(19900701\)66:1<109::AID-CNCR2820660120>3.0.CO;2-A](https://onlinelibrary.wiley.com/doi/10.1002/1097-0142(19900701)66:1<109::AID-CNCR2820660120>3.0.CO;2-A)

17. Životopis

Andrija Marković rođen je 16. srpnja 1998. u Düsseldorfu. Pohađao je Gimnaziju Andrije Mohorovičića u Rijeci. Po završetku srednje škole upisuje integrirani preddiplomski i diplomski sveučilišni studiji medicine na Medicinskom fakultetu u Rijeci. Tijekom studija obnaša dužnosti demonstratora na Katedri za anatomiju i Katedri za anesteziologiju, reanimatologiju, hitnu i intenzivnu medicinu te sudjeluje u radu studentske udruge Croomsic.