

Dijabetička retinopatija i suvremeni pristup terapiji

Muhadri, Gresa

Master's thesis / Diplomski rad

2024

Degree Grantor / Ustanova koja je dodijelila akademski / stručni stupanj: **University of Rijeka, Faculty of Medicine / Sveučilište u Rijeci, Medicinski fakultet**

Permanent link / Trajna poveznica: <https://um.nsk.hr/um:nbn:hr:184:332691>

Rights / Prava: [In copyright](#)/[Zaštićeno autorskim pravom.](#)

Download date / Datum preuzimanja: **2024-10-06**



Repository / Repozitorij:

[Repository of the University of Rijeka, Faculty of Medicine - FMRI Repository](#)





SVEUČILIŠTE U RIJECI
MEDICINSKI FAKULTET
SVEUČILIŠNI INTEGRIRANI PRIJEDIPLOMSKI I DIPLOMSKI
STUDIJ MEDICINA

Gresa Muhadri

DIJABETIČKA RETINOPATIJA I SUVREMENI PRISTUP TERAPIJI

Diplomski rad

Rijeka, 2024.



SVEUČILIŠTE U RIJECI
MEDICINSKI FAKULTET
SVEUČILIŠNI INTEGRIRANI PRIJEDIPLOMSKI I DIPLOMSKI
STUDIJ MEDICINA

Gresa Muhadri
DIJABETIČKA RETINOPATIJA I SUVREMENI PRISTUP TERAPIJI
Diplomski rad

Rijeka, 2024.

Mentor rada: izv. prof. dr. sc. Tea Čaljkušić-Mance, dr.med.

Diplomski rad ocijenjen je dana _____ u/na
_____, pred povjerenstvom u sastavu:

1. izv. prof. dr. sc. Goran Pelčić, dr.med.
2. prof. dr. sc. Ines Brajac, dr.med.
3. prof. dr. sc. Dubravka Jurišić-Eržen, dr.med.

Rad sadrži 33 stranica, 5 slika, 0 tablica, 23 literaturnih navoda.

ZAHVALA

Zahvala mojoj mentorici izv. prof. dr. sc. Tei Čaljkušić-Mance, dr.med. na pristupačnosti, savjetima i stručnoj pomoći koje su me vodile tijekom pisanja ovog rada.

Posebna zahvala mojim voljenim roditeljima kojima posvećujem ovaj rad, kao i samu diplomu. Vaša beskrajna podrška, žrtva i ohrabrenje bili su temelj mog puta kroz medicinski fakultet. Hvala vam što ste mi usađivali vrijednosti upornosti i odlučnosti i oblikovali me u osobu kakva sam danas. Vaša vjera u mene, čak i kad sam sumnjala u sebe, bila je moj izvor snage.

Hvala mojem bratu i sestri što su mi uljepšavali dane dijeleći radosti i olakšavajući izazove. Blagoslovljena sam što vas imam u životu.

Ovaj uspjeh jednako je vaš kao i moj, dokaz moći obiteljske podrške i zajedništva.

Dok započinjem ovo novo poglavlje života, želim zahvaliti i svojem zaručniku Bledaru. Hvala ti što si slavio svaki moj uspjeh i bio mi bezuvjetni oslonac.

Radujem se dijeljenju još mnogih uspjeha zajedno.

SADRŽAJ

1. UVOD.....	1
2. PREGLED LITERATURE	1
2.1 DIJABETIČKA RETINOPATIJA	1
2.1.1 Anatomija retine	1
2.1.2 Faktori rizika za razvoj DR.....	3
2.1.3 Patogeneza DR.....	4
2.1.4 Klasifikacija DR.....	8
2.1.5 Dijagnostika DR.....	9
2.2 SUVREMENI PRISTUP TERAPIJI DIJABETIČKE RETINOPATIJE	12
2.2.1 Farmakoterapija DR	12
2.2.1.1 anti VEGF.....	12
2.2.1.2 Steroidi	13
2.2.2 Laserska terapija DR	14
2.2.2.1 Panretinalna fotokoagulacija	15
2.2.2.2 Fokusirana laserska terapija	15
2.2.3 Kirurško liječenje DR.....	16
2.2.4 Genska terapija DR	20
2.2.5 Terapija DR matičnim stanicama	22
3. RASPRAVA	24
4. ZAKLJUČAK.....	25
5. SAŽETAK	26
6. SUMMARY	28
7. LITERATURA	30
8. ŽIVOTOPIS.....	33

POPIS SKRAĆENICA I AKRONIMA

ATF - aminoterminalni fragment

BMSCs - stromalne stanice koštane srži

BRB – krvno-retinalna barijera

CAD - kalretikulin antiangiogeni domen

CD – klaster diferencijacije

DEX – deksametazon

DME – dijabetički makularni edem

DR – dijabetička retinopatija

EGR1 - Early Growth Response 1

EPCs - Stanice endotelnih progenitora

ERG – elektroretinografija

HbA1C – glikozilirani hemoglobin

hESCs - humane embrionske matične stanice

HGFK1 - kringle 1 domena faktora rasta hepatocita

hMSCs - humane mezenhimske matične stanice

hPSCs - humane pluripotentne matične stanice

hRPCs - humane progenitorske stanice mrežnice

ICAM-1 - međustanična adhezijska molekula-1

IL – interleukin

IVTA - intravitrealna injekcija triamcinolon acetonida

mRNA – glasnička ribonukleinska kiselina

NF- κ B - nuklearni faktor kappa-B

NPDR – neproliferacijska dijabetička retinopatija

NVD - neovaskularizacija diska

OCTA - optička koherentna tomografija angiografija

OCT – optička koherentna tomografija

PDR – proliferacijska dijabetička retinopatija

PEDF - pigmentni epitelni faktor

PIGF – posteljni faktor rasta

PPV – pars plana vitrektomija

PRP - panretinalna fotokoagulacija

RPE – retinalni pigmentni epitel

STTA - subtenonska injekcija triamcinolon acetona

TNF- α – tumorski faktor nekroze

VCAM-1 - vaskularna adhezijska molekula-1

VEGF – vaskularni endotelni faktor rasta

VTDR – dijabetička retinopatija koja ugrožava vid

1. UVOD

Dijabetička retinopatija, najčešća komplikacija dijabetes melitusa, vodeći je uzrok gubitka vida u radno sposobnog stanovništva. Iako se dugo smatralo da je dijabetička retinopatija poglavito posljedica mikrovaskularnih promjena, laboratorijski i klinički dokazi ukazuju da upala i neurodegeneracija mrežnice mogu pridonijeti dijabetičkom oštećenju mrežnice u ranim fazama DR (1).

Bez obzira na odlične kliničke rezultate u liječenju DR antivaskularnim endotelnim faktorom rasta, mnogo pacijenata nije imalo poboljšanje na tu terapiju zbog čega postoji žurna potreba za razvojem novih metoda liječenja (1).

U ovom radu predstavljam pregled trenutnih patofizioloških saznanja o DR, kao i modernih terapijskih pristupa u liječenju pacijenata s DR.

2. PREGLED LITERATURE

2.1 DIJABETIČKA RETINOPATIJA

2.1.1 Anatomija retine

Retina ili mrežnica je sloj fotoreceptorskih i glija stanica smještena u stražnjem segmentu oka koji hvata dolazeće fotone i prenosi ih duž neuronskih putova kao električne i kemijske signale kako bi mozak mogao percipirati vizualnu sliku. Retina s unutarnje strane graniči sa staklastim tijelom, a s vanjske strane s bjeloočnicom. Bolesti retine koje se mogu manifestirati u različitim fazama života, često ozbiljno ugrožavaju vid i posljedično kvalitetu života (2).

Fotoreceptorske stanice uključuju štapiće i čunjiće te su smještene u stražnjem dijelu slojeva retine. Štapići su osjetljiviji na slabo svjetlo (skotopski vid) i nalaze se na periferiji retine. Čunjići su osjetljiviji na dnevno svjetlo (fotopski vid) i hvataju valne duljine obojene svjetlosti. Čunjići su lokalizirani u središtu retine, u fovei (2).

Postoje tri vrste čunjića: tritani, deutani i protani, koji su nazvani prema detekciji kratkih, srednjih i dugih valnih duljina svjetlosti. Svaka vrsta čunjića detektira plave, zelene i crvene valne duljine. Preklapanje spektra valnih duljina koje detektiraju ove tri vrste čunjića rezultira vidljivim svjetlosnim spektrom koji ljudi percipiraju. Štapićaste stanice sadrže rodopsin, svjetlosno osjetljivi pigment sastavljen od retinala koji omogućava apsorpciju fotona (2).

Retina se sastoji od deset različitih slojeva koji su opisani redoslijedom od unutarnjih do vanjskih slojeva:

1. Unutarnja granična membrana – glatka granica prema staklastom tijelu
2. Sloj živčanih vlakana – aksoni ganglijskih stanica retine pomiješani s astrocitima i procesima Müllerovih stanica
3. Sloj ganglijskih stanica – tijela ganglijskih stanica
4. Unutarnji mrežasti sloj – sinapse bipolarnih i ganglijskih stanica
5. Unutarnji zrnati sloj – tijela bipolarnih stanica, horizontalnih stanica i amakrinskih stanica
6. Vanjski mrežasti sloj – sinapse bipolarnih i fotoreceptorskih stanica
7. Vanjski zrnati sloj – tijela štapića i čunjića
8. Vanjska granična membrana – spojevi između fotoreceptorskih stanica i Müllerovih stanica
9. Sloj fotoreceptora
10. Retinalni pigmentni epitel (2).

Najosjetljivije područje retine, makula, također nazvana žuta pjega zbog svog žućkastog pigmentiranog izgleda, pruža najbolju vidnu oštrinu. Nalazi se temporalno od optičkog diska pri funduskopskoj pretrazi. U središtu makule nalazi se avaskularna depresija zvana fovea, koja sadrži visoku koncentraciju čunjića (2).

Optički živac je primarni senzorni put za vizualne informacije koje fotoreceptorske stanice retine prikupljaju i prenose do mozga. Aksoni ganglijskih stanica koje tvore optički živac konvergiraju i izlaze iz oka na optičkom disku gdje nema štapića i čunjića, zbog čega se to područje i naziva slijepa pjega (2).

2.1.2 Faktori rizika za razvoj DR

Znanstvenici su proveli objedinjenu analizu koristeći podatke pojedinačnih sudionika iz populacijskih studija širom svijeta kako bi donijeli zaključke o globalnoj prevalenciji i glavnim čimbenicima rizika za dijabetičku retinopatiju i dijabetičku retinopatiju koja ugrožava vid među osobama s dijabetesom.. Proveden je sustavni pregled literature kako bi se identificirale sve populacijske studije u općoj populaciji ili kod osoba s dijabetesom koje su utvrdile prisutnost DR-a putem pregleda retine. Objedinjene procjene prevalencije izravno su dobno standardizirane prema Svjetskoj populaciji dijabetičara iz 2010. godine u dobi od 20 do 79 godina (3).

Po završetku analize ističu nekoliko ključnih točaka vezanih za glavne čimbenike rizika za dijabetičku retinopatiju:

Prvo, potvrđuju važnost tri glavna čimbenika rizika za DR - trajanje dijabetesa, HbA1c i krvni tlak. Sugeriraju da se ovi čimbenici primjenjuju u širokom rasponu od blagih do opasnih stadija DR-a (3).

Drugo, utvrdili su da je viša ukupna razina serumskog kolesterola povezana s većom prevalencijom dijabetičkog makularnog edema, čime su razjasnili prethodno kontradiktorna izvješća o ovom čimbeniku rizika. To je osobito relevantno za nedavna izvješća iz studija koja sugeriraju da fenofibrat, lijek koji mijenja lipide, može usporiti razvoj i progresiju DR-a. Međutim, fenofibrat uglavnom djeluje na trigliceride, a njegovi učinci na retinopatiju u tim studijama bili su neovisni o postignutim razinama lipida. Statini, s druge strane, nisu utjecali na težinu DR-a u nekoliko studija u kojima je to procijenjeno, iako ne kao primarni ishod (3).

Treće, pružaju procjene rizika od DR-a prema tipu dijabetesa, pri čemu su studije na osobama s dijabetesom tipa 1 trenutno rijetke. Pokazali su da je prevalencija DR-a znatno veća kod dijabetesa tipa 1 nego kod dijabetesa tipa 2, neovisno o trajanju dijabetesa. Međutim, budući da su tip dijabetesa klasificirali prema dobi pojave (mlađi ili stariji od 30 godina), u nekim studijama može doći do potencijalne pogrešne klasifikacije (npr. neke osobe s dijabetesom tipa 2 bit će mlađe od 30 godina) (3).

2.1.3 Patogeneza DR

Dijabetes uzrokuje brojne metaboličke i fiziološke abnormalnosti u retini, ali koje od tih abnormalnosti doprinose prepoznatljivim značajkama dijabetičke retinopatije manje je jasno. Sve veći broj dokaza potvrđuje da niskorazredna upala igra ključnu ulogu u patogenezi i razvoju dijabetičke retinopatije. U vitreusu i retini pacijenata s dijabetičkom retinopatijom povećani su brojni upalni čimbenici, poput interleukina-1 β , monocitnog kemotaktičkog proteina-1 i faktora nekroze tumora- α . Ti upalni čimbenici, zajedno s čimbenicima rasta kao što je vaskularni endotelni čimbenik rasta, doprinose razgradnji krvno-retinalne barijere, oštećenju krvnih žila i neuroinflamaciji, kao i patološkoj angiogenezi u dijabetičkoj retinopatiji, što je komplicirano dijabetičkim makularnim edemom i proliferacijskom dijabetičkom retinopatijom (4).

Metaboličke abnormalnosti DR uzrokovane kroničnom hiperglikemijom uključuju aktivaciju poliolnog puta, biosintetskog puta heksozamina i puta proteinkinaze C, kao i nakupljanje naprednih krajnjih produkata glikacije, što rezultira povećanom razinom reaktivnih kisikovih produkata u stanicama te pogoršanjem oksidativnog stresa i upale u retini (4).

U hiperglikemijskim uvjetima, pojačana sinteza pro-upalnih molekula potiče sintezu kemokina, upalnih citokina i drugih faktora, što dovodi do agregacije leukostaze, apoptoze stanica i curenja kapilara u retini (4).

Serumske i vitrealne razine interleukina-1 β , kojeg uglavnom proizvode makrofagi, povišene su kod pacijenata s DR. Kao moćni regulatori adhezijskih molekula, IL-1 β i faktor nekroze tumora- α potiču transkripciju nuklearnog faktora kappa-B vezanjem na njegov receptor, što dovodi do povećane ekspresije IL-6 i IL-8, kao i aktivacije kaspaze-1. Povećana razina IL-1 β pokreće se cijepanjem kaspaze-1 i potiče neovaskularizaciju kod miševa s dijabetesom. TNF- α , još jedan upalni inicijator koji posreduje aktivaciju NF- κ B, uglavnom inducira adheziju leukocita na kapilare, što dovodi do gubitka pericita i degeneracije kapilara u retinama dijabetičkih štakora. Slično tome, visoke koncentracije drugih upalnih faktora, kao što su IL-6, IL-8 i IL-12, nalaze se u staklovini pacijenata s progresivnom PDR. Pod stimulacijom pro-upalnih citokina, endotelne stanice proizvode međustanične adhezijske molekule, što dovodi do regrutiranja leukocita na kapilare. Nakon prijanjanja, ovi leukociti induciraju začepljenje kapilara i narušavaju čvrste spojeve između endotelnih stanica, uzrokujući formiranje acelularnih kapilara, curenje krvnih žila i dijabetički makularni edem. In vitro studije pokazale su da su upalni citokini, a ne hiperglikemijski podražaji, uglavnom odgovorni za apoptozu endotelnih stanica. Pored toga, adhezijske molekule poput međustanične adhezijske molekule-1 i vaskularne adhezijske molekule-1 neizravno su uključene u upalni odgovor. Hiperglikemija i oksidativni stres povećavaju ekspresiju ICAM-1 i VCAM-1, što dalje inducira adheziju leukocita na endotel kapilara u ranoj fazi DR. Miševi bez ICAM-1 značajno su zaštićeni od

vaskularnih ozljeda u eksperimentalnom DR. Integrini, poput klastera diferencijacije 11 (CD11)/CD18, odgovorni su za medijaciju adhezije leukocita u ranoj fazi DR. Aktivacija leukocita, putem vezanja integrina na adhezijsku molekulu, poput ICAM-1, na površini endotela, pojačava leukostazu i neperfuziju retine. Blokada integrina smanjuje leukostazu izazvanu dijabetesom i vaskularno curenje u retini. Osim toga, primjena antagonista leukocita značajno smanjuje retinopatiju i upalne faktore poput VEGF-a i TNF- α kod dijabetičkih štakora. Disfunkcija stanica retine također može pojačati upalu retine u početnim fazama dijabetičke retinopatije. Disfunkcija stanica retine, uključujući aktivaciju mikroglia, gliozu Müllerovih stanica, sekreciju retinalnog pigmentnog epitela, proliferaciju endotelnih stanica i "duhove" pericita, sve su uključene u narušavanje unutarnje krvno-retinalne barijere i makularni edem u progresiji DR-a (4).

Godine 1948., Michaelson je postulirao prisutnost proangiogenog faktora koji potječe iz hipoksičnih retini kod dijabetičke retinopatije. Nakon otkrića VEGF-a 1980-ih godina, povećane razine VEGF-a su zabilježene u očima s proliferacijskom dijabetičkom retinopatijom 1994. godine. Potom su injekcije VEGF-a u oči majmuna reproducirale vaskularne abnormalnosti retine koje su viđene kod neproliferacijske i proliferacijske dijabetičke retinopatije. Naknadna opsežna istraživanja fizioloških i patoloških funkcija VEGF-a dovela su do razvoja anti-VEGF lijekova (4).

VEGF obitelj, koja se sastoji od VEGFA, VEGFB, VEGFC, VEGFD i PlGF, su sekrecijski glikoproteinski ligandi, svaki od kojih se različito veže za transmembranske tirozin kinaze VEGFR1, VEGFR2 i VEGFR3. VEGFA (koji se u daljnjem tekstu spominje kao VEGF osim ako nije drugačije navedeno) veže se za VEGFR1 i VEGFR2, dok se VEGFB i PlGF vežu samo za VEGFR1. VEGFC i VEGFD vežu se za VEGFR3 i reguliraju limfangiogenezu, dok proteolitička obrada ovih liganda omogućava vezivanje za VEGFR2 (4).

Tijekom hipoksije, VEGFA je transkripcijski upreguliran, a alternativno mRNA spajanje generira nekoliko VEGFA izoforma, poput VEGFA121, VEGFA165 i VEGFA189 kod ljudi. Ove VEGFA izoforme imaju različite afinitete vezanja za izvanstanične matrikse i VEGFR2 ko-receptor, neuropilin-1. Posttranslacijska obrada VEGFA proteina dodatno diversificira njihovu distribuciju i signalne aktivnosti. U vaskularnim endotelijalnim stanicama, vezivanje VEGFA za VEGFR2 aktivira nekoliko signalnih prijenosnih kaskada, uključujući put mitogen-aktivirane protein kinaze i fosfatidil inozitol 3-kinaza (PI3K)/Akt put, čime se potiče proliferacija i migracija stanica te posljedično formiranje novih krvnih žila. Nadalje, VEGFA-VEGFR2 signal narušava adherens i tijesne spojeve između endotelijalnih stanica, što dovodi do vaskularne hiperpropusnosti i ekstravazacije tekućine. Dakle, VEGFA-VEGFR2 signal je ključan u retinalnoj angiogenezi i vaskularnom curenju kod DR (4).

U endotelijalnim stanicama, transmembranski i topivi VEGFR1 funkcionira kao mamac za VEGFA, modulirajući intenzitet VEGFR2 signala. Fiziološke funkcije VEGFR1 signalizacije u endotelu, aktivirane od strane VEGFA, VEGFB ili PlGF, smatraju se zanemarivima, jer miševi koji nemaju intracelularnu kinaznu domenu VEGFR1 su održivi i nemaju vaskularne abnormalnosti. Suprotno tome, VEGFR1 signal u monocitima i makrofazima značajno doprinosi upalnim uvjetima, korelirajući s upregulacijom VEGFB i PlGF u očima s DR (4).

Za razliku od svojih štetnih funkcija u patološkim uvjetima, VEGFA je uključen u održavanje homeostaze neuralne retine, gdje podskup neurona i Müllerove glije konstitutivno izražavaju VEGFR2. Nadalje, VEGFA koji luče retinalne pigmentne epitelne stanice je neophodan za održavanje žilnica, što izaziva zabrinutost zbog štetnih učinaka ponovljenih anti-VEGF injekcija. Unatoč tome, novi anti-VEGF lijekovi se i dalje razvijaju kako bi se produžila učinkovitost i intervali između injekcija u liječenju DR. Među njima, brolicizumab, humanizirani fragment protutijela protiv VEGFA, očekuje se da će smanjiti učestalost injekcija zbog svoje male molekularne mase i visoke intravitrealne koncentracije (5).

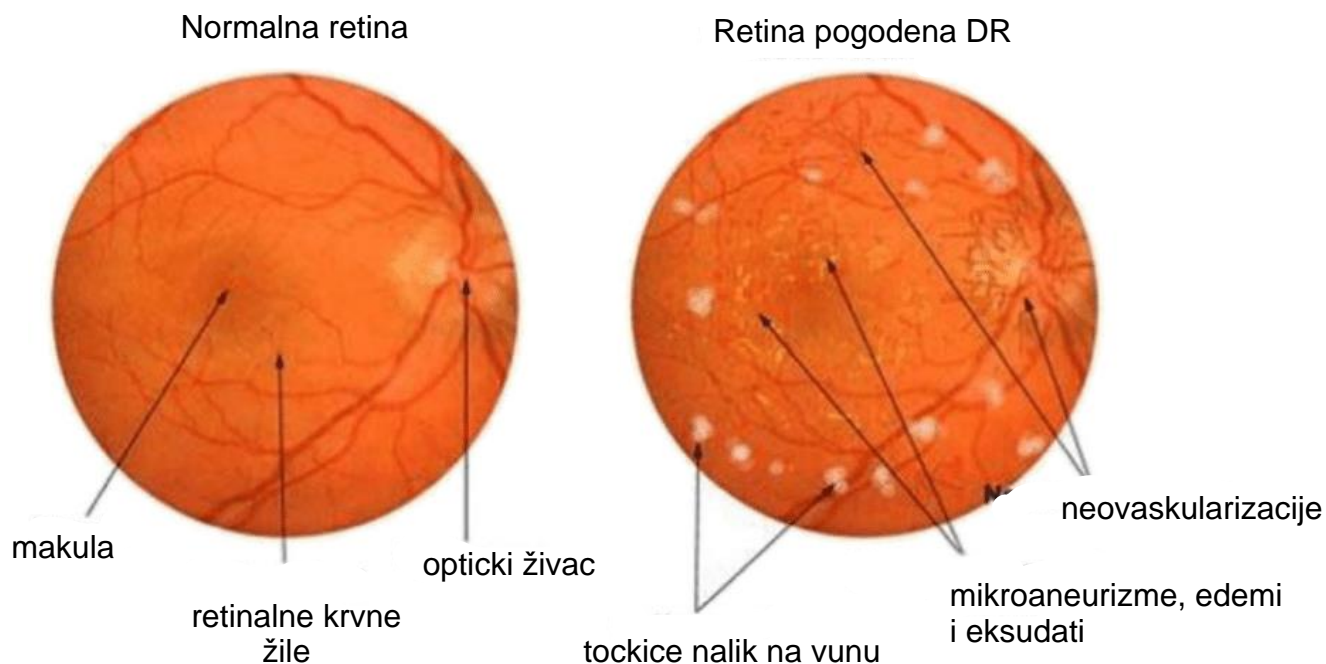
2.1.4 Klasifikacija DR

DR klinički je podijeljena u dvije faze: raniju fazu neproliferacijske dijabetičke retinopatije i napredniju fazu proliferacijske dijabetičke retinopatije (1).

NPDR karakteriziraju povećana propusnost i začepljenje kapilara kao glavne promjene na krvnim žilama mrežnice. U ovoj fazi, pregled očne pozadine može otkriti mrežnične patologije poput mikroaneurizmi, krvarenja i tvrdih eksudata, iako pacijenti mogu biti bez simptoma (1).

PDR obilježena je stvaranjem novih krvnih žila. U ovoj fazi pacijenti mogu imati ozbiljne probleme s vidom kada nove abnormalne krvne žile krvare u staklovinu (hematovitreus) ili kada dođe do traksijskog odvajanja mrežnice (1).

Važna dodatna kategorija DR je dijabetički makularni edem. Dijabetički makularni edem manifestira se kao zadebljanje mrežnice uzrokovano nakupljanjem intraretinalne tekućine, prvenstveno u unutarnjim i vanjskim pleksiformnim slojevima. Smatra se da je rezultat povećane propusnosti krvnih žila mrežnice. DME može biti prisutan u bilo kojoj fazi dijabetičke retinopatije. *Early Treatment Diabetic Retinopathy Study* (ETDRS) kriteriji za klinički značajan makularni edem su zadebljanje mrežnice u središtu makule, zadebljanje mrežnice i/ili prisutnost tvrdih eksudata u blizini ili unutar 500 μm od središta makule te područje zadebljanja mrežnice veće ili jednako jednoj veličini diska, bilo koji dio kojeg je unutar jedne promjera diska od središta makule. DME najčešći je uzrok gubitka vida među dijabetičkim pacijentima (6).



Slika 1. Fundus fotografija u boji: *Normalna i retina pogođena dijabetičkom retinopatijom (7)*

2.1.5 Dijagnostika DR

Iako je fundus fotografija u boji sa 7 standardnih polja prema protokolu *Early Treatment Diabetic Retinopathy Study (ETDRS)* desetljećima bila validirani standard za procjenu DR-a, značajni napreci u slikovnim tehnikama oka tijekom posljednjih 20 godina donijeli su nova saznanja o dijabetičkoj vaskularnoj i neuroretinalnoj patologiji. Ultrawide-field (širokokutne) fundus fotografije u boji i fluoresceinske angiografije metode su snimanja 200° (ili preko 80%) retine u jednoj slici, čime se omogućuje bolje razumijevanje perifernih promjena na dijabetičkoj retini. Prisustvo i ozbiljnost perifernih lezija retine predviđaju buduće pogoršanje DR-a. Retinalne fotografije koje koriste tehnologiju adaptivne optike za kompenzaciju aberacija valne fronte u pojedinačnim očima omogućuju snimanje s teorijskom rezolucijom do 2 μm i značajno proširuju mogućnost vizualizacije retine na staničnoj razini. Studije adaptivne optike pokazuju promjene u mozaiku čunastih fotoreceptora u dijabetičkom oku i omogućuju vizualizaciju ranih vaskularnih promjena koje se ne mogu identificirati na standardnim fotografijama (8).

Optička koherentna tomografija naširoko se koristi za snimanje dijabetičke neuralne retine, koristeći svjetlosnu interferometriju za stvaranje presječnih slika retine na kojima se mogu razlikovati pojedini slojevi. OCT omogućuje kvantitativna mjerenja debljine retine te procjenu morfoloških promjena u očima s DR-om i DME-om (8). Optička koherentna tomografija angiografija relativno je nova tehnika koja omogućuje trodimenzionalno (3D) snimanje vaskulature mrežnice i koroide. Dok se konvencionalna OCT izvrsno koristi za hvatanje statičnih 3D strukturnih informacija unutar mrežnice, kontrast slike dobiven samo od zidova krvnih žila nije dovoljan za stvaranje značajnih angiograma. S druge strane, OCTA iskorištava kretanje krvnih stanica za generiranje angiograma s izuzetnim kontrastom slike. Kako bi se dobile informacije o kretanju krvnih stanica, OCTA sustavi prikupljaju dva ili više uzastopnih B-skenova na istoj lokaciji u mrežnici. Nedavna poboljšanja u brzinama prikupljanja OCT podataka omogućila su implementaciju složenih protokola skeniranja u roku od nekoliko sekundi, što je dovelo do izvedivosti kliničke primjene OCTA (9).

I full-field i multifokalna elektoretinografija pokazuju abnormalnosti u električnoj signalizaciji retine u dijabetičkom oku. ERG punog polja je najčešće izveden i najbolje shvaćen, elektoretinografski test. Sastoji se od svjetlosnog podražaja punog polja, koji se obično generira u Ganzfeldovom stimulatoru. Može pokazati razlike između desnog i lijevog oka, razlikovati poremećaje štapića, konusa i bipolarnih stanica i pokazati funkcionalne deficite koji proizlaze iz sistemskih stanja ili uznapredovalih degeneracija (10). Multifokalna elektoretinografija je pretraga koja može istovremeno mjeriti više elektoretinografskih odgovora na različitim mjestima mrežnice pomoću tehnika unakrsne korelacije. mfERG stoga omogućuje topografsko mapiranje funkcije mrežnice u središnjih 40–50° mrežnice. Snaga mfERG-a leži u njegovoj sposobnosti da pruži objektivnu procjenu funkcije središnje mrežnice na različitim područjima mrežnice u kratkom vremenskom razdoblju (11). Međutim, ovi

funkcionalni testovi nisu dovoljno osjetljivi ili specifični da bi služili kao pouzdani zamjenski ili prediktivni markeri DR-a ili DME-a (8).

Budući napori u snimanju DR-a mogli bi se usmjeriti prema multimodalnoj evaluaciji retine. Korištenje simultanih ili gotovo simultanih slikovnih metoda koje se fokusiraju na specifične komponente neuralne ili vaskularne retine moglo bi poboljšati razumijevanje koje se patologije prvo razvijaju u dijabetičkom oku i moglo bi pružiti prediktivne biomarkere budućih ishoda vizualne funkcije kod DR-a (8).

Nedavni podaci pokazuju da godišnji pregled očiju s proširenim zjenicama treba provoditi od početne dijagnoze dijabetesa tipa 1 i tipa 2 . Upućivanje iskusnom oftalmologu je neophodno ako se tijekom pregleda otkrije bilo koji stupanj DME-a, teška neproliferacijska DR ili proliferacijska DR. Redovito praćenje je također ključno za rano otkrivanje, čak i ako inicijalno nije pronađena DR; ovo je posebno važno za pacijente s visokim rizikom. Pridržavanje smjernica Američke dijabetičke asocijacije za godišnji oftalmološki pregled je slabo, kreće se od samo 34 do 65% . Čak i među pacijentima s visokim rizikom od gubitka vida (prethodna DR ili dugotrajni dijabetes), stopa pridržavanja bila je samo 61 odnosno 57% . Ovi nalazi ukazuju na potrebu za edukacijom liječnika i pacijenata o DR-u i njegovim posljedicama. Standardizirani način upućivanja pacijenata s dijabetičkom bolesti oka na daljnju evaluaciju može također biti od velike vrijednosti u poboljšanju ranog otkrivanja (12).

2.2 SUVREMENI PRISTUP TERAPIJI DIJABETIČKE RETINOPATIJE

2.2.1 Farmakoterapija DR

2.2.1.1 anti VEGF

Očna terapija anti-VEGF predstavlja jedan od najznačajnijih napredaka u modernoj medicini. Uvođenje i široka primjena očne anti-VEGF terapije za degeneraciju makule povezane sa starenjem najavili su novu eru u liječenju vaskularnih i eksudativnih bolesti mrežnice. Sve šira indikacija za očnu anti-VEGF terapiju, koja se primjenjuje injekcijom u staklovinu, sada uključuje dijabetički makularni edem i proliferacijsku dijabetičku retinopatiju. Sigurnost je od najveće važnosti za svaku novu strategiju liječenja. Iako većina kliničkih istraživanja izvještava o povoljnom sigurnosnom profilu, podaci o izloženosti duljoj od 2 godine za ponovljenu intraokularnu anti-VEGF terapiju su ograničeni. Očne sigurnosne zabrinutosti uključuju stvaranje katarakte, infekciju (endofalmitis), krvarenje u staklovinu i odvajanje mrežnice. Stope ozbiljnih komplikacija koje ugrožavaju vid su prihvatljivo niske, kao što je pokazano u studijama ne samo pacijenata s dijabetičkom retinopatijom, već i pacijenata s degeneracijom makule povezane sa starenjem (13).

Tri najšire korištena anti-VEGF lijeka su bevacizumab, ranibizumab i aflibercept. Klinička istraživanja od velikog značaja pokazala su učinkovitost intravitrealnog bevacizumaba, ranibizumaba i aflibercepta u liječenju dijabetičkog makularnog edema (14).

Intravitrealna injekcija bevacizumaba kod očiju sa teškom proliferacijskom dijabetičkom retinopatijom izazvala je značajnu regresiju curenja novih abnormalnih krvnih žila, omogućujući naknadno uspješno izvođenje ili dovršavanje panretinalne fotokoagulacije. Kod očiju s PDR, sa ili bez prethodnog laserskog tretmana i bez krvarenja u staklovinu, bevacizumab je izmijenio morfološku strukturu novih abnormalnih krvnih žila. Primamljivo je spekulirati da

ovaj anti-VEGF lijek može obnoviti unutarnju krvno-mrežničnu barijeru u krvnoj žili u kojoj je bolest izazvala propadanje čvrstih spojeva endotela (15).

Nekoliko objavljenih istraživanja pokazuje da je ranibizumab superiorniji od laserske fotokoagulacije u liječenju dijabetičkog makularnog edema (16). Rezultati pilot studija pokazali su da intraokularne injekcije ranibizumaba smanjuju prosječnu debljinu mrežnice i poboljšavaju najbolju korigiranu vidnu oštrinu kod svih ispitanika (17). Tako je ranibizumab postao izvrsna terapija prvog izbora za DME, bilo kao monoterapija ili u kombinaciji s laserskom fotokoagulacijom makule. Početna intenzivna terapija (mjesečne injekcije) čini se da donosi najbolje kratkoročne i dugoročne rezultate. Nakon početnog rješavanja makularnog edema, liječnici imaju slobodu nastaviti mjesečnu terapiju, liječiti povratni edem po potrebi ili primijeniti strategiju liječenja i produženja. Izvrsni dugoročni rezultati prijavljeni su za svaku strategiju (16).

2.2.1.2 Steroidi

Steroidno liječenje je indicirano kada se edem proteže kroz cijelu makulu. Steroidi imaju protuupalni učinak koji pomaže u smanjenju pro-upalnih i pro-angiogenih medijatora, koji su ključni za razvoj DME. Opći tretmani steroidima mogu imati brojne nuspojave, pa su topički kortikosteroidni tretmani poželjniji za DME. Postoji nekoliko opcija za primjenu steroida, kao što su intravitrealna injekcija, subtenonska injekcija i deksametazon intravitrealni implantat (18).

Intravitrealna injekcija triamcinolon acetonida igrala je ključnu ulogu u liječenju DME dugi niz godina, osobito prije odobrenja anti-VEGF injekcija. Značajna poboljšanja u debljini makule i vidnoj oštrini zabilježena su s IVTA. Međutim, zbog kratkog trajanja učinkovitosti, potrebne su višestruke injekcije za održavanje učinkovitosti (18).

Subtenonska injekcija triamcinolon acetonida također se koristi za liječenje pacijenata s DME-om. Nekoliko studija pokazalo je da STTA smanjuje debljinu mrežnice i poboljšava vidnu oštrinu. Međutim, rezultati za liječenje DME-a su i dalje kontroverzni. Osim toga, budući da također ima kratko trajanje učinka, pacijenti trebaju višestruke injekcije kao i kod IVTA. Kako bi se prevladao ovaj problem, STTA se često koristi u kombinaciji s anti-VEGF tretmanom. Iako je STTA injekcija manje učinkovita za kratkotrajni DME nego IVTA injekcija, pokazalo se da STTA rezultira manjim povišenjem intraokularnog tlaka osjetljivog na steroide u usporedbi s intravitrealnim steroidima (18).

DEX implantat postao je alternativna metoda injekcije u nekoliko zemalja. Pruža dugotrajniju opciju za steroidnu terapiju. Nekoliko retrospektivnih studija pokazalo je da u očima rezistentnim na anti-VEGF, jedan DEX implantat poboljšava debljinu makule i vidnu oštrinu. Intravitrealni flukinolon acetonid je još jedan implantat s duljim razdobljem učinkovitosti nego DEX implantat. Više studija pokazalo je da intravitrealni flukinolon acetonid implantat može biti koristan za liječenje anti-VEGF rezistentnog DME-a, s trajnim korisnim ishodima vidne oštrine i debljine makule. Međutim, budući da svaki tretman može nositi dodatne rizike od glaukoma i progresije katarakte, potrebna je posebna pažnja kako bi se izbjegle ove komplikacije. Osim toga, oftalmolozi moraju biti oprezni zbog neinfektivnog endoftalmitisa jer se može pojaviti upala oka nakon intravitrealne injekcije kortikosteroida. Nedavna studija pokazuje da se stopa incidencije neinfektivnog endoftalmitisa kreće između 0,1% i 7,3% (18).

2.2.2 Laserska terapija DR

Prvi laser koji se koristio za liječenje rane dijabetičke neovaskularne retinopatije bio je rubinski laser za fotokoagulaciju, koji su Beetham i suradnici upotrijebili 1969. godine.. Kasnije su dvije ključne velike, prospektivne, multicentrične, randomizirane studije – Diabetes

Retinopathy Study (DRS) i Early Treatment Diabetes Retinopathy Study (ETDRS) – razvile smjernice za lasersko liječenje dijabetičke retinopatije (19).

2.2.2.1 Panretinalna fotokoagulacija

U DRS-u je pokazano da panretinalna fotokoagulacija smanjuje rizik od ozbiljnog gubitka vida za 60% u 2 godine, posebno kod pacijenata s proliferacijskom dijabetičkom retinopatijom i sljedećim visokorizičnim karakteristikama: bilo koja neovaskularizacija diska povezana s krvarenjem u staklovini, umjerena do teška NVD i neovaskularizacija mrežnice drugdje s krvarenjem u staklovini. Kasnije je ETDRS sugerirao da bi pacijenti s teškom neproliferacijskom dijabetičkom retinopatijom također mogli imati koristi od disperzivne fotokoagulacije (19).

Iako se PRP često koristi za uspješno smanjenje rizika od ozbiljnog gubitka vida zbog PDR-a, značajne vizualne nuspojave povezane su s liječenjem, kao što su smanjena oštrina vida, smanjeno vidno polje te smanjena osjetljivost na boje i kontrast (19).

Točan mehanizam kojim PRP pomaže u regresiji neovaskularizacije još uvijek nije jasan. Čini se da je riječ o kombiniranim učincima više elemenata, uključujući: olakšavanje prijenosa kisika i hranjivih tvari u mrežnicu iz horoida, transport metaboličkog otpada iz mrežnice, smanjenje metaboličkog opterećenja mrežnice i smanjenje sekvestracije proangiogenih citokina u fotoreceptorima, što rezultira smanjenjem ekspresije VEGF-a (19).

2.2.2.2 Fokusrana laserska terapija

Korisnost fokusirane laserske terapije pokazana kod pacijenata s klinički značajnim edemom makule kod kojih smanjuje incidenciju umjerenog gubitka vida za 50% nakon 3 godine (19).

Točan mehanizam fokusirane laserske terapije također nije jasan, ali se pretpostavlja da uključuje stimulaciju retinalnog pigmentnog epitela, zatvaranje propuštajućih mikroaneurizmi i poticanje proliferacije endotelnih stanica. Neki sugeriraju da povećana oksigenacija dovodi do stezanja arteriola, što rezultira smanjenjem edema. Promjene u biokemijskom okruženju RPE-a kroz promjene u raznim citokinima i čimbenicima rasta također čini se da igraju ulogu u smanjenju makularnog edema. Ovo može podržati ideju da mrežni tretman sam po sebi može učinkovito smanjiti makularni edem neizravno (19).

2.2.3 Kirurško liječenje DR

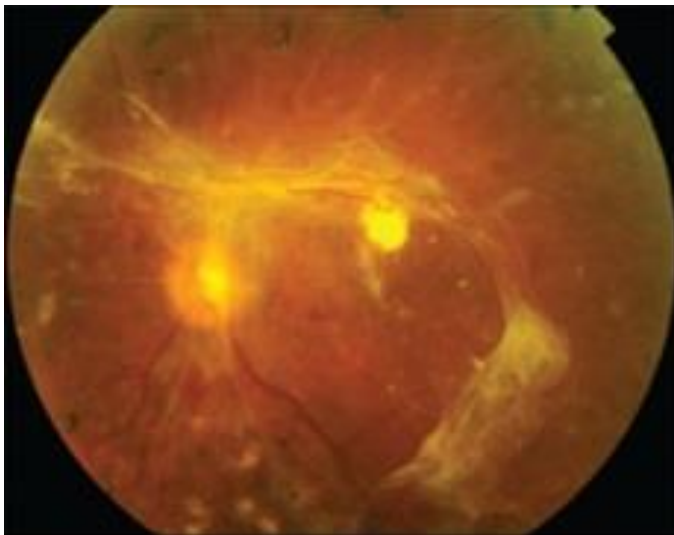
Glavni kirurški postupak u liječenju dijabetičke retinopatije je vitrektomija. Razlikujemo primarnu vitrektomiju, uklanjanje staklastog tijela kako bi se uklonila krvarenja, membrane i trakcije koje povlače retinu, te pars plana vitrektomiju, koja je najčešće korištena tehnika. Ciljevi vitrektomije obično su međusobno povezani. Nastoji se riješiti one komplikacije dijabetičke retinopatije koje su dovele do gubitka vida. Konkretno, to uključuje uklanjanje zamućenih optičkih medija i preretinalne trakcije te prevenciju ponovnih komplikacija, na primjer, primjenom odgovarajućeg laserskog tretmana. Novi instrumenti i tehnike za upotrebu u dijabetičkoj vitrektomiji pojavili su se kao odgovor na potrebu postizanja tih ciljeva na sigurniji i ponovljiviji način (20).

Uklanjanje zamućenih optičkih medija uključuje upotrebu vitrektoma, a u nekim slučajevima i lensektoma. Endoiluminacija, operacijski mikroskop i optički sustav omogućuju standardnu vizualizaciju staklovine i mrežnice. Ključno je potpuno ukloniti stražnju kortikalnu staklovinu tijekom vitrektomije kako bi se spriječila ponovna proliferacija na preostaloj površini. Uklanjanje staklastog tijela obično započinje iza leće i napreduje posteriorno kako bi se dobila i održala optimalna vidljivost stražnjeg pola. Stražnja vitreoretinalna anatomija tada može biti definirana i naknadno pristupačna. Potrebna je posebna pažnja kako bi se izbjegla trauma

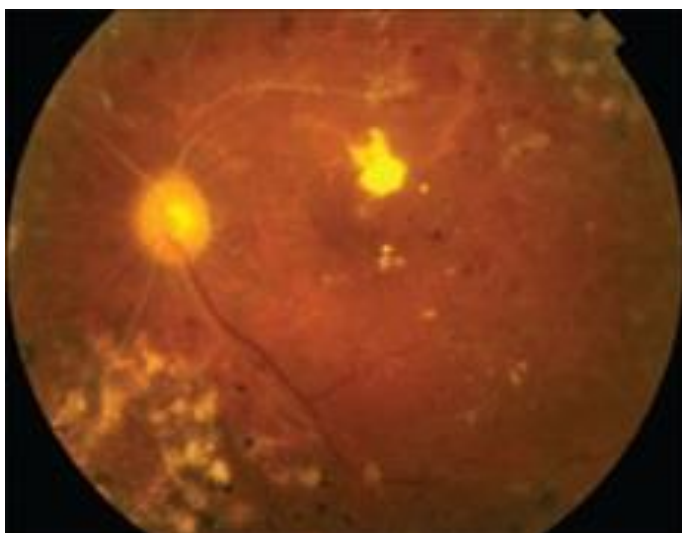
kristalne leće instrumentima. Uobičajene pogreške uključuju dosezanje preblizu stražnjoj površini leće radi uklanjanja staklovine koja sadrži krv iza leće, koja može biti neobično čvrsto prirasla. Također, guranje ili drobljenje leće pri ulasku vitrektomom u prostor prednje staklovine ili pokušaju osvjetljenja staklovine neposredno uz sklerotomiju, česta je kirurška greška. To se može izbjeći pažljivim pokretima sa segmentalnim uklanjanjem staklovine u smjeru kazaljke na satu i suprotno od kazaljke na satu od sklerotomije uz praćenje stražnje površine leće (20).

Potupak eliminacije vitreoretinalne trakcije uključuje uklanjanje anteroposteriorne i tangencijalne vitreoretinalne trakcije, kao i uklanjanje membransko-inducirane površinske trakcije. Razvijeno je nekoliko kirurških tehnika za postizanje ovih ciljeva. U tehnici segmentacije, trakcija se sekvencijalno disecira uklanjanjem anteroposteriorne vitreoretinalne trakcije, disekcijom mostne epiretinalne trakcije škarama i, konačno, uklanjanjem preostalih otoka površinske trakcije (Slika 2). Vertikalne škare su glavni instrument u ovoj tehnici. Postoje ručne ili automatske škare. Idealno, škare bi trebale biti oštre i sposobne za zakretanje kako bi omogućile različite smjerove za progresivne rezove. Donja oštrica škara može se koristiti kao alat za definiranje i, kada se ukloni lateralno, služiti kao tupi alat za disekciju. Smjer disekcije je obično najsigurniji od stražnjeg prema prednjem, jer suprotno može omogućiti neprepoznatu, prekomjernu trakciju na tanjoj, osjetljivijoj perifernoj retini. Kada fibrovaskularna anatomija ne predstavlja očitu ravninu rasjeda, ona se obično može razviti na rubu optičkog diska. Ponekad se stražnja hijaloidea može vidjeti kako se plitko uzdiže s nekog dijela retine, a rezanje oštrim iglom ili oštricom omogućuje pristup pravoj ravnini disekcije. Fibrovaskularne priraslice mogu biti linearno i neodvojivo prirasle duž retinalnih žila, u kojem slučaju širi kljunovi moraju biti obuhvaćeni (20).

membrana podizanjem epiretinalnih membrana zbog antero-posteriorne trakcije. Disekcija se može izvesti vitrektomskim rezačem u slučajevima gdje postoje višestruke izolirane adhezije s adekvatnim prostorom između retine i staklovine. U slučajevima gdje su ove membrane čvrsto prirasle uz temeljnu retinu, disekcija se može izvesti dugim zakrivljenim škarama, pickovima i/ili pincetama. Bimanualna disekcija ili osvjetljena pinceta mogu se koristiti za olakšanje disekcije. Upotreba perfluorokarbena može pomoći u disekciji čvrsto priraslih membrana. Mnogim od ovih očiju potrebna je dugoročna tamponada sa silikonskim uljem za anatomsku i funkcionalnu stabilnost. Zbog poboljšane instrumentacije, trenutno se preferira vitrektomija s manjim kalibrom (transkonjunktivalna PPV) u usporedbi s 20-gauge PPV zbog bržeg oporavka kod pacijenata s proliferacijskom dijabetičkom retinopatijom. U retrospektivnoj analizi dviju serija pacijenata koji su prošli primarnu PPV za PDR i kontrolnu skupinu koja je imala 20-gauge vitrektomiju, zabilježili su značajno smanjenje učestalosti periferne sklerotomije povezane s prekidima retine kod 23-gauge (5%) u odnosu na 20-gauge (16%) vitrektomiju (21).



Slika 4. Fundus fotografija u boji: *Trakcijsko odvajanje retine* (21)



Slika 5. Fundus fotografija u boji: *Isto oko kao na slici 4, 2 mjeseca nakon pars plana vitrektomije, prikazuje ravnu retinu (21).*

2.2.4 Genska terapija DR

Cilj genske terapije je postići odgovarajuću ekspresiju transgena na razini koja će smanjiti ili izliječiti bolest uz minimalne nuspojave. Postoji nekoliko strategija genske terapije, uključujući augmentaciju gena, ciljano djelovanje na specifične gene i najnovije, uređivanje genoma. Terapija augmentacije gena uvodi novi funkcionalni gen u stanicu domaćina kako bi kompenzirala neispravan gen, što se uglavnom primjenjuje kod monogenских bolesti. Ciljano djelovanje na specifične gene dizajnirano je za izmjenu aktivnosti postojećeg abnormalnog gena ili za pružanje netaknute kopije gena za zaštitu ili regeneraciju. Terapija uređivanja ili korekcije genoma izravno popravlja mutirani gen u funkcionalni gen čime se u osnovi može ispraviti mutirani gen (22).

Trenutna istraživanja genske terapije za dijabetičku retinopatiju koriste ciljanu terapiju specifičnu za gene koja se dijeli na dva pristupa prema patofiziologiji bolesti: one koji ciljaju

postojeću neovaskularizaciju i vaskularnu hiperpermeabilnost, te one koji imaju za cilj zaštitu krvnih žila i neurona retine od oštećenja (22).

Jedna od ključnih meta za gensku terapiju DR-a je vaskularni endotelni faktor rasta. Različiti eksperimenti pokušavaju intervenirati u intraokularni VEGF put. Primjerice, sFlt-1, topljiva varijanta VEGF receptora 1, djeluje kao mamac za VEGF receptor, smanjujući retinalnu neovaskularizaciju u eksperimentalnim modelima. Drugi pristup uključuje Flt23k, rekombinantni konstrukt VEGFR-1 domena, koji ometa VEGF putove unutar stanica i smanjuje horoidalnu neovaskularizaciju (22).

Drugi pristup za suzbijanje retinalne angiogeneze je uvođenje endogenih inhibitora angiogeneze, kao što su pigmentni epitelni faktor, angiogestin, endostatin, tkivni inhibitor metaloproteinaze-3 i kalretikulin antiangiogeni domen. PEDF smanjuje razine VEGF-a i faktore fibroze povezane s angiogenezom, dok angiostatin i endostatin inhibiraju proliferaciju endotelnih stanica i smanjuju razine VEGF-a i integrina $\beta 3$ u modelima retinopatije (22).

Molekule koje omogućuju inhibiciju proliferacije endotelnih stanica, kao što su aminoterminalni fragment i kringle 1 domena faktora rasta hepatocita, sve se više istražuju kao potencijalna terapijska meta genske terapije za DR. Adenovirusno posredovana dostava ATF-a ili endostatina pokazala je smanjenje retinalne neovaskularizacije kod OIR miševa, ali sigurnost korištenja adenovirusa nije ispitana. HGFK1 može suzbiti proliferaciju tumorskih stanica in vitro i rast vaskularnih stanica u tumorskom modelu na životinjama, što ukazuje da HGFK1 može inhibirati očnu angiogenezu (22).

Inhibicija vaskularne permeabilnosti također je ključna strategija u genskoj terapiji DR-a. Molekule poput sFlt-1 i vasoinhibina smanjuju razgradnju krvno-retinalne barijere i mikrovaskularne abnormalnosti, te obnavljaju neke retinalne funkcije kod dijabetičkih štakora (22).

U ranim fazama dijabetičke retinopatije, genska terapija može biti ključna intervencija za prevenciju vaskularne i neuronske degeneracije, prije nego što se pojave očite kliničke patologije. Jedan od važnih ciljeva je inhibicija izražaja Early Growth Response 1, koji je povezan s dramatičnim povećanjem izražaja pod utjecajem hiperglikemije, što može biti ključni događaj u razvoju DR-a. Studije su pokazale da inhibicija izražaja EGR1 može smanjiti štetne učinke hiperglikemije na vaskularnu funkciju mrežnice (22).

Autofagija, konzervirani metabolički proces, također ima važnu ulogu. Povećanje ekspresije mikrotubulno-povezanog proteina 1 svjetlosnog lanca 3 (LC3B-II) može potaknuti autofagiju i time smanjiti progresiju DR-a. Inhibicija apoptoze u vaskularnim i neuronskim stanicama također je cilj, uz upotrebu genske terapije koja cilja solubilni CD59 (sCD59), neurotrofične faktore poput faktora izvedenog iz mozga (BDNF) i eritropoetin, te oksidativni stres. Oksidativni stres igra važnu ulogu u patogenezi DR-a, te je cilj smanjiti njegove učinke kroz gensku terapiju. Korištenje lokalnog renin-angiotenzinskog sustava također je istraženo kao potencijalna terapijska opcija. Preliminarna istraživanja pokazala su da pojačavanje antioksidativnih mehanizama, kao što su adenovirusni vektori koji kodiraju za anti-mikroRNA-204 i mijeloperoksidaza, može biti korisno u smanjenju progresije DR-a (22).

Ukupno gledano, genska terapija nudi mnoge perspektive u liječenju DR-a, posebno u ranim fazama bolesti, ali daljnja istraživanja su potrebna kako bi se razumjeli mehanizmi djelovanja i osigurala sigurnost i učinkovitost terapije (22).

2.2.5 Terapija DR matičnim stanicama

Iako postoje brojne različite definicije, matične stanice općenito se identificiraju kao populacije stanica koje su sposobne za samoramnožavanje i diferencijaciju u različite tipove stanica, te stoga opisuju kao multipotentne ili pluripotentne stanice, ovisno o situaciji. Ranije se

smatralo da zrela mrežnica sisavaca nije sposobna za regeneraciju; međutim, izvještaji su pokazali da postoji populacija matičnih stanica mrežnice lokaliziranih na pigmentiranoj ciliarnoj margini koje su sposobne za diferencijaciju u nekoliko vrsta stanica mrežnice poput štapićnih fotoreceptora, bipolarnih stanica i Müllerovih stanica (23).

Među vrstama matičnih ili progenitorskih stanica, identificiranih prema izvoru, su humane embrionske matične stanice, stromalne stanice koštane srži, humane mezenhimske matične stanice, humane pluripotentne matične stanice i humane progenitorske stanice mrežnice (23).

Stanične terapije pružaju potencijal za obnavljanje oštećenog retinalnog tkiva, ali njihova integracija i terapijska učinkovitost i dalje su pod nadzorom. Iako su hESCs, dobivene iz embrija prije implantacije, i MSCs, potekle iz koštane srži, istražene zbog njihova regenerativnog potencijala, izazovi u njihovoj primjeni i dalje postoje. Studije su pokazale da hESCs i MSCs mogu diferencirati u različite tipove retinalnih stanica, nudeći nadu u liječenju degenerativnih bolesti mrežnice. Međutim, uspješna integracija u mrežnicu ostaje prepreka. Matične stanice iz koštane srži pokazale su se obećavajućima u zaštiti retinalnih stanica i očuvanju vida u životinjskim modelima ozljeda optičkog živca i ishemijskih oštećenja mrežnice. Slično tome, transplantacija retinalnih matičnih stanica pokazala je koristi u smanjenju upala i poticanju preživljavanja mrežnice u modelima glaukoma (23).

Matične stanice mezenhimalnog tkiva pokazuju potencijal kao imunomodulatorni agensi u dijabetičkoj retinopatiji. Putem izražavanja enzima sulfhin-oksida reduktaze A, MSCs su pokazale sposobnost apsorpcije reaktivnih kisikovih vrsta. MSCs su također pokazale neuroprotektivne učinke u životinjskim modelima retinalne degeneracije, te u retinama oštećenima svjetlom i ishemijom. Stanice endotelnih progenitora pokazale su određenu sposobnost popravka oštećenja u ishemijskoj i dijabetičkoj retinopatiji, iako je zabilježeno i

povećanje upale; čini se da su podtip EPCs-a, stanice koje stvaraju kolonije endotelnih stanica, one sposobne za integraciju u tkivo domaćina mrežnice i sprječavanje neovaskularizacije (23).

3. RASPRAVA

Dijabetička retinopatija jedna je od najčešćih i najtežih komplikacija dijabetesa melitusa, značajno utječući na kvalitetu života pacijenata.

Anti-VEGF lijekovi, poput ranibizumaba i aflibercepta, revolucionirali su liječenje DR smanjenjem patološke angiogeneze i upale. Kliničke studije pokazale su značajno poboljšanje vidne oštine i smanjenje edema mrežnice kod pacijenata liječenih ovim lijekovima. Međutim, ove terapije zahtijevaju česte intravitrealne injekcije, što može biti bolno i neugodno za pacijente. Također, nisu svi pacijenti jednako dobro reagirali na terapiju, što ukazuje na potrebu za personaliziranim pristupom liječenju.

Laserska fotokoagulacija ostaje standard u liječenju DR, posebno u proliferacijskoj fazi bolesti. Ova metoda učinkovito sprječava gubitak vida zatvaranjem curenja iz krvnih žila i smanjenjem rizika od stvaranja novih abnormalnih žila. Unatoč učinkovitosti, laserska fotokoagulacija može uzrokovati oštećenje perifernog i noćnog vida, što je značajan nedostatak.

Vitreoretinalna kirurgija često je potrebna u naprednim slučajevima DR, posebno kada dođe do krvarenja u staklastom tijelu ili odvajanja mrežnice. Ova metoda može značajno poboljšati vidnu funkciju, ali je povezana s visokim rizikom od komplikacija i zahtijeva dug period oporavka. Pored toga, uspjeh operacije često ovisi o iskustvu kirurga i stanju pacijentove mrežnice prije operacije.

Iako su trenutne terapije značajno unaprijedile liječenje DR, postoji jasna potreba za daljnjim istraživanjima kako bi se pružile nove terapijske opcije i poboljšali ishodi za pacijente. Neka od obećavajućih područja istraživanja uključuju regenerativne terapije, molekularne ciljeve i

personaliziranu medicinu. Transplantacija matičnih stanica predstavlja obećavajuću terapijsku metodu koja bi mogla regenerirati oštećenu mrežnicu i obnoviti vidnu funkciju. Istraživanja u ovom području su u ranoj fazi, ali pokazuju potencijal za dugoročna rješenja koja bi mogla smanjiti potrebu za ponovljenim tretmanima. Bolje razumijevanje molekularnih mehanizama koji dovode do razvoja DR može otvoriti vrata za razvoj novih lijekova koji ciljaju specifične puteve bolesti. Individualizirani pristup liječenju, baziran na genetskim, biomarkernim i kliničkim karakteristikama pacijenata, može poboljšati učinkovitost terapija i smanjiti nuspojave. Identifikacija biomarkera koji predviđaju odgovor na terapiju može pomoći u odabiru najboljeg tretmana za svakog pacijenta.

Dijabetička retinopatija je složena bolest koja zahtijeva multidisciplinarni pristup u liječenju. Trenutne terapijske metode, uključujući anti-VEGF lijekove, lasersku fotokoagulaciju i vitreoretinalnu kirurgiju, pružaju značajna poboljšanja, ali imaju svoje nedostatke. Buduća istraživanja usmjerena na regenerativne terapije, molekularne ciljeve i personaliziranu medicinu nude nadu za bolje ishode i kvalitetu života pacijenata s dijabetesom.

4. ZAKLJUČAK

Dijabetička retinopatija je ozbiljna komplikacija dijabetesa melitusa, koja ostaje vodeći uzrok gubitka vida među radno sposobnim stanovništvom. Unatoč značajnim naprecima u razumijevanju patofiziologije bolesti i razvoju novih terapijskih pristupa, DR ostaje izazov za zdravstvenu zajednicu. Bolest je uzrokovana kombinacijom metaboličkih abnormalnosti i upalnih procesa koji dovode do oštećenja krvnih žila i neurodegeneracije mrežnice.

Glavni čimbenici rizika za razvoj DR uključuju trajanje dijabetesa, lošu kontrolu glikemije (visoke razine HbA1c), hipertenziju i visoke razine serumskog kolesterola. Stoga je stroga

kontrola šećera u krvi, krvnog tlaka i lipidnih profila ključna za prevenciju i usporavanje progresije DR.

Terapijski pristupi, uključujući anti-VEGF lijekove, lasersku fotokoagulaciju i vitreoretinalne kirurške zahvate, pokazali su se učinkovitim u upravljanju naprednim oblicima DR. Međutim, mnogi pacijenti ne reagiraju adekvatno na trenutno dostupne tretmane, što naglašava potrebu za razvojem novih terapijskih metoda. Istraživanja usmjerena na upalne i neurodegenerativne aspekte bolesti mogu pružiti nove mogućnosti za liječenje.

Unatoč terapijskim naprecima, prevencija ostaje najbolji pristup u borbi protiv DR. Redoviti oftalmološki pregledi za ranu detekciju promjena na mrežnici, zajedno sa sveobuhvatnim pristupom kontroli dijabetesa, ključni su za smanjenje učestalosti i težine ove bolesti. Buduća istraživanja trebala bi se fokusirati na identificiranje biomarkera za ranu dijagnozu, kao i na razvoj regenerativnih terapija, poput transplantacije matičnih stanica, koje bi mogle obnoviti oštećene strukture mrežnice.

5. SAŽETAK

Dijabetička retinopatija je vodeća komplikacija dijabetesa melitusa i glavni uzrok sljepoće kod odraslih osoba u radnoj dobi. DR nastaje kao rezultat dugotrajne hiperglikemije, koja dovodi do oštećenja krvnih žila mrežnice kroz složene patofiziološke mehanizme, uključujući mikrovaskularne promjene, upalu i neurodegeneraciju.

Dijabetička retinopatija se klinički dijeli na neproliferacijsku i proliferacijsku fazu. NPDR karakterizira povećana propusnost i okluzija kapilara, što može dovesti do mikroaneurizmi, krvarenja i tvrdih eksudata. PDR je ozbiljnija i uključuje stvaranje novih, abnormalnih krvnih žila koje mogu uzrokovati ozbiljne komplikacije poput odvajanja retine i teškog gubitka vida.

Glavni faktori rizika za razvoj DR uključuju trajanje dijabetesa, visoke razine HbA1c, povišeni krvni tlak i serumskih lipida. Prevencija je usmjerena na strogu kontrolu šećera u krvi, krvnog tlaka i lipidnih profila, kao i na redovite oftalmološke preglede kako bi se rano otkrile promjene na mrežnici.

Liječenje DR uključuje nekoliko pristupa. Laserska fotokoagulacija koristi se za zatvaranje curenja iz krvnih žila i sprječavanje stvaranja novih abnormalnih žila. Intravitrealne injekcije anti-VEGF lijekova smanjuju upalu i patološku angiogenezu. U težim slučajevima može biti potrebna vitreoretinalna kirurgija kako bi se uklonila krvarenja iz staklastog tijela ili popravilo odvajanje mrežnice.

Usprkos trenutnim terapijama, mnogi pacijenti ne doživljavaju poboljšanje, što zahtijeva daljnji razvoj novih terapijskih metoda. Buduća istraživanja trebala bi se usmjeriti na razumijevanje molekularnih mehanizama bolesti, kao i na razvoj regenerativnih terapija, kao što je transplantacija matičnih stanica, koje bi mogle pružiti mogućnost obnavljanja oštećene mrežnice.

Sveobuhvatan pristup uključuje prevenciju, rano otkrivanje i napredne terapijske metode kako bi se smanjila učestalost i ozbiljnost dijabetičke retinopatije i poboljšala kvaliteta života pacijenata s dijabetesom.

Ključne riječi: dijabetička retinopatija; anti-VEGF lijekovi; laserska fotokoagulacija; vitreoretinalna kirurgija

6. SUMMARY

Diabetic retinopathy is a leading complication of diabetes mellitus and the main cause of blindness among working-age adults. DR results from prolonged hyperglycemia, which leads to damage to the retinal blood vessels through complex pathophysiological mechanisms, including microvascular changes, inflammation, and neurodegeneration.

Diabetic retinopathy is clinically divided into non-proliferative and proliferative stages. NPDR is characterized by increased capillary permeability and occlusion, which can lead to microaneurysms, hemorrhages, and hard exudates. PDR is more severe and involves the formation of new, abnormal blood vessels that can cause serious complications such as retinal detachment and severe vision loss.

The main risk factors for developing DR include the duration of diabetes, high levels of HbA1c, elevated blood pressure, and serum lipids. Prevention focuses on strict control of blood sugar levels, blood pressure, and lipid profiles, as well as regular ophthalmological examinations to detect retinal changes early.

Treatment of DR includes several approaches. Laser photocoagulation is used to seal leaking blood vessels and prevent the formation of new abnormal vessels. Intravitreal injections of anti-VEGF drugs reduce inflammation and pathological angiogenesis. In more severe cases, vitreoretinal surgery may be necessary to remove vitreous hemorrhages or repair retinal detachments.

Despite current therapies, many patients do not experience improvement, highlighting the need for further development of new therapeutic methods. Future research should focus on understanding the molecular mechanisms of the disease, as well as developing regenerative therapies, such as stem cell transplantation, which could offer the possibility of restoring damaged retinas.

A comprehensive approach includes prevention, early detection, and advanced therapeutic methods to reduce the incidence and severity of diabetic retinopathy and improve the quality of life for patients with diabetes.

Keywords: diabetic retinopathy; anti-VEGF drugs; laser photocoagulation; vitreoretinal surgery

7. LITERATURA

1. Wang W, Lo ACY. Diabetic Retinopathy: Pathophysiology and Treatments. International Journal of Molecular Sciences [Internet]. 20.6.2018. [citirano 25.5.2024.]; 2018; 19(6):1816. Dostupno na: <https://doi.org/10.3390/ijms19061816>
2. Nguyen KH, Patel BC, Tadi P. Anatomy, Head and Neck: Eye Retina. StatPearls [Internet]. 8.8.2023. [citirano 25.5.2024.] Dostupno na: <https://www.ncbi.nlm.nih.gov/books/NBK542332/>
3. Yau JW, Rogers SL, Kawasaki R, et al. Global prevalence and major risk factors of diabetic retinopathy. Diabetes Care [Internet]. 1.2.2012. [citirano 26.5.2024.]; 2012;35(3):556-564. Dostupno na: <https://doi.org/10.2337/dc11-1909>
4. Tang L, Xu GT, Zhang JF. Inflammation in diabetic retinopathy: possible roles in pathogenesis and potential implications for therapy. Neural Regeneration Research [Internet]. Svibanj 2023. [citirano 26.5.2024.]; 18(5):p 976-982. Dostupno na: https://journals.lww.com/nrronline/fulltext/2023/05000/inflammation_in_diabetic_retinopathy_possible.7.aspx
5. Kusuhara S, Fukushima Y, Ogura S, Inoue N, Uemura A. Pathophysiology of Diabetic Retinopathy: The Old and the New. Diabetes Metab J [Internet]. 22.10.2018. [citirano 26.5.2024.]; 2018;42(5):364-376. Dostupno na: <https://doi.org/10.4093/dmj.2018.0182>
6. Musat O, Cernat C, Labib M, et al. Diabetic macular edema. Romanian journal of ophthalmology [Internet]. [citirano 26.5.2024.]; 2015;59(3):133-136. Dostupno na: <https://www.ncbi.nlm.nih.gov/pmc/articles/PMC5712956/>
7. Kandhasamy J, & Balamurali S, Kadry S, Ramasamy L. Diagnosis of diabetic retinopathy using multi level set segmentation algorithm with feature extraction using SVM with selective features. Travanj 2020. [pristupljeno 26.5.2024.] Dostupno na:

https://www.researchgate.net/figure/Normal-retina-and-DR-affected-retina_fig1_332306977

8. Duh EJ, Sun JK, Stitt AW. Diabetic retinopathy: current understanding, mechanisms, and treatment strategies. JCI Insight [Internet]. 20.7.2017. [citirano 28.5.2024.] Dostupno na: doi:10.1172/jci.insight.93751
9. Nesper P, Soetikno B, Zhang H, Fawzi A. OCT angiography and visible-light OCT in diabetic retinopathy. Vision Research [Internet]. 2017; 139(1): 191-203. [citirano 28.5.2024.] Dostupno na: <https://doi.org/10.1016/j.visres.2017.05.006>.
10. Wolpert K, Tsang S. Electroretinography. Electroretinograms. InTech [Internet]. 9.8.2011. [citirano 28.5.2024.] Dostupno na: <http://dx.doi.org/10.5772/21679>
11. Lai T, Chan WM, Lai R, Ngai J, Li H, Lam D. The Clinical Applications of Multifocal Electroretinography: A Systematic Review. Survey of Ophthalmology [Internet]. 2007; 52(1): 61-96. [citirano 29.5.2024.] Dostupno na: <https://doi.org/10.1016/j.survophthal.2006.10.005>.
12. Ciulla T, Amador A, Zinman B. Diabetic Retinopathy and Diabetic Macular Edema: Pathophysiology, screening, and novel therapies. Diabetes Care [Internet]. 1.9.2003. [citirano 29.5.2024.]; 26 (9): 2653–2664. Dostupno na: <https://doi.org/10.2337/diacare.26.9.2653>
13. Cheung N, Wong I, Wong T. Ocular Anti-VEGF Therapy for Diabetic Retinopathy: Overview of Clinical Efficacy and Evolving Applications. Diabetes Care [Internet]. 1.4.2014. [citirano 29.5.2024.]; 37 (4): 900–905. Dostupno na: <https://doi.org/10.2337/dc13-1990>
14. Bahrami B, Hong T, Gilles M, Chang A. Anti-VEGF Therapy for Diabetic Eye Diseases. Asia-Pacific Journal of Ophthalmology [Internet]. 2017; 6(6): 535-545. [citirano 29.5.2024.] Dostupno na: <https://doi.org/10.22608/APO.2017350>.

15. Minnella A, Savastano C, Ziccardi L, Scupola A, Sasso P, Falsini B, Balestrazzi E. Intravitreal bevacizumab (Avastin®) in proliferative diabetic retinopathy. *Acta Ophthalmologica* [Internet]. 26.8.2008. [citirano 31.5.2024.] 2008; 86(6): 683-687. Dostupno na: <https://doi.org/10.1111/j.1600-0420.2007.01042.x>
16. Stewart MW. A Review of Ranibizumab for the Treatment of Diabetic Retinopathy. *Ophthalmology and Therapy* [Internet]. 21.3.2017. [citirano 31.5.2024.] 2017; 6: 33–47. Dostupno na: <https://doi.org/10.1007/s40123-017-0083-9>
17. Rodriguez-Fontal M, Alfaro V, Kerrison J, Jablon E. Ranibizumab for Diabetic Retinopathy. *Current Diabetes Reviews*. Bentham Science Publishers [Internet]. 2009; 5(1): pp. 47-51(5). [citirano 31.5.2024.] Dostupno na: <https://doi.org/10.2174/157339909787314239>
18. Tomita Y, Lee D, Tsubota K, Negishi K, Kurihara T. Updates on the Current Treatments for Diabetic Retinopathy and Possibility of Future Oral Therapy. *J Clin Med* [Internet]. 12.10.2021. [citirano 31.5.2024.]; 2021;10(20):4666. Dostupno na: <https://doi.org/10.3390/jcm10204666>
19. Yun S, Adelman R. Recent Developments in Laser Treatment of Diabetic Retinopathy. *Middle East African Journal of Ophthalmology* [Internet]. 2015; 22(2): 157-163. [citirano 31.5.2024.] Dostupno na: https://journals.lww.com/mejo/fulltext/2015/22020/recent_developments_in_laser_treatment_of_diabetic.5.aspx
20. Smiddy W, Flynn H. Vitrectomy in the Management of Diabetic Retinopathy. *Survey of Ophthalmology* [Internet]. 1999; 43(6): 491-507. [citirano 31.5.2024.] Dostupno na: [https://doi.org/10.1016/S0039-6257\(99\)00036-3](https://doi.org/10.1016/S0039-6257(99)00036-3)
21. Gupta V, Arevalo F. Surgical Management of Diabetic Retinopathy. *Middle East African Journal of Ophthalmology* [Internet]. 2013; 20(4): 283-292. [citirano 1.6.2024.]

Dostupno

na:

https://journals.lww.com/mejo/fulltext/2013/20040/Surgical_Management_of_Diabetic_Retinopathy.3.aspx

22. Wang JH, Roberts GE, Liu GS. Updates on Gene Therapy for Diabetic Retinopathy. Curr Diab Rep [Internet]. 16.5.2020. [citirano 1.6.2024.]; 20(22). Dostupno na: <https://doi.org/10.1007/s11892-020-01308-w>
23. Ludwig PE, Freeman SC, Janot AC. Novel stem cell and gene therapy in diabetic retinopathy, age related macular degeneration, and retinitis pigmentosa. Int J Retin Vitreol [Internet]. 13.2.2019. [citirano 1.6.2024.]; 5(7). Dostupno na: <https://doi.org/10.1186/s40942-019-0158-y>

8. ŽIVOTOPIS

Gresa Muhadri, porijeklom Albanka s Kosova, rođena je u njemačkom gradu Heilbronnu 24.07.1996. godine. Nakon završetka Osnovne škole „Dr. Ivan Merz“ u Zagrebu, školovanje nastavlja u istom gradu upisujući II. opću gimnaziju 2011. godine. Po završetku srednje škole upisuje Medicinski fakultet Sveučilišta u Rijeci. Tijekom školovanja odradila je sedam kliničkih praksi diljem Njemačke u svrhu usavršavanja praktičnih liječničkih vještina. Aktivno se služi raznim stranim jezicima, među kojima na razini materinjeg govori albanski, engleski i njemački jezik.