

REFRAKTIVNA KIRURGIJA - POTREBA ILI HIR

Gajski, Lucija

Master's thesis / Diplomski rad

2024

Degree Grantor / Ustanova koja je dodijelila akademski / stručni stupanj: **University of Rijeka, Faculty of Medicine / Sveučilište u Rijeci, Medicinski fakultet**

Permanent link / Trajna poveznica: <https://um.nsk.hr/um:nbn:hr:184:497767>

Rights / Prava: [Attribution 4.0 International](#)/[Imenovanje 4.0 međunarodna](#)

Download date / Datum preuzimanja: **2024-08-30**



Repository / Repozitorij:

[Repository of the University of Rijeka, Faculty of Medicine - FMRI Repository](#)





SVEUČILIŠTE U RIJECI

MEDICINSKI FAKULTET

SVEUČILIŠNI INTEGRIRANI PRIJEDIPLOMSKI I DIPLOMSKI

STUDIJ MEDICINA

Lucija Gajski

REFRAKTIVNA KIRURGIJA – POTREBA ILI HIR

Diplomski rad

Rijeka, 2024.



SVEUČILIŠTE U RIJECI - MEDICINSKI FAKULTET

SVEUČILIŠTE U RIJECI

MEDICINSKI FAKULTET

SVEUČILIŠNI INTEGRIRANI PRIJEDIPLOMSKI I DIPLOMSKI

STUDIJ MEDICINA

Lucija Gajski

REFRAKTIVNA KIRURGIJA – POTREBA ILI HIR

Diplomski rad

Rijeka, 2024.

Mentor rada: Izv.prof. dr. sc. Tea Čaljkusić-Mance, dr.med.

Diplomski rad ocjenjen je dana _____ u/na

_____, pred povjerenstvom u sastavu:

1. izv.prof.dr.sc. Goran Pelčić

2. prof.dr.sc. Vlatka Sotošek

3. prof.dr.sc. Jasenka Mršić-Pelčić

Rad sadrži 47 stranica, 5 slika, 0 tablica, 80 literaturnih navoda.

ZAHVALA

Iskreno se zahvaljujem svima koji su mi pomogli tijekom pisanja ovog diplomskog rada i podržavali me kroz cijelo moje obrazovanje.

Prije svega, želim zahvaliti svojoj mentorici, izv.prof. dr. sc. Tea Čaljkušić-Mance, dr.med, na njezinom strpljenju, savjetima i podršci. Hvala Vam što ste uvijek bili dostupni i spremni pomoći.

Zahvaljujem svojim roditeljima na bezuvjetnoj ljubavi, razumijevanju i podršci kroz sve ove godine. Vaša vjera u mene i potpora u svakom trenutku dali su mi snagu da ostvarim svoje ciljeve. Hvala vam što ste uvijek vjerovali u mene i pružali mi sve što je potrebno za moj razvoj i uspjeh.

Posebno bih željela zahvaliti svojoj braći, Karlu i Tomislavu te mojoj baki, na njihovom razumijevanju i ohrabrenju. Vaša podrška i savjeti su mi puno značili tijekom cijelog studija. Hvala vam što ste uvijek bili uz mene.

Na kraju, zahvalna sam svom zaručniku, Silvestru, na njegovoj ljubavi, strpljenju i razumijevanju. Hvala ti što si vjerovao u mene i bio mi velika podrška.

Hvala vam svima od srca, zbog vas je moje studentsko putovanje bilo šaka suza, vreća smijeha.

Sadržaj

| | |
|---------------------------------------------------------|----|
| 1. UVOD..... | 1 |
| 2. PREGLED LITERATURE | 1 |
| 2.1. ANATOMIJA OKA..... | 1 |
| 2.1.1. ROŽNICA..... | 2 |
| 2.1.2. LEĆA | 4 |
| 2.2. OSNOVE FIZIOLOGIJE VIDA | 5 |
| 2.3. AKOMODACIJA OKA | 7 |
| 2.4. REFRAKTIVNE GREŠKE..... | 7 |
| 2.4.1. MIOPIJA..... | 8 |
| 2.4.2. HIPEROPIJA..... | 10 |
| 2.4.3. PREZBIOPIJA | 11 |
| 2.4.4. ASTIGMATIZAM..... | 12 |
| 2.5. REFRAKTIVNA KIRURGIJA | 14 |
| 2.5.1. LASIK (laser in-situ keratomileusis)..... | 15 |
| 2.5.2. FOTOREFRAKTIVNA KERATEKTOMIJA (PRK) | 16 |
| 2.5.3. SMILE (SMALL INCISION LENTICULE EXTRACTION)..... | 17 |
| 2.5.4. REFRAKTIVNA KIRURGIJA LEĆE | 17 |
| 2.6. KOREKCIJA REFRAKTIVNIH GREŠAKA | 18 |
| 2.6.1. KOREKCIJA MIOPIJE..... | 18 |
| 2.6.2. KOREKCIJA HIPEROPIJE | 20 |
| 2.6.3. KOREKCIJA PREZBIOPIJE | 22 |
| 2.6.4. KOREKCIJA ASTIGMATIZMA | 24 |
| 3. RASPRAVA..... | 26 |
| 4. ZAKLJUČAK | 31 |
| 5. SAŽETAK | 32 |
| 6. SUMMARY..... | 33 |
| 7. LITERATURA | 35 |
| 8. ŽIVOTOPIS..... | 47 |

POPIS SKRAĆENICA I AKRONIMA

A – areterija

CRT - refraktivna terapija rožnice

D - dioptrija

DOD – Department of defence

Epi-LASIK - epithelial Laser In-Situ Keratomileusis

FDA - Američka agencija za hranu i lijekove

IOL - intraokularne leće

LASEK - laser-assisted in situ keratomileusis

Lig- ligament

M - mišić

Mm - mišići

N - živac

NEI – National eye institute

Ortho-k - orthokeratologija

PIOL - fakične intraokularne leće

PRK - fotorefraktivna keratektomija

PROWL-SS - patient-reported outcomes with LASIK symptoms and satisfaction

RGP - plinopropusne kontaktne leće

RLE – refrakcijske leće

TG-LASIK - topography-guided LASIK

USD – američki dolar

V - vena

1. UVOD

Vid kao naše najdominantnije osjetilo ima važnu ulogu u svakom aspektu ljudskog života. (1) Tome u prilog govori činjenica da dodir, sluh i miris zajedno čine manje od 40% svih senzornih inputa u mozgu, dok 60% uključuje vid. U mozgu se vid prenosi 10 puta brže od dodira i 100 puta brže od sluha ili njuha (2). Refraktivne greške ograničavaju jasan vid, a spadaju u najčešće probleme s kojima se susreću oftalmolozi. Posljedica su oblika oka koji sprečava pravilno fokusiranje svjetlosti na mrežnicu (3). Refraktivne greške mjere se u dioptrijama (D). Mogu se klasificirati kao aksijalno simetrične, astigmatne i mješovite, od kojih su mješovite najčešće. Aksijalno simetrične su kratkovidnost ili miopija i dalekovidnost ili hiperopija(3,4). Refraktivna kirurgija odnosi se na bilo koji postupak koji ispravlja ili minimizira refraktivne greške. Danas su zahvati refraktivne kirurgije među najčešće izvođenim zahvatima u razvijenom svijetu i imaju značajan utjecaj na kvalitetu života (5).

Svrha ovog rada je pregledom literature ustanoviti stvarnu potrebu za izvođenjem zahvata refraktivne kirurgije.

2. PREGLED LITERATURE

2.1. ANATOMIJA OKA

Za razumijevanje refraktivnih grešaka, a time i refraktivne kirurgije, potrebno je poznavati anatomiju oka. U daljnjem tekstu poseban naglasak biti će na rožnici i leći pošto su ti dijelovi oka cilj djelovanja refraktivne kirurgije. Očna jabučica je smještena u koštanoj, konkavnoj šupljini lubanje koja se naziva orbita. Osim očne jabučice, sadržaj orbite čine i

vanjski mišići oka pomoću kojih se očna jabučica kreće u šupljini orbite (*m. rectus medialis*, *m. rectus lateralis*, *m. rectus superior*, *mm. rectus inferior*, *m. obliquus superior* i *m. obliquus inferior*), masno tkivo (*corpus adiposum orbitae*), vagina bulbi, vjeđe (*palpebra superior* i *inferior*), suzni aparat, živci (*n. opticus*, *n. oculomotorius*, *n. trochlearis*, *n. ophtalmicus*), *ganglion ciliare*, krvne žile (*a. ophtalmica*, *v. ophtalmica superior*, *v. ophtalmica inferior*) i limfne žile (6,8).

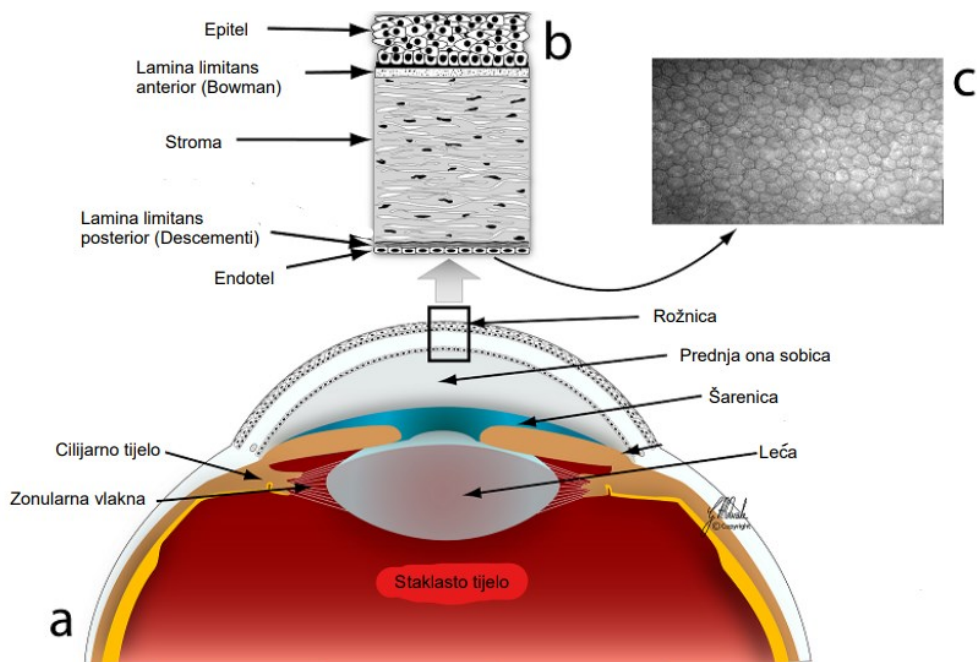
Očna jabučica građena je od 3 ovojnice, vanjska očna ovojnica (*tunica fibrosa bulbi*), srednja očna ovojnica (*tunica vasculosa bulbi*) i unutarnja očna ovojnica (*tunica interna bulbi*), leće, staklastog tijela i očne vodice, a u unutrašnjosti očne jabučice vlada intraokularni tlak. Vanjska očna ovojnica sastoji se od rožnice i bjeloočnice. Srednju očnu ovojnicu čine žilnica (*chorioidea*), cilijarno tijelo (*corpus ciliare*) i šarenica (*iris*). Unutarnja očna ovojnica sastoji se od 2 dijela, *stratum pigmenti* (jednoslojni kubični epitel) i mrežnica (*retina*) (7,8).

2.1.1. ROŽNICA

Rožnica čini prednji, prozirni dio vanjske očne ovojnice čija su glavna obilježja odsutnost krvnih žila, velik broj osjetnih živčanih završetaka (što ju čini najosjetljivijim dijelom ljudskog tijela), živčana vlakna bez mijelinske ovojnice te velika regenerativna sposobnost epitela. Rožnica ima dvije površine, prednju konveksnu (*facies anterior*) i stražnju konkavnu (*facies posterior*). Najispupčeniji dio rožnice naziva se *vertex corneae*. Rožnica prelazi u bjeloočnicu na rubu koji se naziva *limbus corneae* koji je uložen u kružni žlijeb na bjeloočnici (*rima cornealis*). *Limbus conreae* prekriva rožnicu kranijalno i kaudalno više nego medijalno i lateralno što rožnici sprijeda daje oblik elipse. Iz tog razloga rožnica vodoravno mjeri približno 11.5 mm, a okomito 10.5 mm. Prednji radijus, koji je

odgovoran za 3/4 ukupne refrakcijske snage ljudskog oka, u sredini iznosi 7.8 mm, a prosječni indeks loma je 1.3375. Rožnica je sastavljena od 5 slojeva, idući od površine prema unutrašnjosti: epitel, *lamina limitans anterior*, *substantia propria*, *lamina limitans posterior* i *endothelium cameræ anterioris* (8,9).

Epitel rožnice (slika 1.) sastoji od 4 do 6 slojeva pločastih neurožnjelih stanica. Debljina mu je 50 µm. Stanice površinskih slojeva bogate su mikrovilima, a prekrivene su glikokalisom. Stanice su međusobno povezane čvrstim spojevima što osigurava dobru barijeru. Bazalne stanice se dijele, diferenciraju i migriraju prema površinskim slojevima te na svom putu postepeno razvijaju mikrovile. Ispod epitela nastavlja se acelularni neregenerativni sloj, *lamina limitans anterior* (Bowman) (slika 1.) koja je debela 8-12 µm i stanjuje se s godinama. Stroma (*substantia propria*) (slika 1.) čini 90% volumena rožnice. Debljine je 500 µm. Sastoji se od kolagenih vlakana (većinski tip I i tip V) i osnovne tvari uložene u izvanstranični matriks koji se sastoji od vode, anorganskih tvari, proteglikana i glikoproteina. Kolagen, matriks i glikozaminoglikane proizvode keratociti. Osjetna vlakna trigeminalnog živca tvore između *lamine limitans anterior* i strome subepitelni živčani splet. *Lamina limitans posterior* (Descementi) (slika 1.) s godinama zadeblja, te je tako u djece tanja (3 µm), a s godinama dođe do 10 µm debljine. S ruba rožnice, *lamina limitans posterior* se nastavlja u vezivne tračke (*lig. pectinatum anguli iridocornealis*) s kojih polazi *m. ciliaris*. Strukturno se sastoji kolagena (tip IV i tip VIII) te sadrži laminin, fibronektin i keratan sulfat. *Endothelium cameræ anterioris* (slika 1.) čini jedan sloj pločastih stanica dubine 5 µm i promjera 20 µm koje oblažu stražnju površinu rožnice. Te stanice stvaraju barijeru za prolaz očne vodice u rožnicu (8,9).



Slika 1. Anatomija rožnice: (a) presjek prednjeg dijela oka (b) presjek rožnice koji prikazuje šest slojeva (c) In vivo konfokalna mikroskopska slika endotela rožnice

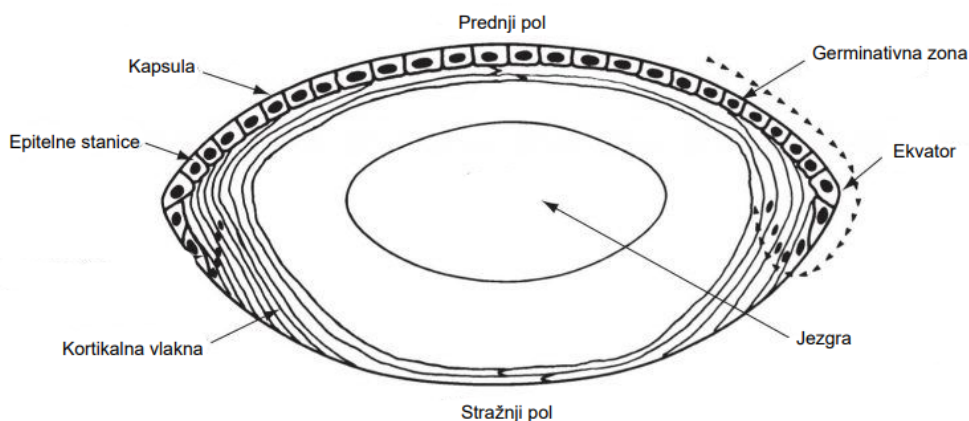
(10)

2.1.2. LEĆA

Leća (slika 2.) je prozirna, elastična, bikonveksna struktura koju tvore epitelne stanice i vlakna leće. Raste do desete godine života, a zatim rast usporava. Promjera je 8,8 – 10 mm. Nalazi se iza šarenice (prednje očne komore), a ispred staklastog tijela. Leća ima 2 površine, *facies anterior* i *facies posterior lentis*, a rub leće naziva se *aequator lentis* (slika 2.). S prednje strane leće nalazi se *polus anterior lentis*, a sa stražnje *polus posterior lentis* (slika 2.) koje međusobno spaja *axis lentis*. Leću obavija prozirna *capsula lentis* koja se lakoćom može odvojiti od leće. Leću grade *fibrae lentis*, vlakna koja tvore koncentrične lamele koje se pružaju od *polus posterior lentis* i završavaju na *polus anterior lentis*. Na temelju mjesta insercije razlikujemo prednja, ekvatorijalna i stražnja vlakna. *Fibrae lentis* oblika su šesterostrane prizme, a dosežu

duljinu 7-10 mm (8). Leća je podijeljena u regije ovisno o starosti vlakana pojedinog sloja. Idući od središnjeg, najstarijeg sloja prema van, možemo ju podijeliti na embrionalnu jezgru, fetalnu jezgru, jezgru odrasle osobe i vanjski korteks (slika 2.) (8,11).

Cortex lentis (slika 2.) se sastoji od površnijih vlakana. Krajevi tih vezivnih niti sastaju se u šavovima, sprijeda su oblika obrnutog slova Y, a straga uspravnog slova Y. Zrela vlakna nemaju organele i jezgre. Epitel leće je jednoslojni kubični epitel i prekriva leću s prednje strane. *Fibrae zonulares* su vlakna koja pričvršćuju prednju i stražnju površinu leće za cilijarno tijelo i cilijarni dio mrežnice i zajedno tvore *zonu ciliaris*. Na taj je način održan položaj leće u oku (8).



Slika 2. Anatomija leće (12)

2.2. OSNOVE FIZIOLOGIJE VIDA

Za osjetilo vida potrebno nam je oko koje će primiti svjetlosni signal i preraditi ga, vidni živac putem kojeg će akcijski potencijal putovati do mozga gdje će se svjetlosni signal na kraju obraditi. Svjetlost putuje zrakom u obliku valova. Valovi na svom putu do mrežnice moraju proći kroz rožnicu, leću, očnu vodicu i staklasto tijelo. Svaka od tih struktura ima indeks loma. Indeks loma se definira kao omjer brzine

svjetlosti u vakuumu i brzine svjetlosti u tvari, a ovisi i o valnoj duljini zrake, tako da manja valna duljina korelira s većim indeksom loma. Svjetlost u zraku putuje brzinom od 300 000 km/s. Na putu kroz oko, brzina svjetlosti postaje manja, a putanja joj se mijenja (8,13).

Reflektirana svjetlost od objekta kojeg gledamo prolazi kroz rožnicu koja lomi zrake svjetlosti prije nego što prođe kroz prednju očnu sobicu. Svjetlost dalje putuje kroz otvor u šarenici (zjenica) koja kontrolira kolika količina svjetlosti ulazi u oko. Svjetlost zatim dolazi do leće koja prilagođava svoj oblik kako bi fokusirala objekt te ponovno lomi zrake svjetlosti. Time se slika okrenula za 180°. Put svjetlosti se nastavlja kroz staklasto tijelo da bi konačno stigla do mrežnice. Tu svjetlost dolazi do fotoreceptora, štapića i čunjića. Čunjići se nalaze u području koje zovemo makula (žuta pjega), a osjetljivi su na boju. Štapiće pak nalazimo perifernije, iako nisu osjetljivi na boju, odgovorni su za noćni vid. U fotoreceptorima se nalazi pigment rodopsin, modificirana molekula vitamina A. Svjetlost dovodi do hiperpolarizacije fotoreceptorskih stanica što dovodi do stvaranja živčanih impulsa. Taj proces se naziva fototransdukcija. Fotoreceptori čine prvi neuron vidnog puta. Drugi neuron čine bipolarne stanice, zatim slijedi treći neuron kojeg čine multipolarne ganglijske stanice čiji aksoni grade optički živac (*n. opticus*). Optički živac dolazi do optičke hijazme gdje se vlakna lijevog i desnog živca križaju tako da lateralna vlakna prođu, a medijalna vlakna se križaju i odlaze na suprotnu stranu čineći *tractus opticus* koji dolazi do lateralne genikulatne jezgre u talamusu i nastavlja kroz *radiatio optici* do centra za vid u okcipitalnom režnju gdje vidni put završava, a slika se okreće (8,13).

2.3. AKOMODACIJA OKA

Leća svojom optičkom moći omogućuje fokusiranje predmeta. Leća odraslog mladog čovjeka promjera je 9 mm, debljine 4.5 mm, radijusa zakrivljenosti prednje strane 10 mm, a stražnje strane 5.5 mm u opuštenom stanju. Leća posjeduje lomnu jakost približno 20 D. Da bi oko fokusiralo bliske objekte, mora se akomodirati, odnosno prilagoditi tako što se leća nešto „ispupči“, tj. poprimi više kuglasti oblik. Kao što je opisano u prethodnom tekstu, zonularna vlakna pričvršćuju leću za cilijarno tijelo. Kontrakcija cilijarnog mišića žilnica i cilijarno tijelo se pomiču naprijed i unutra što dovodi do smanjene napetosti zonularnih vlakana čime leća poprima više kuglasti oblik i omogući fokusiranje bliskih objekata. Po prestanku kontrakcije cilijarnog mišića zonularna vlakna postaju napeta i leća poprimi manje kuglast oblik. Ljudsko oko raste do dvadesete godine života, ali to nije slučaj s lećom. Leća nastavlja nakupljati slojeve vlaknastih stanica i na taj način nastavlja rasti. Pridodavši tome da se leća hrani difuzijom iz očne vodice, da se u leći starenjem smanjuje koncentracija vode, a raste koncentracija netopivog lećnog proteina, razumljivo je da sve to vodi smanjenoj mogućnosti akomodacije oka, zamućenosti leće, odnosno razvoju prezbiopije ili „staračke dalekovidnosti“ i katarakte (14).

2.4. REFRAKTIVNE GREŠKE

Prema podacima Svjetske zdravstvene organizacije, u svijetu postoji najmanje 2.2 milijarde ljudi s oštećenjem vida. Procjenjuje se da u jedne milijarde ljudi s oštećenjem vida, u 94 milijuna je uzrokovano kataraktom, 88.4 milijuna refraktivnim greškama, 8 milijuna makularnom degeneracijom, 7.7 milijuna glaukomom, a u 3.9 milijuna

dijabetičkom retinopatijom. Procjenjuje se da se godišnje izdvaja preko 411 milijardi USD na liječenje oštećenja vida (1). Emetropija označuje savršen optički aparat koji je lišen refraktivnih grešaka. To je oko kod kojeg se točka najjasnijeg vida na daljinu (*punctum remotum*) nalazi u beskonačnosti. *Punctum remotum* je zapravo točka na optičkoj osi koju oko vidi pri najmanjoj akomodaciji. *Punctum proximum* je točka koja se nalazi na optičkoj osi, a koju oko vidi pri maksimalnoj akomodaciji (15). Refraktivne greške odražavaju neusklađenost između aksijalne duljine oka i njegove optičke snage, što rezultira mutnom slikom. Postoje tri glavne vrste refraktivnih grešaka: hiperopija i miopija, koje predstavljaju sferne greške, i astigmatizam, koji uključuje optičku asimetriju, a može biti obilježje i hiperopije i miopije (16).

2.4.1. MIOPIJA

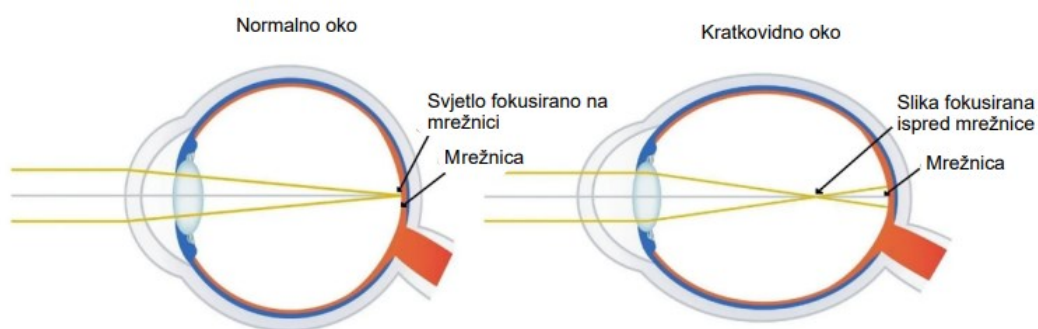
Miopija ili kratkovidnost čini značajan globalni javnozdravstveni problem za koji se smatra da će utjecati na sve veći broj ljudi u sljedećim desetljećima (17). Podaci iz 2020. godine pokazuju da u svijetu postoji 2,620 milijuna ljudi zahvaćeno miopijom, a procjenjuje se da će do 2050. godine zahvaćati čak 4,758 milijuna ljudi. Miopija je vrsta refraktivne greške kod koje se paralelne zrake svjetlosti koje dolaze iz beskonačnosti fokusiraju ispred mrežnice bez akomodacije oka (slika 3.) (17,19). Manifestira se vidom u kojem udaljeni objekti izgledaju zamućeno, a objekti na manjim udaljenostima manje zamućeni (16).

S obzirom na uzrok može se podijeliti na aksijalnu i refraktivnu miopiju te na sekundarnu miopiju. Aksijalna miopija prvenstveno proizlazi iz prekomjerne aksijalne duljine očne jabučice. Refraktivna miopija uzrokovana je promjenama u strukturi ili položaju struktura oka koje tvore sliku, odnosno prevelikom zakrivljenošću rožnice i/ili

leće s povećanom optičkom snagom. Sekundarna miopija uzrokovana je specifičnim uzrokom, to može biti lijek, bolest rožnice ili nešto drugo (17,19).

Miopia se također definira kao stanje u kojem je sferna ekvivalentna greška refrakcije oka $\leq -0,50$ D bez akomodacije oka. Klasificira se kao niska miopija, visoka miopija te premiopija. Niska miopija označuje sferni ekvivalent refrakcijske greške oka $\leq -0,50$ i $> -6,00$ D. Visoka miopija označuje sferni ekvivalent refrakcijske greške oka $\leq -6,00$ D. Premiopija je refraktivno stanje oka od $\leq +0,75$ D i $> -0,50$ D u djece gdje kombinacija osnovne refrakcije, dobi i drugih mjerljivih čimbenika rizika daje dovoljnu vjerojatnost budućeg razvoja miopije da zaslužuje preventivne intervencije. Valja spomenuti i progresivnu miopiju kod koje dolazi do pogoršanja vida iz godine u godinu za preko 3 do 4 D što je praćeno opacitetima i atrofijom retine (16,17).

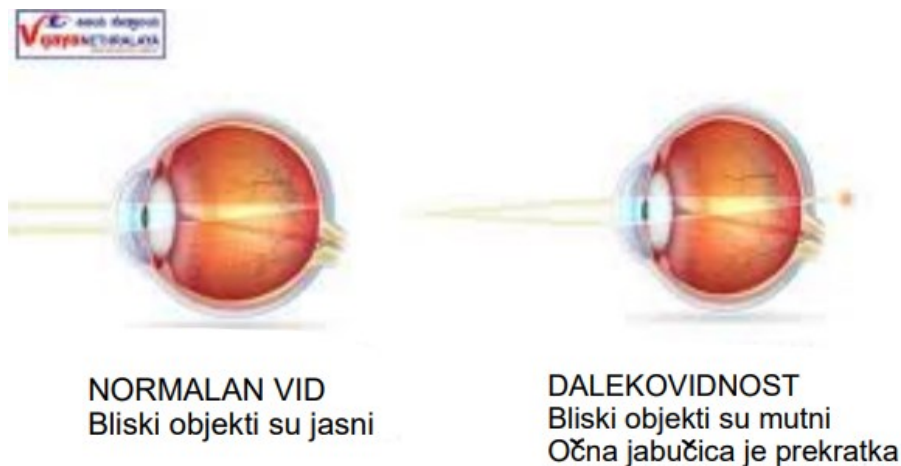Simptomi miopije su zamagljen vid na daljinu što se pokušava kompenzirati škiljenjem odnosno stiskanjem vjeđa uz naprezanje očiju što pacijent osjeća kao umor u očima, a u manjem broju slučajeva prisutna je glavobolja (20,21).



Slika 3. Miopija: prikaz nastajanja slike u normalnom i miopičom oku (18)

2.4.2. HIPEROPIJA

Hiperopija, poznata i kao dalekovidnost, je refraktivna greška kod koje se paralelne zrake svjetlosti koje dolaze iz beskonačnosti fokusiraju iza neurosenzorne mrežnice bez akomodacije oka (slika 4.) (23,16). Hiperopija se etiološki dijeli na aksijalnu, lomnu, hiperopiju zbog spljoštenosti rožnice, hiperopiju zbog dislokacije leće, odsutnosti leće (afakija) ili drugih patoloških stanja. Aksijalna hiperopija posljedica je skraćene aksijalne duljine očne jabučice. Smanjenje aksijalne duljine od 1 mm dovodi do hiperopije od 3 D. Lomna hiperopija posljedica je promjene indeksa loma leće, a susreće se u starijoj životnoj dobi te u pacijenata koji boluju od šećerne bolesti. Hiperopija zbog dislokacije leće ili odsutnosti leće može biti urođena ili stečena. Iako rijetko, može biti posttraumatska ili postkirurška (23,25). Jasan vid hiperopnog oka može se postići akomodacijom, odnosno konvergentnom moći leće, ali to dugoročno rezultira naprezanjem očiju. Hiperopija se klasificira kao niska (≤ 2.00 D), umjerena ($2.00 - 4.00$ D) i visoka (> 4.00 D). Klinički se dijeli na latentnu hiperopiju i apsolutnu hiperopiju. Latentna hiperopija je korigirana („maskirana“) akomodacijom, a za otkrivanje potrebni su cikloplegični agensi poput atropina. Uzrokuje astenopiju bez zamagljenja vida na daljinu. Apsolutna hiperopija se ne može prevladati naporom akomodacije, osoba ima zamagljen vid i na blizu i na daleko. Najčešći simptomi hiperopije su slabovidnost, rano zamagljivanje vida na blizinu, glavobolje frontalnog područja kod duljeg gledanja na blizu, zamaranje oka i strabizam (23,24).



Slika 4. Hiperopija: nastajanje slike u normalnom i hiperopičnom oku (22)

2.4.3. PREZBIOPIJA

Prezbiopija je stanje s kojim se svaki pojedinac suočava u četrdesetim godinama života, a do kojeg dolazi zbog progresivnog funkcionalnog opadanja akomodacijske sposobnosti kristalne leće. Pojava prezbiopije varira ovisno o klimi, nasljeđu i drugim individualnim čimbenicima (26-28). Među različitim uzrocima oštećenja vida na blizinu, prezbiopija je važan i najčešći uzrok u starijih osoba te predstavlja sve veći globalni problem koji pogađa više od milijardu ljudi diljem svijeta (29,30). Glavni uzrok prezbiopije je progresivno smanjenje akomodacijske sposobnosti leće (31). Drugi važan čimbenik je relativna promjena u obliku leće u vidu povećanja debljine s godinama što dovodi do smanjena učinka zonularne kontrakcije i relaksacije na oblik leće. Kako oko stari, promjene u proteinima i formiranje entiteta veće molekularne težine dovode do povećanja debljine leće, skleroze leće i smanjenja elastičnosti kapsule (32). Postoje različite teorije koje opisuju mehanizam nastanka prezbiopije, no sve opisuju povećanje zakrivljenosti leće tijekom akomodacije (28,31). Klinički se prezbiopija očituje teškoćom čitanja na uobičajenoj udaljenosti za čitanje. Pacijenti imaju bolju oštrinu vida na blizinu ako se udaljenost čitanja malo poveća iznad

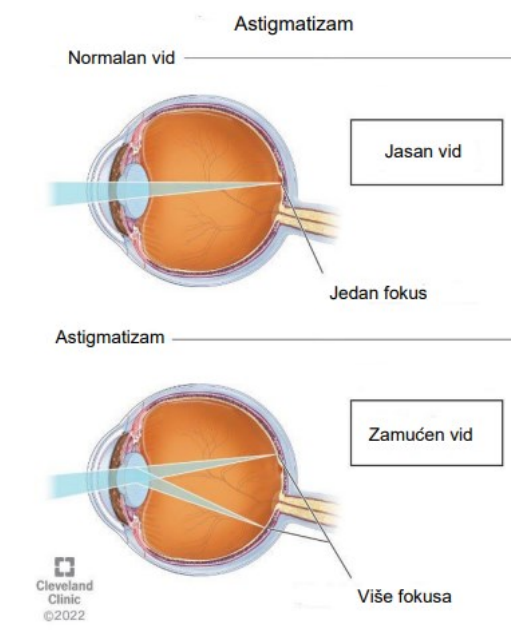
uobičajene udaljenosti čitanja (27). U početku se često žale na glavobolje. Ostali simptomi uključuju otežano fokusiranje vida na blizinu i daljinu, škiljenje, pospanost tijekom rada na blizu i potrebu za jakim svjetlom za čitanje (32). Radnici koji su aktivno uključeni u posao šivanja imaju poteškoća s provlačenjem konca kroz ušicu igle (28). Svi ti simptomi posljedično uzrokuju gubitak kvalitete života pojedinca (26). Unatoč globalnoj raširenosti, ne postoji široko prihvaćena klasifikacija prezbiopije prema stupnju ozbiljnosti, iako bi to uvelike pomoglo u osiguranju najbolje skrbi za pacijenta te u tumačenju koja očekivanja pacijent može imati s obzirom na stupanj i opciju liječenja najbolju za njega (32).

2.4.4. ASTIGMATIZAM

Astigmatizam je vrsta refraktivne greške koju karakterizira nejednaka refrakcija svjetla u različitim meridijanima (slika 5.). To znači da paralelne zrake svjetlosti koje prolaze kroz rožnicu ne konvergiraju u fokus na mrežnici. Može se javiti samostalno ili u kombinaciji s miopijom ili hiperopijom. Dovodi do iskrivljene percepcije slike. Neliječeni astigmatizam može rezultirati gubitkom vidne oštine i slabovidnošću (34,35). Najčešći uzrok astigmatizma je deformacija rožnice, iako poremećaj može biti i u leći i u mrežnici. S obzirom na meridijane, može se podijeliti na pravilni i nepravilni. Kod pravilnog astigmatizma 2 glavna meridijana sijeku se pod pravim kutom, pri čemu je okomiti meridijan strmiji od vodoravnog. Vertikalni meridijan je obično zakrivljen 0.25 D više od vodoravnog zbog pritiska vjeđa (36,37).

Astigmatizam može biti jednostavan (svjetlosne zrake su fokusirane ispred ili iza mrežnice u jednom meridijanu, pa može biti kratkovidni ili dalekovidni astigmatizmom), složeni (zrake svjetlosti su u oba meridijana fokusirane ispred ili iza

mrežnice, isto može biti kratkovidni ili dalekovidni) ili mješoviti (svjetlosne zrake u jednom meridijanu su fokusirane ispred, a u drugom meridijanu iza mrežnice, pa je jedan meridijan kratkovidan, a drugi dalekovidan). Kod kosog astigmatizma dva glavna meridijana su pod pravim kutom jedan naspram drugoga, ali nisu vodoravni ili okomiti (na primjer, 45° i 135°). Dvostruko kosi astigmatizam karakteriziraju dva glavna meridijana koja nisu pod pravim kutom jedan naspram drugoga, a nisu ni vodoravni ili okomiti. Nepravilni astigmatizam nastaje najčešće zbog poremećaja rožnice i leće. U ovom tipu astigmatizma postoji zakrivljenost na svakom meridijanu koja nije ujednačena, odnosno vodoravni meridijan je više zakrivljen nego okomiti. Takav astigmatizam nije moguće ispraviti standardnim naočalama ili kontaktnim lećama (34,37). Simptomi astigmatizma su zamagljen vid, naprezanje oka, frontalna glavobolja, izduženost predmeta i problemi akomodacije, astenopija, stiskanje vjeđa, naginjanje glave te slabiji vid noću (16,36,37).



Slika 5. Astigmatizam: nastajanje slike u normalnom i astigmatičnom oku (33)

2.5. REFRAKTIVNA KIRURGIJA

Refraktivna kirurgija je podpodručje oftalmologije koje se bavi kirurškom korekcijom refraktivnih grešaka ljudskog oka, a koje je u posljednjih nekoliko godina postalo visoko specijalizirano područje. Kirurške metode korekcije refraktivnih grešaka mogu se podijeliti na refraktivnu kirurgiju rožnice i refraktivnu kirurgiju leće. Refraktivna kirurgija rožnice koristi tehnike excimer lasera i incizijske postupke, a u refraktivnoj kirurgiji leća fakične intraokularne leće (PIOL) i refrakcijske leće (RLE) (28). Excimer laser je argon fluoridni laser koji radi s valnom duljinom od 193 nm. Rožnica se remodelira laserskom ablacijom tako da se zrake svjetlosti koje padaju na oko spajaju upravo na mjestu na mrežnici koje ima najoštiji vid. Postoje dvije vrste postupaka koji koriste excimer laser za ispravljanje grešaka refrakcije, a to su tehnike površinske obrade i lamelarne tehnike obrade (4). Tehnike površinske obrade uključuju fotorefraktivnu keratektomiju (PRK), Laser-assisted in situ keratomileusis (LASEK) i epi-LASIK. Tkivo rožnice se ablaira excimer laserom odmah ispod epitela rožnice (4,5). Prije ablacije epitel rožnice uklanja se mehaničkom ili kemijskom metodom ili laserom (kao kod PRK), alkoholnom otopinom (kao kod LASEK-a) ili se odvaja od podležućeg tkiva mikrokeratomom (kao kod epi -LASIK). Nakon ablacije, epitel rožnice se vraća na mjesto. Ablacija za korekciju hiperopije izvodi se na periferiji rožnice, kako bi se povećala zakrivljenost središnjeg dijela rožnice i povećao indeks loma rožnice, dok se za ispravljanje miopije ablacija izvodi u središtu rožnice (4). Za korekciju astigmatizma koriste se incizijske tehnike. Dijamantni nož ili femtosekundni laser koriste se za više mikroskopskih rezova okomito na strmi meridijan rožnice kako bi se promijenila zakrivljenost površine rožnice (4,5).

U refraktivnoj kirurgiji leća, intraokularna leća se može ugraditi u oko kao dodatak ili umjesto prirodne leće. Fakične intraokularne leće (PIOL) ugrađuju se u oko bez uklanjanja prirodne leće, dok se u refraktivnoj izmjeni leće (RLE) leća uklanja. Ove metode ostavljaju rožnicu netaknutom i osobito su korisne za pacijente s visokim refrakcijskim greškama i patologijom rožnice (4).

2.5.1. LASIK (laser in-situ keratomileusis)

LASIK je najčešće izvođeni zahvat u području refraktivne kirurgije. Izvodi se u lokalnoj anesteziji. Prvo stvori flap (površinski sloj rožnice, poklopac) veličine kontaktne leće pomoću mikrokeratoma (femtosekundnog lasera), a zatim se excimer laserom napravi ablacija rožnice nakon čega se flap vraća na mjesto. Flap se sastoji od epitela poduprtog tankim slojem strome. Za liječenje miopije rožnica se spljošti što se postiže ablacijom tkiva više iz središta rožnice, a za liječenje hiperopije radi se ablacija perifernog dijela rožnice. Za liječenje astigmatizma, potrebna je ablacija tkiva u jednom smjeru više nego u drugom (38).

Da bi pacijent bio kandidat za LASIK, mora biti stariji od 18 godina uz dokaz stabilne dioptrije unatrag najmanje godinu dana. Kandidati za LASIK su također osobe s astigmatizmom manjim od 5 D, hiperopijom manjom od +6 D i miopijom manjom od -12 D. Bitno je naglasiti da pacijenti s ekstremnijim refraktivnom greškama, već postojećim suhim okom ili iritacijom rožnice mogu imati više postoperativnih simptoma. Apsolutne kontraindikacije za LASIK su abnormalnosti rožnice, bolesti oka izvan očne jabučice, trudnoća i dojenje, katarakta, nekontrolirani glaukom, nekontrolirana sistemska autoimuna bolest te nerealna očekivanja pacijenta. Kao i kod svakog kirurškog zahvata, tako i u slučaju LASIK-a postoje moguće komplikacije od

kojih je najčešća suhoća očiju, zatim vizualni simptomi poput haloa, do manje čestih kao što su difuzni lamelarni keratitis, urastanje epitela i infekcije. Postoperativna suhoća očiju može djelomično predstavljati neuropatiju rožnice, a povlači se nakon 6 do 12 mjeseci. U 20% pacijenata može perzistirati. Smetnje vida su najčešće tijekom vožnje noću, a javljaju se u 20% pacijenata. LASIK u velikom broju slučajeva u potpunosti korigira refraktivnu grešku, no u nekim slučajevima, kao što je slabije osvjetljenje, pacijenti i dalje imaju potrebu za naočalama ili kontaktnim lećama. Veća je potreba za naočalama i starenjem pacijenta (39).

2.5.2. FOTOREFRAKTIVNA KERATEKTOMIJA (PRK)

Fotorefraktivna keratektomija je kirurški zahvat u kojem se također koristi excimer laser, a koristi se za korekciju miopije i hiperopije sa ili bez astigmatizma. U prvom koraku dolazi do uklanjanja središnjeg epitela rožnice promjera približno 9 mm, a zatim slijedi ablacija excimer laserom. Za razliku od LASIK-a, u ovom zahvatu nema stvaranja flapa što ovu metodu čini prihvatljivijom za neke pacijente (38,40). PRK se koristi za ispravljanje zaostalih refrakcijskih grešaka nakon transplantacije rožnice, penetrantne keratoplastike, LASIK-a, operacije katarakte ili drugih operacija oka. Indikacije za PRK su miopija do -12 D, astigmatizam do 6 D i hiperopija do +5 D. PRK je operacija izbora za pacijente određenih zanimanja kao što su piloti i profesionalni sportaši kod kojih postoji veći rizik od dislokacije režnja u slučaju LASIK-a. Prema Američkoj akademiji za oftalmologiju, apsolutne kontraindikacije za PRK jednake su kontraindikacijama za LASIK. Najčešće komplikacije su suho oko, nelagoda ili bol karaktera pijeska u oku. Valja spomenuti da se suho oko javlja u većem broju pacijenata nakon LASIK-a u usporedbi s PRK-om. Ostale komplikacije su poprilično

rijetke, to su infekcija, „haloo“ efekt, stvaranje malih sjena poput otočića u rožnici koji rezultiraju zamućenjem vida, keratokonus, decentracija i erozija rožnice te trajne refraktivne greške (41).

2.5.3. SMILE (SMALL INCISION LENTICULE EXTRACTION)

SMILE je zahvat koji služi za korekciju miopije i astigmatizma s mijopijom. Laserski je postupak u kojem se stvara mali periferni rez rožnice od 2 mm koji omogućava ekstrakciju leće što mu daje neke prednosti u odnosu na zahvate sa stvaranjem režnja jer se u ovom zahvatu postiže veća biomehanička stabilnost, tj. čvrstoća rožnice. Na taj način izbjegavaju se komplikacije vezane uz režanj, a smanjuje se i ozljeda subbazalnog živčanog spleta. S obzirom na zahvate sa stvaranjem režnja, SMILE je zahtjevniji zahvat za operatera (42-45).

Kandidati za SMILE su pacijenti s indikacijama kao i kod ostalih laserskih zahvata, s time da se SMILE smatra boljom opcijom za pacijente sa suhim oko (46). SMILE je kontraindiciran kod pacijenata s keratokonusom ili središnjom debljinom rožnice manjom od 475 μm , s nekontroliranim glaukomom ili uveitisom, značajnom kataraktom, ožiljcima rožnice, aktivnom upalom ili infekcijom oka i teškom suhoćom oka ili očnom alergijom (47). Komplikacije uključuju gubitak sukcije, stvaranje neprozirnog sloja mjehurića, subkonjunktivno i incizijsko krvarenje, zatim suho oko, abraziju rožnice i infekciju (45).

2.5.4. REFRAKIVNA KIRURGIJA LEĆE

Fakične intraokularne leće (PIOL) ugrađuju se u ljudsko oko uz prirodnu očnu leću. Mogu se ugraditi u prednju ili stražnju komoru. Ugradnja fakičnih intraokularnih leća

je reverzibilni zahvat u kojem se uz prirodnu leću u prednju ili stražnju očnu sobicu ugrađuje umjetna leća. PIOL se može ugraditi sve dok je prednja komora duboka najmanje 3.0 mm i ako je broj endotelnih stanica najmanje 2000 stanica po kvadratnom milimetru. Ako je prisutan astigmatizam (< 2 D), može se liječiti u vrijeme implantacije PIOL-a odgovarajućim zarezivanjem strmog meridijana (4,48).

Refraktivna zamjena leće (RLE) je zamjena prirodne očne leće pacijenta umjetnom. Oko se otvara na rubu rožnice, a prirodna leća se razbija i usisava uz pomoć ultrazvučnog uređaja. Nova, umjetna leća se zatim umeće u kapsularnu vreću. Nova leća može biti monofokalna ili multifokalna. Monofokalna je prikladna za oštar vid na blizu ili na daleko, a multifokalna ima prednost u tome što pacijent može oštro vidjeti i na blizu i na daleko, bez potrebe da nosi naočale za čitanje na blizu (4).

Zamjena refrakcijske leće provodi se za korekciju prezbiopije, visoke miopije i dalekovidnosti. RLE se provodi uglavnom kod pacijenata starijih od 50 godina s uznapredovalom prezbiopijom, te za korekciju izražene miopije ili hiperopije. Astigmatizam, ako je prisutan, može se ispraviti u vrijeme RLE-a (baš kao i kod PIOL-a) bilo odgovarajućim zarezivanjem strmog meridijana ili umetanjem toričnog implantata (4,48).

2.6. KOREKCIJA REFRAKTIVNIH GREŠAKA

2.6.1. KOREKCIJA MIOPIJE

Liječenje miopije obuhvaća prevenciju razvoja u dječjoj dobi, mjere smanjenja progresije i samu korekciju miopije (17,49). Danas se koristi farmakološki pristup s lokalnom primjenom atropinskih kapi za oči, ortokeratologija, multifokalne naočale i multifokalne kontaktne leće i refraktivna kirurgija (17,50).

Atropin je neselektivni antagonist muskarinskih receptora koji, ovisno o dozi ima inhibicijski učinak na progresiju miopije. Atropin stimulira sintezu izvanstaničnog matriksa u fibroblastima bjeloočnice, čime tkivo bjeloočnice zadeblja te mu se elastičnost smanji (17).

Orthokeratologija (Ortho-k) ili refraktivna terapija rožnice (CRT) je vrsta terapije kod koje se nose posebno dizajnirane plinopropusne kontaktne leće (RGP) kroz noć kako bi se postigla preraspodjela epitelnih stanica rožnice i time se preoblikovala njena zakrivljenost. Time se kod pacijenata s blagom kratkovidnošću privremeno postigne jasan vid (17,21,50,51).

Multifokalne naočale su za većinu pacijenata prvi izbor u korekciji miopije, a nose se ovisno o stupnju miopije, konstantno ili uz određene aktivnosti. Multifokalne kontaktne leće omogućuju jasniji vid i šire vidno polje od naočala, no kako su leće izravno u kontaktu s očnom jabučicom, najveća pojava infekcija je upravo kod ove vrste korekcije. Naočale i kontaktne leće zahtijevaju čišćenje, zamjenu i popravke čime njihovi troškovi rastu s godinama korištenja (19,21).

Refraktivna kirurgija rožnice učinkovita je alternativa korekciji miopije naočalama ili kontaktnim lećama. Korekcija miopije kod nekih od ovih metoda ovisi o količini tkiva rožnice koje se može sigurno ukloniti (17,21,50). Porastom metoda i zahvata refraktivne kirurgije, porastao je i broj primarnih studija i sustavnih pregleda o korekciji miopije refraktivnom kirurgijom, od kojih su dvije posebno zanimljive (52).

Balgos i suradnici 2022. godine su usporedili isplativost tri postupka refrakcije kirurgije (PRK, LASIK i SMILE) za liječenje miopije i miopijskog astigmatizma. Studiju su proveli kroz 30 godina. Uzeli su u obzir troškove i korisnost. Korisnost je mjera kvalitete života pacijenta povezana s njegovim zdravstvenim stanjem, a kvantificira se od 0.00 što

označuje smrt do 1.00 što označuje potpuno zdravlje. Prosječna korisnost za kratkovidne osobe prije zahvata refraktivne kirurgije bila je 0.61. Korisnost se značajno povećala na 0.81 nakon zahvata, što je značajan porast od 0.20. Zaključak studije bio je da uključene metode refraktivne kirurgije isplative kako s ekonomskog aspekta zdravstvenog sustava tako i s aspekta bolje kvalitete života pacijenta (19).

Lamparter i suradnici su 2005. godine ispitali kliničku korist, komplikacije i isplativost LASIK-a kao jedne od najčešće korištenih metoda refraktivne kirurgije kod umjerene kratkovidnosti. Rezultati su pokazali da je LASIK isplativ postupak liječenja za te pacijente (19,53). PIOL uobičajeno su rješenje za kiruršku korekciju visoke miopije i miopije kod tankih rožnica (54).

Postupci refraktivne kirurgije imaju nisku stopu komplikacija, ali treba imati na umu da njihova posljedica može uzrokovati nepovratna oštećenja oka i puno veće troškove liječenja samih komplikacija. Neke od tih komplikacija, kao što je infekcija, češće su uzrokovane kontaktnim lećama i naočalama nego refraktivnom kirurgijom, a trošak liječenja i posljedice za pacijenta su jednake. S ekonomskog aspekta pacijenta, trošak refraktivne kirurgije u tom trenutku je velik, ali u usporedbi s troškovima zamjene, popravka ili gubitka naočala ili kontaktnih leća kroz godine ispada manji (19,55).

2.6.2. KOREKCIJA HIPEROPIJE

Hiperopija se može korigirati kao i miopija, na nekoliko načina. U prvom redu, kao najčešći način korekcije, nalaze se naočale. Leće tih naočala imaju pozitivnu snagu koja omogućuje fokusiranje slike na mrežnicu te omogućavaju dalekovidnim pacijentima da jasno vide i na blizu i na daleko. Kontaktne leće su također izbor korekcije vida u slučaju hiperopije. Njihove prednosti i mane su jednake kao u slučaju korekcije

miopije. Ortookeratologija također može pomoći u korekciji hiperopije privremenim ispravljanjem vida (56).

Refraktivna kirurgija miopije i miopijskog astigmatizma razvijala se brže od kirurgije hiperopije tako da su prvi rezultati refrakcijske kirurgije hiperopije objavljeni tek 1990-ih (57,58). Osobitosti dalekovidnog oka predstavljaju izazov refraktivnoj kirurgiji. Hiperopično oko ima mali promjer rožnice, kratku aksijalnu duljinu te usku prednju sobicu, a uz sve navedeno ti su pacijenti često preoperativno nedovoljno korigirani naočalama ili lećama (58,59). Hipermetropni pacijenti imaju često široki kut Kappa koji otežava operaciju. Preoperativnom keratometrijom mjeri se zakrivljenost rožnice koja se treba postupkom refraktivne kirurgije izravnati te tako sama zakrivljenost rožnice može uvelike ograničiti sam zahvat. Uzevši u obzir navedene poteškoće, jasno je da su predvidljivost i točnost rezultata refraktivne kirurgije kod hiperopije, u usporedbi s miopjskom refraktivnom korekcijom manji. Glavne metode refraktivne kirurgije za korekciju hiperopije su PRK, LASIK i PIOL, od kojih je najčešće korišten LASIK (57,59). Bitna stavka refraktivne kirurgije hiperopije je moguć recidiv određenog stupnja hiperopije kao posljedica aberacija, ali i kratkovidna refrakcija u neposrednom postoperativnom razdoblju. Razvoj aberacija može dovesti do regresije vida i pogoršanja kontrastne osjetljivosti (59).

U današnje vrijeme, refraktivna kirurgija hiperopije nije ispitana u tolikoj mjeri kao refraktivna kirurgija miopije, ali je u znatnom razvoju. Na primjer, trans PRK tehnologija pokazala je obećavajuće rezultate u korekciji hiperopije, ali za korekcija umjerene do visoke hiperopije, gdje je potrebno uključiti veće zone ablacije, biti će potrebna usavršena tehnologija kako bi se izbjegli rizici od regresije i nepredvidivih

komplikacija. U slučaju LASIK-a, velike zone optičke ablacije omogućuju korekciju visoke hiperopije te tako smanjuju rizik od optičkih aberacija i regresije. Bitno je pacijentu objasniti preoperativnu obradu i postoperativni tijek te moguće komplikacije kako bi mogao donijeti najbolju odluku za svoj vid. Ekonomski aspekt sa strane pacijenta jednak je onom kod miopije (57,60).

2.6.3. KOREKCIJA PREZBIOPIJE

Prezbiopiju je danas moguće korigirati pomoću naočala, kontaktnih leća te tehnikama refraktivne kirurgije. Unatoč velikom izboru, ne postoji jednostavno rješenje za korekciju presbiopije. Nekirurške metode napreduju iz dana u dan kao i refraktivna kirurgija od koje većina pacijenata ima visoka očekivanja (61,62).

Naočale za korekciju prezbiopije su konvencionalne, bifokalne, trifokalne ili progresivne. Kao i kod liječenja drugih refraktivnih grešaka, imaju svojih ograničenja kao što je neadekvatan vid na srednjim ili vrlo malim udaljenostima. Pacijenti koji nose naočale za korekciju prezbiopije su starije životne dobi, često i zaboravni te im je zbog toga ponekad problem nositi naočale ako su ih zaboravili ili izgubili. Neke djelatnosti otežavaju nošenje naočala pa stoga ni za takve pacijente naočale nisu prikladne. Valja spomenuti da tehnologija naočalnih leća omogućuje ispravljanje progresivne prezbiopije pružanjem redovitih ažuriranja korekcije loma (61,62). Kontaktne leće kao izbor korekcije prezbiopije imaju neke prednosti pred naočalima kao što je pokretanje zajedno s očnim jabučicama te odsustvo zamagljivanja. S godinama, smanjen tonus kapaka, suženi palpebralni otvor i smanjena proizvodnja suza dovede do smanjene tolerancije oka za kontaktne leće (61).

Refraktivna kirurgija razvila je nekoliko tehnika pogodnih za korekciju prezbiopije koje se temelje na zamjeni refrakcijske leće s odgovarajućim implantatima intraokularne leće ili na promjeni površine rožnice (63). Ugradnja IOL leće jedna je od najpopularnijih metoda za korekciju prezbiopije. Ovom metodom dobiveni su dobri rezultati vida i na blizu i na daleko i visok postotak neovisnosti o naočalama. Uz to ova metoda ima i nizak stupanj komplikacija što ju čini popularnom. Najčešće se ugrađuju multifokalne IOL čiji je glavni problem ponekad dug postoperativni oporavak u procesu neuroadaptacije. Monovizijom se postižu jednako dobri rezultati, ali postoji opasnost od gubitka stereopsije. Razne studije su pokazale da su multifokalne leće bolje od monofokalnih za korekciju prezbiopije jer pružaju poboljšani nekorrigirani vid na blizinu i veći udio neovisnosti o naočalama od monofokalnih, ali uzrokuju više vizualnih fenomena (61,63).

Najčešće izvođena laserska kirurška metoda za korekciju prezbiopije je presbyLASIK. PresbyLASIK je kirurška tehnika koja koristi principe LASIK-a za stvaranje multifokalne površine rožnice. Postoji periferni i središnji pristup, periferni očuva vid na daleko, ali niti on ne garantira pogoršanje s godinama (61,63). Studije koje procjenjuju rezultate korekcije prezbiopije LASIK-om su poprilično ograničene, ali potvrđuju učinkovitost ove metode uz visoko zadovoljstvo pacijenata. Najčešća komplikacija je suho oko kao i kod ostalih refraktivnih grešaka korigiranih laserskom kirurgijom. Istraženo je da bitnu ulogu u nastanku ove, najčešće, komplikacije igra preoperativna procjena funkcije suza. Pacijente treba, između ostalog, informirati i o smanjenju učinka tijekom vremena zbog remodeliranja epitela koji ima tendenciju razmekšanja te zbog napredovanja prezbiopije s godinama (64,65).

2.6.4. KOREKCIJA ASTIGMATIZMA

Nekorigirani refrakcijski astigmatizam smanjuje vidnu oštrinu. Liječenje pravilnog astigmatizma počinje naočalama s cilindričnim lećama. Mlađim pacijentima se propisuje jednostruka leća, dok se onima sa prezbiopijom propisuje bifokalnu ili progresivna dodatna leća (66-68). Niski stupanj astigmatizma korigira se u slučaju prisutnosti simptoma, a viši se stupanj korigira tako da se simptomi smanje na minimum. Pacijenti u početku često nisu zadovoljni korekcijom zbog čega je mnogi ne prihvate. U tom slučaju korekciju je potrebno titrirati kako bi se pacijent osjećao ugodno. Korekciju kosog, mješovitog i visokog astigmatizma bolje je provesti kontaktnim lećama nego naočalama. Koriste se toričke kontaktne leće koje omogućuju šire vidno polje od naočala. Mane naočala i kontaktnih leća jednake su kao i kod ostalih refraktivnih grešaka. Ortho-k također može pomoći u korekciji astigmatizma nošenjem leća tokom noći kako bi se idući dan proveo bez potrebe za optičkom korekcijom vida (67,68).

Različiti kirurški zahvati razvijeni su kao učinkovita alternativa optičkoj korekciji refrakcijskog astigmatizma. Istraživanja su pokazala da je vidna oštrina nakon zahvata jednaka za pacijente koji su pristupili IOL, LASIK-u i SMPLE (66,69,70). Refraktivna kirurgija za korekciju astigmatizma visokog stupnja smatra se izazovnom zbog poteškoća u predvidljivosti njegove snage i osi, manjoj stabilnosti, ciklotorzijskim pogreškama i ispravnom centriranju profila kirurške ablacije. Zbog svega navedenog, zadovoljiti očekivanja pacijenata da se smanji ovisnost o naočalama u slučajevima astigmatizma visokog stupnja nije lak zadatak (69).

Bitna stavka korekcije astigmatizma je poravnavanje osi. Nedovoljna korekcija astigmatizma često je posljedica nedostatka kontrole ciklotorzije koja može biti uzrokovana vestibularnim sustavom te pomicanjem glave i tijela pod laserom. Čak 82% pacijenata ima ciklotorziju kada leže ravno, a pogreška tokom zahvata od samo nekoliko stupnjeva dovodi do nedovoljne korekcije astigmatizma (66,70).

Korektni astigmatizam može se korigirati toričkim IOL. Korekcija se moguća i zahvatima kao što je LASIK i PRK, od kojih se blaga prednost daje LASIKU zbog manje boli i postoperativnog zamagljivanja (67). Točnim prijeoperacijskim mjerenjem, točnim izračunom snage cilindra IOL-e i postavljanjem meridijan te rotacijskom stabilnošću IOL-e mogu se postići izvrsni rezultati, pružajući vid bez naočala (66). Pogrešan položaj torične IOL u postoperativnom razdoblju može nastati zbog pogrešnog peroperativnog postavljanja ili postoperativne rotacije. Glavna prednost IOL-e pred laserskim tehnikama je reverzibilnost, budući da ne mijenja arhitekturu rožnice niti uklanja tkivo rožnice, za razliku od postupaka ablacije (66,70).

LASIK pruža brži postoperativni oporavak i smatra se manje bolnim od PRK. Komplikacije povezane s režnjem mogu izazvati promjenu u količini i orijentaciji astigmatizma. PRK može smanjiti astigmatizam svojim ublažavajućim utjecajem na postoperativno cijeljenje rožnice (69). Najkorištenija vrsta LASIKA za ispravljanje astigmatizma je Wavefront-guided custom LASIK (67). Oba postupka, PRK i LASIK, pokazala su poželjne postoperativne ishode za korekciju astigmatizma visokog stupnja u studijama. Međutim, LASIK je postiže nešto bolje rezultate od PRK u učinkovitosti i sigurnosti (69).

3. RASPRAVA

Refraktivna kirurgija definira se kao kirurška korekcija refrakcijskih grešaka ljudskog oka. U posljednjih nekoliko godina postalo je visoko specijalizirano područje (4). Prema Američkom vijeću za refraktivnu kirurgiju, 2021. godine za lasersku korekciju vida odlučilo se čak 834 000 ljudi. Očekuje se da će taj broj do 2030. godine porasti za dodatnih 500 000 ljudi godišnje (71). U Ujedinjenom Kraljevstvu svake se godine napravi više od 100 000 laserskih korekcija vida (72). LASIK je najčešće upotrebljavana metoda za koju je se odlučilo više od 35 milijuna ljudi širom svijeta (73).

Zadovoljstvo pacijenata procjenjuje se upitnicima koji procjenjuju zadovoljstvo vidom prije i nakon zahvata. Jedan takav upitnik je PROWL-SS (Patient-Reported Outcomes with LASIK Symptoms and Satisfaction). Ovaj upitnik sadržava 33 pitanja na koja pacijenti izražavaju svoj doživljaj vida. Prvo pitanje odnosi se na zadovoljstvo vidom, pitanja od 2-9 na dvoslike, pitanja 10-17 na zablještenje, pitanja 18-25 na haloo te pitanja 26-33 na odbljesak (74). U studiji „Topography-Guided LASIK: A Prospective Study Evaluating Patient-Reported Outcomes“ iz 2023. godine koju su proveli Sloan W Rush, Cory J Pickett, Braden J Wilson i Ryan B Rush sudjelovalo je 46 pacijenata. Pacijenti su ispunjavali modificirani PROWL upitnik prije TG-LASIK-a te 26 tjedana nakon zahvata. Zadovoljstvo pacijenata poraslo je s prosjekom od 4.07 prije zahvata na 5.00 nakon zahvata. Binokularna nekorrigirana oštrina vida na daljinu ispitivane populacije bila je 20/16, 20/12,5 i 20/10 ili bolja u 100%, 87.0%, odnosno 152% 26 tjedana nakon TG-LASIK-a. 100% pacijenata dalo je maksimalnu ocjenu 5 za sveukupno zadovoljstvo vidom nakon operacije. Analiza podskupa iz upitnika pokazala je

statistički značajno postoperativno poboljšanje noćnog vida, haloo-a, odblijeska, simptoma suhog oka i ukupne simptomatologije (75).

2009. FDA, NEI i Department of Defense pokrenuli su LASIK Quality of Life Collaboration Project (LQOLCP) kako bi pomogli boljem razumijevanju potencijalnog rizika od ozbiljnih problema koji mogu proizaći iz LASIK-a. Pacijenti su ispunjavali online upitnike o svom iskustvu s LASIK-om. Prva studija obuhvatila je 262 ispitanika, a istraživanje je ponovno provedeno 2014. godine s 312 pacijenata iz 5 privatnih ordinacija. Rezultati studije pokazali su da je manje od 1% sudionika studije imalo puno poteškoća ili nemogućnost obavljanja uobičajenih aktivnosti bez korektivnih leća zbog bilo kojeg vidnog simptoma nakon LASIK operacije. Uz to više od 95% sudionika bilo je zadovoljno svojim vidom nakon LASIK operacije (76,77).

Istraživanje „LASIK versus PRK for high astigmatism“ iz 2021. godine koje su proveli M. Mimouni, R. Pokroy, G. Rabina i I. Kaiserman imalo je za cilj usporedbu refrakcijskih ishoda LASIK-a i PRK-a za miopični astigmatizam od 3 D ili više. Uključeno je 175 kratkovidnih pacijenta koji su podvrgnuti LASIK-u ili PRK-u između 2007. i 2016. s astigmatizmom od 3 do 6 D, i postoperativnim praćenjem od najmanje 30 dana za LASIK i 60 dana za PRK. Zaključak istraživanja bio je da LASIK i PRK postižu dobre rezultate u korekciji visokog astigmatizma, a LASIK je postigao blagu superiornost u odnosu na PRK (78).

Refraktivna kirurgija s excimer laserom sada se provodi kod ljudi više od 20 godina. S modernim laserima, pouzdanost LASIK-a i površinskih tretmana unutar manjeg stupnja refraktivne greške je ± 0.5 D u 85% slučajeva i ± 1.0 D u 99%. Korekcija viših stupnjeva refrakcijskih grešaka manje je pouzdana od korekcije nižih zbog većeg

stupnja zacjeljivanja rana nakon zahvata. To vrijedi i za kratkovidnost i za dalekovidnost, a posebno za astigmatizam (4).

Procijeniti zadovoljstvo pacijenata i kvalitetu života nakon zamjene refraktivne leće s IOL bio je zadatak istraživanja „Patient-Reported Quality of Life and Satisfaction After Refractive Lens Extraction Using a Diffractive Trifocal IOL: A Multicenter Retrospective Cohort Study“ provedenog od strane C. Paul, S. Gläser, L. Kiraly, M. Bechmann, S. Sel, and W. Sekundo 2021. godine. U analizu su uključena ukupno 102 pacijenta koji su bili podvrgnuti zamjeni refrakcijske leće toričkom IOL. Ispitanici su ispitani o kvaliteti života i zadovoljstvu nakon operacije pomoću standardiziranog upitnika. 81.4% ispitanika izjavilo je da su njihova očekivanja u potpunosti ispunjena, a 17.6% je izjavilo da su djelomično ispunjena. Kvaliteta života se značajno poboljšala u svim ispitivanim područjima života. Najčešće prijavljena postoperativna ograničenja bila su vožnja noću i vožnja po lošim vremenskim uvjetima. Zaključak istraživanja bio je visoko zadovoljstvo pacijenata nakon zahvata (79).

Fakične intraokularne leće pokazale su se učinkovitim, sigurnim, pouzdanim i stabilnim sredstvom za korekciju većih refrakcijskih grešaka, posebice kratkovidnosti. Pouzdanost ovog postupka je ± 0.5 D u više od 70% slučajeva i ± 1.0 D u više od 90%. Ovaj se postupak često koristi za liječenje miopije veće od 15 D, a njegova pouzdanost ovdje nije tako dobra, kako zbog težine preoperativne dijagnoze, tako i iz drugih razloga. Ipak, i u takvim slučajevima vid se generalno poboljšava, jer više nema potrebe za nošenjem visokomiopičnih naočala koje smanjuju veličinu vidne slike (4).

Preoperativna procjena iznimno je važan pregled kojim se utvrđuje je li pacijent dobar kandidat za operaciju. Ovaj pregled je jedan od najopsežnijih oftalmoloških pregleda koji se danas rade. Prikupljanje detaljne medicinske i oftalmološke anamneze važno je

za traženje bolesti koje potencijalno mogu utjecati na ishod operacije (80,82). Sveobuhvatnoj prijeoperativnoj evaluaciji pacijenta prethodi kratki pregled probira kako bi se eliminirali pacijenti koji nisu kandidati za refraktivnu kirurgiju. Područja evaluacije uključuju dob, vrstu i stupanj refrakcijske greške. Pacijenti na pregled moraju donijeti stare naočale, leće i oftalmološke nalaze kako bi se utvrdila stabilnost dioptrije (81). Bitno je napomenuti da su ispunjena očekivanja pacijenta ključ uspjeha zahvata (80). Potreban je sistematski pregled, pregled oštine vida, refrakcije, odnosno kompletan očni pregled uključujući topografiju, tonometriju i biomehaniku rožnice, test suhog oka te analizu valne fronte. Posebna pozornost posvećuje se prednjem segmentu oka. Topografija rožnice daje procjenu oblika površine rožnice, dok analiza valne fronte daje procjenu formiranja slike od strane cijelog optičkog sustava oka što omogućuje prilagodbu zahvata te izbor IOL-e (48,80).

Sistemske kontraindikacije uključuju dijabetes mellitus, trudnoću, autoimune bolesti, vaskularne poremećaje kolagena, bolesti štitnjače ili abnormalno cijeljenje (povijest keloida) jer se kod tih pacijenata nazire rizik od lošijih postoperativnih ishoda (80,81). Konzumacija alkohola i cigareta, osobito u prekomjernim količinama, može promijeniti cijeljenje nakon operacije. U socijalnoj anamnezi također su važna pitanja o načinu života kao što su hobiji i posao, koja daju razumijevanje o vrsti vida koja je važna za pacijenta. Pitanja o visokorizičnim aktivnostima kao što su kontaktni sportovi su vrijedna jer može postojati veći rizik od komplikacija reznja (80). Oftalmološke kontraindikacije svrstavaju se u četiri kategorije: poremećaji koji ometaju suzni film, poremećaji koji se sami mogu pogoršati fotoablacijom, abnormalnosti topografije rožnice i nerefrakcijski izvori smanjenog vida. Najvažniji poremećaj suznog filma je keratoconjunctivitis sicca. Neprepoznato suho oko može značajno odgoditi ponovnu

epitelizaciju i rezultirati povećanom postoperativnom zamućenošću. Suho oko može biti posljedica primarnog nedostatka suza ili može nastati sekundarno zbog čega je bitan i detaljan pregled lijekova koje pacijent uzima (81). Također treba ispitati postojanje herpetičke bolesti oka i glaukom. Herpes ili periferni keratitis mogu se ponovno aktivirati nakon operacije (80). Ostale kontraindikacije uključuju keratokonus, pelucidnu rubnu degeneraciju i topografske abnormalnosti koje označavaju nepravilan astigmatizam. Konačno, pacijenti koji imaju nerefrakcijske izvore smanjenog vida, kao što su progresivna patologija retine, kratkovidna degeneracija, uveitis ili vizualno značajne katarakte nisu prikladne za refraktivnu kirurgiju i treba ih identificirati prije operacije (81).

Refraktivna kirurgija nudi relativno sigurne zahvate kojima se postižu dobri rezultati, no kao i kod svih zahvata, postoje komplikacije o kojima pacijent treba biti upozoren. Da bi se smanjila vjerojatnost nastanka komplikacija, potreban je dobra postoperativna njega. Neposredno nakon zahvata se u oko primjenjuje kombinacija antibiotika, kortikosteroida i NSAID kapi za oči. Zavojna meka kontaktna leća se stavlja kako bi se smanjila bol nakon zahvata i ostavlja na mjestu 3-5 dana dok epitel ne zacijeli. Lokalni kortikosteroid se koristi još tijekom 3-6 mjeseca sa postupnim smanjivanjem. Obično se blagi kortikosteroidi koriste šest puta dnevno tijekom prvog tjedna, a zatim četiri puta dnevno ostatak prvog mjeseca, te se pacijentu postupno smanjuje doza kortikosteroida kroz 4 mjeseca. Često se preporučaju i umjetne suze bez konzervansa. Oralni analgetici uzimaju se prvih nekoliko dana u slučaju boli (81).

4. ZAKLJUČAK

Metodama refraktivne kirurgije moguće je sigurno, učinkovito i pouzdano ispraviti refraktivne greške uz rijetke komplikacije (4). Refraktivna kirurgija ima značajan utjecaj na kvalitetu života i svakodnevnog rada, s prednostima koje nadilaze neovisnost o naočalama. Laserska refraktivna kirurgija prepoznata je kao iznimno učinkovita i sigurna procedura za niske do umjerene razine refraktivnih greškaka, s više od 99.5% postizanja neovisnosti o naočalama (48). Oftalmolozi u suradnji s pacijentom odabiru najbolju metodu liječenja za svakog pacijenta nakon opsežne predkirurške obrade uzimajući u obzir osobne vrijednosti i sklonosti pacijenta (4,52). Svakom pacijentu detaljno se objasni postupak i moguće komplikacije te ishod liječenja. Posebnu pozornost treba posvetiti prezbiopiji. Iako svatko starenjem razvija prezbiopiju, oni s miopijom općenito trebaju malu, ili ne trebaju korekciju vida na blizinu. Međutim, ako se ti isti pojedinci podvrgnu refraktivnoj operaciji u bilo kojoj dobi, s vremenom će im trebati naočale za čitanje kako budu starili. To se mora temeljito objasniti pacijentima prije zahvata refraktivne kirurgije (39).

Uzevši u obzir sve aspekte pacijentova života, od dnevnih aktivnosti, posla, hobija, očekivanja te ekonomski aspekt u perijeoprativnoj obradi i razvojem kirurških metoda korekcije refraktivnih greškaka, postižu se najbolji rezultati uz rijetke komplikacije. Na temelju svih pregledanih članaka, vidljivo je da refraktivna kirurgija uvelike povećava kvalitetu života pacijenata.

5. SAŽETAK

Refraktivne greške danas su globalni problem, odražavaju neusklađenost između aksijalne duljine oka i njegove optičke snage. Miopija je vrsta refraktivne greške kod koje se paralelne zrake svjetlosti koje dolaze iz beskonačnosti fokusiraju ispred mrežnice bez akomodacije oka. Kod hiperopije se paralelne zrake svjetlosti koje dolaze iz beskonačnosti fokusiraju iza neurosenzorne mrežnice bez akomodacije oka. Prezbiopija je stanje povezano sa starenjem, a do kojeg dolazi zbog progresivnog funkcionalnog opadanja akomodacijske sposobnosti kristalne leće. Astigmatizam je vrsta refraktivne greške koju karakterizira nejednaka refrakcija svjetla u različitim meridijanima. Refraktivna kirurgija je područje oftalmologije koje se bavi kirurškom korekcijom refraktivnih grešaka ljudskog oka. Može se podijeliti na refraktivnu kirurgiju rožnice koja koristi tehnike excimer lasera i incizijske postupke, i na refraktivnu kirurgiju leća. Najčešće korištena metoda je LASIK koja se izvodi u lokalnoj anesteziji. Zahvat se izvodi tako što se prvo stvori flap, a zatim se excimer laserom napravi ablacija rožnice nakon čega se flap vraća na mjesto.

Refraktivne greške moguće je korigirati na nekoliko načina, naočalama, kontaktnim lećama, ortho-k te metodama refraktivne kirurgije. Prednost naočala je što nema direktnog kontakta s očima te relativno laka zamjena, ali estetski nekim ljudima ne odgovaraju, potrebno ih je održavati čistima, nositi ih sa sobom te ne pokrivaju cjelokupno vidno polje. Kontaktne leće rješavaju zadnji problem naočala, ali s obzirom da su u direktnom kontaktu s okom, najčešći su uzrok infekcija od svih drugih metoda.

Metode refraktivne kirurgije imaju nisku stopu komplikacija i visoku učinkovitost, ali mogu uzrokovati nepovratna oštećenja oka i puno veće troškove liječenja samih komplikacija. S ekonomskog aspekta pacijenta, trošak refraktivne kirurgije u tom trenutku je velik, ali u usporedbi s troškovima zamjene, popravka ili gubitka naočala ili kontaktnih leća kroz godine ispada manji. Bitna je preoperativna procjena kojim se utvrđuje je li pacijent dobar kandidat za operaciju. Područja evaluacije uključuju dob, vrstu i stupanj refrakcijske pogreške, a zatim slijedi opsežan oftalmološki pregled nakon kojeg se pacijentu objasne svi detalji. Kako bi se komplikacije smanjile na minimum, a uspješnost maksimalno povećala postoje brojne kontraindikacije za ove zahvate kao što su: dijabetes mellitus, trudnoća, autoimune bolesti, vaskularni poremećaji kolagena, bolesti štitnjače te abnormalno cijeljenje rana. Uz to postoje i oftalmološke kontraindikacije poremećaja suznog filma, poremećaja koji se sami mogu pogoršati fotoablacijom, abnormalnosti topografije rožnice i nerefrakcijski izvori smanjenog vida. Najčešća komplikacija je suho oko, zatim nepotpuno ispravljena greška, haloo, otežana vožnja noću zbog odbljeska te infekcija. Većina ih se može spriječiti dobrom postoperativnom njegom.

Ključne riječi: anatomija oka; refraktivne greške; korekcija refraktivnih grešaka; refraktivna kirurgija

6. SUMMARY

Refractive errors are a global problem today, reflecting a mismatch between the axial length of the eye and its optical power. Myopia is a type of refractive error in which parallel rays of light coming from infinity are focused in front of the retina

without accommodation of the eye. In hyperopia, parallel rays of light coming from infinity are focused behind the neurosensory retina without accommodation of the eye. Presbyopia is a condition associated with aging, which occurs due to the progressive functional decline of the accommodative ability of the crystalline lens. Astigmatism is a type of refractive error characterized by unequal refraction of light in different meridians. Refractive surgery is a subfield of ophthalmology that deals with the surgical correction of refractive errors of the human eye. It can be divided into corneal refractive surgery, which uses excimer laser techniques and incisional procedures, and lens refractive surgery. The most commonly used method is LASIK, which is performed under local anesthesia. The operation is performed by first creating a flap, then ablating the cornea with an excimer laser, after which the flap is returned to its place.

Refractive errors can be corrected in several ways, with glasses, contact lenses, orthokeratology and refractive surgery methods. The advantage of glasses is that there is no direct contact with the eyes and they are relatively easy to replace, but aesthetically they do not suit some people, they need to be kept clean, carried with them, and they do not cover the entire field of vision. Contact lenses solve the last problem of glasses, but since they are in direct contact with the eye, they are the most common cause of infections than all other methods.

Refractive surgery methods have a low rate of complications and high efficiency, but cause irreversible damage to the eye and much higher costs of treating the complications themselves. From the patient's economic point of view, the cost of refractive surgery at that moment is high, but compared to the costs of replacing,

repairing or losing glasses or contact lenses over the years, it turns out to be smaller. A preoperative assessment is essential to determine whether the patient is a good candidate for surgery. Areas of evaluation include age, type and degree of refractive error, followed by a comprehensive ophthalmic examination, after which all details are explained to the patient. In order to minimize complications and maximize success, there are numerous contraindications for these procedures, such as: diabetes mellitus, pregnancy, autoimmune diseases, vascular collagen disorders, thyroid diseases, and abnormal wound healing. In addition, there are ophthalmological contraindications for tear film disorders, disorders that can be worsened by photoablation, corneal topography abnormalities, and non-refractive sources of reduced vision. The most common complication is dry eye, then an incompletely corrected error, halo, difficulty driving at night due to glare and infections. Most of them can be prevented with good post-operative care.

Keywords: anatomy of the eye; refractive errors; correction of refractive errors; refractive surgery

7. LITERATURA

1. World Health Organization: Blindness and vision impairment [Internet] 10.08.202 [citirano 20.05.2024.]. Dostupno na: <https://www.who.int/news-room/factsheets/detail/blindness-and-visual-impairment>
2. Cataract & Refractive Surgery Today Global | Europe Edition: Is It Time for Refractive Surgery to Become Its Own Specialty? [Internet] 9. mjesec 2019. [citirano 20.05.2024.]. Dostupno na: <https://crstodayeurope.com/articles/2019-sept/is-it-time-for-refractive-surgery-to-become-its-own-specialty/>

3. National Eye Institute: Refractive Errors [Internet] 15.09.2023. [citirano 20.05.2024.].
Dostupno na: <https://www.nei.nih.gov/learn-about-eye-health/eye-conditions-and-diseases/refractive-errors>
4. T. Kohnen, A. Strenger, O. K. Klaproth: Basic Knowledge of Refractive Surgery [Internet] 29.02.2008 [citirano 20.05.2024.]; 2008 Feb; 105(9): 163–172. Dostupno na: <https://www.ncbi.nlm.nih.gov/pmc/articles/PMC2696744/>
5. M. Ang, D. Gatinel, D. Z. Reinstein, E. Mertens, J. L. Alió del Barrio, J. L. Alió: Refractive surgery beyond 2020 [Internet] 24.07.2020. [citirano 20.05.2024.]; 2021 Feb; 35(2): 362–382. Dostupno na: <https://www.ncbi.nlm.nih.gov/pmc/articles/PMC8027012/>
6. American Academy of Ophthalmology; K. Boyd, D. Turbert: Eye Anatomy: Parts of the Eye and How We See [Internet] 29.04.2023. [citirano 22.05.2024.]. Dostupno na: <https://www.aao.org/eye-health/anatomy/parts-of-eye>
7. Henry J Kaplan: Anatomy and function of the eye [Internet] [citirano 21.05.2024.]; 2007;92:4-10. Dostupno na: <https://pubmed.ncbi.nlm.nih.gov/17264478/>
8. Križan Z. Kompendij anatomije čovjeka. 3. izd. 2. dio, Pregled građe glave, vrata i leđa: za studente opće medicine i stomatologije. Zagreb: Školska knjiga; 1999.
9. A. O Eghrari, S A. Riazuddin, J. D Gottsch: Overview of the Cornea: Structure, Function, and Development [Internet] 04.05.2015. [citirano 21.05.2024.]; 2015;134:7-23.
Dostupno na: <https://pubmed.ncbi.nlm.nih.gov/26310146/><https://pubmed.ncbi.nlm.nih.gov/26310153/>
10. J. Navaratnam, T. P. Utheim, V. Rajasekhar, A. Shahdadfar: Substrates for Expansion of Corneal Endothelial Cells towards Bioengineering of Human Corneal Endothelium [Internet] [citirano 21.05.2024.]; Sep 2015. Dostupno na:

https://www.researchgate.net/figure/Anatomy-of-the-cornea-a-Section-of-the-anterior-part-of-the-eye-b-Section-of-the_fig1_282040072

11. J. F. Hejtmancik, A. Shiels: Overview of the Lens [Internet] 27.05.2015. [citirano 21.05.2024.]; 2015:134:119-27. Dostupno na: <https://pubmed.ncbi.nlm.nih.gov/26310153/>
12. American Academy of Ophthalmology and the National Eye Institute. [Internet] 2016 [citirano 21.05.2024.]. Dostupno na: <https://cataractcourse.com/lens-anatomy-and-development/lens-anatomy/>
13. A. Sánchez López de Nava, A. N. Somani, B. Salini: Physiology, Vision [Internet] May 1, 2023. [citirano 24.05.2024.]. Dostupno na: <https://www.ncbi.nlm.nih.gov/books/NBK538493/>
14. P. J. Donaldson, A. C Grey, B. Maceo Heilman, J. C Lim, E. Vaghefi: The physiological optics of the lens [Internet] 14.09.2016. [citirano 24.05.2024.]; 2017 Jan:56:e1-e24. Dostupno na: <https://pubmed.ncbi.nlm.nih.gov/27639549/>
15. Faculty of Medicine, Masaryk University: FRMU no. MUNI/FR/1552/2015 [Internet] 2015. [citirano 24.05.2024.]. Dostupno na: https://is.muni.cz/el/med/jaro2018/aBFFY0222c/um/ENG_theory_vision.pdf
16. East St Kilda Eye Clinic: CHILDHOOD MYOPIA IN MELBOURNE [Internet] [citirano 25.05.2024.]. Dostupno na: <https://www.eye-clinic.com.au/childhood-myopia>
17. S. Agyekum, P. P. Chan, Y. Zhang, Z. Huo, B. H. K. Yip, P. Ip, C. C. Tham, Li Jia Chen, Xiu J. Zhang, C. Pui Pang, J. C. Yamcorresponding: Cost-effectiveness analysis of myopia management: A systematic review [Internet] 27.02.2023.] [citirano 23.05.2024.]; 2023; 11: 1093836. Dostupno na: <https://www.ncbi.nlm.nih.gov/pmc/articles/PMC10008871/>

18. National Eye Institute: Nearsightedness (Myopia) [Internet] 15.09.2023. [citirano 23.05.2024.]. Dostupno na: <https://www.nei.nih.gov/learn-about-eye-health/eye-conditions-and-diseases/nearsightedness-myopia>
19. American Osteopathic Association: Myopia (nearsightedness) [Internet] [citirano 23.05.2024.]. Dostupno na: <https://www.aoa.org/healthy-eyes/eye-and-vision-conditions/myopia?sso=y>
20. Vijaya nethralaya Super Speciality Eye Hospital, Nagarbhavi Bangalore.; Ambika Khuba: Understanding Hyperopia: A Comprehensive Guide to Farsightedness [Internet] 08.08.2023. [citirano 23.05.2024.]. Dostupno na: <https://vijayanethralaya.com/understanding-hyperopia-a-comprehensive-guide-to-farsightedness/retina/>
21. S. Majumdar, K.Tripathy: Hyperopia [Internet] 25.08.2023. [citirano 23.05.2024.]. Dostupno na: <https://www.ncbi.nlm.nih.gov/books/NBK560716/>
22. American Osteopathic Association: Hyperopia (farsightedness) [Internet] [citirano 24.05.2024.]. Dostupno na: <https://www.aoa.org/healthy-eyes/eye-and-vision-conditions/myopia?sso=y>
23. M. J. Musa, M. Zeppieri: Spectacle Correction of Ametropias [Internet] 11.04.2023. [citirano 29.05.2024.]. Dostupno na: <https://pubmed.ncbi.nlm.nih.gov/36251812/>
24. D. H Chang, G. O Waring, M. Hom, M. Barnett: Presbyopia Treatments by Mechanism of Action: A New Classification System Based on a Review of the Literature [Internet] 06.09.2021. [citirano 29.05.2024.]. Dostupno na: <https://www.ncbi.nlm.nih.gov/pmc/articles/PMC8432361/>

25. A. Glasser, M. C. Campbell: Presbyopia and the optical changes in the human crystalline lens with age [Internet] [citirano 29.05.2024.]; 1998 Jan;38(2):209-29. Dostupno na: <https://pubmed.ncbi.nlm.nih.gov/9536350/>
26. P. Singh, K. Tripathy: Presbyopia [Internet] August 25, 2023. [citirano 29.05.2024.] Dostupno na: <https://www.ncbi.nlm.nih.gov/books/NBK560568/>
27. C. C. Cunha, A. Berezovsky, J. M. Furtado, N. Nunes Ferraz, A. Gustavo Fernandes, S. Muñoz, S. Song Watanabe, P. Yuri Sacai, M. Cypel, M. Higashi Mitsuhiro, P. Henrique Morales, G. Carvalho Vasconcelos, M. J. Cohen, M. Campos, J. Moysés Cohen, R. Belfort Jr, S. R. Salomão: Presbyopia and Ocular Conditions Causing Near Vision Impairment in Older Adults From the Brazilian Amazon Region [Internet] [citirano 29.05.2024.]; 2018 Dec;196:72-81. Dostupno na: <https://pubmed.ncbi.nlm.nih.gov/30118685/>
28. B. A Holden, T. R Fricke, S May Ho, R. Wong, G. Schlenther, S. Cronjé, A. Burnett, E. Papas, K. S Naidoo, K. D Frick: Global vision impairment due to uncorrected presbyopia Region [Internet] [citirano 30.05.2024.]; 2008 Dec;126(12):1731-9. Dostupno na: <https://pubmed.ncbi.nlm.nih.gov/19064856/>
29. H Martin, O Stachs, R Guthoff, N Grabow, A Jünemann: Biomechanical investigations on accommodation of the eye [Internet] [citirano 30.05.2024.]; 2018 Aug;115(8):649-654. Dostupno na: <https://pubmed.ncbi.nlm.nih.gov/29404678/>
30. M. B. McDonald, M. Barnett, I. B. Gaddie, P. Karpecki, F. Mah, K. K. Nichols, W. B. Trattler: Classification of Presbyopia by Severity [Internet] 28.08.2021. [citirano 31.05.2024.]; 2022 Feb; 11(1): 1–11. Dostupno na: <https://www.ncbi.nlm.nih.gov/pmc/articles/PMC8770716/>

31. Cleveland Clinic: Astigmatism [Internet] 20.11.2022. [citirano 30.05.2024.]. Dostupno na: <https://my.clevelandclinic.org/health/diseases/8576-astigmatism>
32. U. Schiefer, C. Kraus, P. Baumbach, J. Ungewiß, R. Michels: Refractive errors [Internet] 14.11.2016. [citirano 31.05.2024.]; 2016 Oct; 113(41): 693–702. Dostupno na: <https://www.ncbi.nlm.nih.gov/pmc/articles/PMC5143802/>
33. B. Gurnani, K. Kaur: Astigmatism [Internet] June 26, 2023. [citirano 01.06.2024.]. Dostupno na: <https://www.ncbi.nlm.nih.gov/books/NBK582142/#>
34. National Eye Institute: Astigmatism [Internet] 15.09.2023. [citirano 01.06.2024.]. Dostupno na: <https://www.nei.nih.gov/learn-about-eye-health/eye-conditions-and-diseases/astigmatism>
35. M. Kalauz, A. Lukenda, R. Kordić, T. Kuzman: Refrakcijske anomalije i tretman u adolescenciji [Internet] 17. 03. 2010. [citirano 01.06.2024.]. Dostupno na: <https://hrcak.srce.hr/file/90510>
36. University of Rochester Medical Center Rochester; C. Hauptert, T. Novick, W. Seltman: Types of Eye Surgery for Refractive Errors [Internet] 2024. [citirano 03.06.2024.]. Dostupno na: <https://www.urmc.rochester.edu/encyclopedia/content.aspx?contenttypeid=85&contentid=P00515>
37. J. M Wilkinson, E. W Cozine, A. R Kahn: Refractive Eye Surgery: Helping Patients Make Informed Decisions About LASIK [Internet] [citirano 03.06.2024.]; 2017 May 15;95(10):637-644. Dostupno na: <https://pubmed.ncbi.nlm.nih.gov/28671403/>
38. American Academy of Ophthalmology: Eye Anatomy: Comprehensive Guidelines for the Co-Management of Ophthalmic Postoperative Care [Internet] 07.09.2016.

- [citirano 03.06.2024.]. Dostupno na: <https://www.aao.org/education/ethics-detail/guidelines-comanagement-postoperative-care>
39. S. N. Somani; M. Moshirfar; B. C. Patel: Photorefractive Keratectomy [Internet] 18.07.2023. [citirano 03.06.2024.]. Dostupno na: <https://www.ncbi.nlm.nih.gov/books/NBK549887/>
40. S. Ganesh, R. Gupta: Comparison of visual and refractive outcomes following femtosecond laser- assisted lasik with smile in patients with myopia or myopic astigmatism [Internet] [citirano 03.06.2024.]; 2014 Sep;30(9):590-6. Dostupno na: <https://pubmed.ncbi.nlm.nih.gov/25250415/>
41. M. Moshirfar, J. C Albarracin, J. D Desautels, O. C Birdsong, S. H Linn, P. C Hoopes: Ectasia following small-incision lenticule extraction (SMILE): a review of the literature [Internet] 05.09.2018. [citirano 04.06.2024.]; 2017; 11: 1683–1688. Dostupno na: <https://www.ncbi.nlm.nih.gov/pmc/articles/PMC5608083/>
42. M. Moshirfar, C. D Bruner, D. F Skanchy , T. Shah: Hyperopic small-incision lenticule extraction [Internet] [citirano 04.06.2024.]; 2019 Jul;30(4):229-235.Dostupno na: <https://pubmed.ncbi.nlm.nih.gov/31033739/>
43. M. Moshirfar, M. V McCaughey, D. Z Reinstein, R. Shah, L. Santiago-Caban, C. R Fenzl: Small-incision lenticule extraction [Internet] [citirano 04.06.2024.]; 2015 Mar;41(3):652-65. Dostupno na: <https://pubmed.ncbi.nlm.nih.gov/25804585/>
44. M. Moshirfar, S. N. Somani, B. C. Patel: Small Incision Lenticule Extraction [Internet] 26.02.2024. [citirano 04.06.2024.]. Dostupno na: https://www.ncbi.nlm.nih.gov/books/NBK549896/#_article-81905_s3

45. R. Shah: History and Results; Indications and Contraindications of SMILE Compared With LASIK [Internet] 04.10.2019. [citirano 05.06.2024.]; 2019 Sep-Oct; 8(5): 371–376. Dostupno na: <https://www.ncbi.nlm.nih.gov/pmc/articles/PMC6784775/>
46. M. Ang, D. Gatinel, D. Z. Reinstein, E. Mertens, J.L. Alió del Barrio, J. L. Alió: Refractive surgery beyond 2020 [Internet] 24.07.2020. [citirano 06.06.2024.]; 2021 Feb; 35(2): 362–382. Dostupno na: <https://www.ncbi.nlm.nih.gov/pmc/articles/PMC8027012/>
47. B. A Holden, T. R Fricke, D. A Wilson, M. Jong, K. S Naidoo, P. Sankaridurg, T. Y Wong, T. J Naduvilath, S. Resnikoff: Global Prevalence of Myopia and High Myopia and Temporal Trends from 2000 through 2050 [Internet] 11.02.2016. [citirano 06.06.2024.]; 2016 May;123(5):1036-42. Dostupno na: <https://pubmed.ncbi.nlm.nih.gov/26875007/>
48. S. Resnikoff, J. B. Jonas, D. Friedman, M. He, M. Jong, J. J. Nichols, K. Ohno-Matsui, E. L. Smith, C. F. Wildsoet, H. R. Taylor, J. S. Wolfssohn, T. Y. Wong: Myopia – A 21st Century Public Health Issue [Internet] [citirano 06.06.2024.]; 2019 Feb; 60(3): Mi–Mii. Dostupno na: <https://www.ncbi.nlm.nih.gov/pmc/articles/PMC6396683/>
49. J. D. Choo, P. J. Caroline, D. D. Harlin, E. B. Papas, B. A. Holden: Morphologic changes in cat epithelium following continuous wear of orthokeratology lenses: a pilot study [Internet] 02.08.2007. [citirano 06.06.2024.]; 2008 Feb;31(1):29-37. Dostupno na: <https://pubmed.ncbi.nlm.nih.gov/17913568/>
50. S. Peñarrocha-Oltra, R. Soto-Peñaloza, A. Alonso-Arroyo, A. Vidal-Infer, J. Pascual-Segarra: Laser-based refractive surgery techniques to treat myopia in adults. An overview of systematic reviews and meta-analyses [Internet] 09.04.2022. [citirano 06.06.2024.]; 2022 Dec; 100(8): 878–893. Dostupno na: <https://www.ncbi.nlm.nih.gov/pmc/articles/PMC9790262/>

51. J Lamparter, H. B. Dick, F. Krummenauer: Clinical benefit, complication patterns and cost effectiveness of laser in situ keratomileusis (LASIK) in moderate myopia: results of independent meta analyses on clinical outcome and postoperative complication profiles [Internet] [citirano 06.06.2024.]; 2005 Sep 12;10(9):402-9. Dostupno na: <https://pubmed.ncbi.nlm.nih.gov/16183554/>
52. S. M. R. Jonker, T. T. J. M. Berendschot, I. E. Y. Saelens, Noël J. C. Bauer, R. M. M. A. Nuijts: Phakic intraocular lenses: An overview [Internet] 23.09.2020. [citirano 06.06.2024.]; 2020 Dec; 68(12): 2779–2796. Dostupno na: <https://www.ncbi.nlm.nih.gov/pmc/articles/PMC7856940/>
53. S.-F. Mohammadi, C. Alinia, M. Tavakkoli, A. Lashay, H. Chams: Refractive surgery: the most cost-saving technique in refractive errors correction [Internet] 18.06.2018. [citirano 06.06.2024.]; 2018; 11(6): 1013–1019. Dostupno na: <https://www.ncbi.nlm.nih.gov/pmc/articles/PMC6010375/>
54. Kraff Eye Institute: Farsightedness (Hyperopia) Treatment in Chicago, IL [Internet] [citirano 06.06.2024.]. Dostupno na: <https://kraffeye.com/eye-conditions/hyperopia>
55. M. Delbarre, H.M. Le, W. Boucenna, F. Froussart-Maille: Hypermétropie et chirurgie réfractive Refractive surgery for hyperopia [Internet] [citirano 06.06.2024.]; May 2021, Pages 723-729. Dostupno na: <https://www.sciencedirect.com/science/article/abs/pii/S0181551221001728?via%3Dihub>
56. F. Lin, S. Liu, D. Fu, L. Zhang, R. Wei, W. Li, X. Zhou: Comparison of Visual Outcomes and Higher-order Aberrations Between FS-LASIK and SMI-LIKE for Moderate to High Hyperopia: A 2-Year Result [Internet] December 2023. [citirano 06.06.2024.]; 42(12):p 1506-1512. Dostupno na:

https://journals.lww.com/corneajrnl/fulltext/2023/12000/comparison_of_visual_outcomes_and_higher_order.7.aspx

57. B. Tăbăcaru, H. Tudor Stanca, R. A. Pîrvulescu, S. Stanca, C. Danielescu, M. Munteanu, C. Roșca, A. Cosmin Teodoru: Femtosecond-LASIK outcomes using the VisuMax®-MEL® 80 platform for hyperopia and hyperopic astigmatism refractive surgery [Internet] 26.01.2021. [citirano 06.06.2024.]; 2021 Mar; 21(3): 288. Dostupno na: <https://www.ncbi.nlm.nih.gov/pmc/articles/PMC7851669/>
58. S. Sabhapandit, A. Abdussamad, T. A. Shaik, S. Raju Perumalla: Transepithelial Photorefractive Keratectomy for Hyperopia Correction: An Uncharted Territory [Internet] 30.04.2023. [citirano 06.06.2024.]; 2023; 17: 1497–1504. Dostupno na: <https://www.ncbi.nlm.nih.gov/pmc/articles/PMC10239242/>
59. Grzybowski, A. Markeviciute, R. Zemaitiene: A Review of Pharmacological Presbyopia Treatment [Internet] 24.05.2020. [citirano 06.06.2024.]; 2020 May-Jun; 9(3): 226–233. Dostupno na: <https://www.ncbi.nlm.nih.gov/pmc/articles/PMC7299227/>
60. P. Hossaincorresponding, R. Barbara: The future of refractive surgery: presbyopia treatment, can we dispense with our glasses? [Internet] 07.09.2020. [citirano 07.06.2024.]; 2021 Feb; 35(2): 359–361. Dostupno na: <https://www.ncbi.nlm.nih.gov/pmc/articles/PMC8027429/>
61. J. S. Wolffsohn, L. N. Davies, A. L. Sheppard: New insights in presbyopia: impact of correction strategies [Internet] 30.01.2023. [citirano 07.06.2024.]; 2023; 8(1): e001122. Dostupno na: <https://www.ncbi.nlm.nih.gov/pmc/articles/PMC9887707/>
62. E. Lafosse, J. S. Wolffsohn, C. Talens-Estarellles, S. García-Lázaro: Presbyopia and the aging eye: Existing refractive approaches and their potential impact on dry eye signs

- and symptoms [Internet] 21.08.2019. [citirano 07.06.2024.]; 2020 Apr;43(2):103-114.
Dostupno na: <https://pubmed.ncbi.nlm.nih.gov/31445772/>
63. C. Albou-Ganem: Presbyopia and refractive surgery [Internet] 28.03.2019. [citirano 08.06.2024.]; 2019 Sep;42(7):790-798. Dostupno na: <https://pubmed.ncbi.nlm.nih.gov/30857805/>
64. M. Goggin: Toric intraocular lenses: Evidence-based use [Internet] 29.04.2022. [citirano 08.06.2024.]; 2022 Jul; 50(5): 481–489. Dostupno na: <https://www.ncbi.nlm.nih.gov/pmc/articles/PMC9543206/>
65. B. Gurnani, K. Kaur: Astigmatism [Internet] June 26, 2023. [citirano 01.06.2024.]. Dostupno na: <https://www.ncbi.nlm.nih.gov/books/NBK582142/>
66. American Optometric Association: Astigmatism [Internet] [citirano 07.06.2024.]. Dostupno na: <https://www.aoa.org/healthy-eyes/eye-and-vision-conditions/astigmatism?sso=y>
67. O. Reitblat, A. Gershoni, M. Mimouni, I. Vainer, E. Livny, Y. Nahum, F. Segev, I. Bahar: Refractive outcomes of high-magnitude astigmatism correction using femtosecond LASIK versus transepithelial PRK [Internet] 09.12.2020. [citirano 07.06.2024.]; 2021 Nov;31(6):2923-2931. Dostupno na: <https://pubmed.ncbi.nlm.nih.gov/33295217/>
68. A. Cano-Ortiz, Á. Sánchez-Ventosa, A. Membrillo, R. Castillo, A. Gomera, M. D. López-Pérez, A. Villarrubia: Astigmatism correction with toric implantable collamer lens in low and high astigmatism groups [Internet] 04.03.2021. [citirano 07.06.2024.]; 2022 Jan;32(1):183-192. Dostupno na: <https://pubmed.ncbi.nlm.nih.gov/33663238/>
69. C. Moskowitz: What is the most popular Laser Eye Surgery today? [Internet] 2024. [citirano 07.06.2024.]. Dostupno na: <https://moskowitz-eye.com/blog/most-popular-laser-eye-surgery>

70. D. Allamby: 24 Laser Eye Surgery Statistics [Internet] [citirano 07.06.2024.]. Dostupno na: <https://www.focusclinics.com/blog/laser-eye-surgery-statistics/>
71. N. Bilić: Sve o laserskoj korekciji vida [Internet] 10.12.2010. [citirano 07.06.2024.]. Dostupno na: https://www.femina.hr/clanak/index/r/3/c/1657/se/zdravlje_nadezda-bilic---sve-o-laserskoj-korekciji-vida
72. American Academy of Ophthalmology, Center for Quality Eye Care; H. Dunbar Hoskins Jr.: Patient-Reported Outcomes with LASIK Symptoms and Satisfaction (PROWL-SS) and Scoring Guide [Internet] [citirano 07.06.2024.]. Dostupno na: <https://www.aao.org/education/prowl-ss>
73. S. W. Rush, C. J. Pickett, B. J. Wilson, R. B. Rush: Topography-Guided LASIK: A Prospective Study Evaluating Patient-Reported Outcomes [Internet] 25.09.2023. [citirano 07.06.2024.]. Dostupno na: <https://www.tandfonline.com/doi/full/10.2147/OPHTH.S429991>
74. National Eye Institute: LASIK Quality of Life Collaboration Project [Internet] [citirano 07.06.2024.]. Dostupno na: <https://prowl.nei.nih.gov/about>
75. Elite LASIK & Cataract: Patient Reported Outcomes with LASIK (PROWL) Study Overview [Internet] 11.01.2019. [citirano 07.06.2024.]. Dostupno na: <https://2020lasikindianapolis.com/patient-reported-outcomes-with-lasik-prowl-study-overview/>
76. SpringerLink: LASIK versus PRK for high astigmatism [Internet] 22.03.2021. [citirano 07.06.2024.]. Dostupno na: <https://link.springer.com/article/10.1007/s10792-021-01766-5>
77. C. Paul, S. Gläser, L. Kiraly, M. Bechmann, S. Sel, W. Sekundo: Patient-Reported Quality of Life and Satisfaction After Refractive Lens Extraction Using a Diffractive Trifocal IOL:

- A Multicenter Retrospective Cohort Study [Internet] 01.11.2022. [citirano 07.06.2024.]; 2021;37(11):768–774. Dostupno na: <https://journals.healio.com/doi/abs/10.3928/1081597X-20210812-01>
78. American Academy of Ophthalmology; S. Pieramici: Preoperative Evaluation for LASIK Surgery [Internet] 08.01.2023. [citirano 07.06.2024.]. Dostupno na: [https://eyewiki.aao.org/Preoperative Evaluation for LASIK Surgery](https://eyewiki.aao.org/Preoperative_Evaluation_for_LASIK_Surgery)
79. Myron Yanoff, Jay S. Duker autor; editor. Elsevier: Ophthalmology [Internet] 5th edition. 2019. [Internet] [citirano 07.06.2024.]. Dostupno na: https://books.google.hr/books?hl=hr&lr=&id=34toDwAAQBAJ&oi=fnd&pg=PA84&dq=refractive+surgery+preoperative+evaluation&ots=xp4lKr7zte&sig=OXVt0jJS14J5PJR_oM1L5MlifKoo&redir_esc=y#v=onepage&q&f=false
80. S. E. Wilson, S. D. Klyce: Screening for Corneal Topographic Abnormalities before Refractive Surgery [Internet] [citirano 07.06.2024.]; January 1994, 147-152. Dostupno na: <https://www.sciencedirect.com/science/article/abs/pii/S0161642094313728>

8. ŽIVOTOPIS

Lucija Gajski, rođena 04.09.1996. godine. Pohađala je Osnovnu školu Matije Gupca Gornja Stubica nakon koje je školovanje nastavila u gimnaziji Srednje škole Zlatar 2011. godine. Završetkom srednje škole upisuje se na Medicinski fakultet Sveučilišta u Rijeci. Tijekom studija aktivno je sudjelovala u organizaciji 5 studentskih Kongresa hitne medicine. Aktivno se služi engleskim jezikom.