

Rekonstrukcija dojke

Šimić, Nika

Master's thesis / Diplomski rad

2024

Degree Grantor / Ustanova koja je dodijelila akademski / stručni stupanj: **University of Rijeka, Faculty of Medicine / Sveučilište u Rijeci, Medicinski fakultet**

Permanent link / Trajna poveznica: <https://um.nsk.hr/um:nbn:hr:184:025497>

Rights / Prava: [Attribution 4.0 International](#)/[Imenovanje 4.0 međunarodna](#)

Download date / Datum preuzimanja: **2025-01-15**



Repository / Repozitorij:

[Repository of the University of Rijeka, Faculty of Medicine - FMRI Repository](#)



SVEUČILIŠTE U RIJECI

MEDICINSKI FAKULTET

INTEGRIRANI PREDDIPLOMSKI I DIPLOMSKI

SVEUČILIŠNI STUDIJ MEDICINE



Nika Šimić

REKONSTRUKCIJA DOJKE

Diplomski rad

Rijeka, 2024

Mentor rada: izv. prof. dr. sc. Aleksandra Pirjavec Mahić, dr. med.

Diplomski rad ocijenjen je dana _____ u/na _____

_____, pred povjerenstvom u sastavu:

1. prof. dr. sc. Franjo Lovasić, dr. med.

2. prof. dr. sc. Damir Grebić, dr. med.

3. prof. dr. sc. Marko Zelić, dr. med.

Rad sadrži 46 stranica, 5 slika, 42 literaturna navoda.

SADRŽAJ RADA

1. UVOD	5
2. SVRHA RADA	6
3. INDIKACIJE ZA REKONSTRUKCIJU	6
3.1 OPERACIJE DOJKE.....	6
3.2 ANOMALIJE DOJKE.....	7
4. VRSTE REKONSTRUKCIJE	8
4.1. REKONSTRUKCIJA DOJKE POMOĆU IMPLANTATA.....	8
4.1.1. Neposredna rekonstrukcija podesivim implantatima	8
4.1.2. Neposredna i odgođena rekonstrukcija oblikovanim podesivim implantatima	11
4.1.3. Rekonstrukcija implantatima nove generacije	14
4.2. REKONSTRUKCIJA DOJKI POMOĆU EKSPANDERA	16
4.2.1. Neposredna rekonstrukcija.....	16
4.2.2. Odgođena rekonstrukcija	19
4.2.3. Rekonstrukcija pomoću semilunarnog ekspandera i tehnike torbice	23
4.3. AUTOLOGNA REKONSTRUKCIJA	26
4.3.1. Rekonstrukcija pomoću LD reznja.....	26
4.3.2. Rekonstrukcija abdominalnim reznjem (TRAM)	31
4.3.3. Ostale metode rekonstrukcije reznjevima	33
5. REKONSTRUKCIJA KOMPLEKSA BRADAVICA- AREOLA	35
6. RASPRAVA	36
7. ZAKLJUČAK	37
8. SAŽETAK	38
9. SUMMARY	39
10. LITERATURA	41
11. ŽIVOTOPIS	46

POPIS SKRAĆENICA I AKRONIMA

TDLU- terminalna duktalna lobularna jedinica

WHO- svjetska zdravstvena organizacija, eng. *World health organization*

SSM- mastektomija koja štedi kožu, eng. *Skin sparing mastectomy*

NSM- mastektomija koja štedi bradavicu, eng. *Nipple sparing mastectomy*

NAC- kompleks bradavica- areola, eng. *Nipple areolar complex*

IBR- neposredna rekonstrukcija, eng. *Immediate breast reconstruction*

DBR- odgođena rekonstrukcija, eng. *Delayed breast reconstruction*

DCIS- eng. *Ductal carcinoma in situ*

IMF- inframamarni nabor, eng. *Inframammary fold*

BMI- indeks tjelesne mase, eng. *Body mass index*

LD- *Latissimus dorsi*

LDMF- eng. *Latissimus dorsi myocutaneous flap*

TRAM- eng. *Transverse rectus abdominis muscle*

Ms-TRAM- eng. *Muscle-sparing transverse rectus abdominis muscle (flap)*

DIEP- eng. *Deep inferior epigastric perforator*

SIEA- eng. *Superficial inferior epigastric artery*

SGAP- eng. *Superior gluteal artery perforator*

IGAP- eng. *Inferior gluteal artery perforator*

TUG- eng. *Transverse upper gracilis*

PAP- eng. *Profunda artery perforator*

1. UVOD

Anatomija dojke mora se dobro razumjeti kako bi se razumjeli poremećaji koji utječu na ovaj organ i razvio plan za operaciju dojke. Dojke se nalaze na prednjem torakalnom zidu, ispred duboke fascije i prsnih mišića; odvojene od njih retromamarnim prostorom. Svaka dojka sastoji se od mliječnih žlijezda i okolnog vezivnog tkiva. Naslanjaju se na glavni prsni mišić, pectoralis major. Dojka je Cooperovim ligamentima pričvršćena za fasciju velikog prsnog mišića. Međutim, ti su ligamenti fleksibilni i omogućuju pokrete u dojci. Kod većine žena, Cooperovi ligamenti postaju istegnuti s vremenom i godinama, što na kraju dovodi do ptotične dojke. Zbog gravitacije, donji pol dojke je puniji od gornjeg pola. Bradavica je obično smještena neposredno iznad inframamarnog nabora i uglavnom se nalazi u razini duž srednje klavikularne linije i četvrtog rebra. (1,2)

Odrasle žene imaju 15-20 režnjeva (lobula) u svakoj dojci, a svaki režanj se dalje dijeli na 20-40 lobulusa. Mali mliječni kanali pričvršćeni su na lobule. Ovi kanali se spajaju postupno tvoreći veće kanale. Postoji oko 10 sustava kanala u svakoj dojci, svaki sa svojim otvorom na bradavici. Funkcionalna jedinica dojke je terminalna duktalna lobularna jedinica (TDLU). Sastoji se od acinusa koji se ulijevaju u terminalni duktus. Terminalni duktus je prvi pritok dukalnog sustava dojke, koji služi za istiskivanje mlijeka iz bradavica. Cijela lobularna i duktalna struktura dojke je obložena s dva sloja stanica, unutarnjim epitelnim slojem i vanjskim mioepitelnim slojem. „Rak dojke“ obično se odnosi na karcinom dojke, koji nastaje abnormalnim rastom unutarnjeg epitelnog sloja. (2,3)

Rak dojke ostaje javnozdravstvena dilema u cijelom svijetu i trenutno je najčešći tumor na svijetu. To je bolest opasna po život žena i vodeći uzrok smrtnosti ženske populacije. (4) Prema podacima svjetske zdravstvene organizacije (WHO), u 2022. godini rak dojke je

dijagnosticiran 2,3 milijuna žena s ukupno 670 000 smrtnih slučajeva u svijetu. (5) Svijest o raku dojke, pozornost javnosti i napredak u dijagnostici dojke pozitivno su utjecali na prepoznavanje i probir raka dojke. (4)

Kod žena s rakom dojke može se raditi više vrsta kirurških zahvata, u novije vrijeme sa naglaskom na poštudne zahvate umjesto totalnih ili radikalnih mastektomija koje su bile standard liječenja u prošlosti. Dio liječenja raka dojke je i njezina rekonstrukcija, kojom se popravlja defekt nastao uklanjanjem tumora. Postoji mnogo različitih metoda rekonstrukcije, a svaka ima svoje indikacije, prednosti i nedostatke. Zbog toga je od velike važnosti svakoj pacijentici pristupiti individualno, te metodu i plan rekonstrukcije prilagoditi njezinim potrebama, željama i mogućnostima. (3,6)

2. SVRHA RADA

Svrha ovog diplomskog rada je opisati različite metode rekonstrukcije koje se najčešće primjenjuju nakon određenih zahvata na dojci povezanih sa liječenjem tumora dojke, ali i različitih urođenih anomalija i drugih stanja koja zahtijevaju promjene veličine, oblika ili simetrije dojki, kako u terapijske tako i u estetske svrhe. Za svaku od ovih metoda opisane su prednosti i nedostatci, kao i najčešće indikacije za njihovu primjenu.

3. INDIKACIJE ZA REKONSTRUKCIJU

3.1 OPERACIJE DOJKE

Jedna od najčešćih indikacija za rekonstrukciju dojke je mastektomija, odnosno operacija kojom se odstranjuje dojka. Ona može obuhvaćati samo jednu ili obje dojke, pa prema tome razlikujemo unilateralnu i bilateralnu mastektomiju. S obzirom na opsežnost zahvata i količinu tkiva koja se odstranjuje razlikujemo nekoliko vrsta mastektomije: jednostavna, radikalna, modificirana radikalna, kvadrantektomija/ lumpektomija, mastektomija sa očuvanjem kože

dojke (SSM- *skin sparing mastectomy*) i mastektomija s očuvanjem bradavice (NSM-*nipple sparing mastectomy*). Prema indikaciji razlikujemo terapijsku (kod pacijentica sa malignom bolešću dojke) i profilaktičku mastektomiju. (7,8) U današnje vrijeme sve se više žena odlučuje na profilaktičku mastektomiju. Ono što je važno naglasiti jest da je profilaktička mastektomija zahvat koji se izvodi na zahtjev pacijentice u kontekstu odgovarajućih indikacija i čimbenika rizika, a pacijentica ga bira očekivajući zadovoljavajući rezultat rekonstrukcije. Neke od indikacija za profilaktičku mastektomiju uključuju pozitivnu obiteljsku anamnezu na rak dojke kod srodnika prvog koljena, pozitivno genetsko testiranje koje otkriva prisutnost poznatih genetskih markera za moguću malignu alteraciju dojke, histološki dokazanu proliferativnu bolest dojke i osobnu povijest raka dojke. (3)

3.2 ANOMALIJE DOJKE

Urođene abnormalnosti dojke i stijenke prsnog koša su česte. Iako ovi deformiteti manje utječu na funkcionalnu sposobnost, psihičke posljedice mogu biti ozbiljne. Anomalije dojke možemo podijeliti na NAC anomalije (akcesorna bradavica, inverzija bradavice), akcesornu aksilarnu dojku, poremećaje simetrije (amastija, hipoplazija, aplazija), abnormalnosti oblika (tubularna dojka) te abnormalnosti stijenke prsnog koša (Polandov sindrom, anteriorna torakalna hipoplazija). (9,10) Polandov sindrom je kombinacija deformacije prsnog koša i odsutnog ili hipoplastičnog prsnog mišića i dojke povezane sa skraćanjem i brahisindaktilijom gornjeg ekstremiteta. Klinička prezentacija uvelike varira, stoga se rekonstruktivni zahvati moraju prilagoditi deformaciji, počevši od stabilizacije ili augmentacije stijenke prsnog koša, dinamičkog prijenosa mišića, repozicije bradavice i areole te povećanja grudi protezom ili prijenosom autolognog tkiva. (10)

4. VRSTE REKONSTRUKCIJE

Kada govorimo o vremenskom okviru rekonstrukcije možemo podijeliti na neposredne (IBR- immediate breast reconstruction) i odgođene (DBR- delayed breast reconstruction). U današnje vrijeme postoji mnogo različitih tehnika kojima se može rekonstruirati dojka; od umjetnih materijala kao što su implantati, do autolognih rekonstrukcija pomoću miokutanih reznjeva. Ovisno o specifičnim potrebama i željama svake pacijentice bira se adekvatna metoda koja će ostvariti najbolje moguće rezultate uz minimalan rizik od komplikacija. (11)

4.1. REKONSTRUKCIJA DOJKE POMOĆU IMPLANTATA

Implantate prema materijalu dijelimo na dvije osnovne skupine, one koji su ispunjeni fiziološkom otopinom i silikonske implantate. U većini slučajeva prednost se daje silikonskim implantatima budući da imaju prirodniji i estetski povoljniji izgled, a u novije vrijeme široko se primjenjuje i nova generacija implantata napravljenih od visoko kohezivnih materijala koji imaju sposobnost održavanja stabilnog, proporcionalnog oblika. Prema obliku implantata razlikujemo okrugle i anatomske, odnosno implantate u obliku suze. U uvjetima kada ne postoji adekvatan tkivni džep sa postavljanje implantata, mogu se koristiti podesivi implantati i različiti drugi protetski uređaji koji mogu vršiti ekspanziju tkiva. (12)

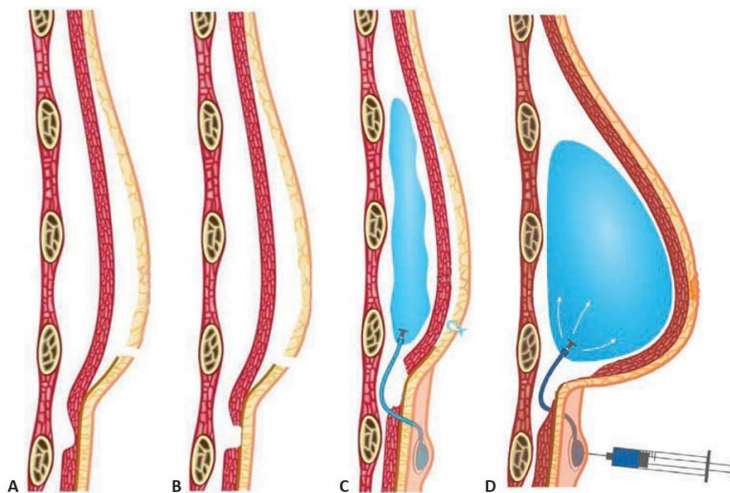
4.1.1. Neposredna rekonstrukcija podesivim implantatima

Mnoge pacijentice žele direktne rekonstrukcije s minimalnim ožiljcima i minimalnom odgodom. Za te je pacijente rekonstrukcija pomoću implantata s minimalnim ili nikakvim vidljivim ožiljcima, s mogućnošću ispravljanja prethodne hipomastije ili ptoze uz minimalno vrijeme operacije, često bolja od drugih tehnika. Jednostupanjska tehnika rekonstrukcije uključuje mastektomiju izvedenu tehnikom poštede kože, oslobađanje mišića i rekonstrukciju inframamarnih nabora, te korištenje podesivih implantata. (3)

Držanje otvorene opcije za održavanje NAC-a ili areolarne kože, očuvanje fascije, izbjegavanje bilo kakvog oštećenja mišića, održavanje inframamarnog nabora (IMF) i održavanje adekvatnih kožnih režnjeva ključni su za omogućavanje optimalne rekonstrukcije. Nakon završetka mastektomije, procjenjuje se integritet mišića i IMF-a. Ako su mišić i nabor potpuno netaknuti, moguća je tehnika slična submuskularnom povećanju grudi. Budući da je mišić u tom slučaju netaknut i pričvršćen, nisu potrebni fiksacijski šavovi ili dermalni transplantati. Ako se donese odluka o odvajanju prsnog mišića, dostupne su dvije mogućnosti: podizanje prsnog mišića i m.serratus anteriora i podizanje samo velikog prsnog mišića. Za elevaciju pectoralis i serratus mišića, dva mišića se zašivaju zajedno. Fiksacija će biti neophodna kako bi se spriječilo povlačenje mišića. Učvršćivanje se može izvesti pomoću šavova, mreže, acelularnog dermisa i autolognog dermalnog grafta. Samo za elevaciju pectoralis majora, fiksacija se postiže acelularnim dermisom, inferiorno i lateralno. Ako je mišić oštećen ili djelomično uklonjen, acelularni dermalni graft neprocjenjiv je u povećanju i jačanju mišića. Intraoperacijski ekspander postavlja se ispod mišića i djelomično se ekspandira kako bi se procijenila veličina i položaj. Donji rub mišića ili dermalni transplantat zatim se prišije na fasciju u razini IMF-a. (3,13) Acelularni dermalni transplantati se brzo vaskulariziraju kada se stave u kontakt s mišićima. Međutim, primjećeno je da je revaskularizacija sporija kada se transplantat postavlja preko implantata straga i u kontaktu s subdermalnim masnim tkivom sprijeda, osobito ako je pacijentica prethodno bila zračena. Stoga, kako bi se olakšala revaskularizacija, prednost se daje upotrebi tanjih graftova. Gdje god je to moguće, koža se treba zatvarati iznad mišića, a ne preko dermalnog transplantata. (14)

Intraoperacijski ekspander se zatim zamjenjuje odabranim podesivim implantatom. Doda se željena količina fiziološke otopine, pazeći da se izbjegne bilo kakva napetost na režnjevima kože. Cijev za punjenje se skraćuje na odgovarajući način, zatim pričvršćuje na kupolu za ubrizgavanje i učvršćuje s dvije svilene vezice. Injekcijska kupola se zatim stavlja u potkožni

džep bočno od reza ili u aksilu, gdje se učvršćuje resorptivnim šavovima. Zatim se postavljaju dva drena, jedan iznad mišića i jedan ispod. Kako bi se spriječila retrogradna infekcija iz drenova, koji se mogu ostaviti na mjestu do 2 tjedna, drenove treba postaviti kroz dugi potkožni tunel. Metalni trohar olakšava postavljanje drena. Implantat je u početku obično nedovoljno ispunjen, ovisno o vitalnosti i napetosti kožnih režnjeva. Potpuno oslobađanje mišića i rekonstrukcija inframamarnog nabora omogućuju lakše postavljanje implantata i manju potrebu za postoperativnom ekspanzijom. Osim toga, s otpuštanjem mišića može se dobiti anatomski povoljniji oblik jer će tkiva u donjem polu dojke biti tanja od gornjeg pola, što omogućuje selektivno širenje donjeg pola. (14) Postupak rekonstrukcije pomoću podesivih implantanata prikazan je na slici 1.



Slika 1. A. Stanje nakon SSM, mišić i IMF održani B. Mišić i fascija se oslobađaju ispod IMF-a, C. Implantat se postavlja u submuskularni džep, D. Dodaje se fiziološka otopina, donji pol se ekspanzira zahvaljujući oslobađanju mišića. Preuzeto iz: Spear SL, editor.

Surgery of the Breast: Principles and Art. 3rd ed. London: Elsevier, 2010. (3)

Korištenje podesivog implantata često eliminira potrebu za zamjenom privremenog ekspandera tkiva implantatom za grudi. Implantat se može postaviti namjerno nedovoljno ispunjen, čime se smanjuje napetost i potencijalni problemi s velikim kožnim režnjevima. Prekomjerna

ekspanzija se može izvesti kako bi se poboljšao oblik, a veličina se može prilagoditi postoperativno kako bi se postigla simetrija. (14)

4.1.2. Neposredna i odgođena rekonstrukcija oblikovanim podesivim implantatima

Jedna od mogućih varijacija rekonstrukcija dojke pomoću implantata jest rekonstrukcija pomoću trajnog podesivog anatomski oblikovanog implantata koji se ponaša kao "meki" ekspander. Iako ne može istegnuti deblje, otvrdnute i neelastične stijenke prsnog koša (u tom slučaju potreban je ekspander tkiva), implantat podesivog oblika učinkovit je u rastezanju mekih, elastičnih i gipkih tkiva, postižući volumen i simetriju ovojnice mekog tkiva u gotovo svim rekonstrukcijama dojke nakon mastektomije, uključujući pacijentice nakon radioterapije. Ovaj je pristup učinkovit u rekonstrukcijama nakon poštede kože i modificiranih radikalnih mastektomija u trenutnim i odgođenim uvjetima. Uređaj je anatomski implantat u obliku polukruške s 30% visoko kohezivnog silikonskog gela u vanjskoj ovojnici i 70% fiziološke otopine u unutarnjoj komori, podesiv kroz stalnu cjevčicu za punjenje pričvršćenu na mali udaljeni ventil. Širinu baze dojke koju treba rekonstruirati i željenu visinu dojke lako je odrediti na početku. (13,15) To se postiže mjerenjem dojke, druge dojke (s planiranom modifikacijom ili bez nje) i karakteristika stijenke prsnog koša. Konačni volumen buduće dojke te "popuštanje" mekog tkiva i reakcija na bilo koji implantat/ekspander su nepredvidivi. Stoga ima smisla, kad god je to moguće, u prvom zahvatu postaviti konačni podesivi implantat, tako da se prvo odredi širina i visina, a kasnije konačni volumen. Širina baze, visina grudi i približna željena projekcija i volumen često se može odlučiti prilikom planiranja operacije. Širenje kože, prekomjerno širenje i konačni volumen mogu se postići postupnim tjednim ili dvotjednim injekcijama sterilne fiziološke otopine. Odabir oblikovanih podesivih implantata varira između dva osnovna dizajna: kratke visine, široke baze i pune projekcije, i pune visine, uske baze i

umjerene projekcije. (14) Konačni volumen trebao bi biti približan rasponu punjenja fiziološkom otopinom koju preporučuje proizvođač. Pretjerano punjenje će rezultirati "nazubljenjem" robova implantata, dok premalo punjenje može uzrokovati mreškanje. Ako su indicirani dodatni koraci, treba ih poduzeti prije rekonstrukcije bradavice ili tijekom istog postupka, pod uvjetom da kirurg može odrediti mjesto bradavice dok istovremeno mijenja druge parametre. (13)

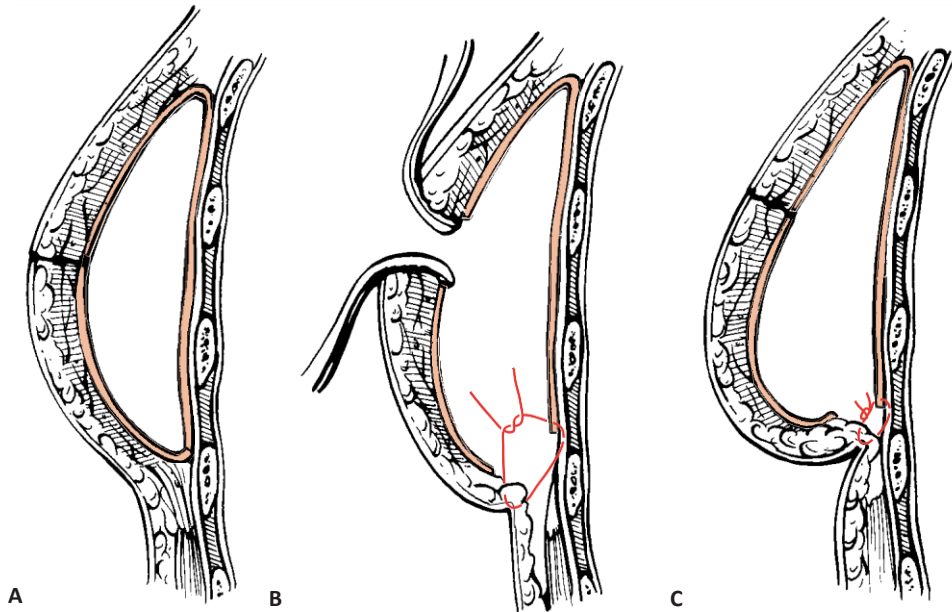
Kirurg treba planirati mjesto, orijentaciju i duljinu reza zajedno s općim kirurgom, slijedeći onkološka i kirurška načela. Kad god je to moguće, prednost se daje verziji kose ekscizije jer ona najbolje održava oblik dojke i ostavlja ožiljak u gornjem vanjskom kvadrantu rekonstruirane dojke. Nakon mastektomije, pektoralni mišić se odvaja od svog ishodišta prema dolje i djelomično oslobađa od niskih ishodišta prsne kosti kako bi se omogućilo pomicanje mišića prema naprijed i prema gore. Lateralno, rezanj pectoralis minor/serratus podignut je kako bi se prilagodio željenoj širini baze implantata. Lateralni rub prsnog mišića zašiven je kontinuiranim šavom na medijalni rub reznja mišića serratusa. Anatomski podesivi implantat postavlja se tako da su mu dvije gornje trećine prekrivene mišićima, a donja trećina potkožno. Otvor za punjenje nalazi se supkutano na srednjoj ili stražnjoj aksilarnoj liniji, a unutarnja se komora postupno puni kako bi se omogućilo zatvaranje bez napetosti. Kada se donji kožni rezanj mastektomije prebaci preko implantata, mišić se može učvrstiti za donju površinu reznja, pomoću „marionetnih“ šavova koji se protežu od kože kroz mišić i natrag kroz kožu, te se učvrste finom prozirnom trakom za kožu. (3) Uvijek, kad god je to moguće, između implantata i područja zatvaranja kože treba postojati mišić. Na taj način sva manja kašnjenja u zacjeljivanju rana, granulomi šavova, nekroza rubova rane ili lokalna infekcija ostaju udaljeni od implantata. (14)

Ovakvo postavljanje implantata slijedi estetska načela povećanja grudi djelomično retromuskularnog i djelomično premuskularnog položaja. Pokrivenost mišića gornjeg pola s

dvije trećine osigurava podstavu gornjeg pola implantata i mekan prijelaz od stijenke prsnog koša do implantata, kao i dobro prokrvljenu zaštitnu barijeru između reza i implantata. Supkutano postavljanje donjeg pola poboljšava projekciju, zaobljenost i definiciju nabora. (3, 15)

U sekundarnim (odgođenim) rekonstrukcijama dojke slijede se slični principi s iznimkom da se inframamarni nabor povećava kada je indicirano. To se postiže potkopavanjem kože i masnog tkiva gornjeg abdomena s iste strane preko fascije rektusa abdominis i pomicanjem tkiva na donji pol dojke. Tri do 6 cm gornje trbušne kože i masnoće regrutiraju se za držanje donjeg pola implantata i učvršćuju se neapsorbirajućim šavovima za periost petog ili šestog rebra. Dodavanje tkiva donjem polu pojačava inframamarnu brazdu i simulira ptozu rekonstruirane dojke. Identične smjernice koriste se za poboljšanje neuspjelih prethodnih rekonstrukcija. (16)

Ovaj postupak prikazan je na slici 2.



1. Slika 2. Povećanje IMF-a i donjeg pola postiže se angažiranjem kože gornjeg dijela trbuha i fiksiranjem masti neupijajućim šavovima na periost petog ili šestog rebra. Ovom se tehnikom na donji pol dojke može dodati 3 do 6 cm kože i masnog tkiva. Gornjem dijelu abdomena pristupa se kroz prethodni ožiljak od mastektomije. Preuzeto iz: Spear SL, editor. *Surgery of the Breast: Principles and Art*. 3rd ed. London: Elsevier, 2010. (3)

4.1.3. Rekonstrukcija implantatima nove generacije

Implantati postojanog oblika sa visoko kohezivnim gelom uvedeni su 1993. godine. To je rezultiralo promjenom paradigme u kirurgiji povećanja grudi. Uvođenjem oblikovanih teksturiranih implantata, kirurg je počeo razmišljati o obliku i dimenzijama, a ne o volumenu i veličini „košarice“. Uvođenje gušćeg i oblikom stabilnijeg gela u implantate učinjeno je kako bi se izbjegla njegova eventualna migracija u okolno područje u slučaju puknuća ljuske. (17) Druga važna prednost uvođenja kohezivnog gela je njegova sposobnost održavanja pravilnog, proporcionalnog oblika. Ovakvi implantati omogućuju vraćanje prirodne konture grudi i

postizanje punoće gornjeg pola. Godine 2004. razvijen je novi implantat za dojke, s jedinstvenom kombinacijom dvostrukog gela. Stražnji dio implantata ispunjen je standardnim kohezivnim silikonskim gelom, a prednji dio je ispunjen posebnim visoko kohezivnim gelom. Ova značajka pruža veću projekciju i potporu području bradavice i areole. (12) U prošlosti su rekonstrukcije dojke planirane sa svrhom ponovne izgradnje identičnog i po mogućnosti simetričnog brežuljka dojke. Tako su velike i opuštene žlijezde zamijenjene autolognim režnjevima, dok su rekonstrukcije implantatima indicirane uglavnom za male i srednje grudi s umjerenim stupnjem ptoze. Operacije na zdravoj dojci u potrazi za simetrijom smatrane su nepoželjnima zbog pretjeranih ožiljaka. Visoko kohezivni implantati stabilnog oblika i dodatne projekcije riješili su ovaj problem spašavajući žene od teških biomehaničkih komplikacija miokutanih režnjeva. (16,17) Ova rekonstruktivna strategija ima za cilj stvaranje bilateralnih, kozmetički učinkovitih dojki srednje veličine (između 400 i 500 cc) za sve žene, umjesto da imaju ptičnu dojku koja točno odgovara kontralateralnoj dojki. Ovakve rekonstrukcije uključuju i korekcije na zdravoj dojki. Pacijentice kojima je dijagnosticiran rani stadij raka dojke i koje su planirane za mastektomiju i rekonstrukciju mogu se liječiti ovom tehnikom, bez obzira na oblik i dimenzije dojke. (12) Žene koje se odluče na odgođenu rekonstrukciju također se smatraju podobnima. Prethodno zračenje (bilo nakon poštednog kirurškog zahvata dojke ili mastektomije) prije se smatralo apsolutnom kontraindikacijom za ovu vrstu rekonstrukcije. Suvremene tehnologije temeljene na autolognoj transplantaciji masnog tkiva pružaju mogućnost prevladavanja te prepreke. (3,17)

4.2. REKONSTRUKCIJA DOJKI POMOĆU EKSPANDERA

4.2.1. Neposredna rekonstrukcija

Miokutani režnjevi imaju ograničenu privlačnost zbog potrebe za mikrokirurškom ekspertizom i dugog operativnog vremena. Privlačnost tehnike neposredne dvostupanjske rekonstrukcije pomoću ekspandera tkiva i implantata leži u njezinoj relativnoj jednostavnosti, nedostatku oporavka na donorskom mjestu i bržem povratku normalnim aktivnostima u usporedbi s rekonstrukcijom dojke autolognim tkivom. (18) Dodatna pitanja koja su pridonijela povećanju relativne važnosti ekspandera tkiva i rekonstrukcije implantata uključuju promjene u liječenju raka dojke, poboljšanja uređaja za ekspanziju tkiva, dostupnosti silikonskih gel implantata za grudi i poboljšanja kirurške tehnike. Iskustvo je pokazalo da je s odgođenom rekonstrukcijom teško postići rezultat koji je usporediv s onim mogućim kod neposredne rekonstrukcije uz korištenje poštenih tehnika u vrijeme mastektomije. Nedavna dostupnost materijala acelularnog dermalnog matriksa također je omogućila način dodavanja pokrova tkiva za ekspander-implantat rekonstrukciju dojki bez pribjegavanja upotrebi mišićnih režnjeva koji su se prethodno rutinski koristili u tu svrhu. Dodani pokrov tkiva pomaže minimizirati vidljivo mrežkanje i druge posljedice inače tankog pokrova tkiva. (18,19)

Svaka rasprava o pacijentima koji su prikladni za neposrednu dvofaznu rekonstrukciju dojke ekspanderom tkiva s implantatom počinje s vitkim pacijenticama koje imaju grudi male do srednje veličine i traže bilateralnu rekonstrukciju. Te pacijentice obično nisu kandidati za lumpektomiju ili konzervaciju dojke zbog deformiteta koji bi rezultirao, što bi ove pacijentice dovelo do mastektomije. Ova vrsta pacijentica obično nema odgovarajuće tkivo za autolognu rekonstrukciju koja bi bila privlačna opcija, osim ako nemaju vrlo ograničene ciljeve veličine i voljne su podnijeti oporavak povezan s autolognom rekonstrukcijom tkiva. Kako se pacijentičina željena veličina grudi povećava, prednost se daje trenutnom dvostupanjskom

ekspanderu tkiva s pristupom implantata, pri čemu je ekspanzija tkiva potrebna kako bi se stvorio prostor prikladan za bilo koji trajni implantat koji se može koristiti. (20) Kada razmatramo pacijentice sa većom tjelesnom masom koje traže neposrednu bilateralnu rekonstrukciju, sve veće razine poteškoća susreću se u svim vrstama rekonstrukcije, bilo one na temelju implantata ili autologne. Mnoge od tih pacijentica odlučuju se za dvostupanjsku rekonstrukciju pomoću ekspandera kako bi izbjegle oporavak povezan s bilateralnom rekonstrukcijom pomoću autolognog tkiva. Apsolutne kontraindikacije za neposrednu rekonstrukciju jesu inflamatorni karcinom dojke i karcinom stadija T4, dok u relativne kontraindikacije ubrajamo prethodnu terapiju zračenjem. (3)

Nakon što se kao planirani pristup rekonstrukcije odabere neposredna dvostupanjska rekonstrukcija dojke ekspanderom i implantatom, pristupa se specifičnom operativnom planiranju. Uzorak kože za mastektomiju usklađuje se s onkologom i razgovara s pacijenticom, uz razumijevanje da je većinu ožiljaka nakon mastektomije teško vidjeti 18 mjeseci nakon operacije. Najvažnija komponenta u procesu planiranja je mjerenje osnovne širine dojke. Ovo je osnova za biodimenzionalni pristup rekonstrukciji dojke i uspoređuje se s onim što bi se činilo idealnom širinom planirane rekonstruirane dojke. (19,20) Razlike između ovih mjerenja mogu biti važne. Na primjer, ako pacijentica ima vrlo malu veličinu grudi, a cilj je rekonstruirati dojku na veću veličinu koja optimalnije pristaje njezinom prsnom košu, odabire se tkivni ekspander koji je malo širi od prijeoperacijske širine dojke. Za jednostranu rekonstrukciju točan odabir širine ekspandera u konačnici ovisi o planiranoj širini kontralateralne dojke, hoće li se modificirati ili ne. Suprotno tome, ako pacijentica ima velike grudi i prekomjernu tjelesnu težinu, mjera širine grudi može znatno premašiti širinu prsnog koša pacijentice i mora se uzeti u obzir pri odabiru konačne veličine ekspandera tkiva. Ovi problemi moraju se predoperativno predvidjeti i uzeti u obzir tako što će biti dostupan višestruki izbor mogućih širina uređaja, čekajući intraoperativne nalaze u vrijeme

mastektomije. Što se tiče visine uređaja, ona podrazumijeva ekspandere pune, umjerene i niske visine tkiva. (21) Obrazloženje za uređaje male visine je usmjeriti proces ekspanzije na donji pol, gdje je potrebno da tkivo bude labavije kako bi se mogao postići idealan oblik. Fokusiranjem procesa ekspanzije na donji pol, srednji i gornji dio velikog pektoralnog mišića se ne ekspandiraju, što je potrebno za održavanje debljine tkiva u tim područjima za pokrivanje trajnog prsnog implantata. (3,20) Postoji određena rasprava, dakle, o potrebi proširenja posebno gornjeg pola, posebno s obzirom na razinu nelagode koju trpe mnoge pacijentice kada je ovo područje uključeno u proces širenja tkiva. Visina uređaja odabire se prije operacije, a točna širina se odabire na temelju procjene stijenke prsnog koša u operacijskoj dvorani nakon mastektomije. (19)

Kada govorimo o postavljanju tkivnih ekspandera, opcije za pokrivanje tkiva uključuju pružanje potpune pokrivenosti velikim prsnim mišićem u kombinaciji s prednjim zupčastim mišićem i malim prsnim mišićima ili samo korištenje velikog prsnog mišića bez bočnog pokrivanja mišića. Nakon mobilizacije velikog prsnog mišića, tkivni ekspander se postavlja tako da je gornjih 50% do 60% tkivnog ekspandera prekriveno mišićem, a donjih 30% do 40% ekspandera ispod donjeg ruba mišića. (21) Poželjno je korištenje madraca ili „marionetskih“ šavova za stabilizaciju položaja donjeg ruba velikog prsnog mišića. Ovaj se pristup obično primjenjuje na uporabu ekspandera tkiva srednje ili pune visine. Alternativni pristup favorizira korištenje ekspandera tkiva male visine. Kod ovog pristupa formiranje submuskularnog džepa za postavljanje ekspandera ne uključuje disekciju srednjeg i gornjeg dijela velikog prsnog mišića. Tkivni džep se formira takozvanom „dual-plane“ tehnikom na način da se veliki prsni mišić podijeli do željene razine IMF-a, pokušavajući zadržati pripoje potkožnog mekog tkiva netaknutima, što je moguće ako su sačuvani u vrijeme mastektomije. Alternativa ovome je upotreba acelularnog dermalnog matriksa, umetnutog u tkivnu manšetu duž inframamarnog nabora, od medijalno prema lateralno. Ova se okolnost može dogoditi ako su insercije

pektoralisa znatno više od IMF-a, ako je prisutna neadekvatna debljina mišićnog tkiva ili se jednostavno koristi alternativna tehnika mastektomije gdje je IMF poremećen. Tehnika za umetanje alografta u ovom kontekstu je gotovo identičan tehnici koja se koristi za umetanje LD miokutanog režnja. (3,21)

Drugi stupanj kirurškog zahvata započinje uklanjanjem bočnog dijela mastektomijskog reza. Ekspander tkiva se ukloni i izvaže. Ako se koriste ekspanderi tkiva male visine, zapremina implantata će premašiti zapreminu ekspandera, tipično za oko 100 cc, ali trajni implantat odabire se na temelju optimalne širine baze nakon mjerenja tkiva nakon prečišćavanja džepa implantata. Ako je to potrebno, rade se korekcije IMF-a. Ponovno se mjeri širina tkivnog džepa i odabire uređaj. Kontralateralna dojka se tretira posebnim instrumentima, prema preoperativnom planu. U drugoj fazi je izrazito važno da se, bez obzira na vrstu ekspandera koji se koristi, sa oblikom i položajem IMF-a pažljivo rukuje, i da se stvori odgovarajući prostor u području donjeg pola kako bi proces širenja tkiva bio uspješan. Dostupan je širok izbor vrsta trajnih implantata, od oblikovanog silikonskih s teksturiranom površinom do glatkih okruglih s različitim projekcijama. Odabir implantata za rekonstruiranu dojku vrši se na temelju mjerenja širine baze, pri čemu se tip uređaja u odnosu na projekciju određuje tijekom prijeoperativnog posjeta za planiranje prije druge faze postupka. (19,22)

4.2.2. Odgođena rekonstrukcija

Primarne indikacije za odgođenu dvofaznu rekonstrukciju dojke pomoću ekspandera i implantata jesu žene koje su imale modificiranu radikalnu ili jednostavnu mastektomiju. Alternativna indikacija je kongenitalno nerazvijena dojka. Pacijenti s Polandovim sindromom ili oni koji su pretrpjele opekline stijenke prsnog koša često trebaju autologno tkivo i rijetko su kandidati za rekonstrukciju samo pomoću implantata. (23) Idealan kandidat je žena gotovo normalne tjelesne težine ili tek umjereno prekomjerne tjelesne težine (indeks tjelesne mase

[BMI] < 28) koja nije imala prethodno zračenje, a meka tkiva prsnog koša moraju biti mobilna i ne prijanjati uz rebra ispod. Pektoralni mišić mora biti netaknut. Debljina reznja kože otkriva se prilikom pomicanja mekih tkiva; ne smiju biti transparentno tanka, u tom slučaju je indicirana autologna suplementacija. (3) Pacijenti se mogu javiti na konzultacije za rekonstrukciju dojke tjednima prije ili desetljećima nakon mastektomije. Dok je trenutna rekonstrukcija opcija za mnoge, postoje dobri razlozi za odgodu rekonstrukcije: pacijentice s nejasnim statusom rubova nakon mastektomije i one koje puše, imaju hipertenziju ili mogu imati komplicirano cijeljenje iz bilo kojeg razloga. Konačno, pacijentice koje se podvrgnu odgođenoj rekonstrukciji ekspander-implantat imaju veću vjerojatnost da će postići bolju estetiku s manje komplikacija. Ako se odabere odgođena rekonstrukcija dojke, rekonstrukcija se ne smije izvoditi prije 6 do 8 tjedana nakon mastektomije. (19) Postoji nekoliko razloga zbog kojih je od velike važnosti ne izvoditi rekonstrukciju prije. Prvo, čekanje od 6 do 8 tjedana omogućuje da se svi problemi sa patologijom dojke potpuno razriješe prije početka rekonstrukcije. Drugo, tada je dren uklonjen i polje je sterilno. Treće, održivost kože i/ili bradavice nakon mastektomije jasno je definirana. Naposljetku, čekanje od 6 do 8 tjedana omogućuje koži dojke da prijanja uz veliki prsni mišić, tako da kada se odvoji donja granica mišića, koža i prsni mišić djeluju kao jedna spojena jedinica, sprječavajući gornje povlačenje mišića. Apsolutne kontraindikacije za postavljanje ekspandera tkiva uključuju infekciju, neodrživu kožu stijenke prsnog koša, lošu kvalitetu kože stijenke prsnog koša i prethodnu radikalnu mastektomiju. Pacijente s čvrstim, nerastezljivim tkivom prsnog koša treba smatrati apsolutnim kontraindikacijama jer je mala vjerojatnost da će postići odgovarajuću ekspanziju i prihvatljiv estetski ishod. Relativne kontraindikacije uključuju prethodno zračenje prsnog koša i pretilost. (3,23)

Odabir ispravnog ekspandera tkiva jednako je kritičan kao i odabir pacijenta. Kako bi se postigao idealan profil grudi, potrebna ekspanzija ovojnice mekog tkiva mora se dogoditi u

donjoj trećini, a ne u gornjem dijelu. Kako bi se odredila veličina ekspandera koji se postavlja u unilateralnim slučajevima, bazna širina prirodne dojke mjeri se kaliperom. U bilateralnim slučajevima, ili u pacijentica koje imaju smanjenje ili povećanje na njihovoj prirodnoj strani, mjeri se anatomija stijenke prsnog koša. Horizontalna dimenzija prsnog koša pacijenta mjeri se od sredine prsnog koša do prednje aksilarne linije. (21) Ova udaljenost umanjena za 1 do 1,5 cm koristi se za odabir promjera ekspandera tkiva koji će se koristiti kako bi se ponovno stvorila anatomske odgovarajuća zakrivljenost IMF-a. Pacijentice se uvijek označavaju u stojećem položaju, u razini ramena. Ocrta se točna lokacija željenog IMF-a. Predložak ekspandera koji će se koristiti se zatim iscrtava na pacijentu tako da džep koji se stvara bude točan za odabranu veličinu ekspandera i anatomske na ispravnoj okomitoj i vodoravnoj osi. Disekcija izvan granica predloška rezultirat će širenjem na neprikladnom mjestu i lošim estetskim rezultatom. (3)

Prilikom prve faze rekonstrukcije formira se subpektoralni džep na način da se inferiorna granica ostavlja slobodnom kako bi se donja polovica ekspandera mogla smjestiti potkožno. Potkožno tkivo i koža šire se mnogo brže od mišića i stoga rezultiraju projekcijom u nižem polu. Svako ožiljno tkivo ili ograničavajuće trake u inferiornom i inferomedijalnom kvadrantu moraju se u potpunosti otpustiti, do dermisa ako je potrebno. U protivnom će doći do nedovoljne projekcije donjeg pola i nedostatka definicije IMF-a. Ostatak subpektoralnog džepa razvija se gore, medijalno i lateralno koliko je potrebno za stvaranje subpektoralnog džepa kako je naznačeno odabranim predloškom ekspandera. Nakon postavljanja, ekspander se puni do 50% preporučenog volumena sterilnom fiziološkom otopinom. Kada je ekspander napola napunjen, obris ekspandera potvrđuje je li ekspander na ispravnom mjestu ili su potrebna daljnja podešavanja položaja. Dno ekspandera mora ležati na novom IMF-u. U gotovo svim slučajevima odgođene rekonstrukcije ekspanzija se može završiti u trenutku umetanja ekspandera. (21,23) Prilikom ekspanzije treba biti pažljiv kako prebrzo širenje ne bi uzrokovalo

ishemiju tkiva. Međutim, to je u odgođenoj rekonstrukciji rijetko problem u inače zdravih pacijentica koje ne puše i nisu bile zračene. Pacijentica je pregledana 1 tjedan nakon toga i potvrđena je lokacija ekspandera. Ako ekspander nije u ispravnom položaju, bolje je korigirati ranije nego čekati. Ako već nije u potpunosti proširen, tada se konačno punjenje postiže do kraja drugog tjedna. Za postavljanje konačnog implantata potrebno je čekati 4 mjeseca kako bi formirani džep mogao sazrijeti i stabilizirati se. (3,23)

Pacijentica se procjenjuje i mjeri za implantat otprilike 3 do 4 mjeseca nakon postavljanja ekspandera. Proširena strana trebala bi imati jasan IMF definiran na ispravnoj anatomskej lokaciji s odgovarajućom projekcijom na donjem polu. Sve promjene koje bi mogle biti potrebne na novom IMF-u, bilo kapsulotomijom ili kapsulorafijom, uzimaju se u obzir u ovom trenutku. U ovom trenutku pacijentica se savjetuje o prednostima i nedostacima fiziološke otopine u odnosu na silikonske implantate za dojke. Mršave pacijentice općenito imaju povoljniji estetski ishod sa silikonskim implantatima. Kao i kod odabira ekspandera, postoji izbor: anatomske ili okrugli implantati. Okrugli implantati mogu imati teksturiranu površinu ili glatku površinu; oblikovani implantati uvijek imaju teksturiranu površinu kako bi se smanjila rotacija. Teksturirani implantati mogu imati smanjeni rizik od kapsularne kontrakture, ali su općenito nešto čvršći na dojam od implantata glatkih stijenki. (21) Zamjena ekspandera za konačni prsni implantat obavlja se ambulantno 4 mjeseca nakon postavljanja ekspandera. Koža se ponovno otvara na mjestu prijašnjeg reza te se uklanja ekspander. Dok pacijentica sjedi uspravno, postavljaju se unaprijed odabrani mjerači veličine za implantat. Procjenjuje se simetrija i anatomska ispravnost. Nakon što se odabere točna širina, procjenjuje se optimalna projekcija. Poželjno je započeti s veličinom veće projekcije za danu širinu baze i procijeniti oblik i simetriju. Ako je gornji pol previše naglašen, odabire se sljedeća niža projekcija za taj promjer. Ovaj se postupak ponavlja sve dok se ne identificira optimalna veličina, koja pokazuje prirodni gornji i donji pol s osnovnom širinom koja ispunjava poluširinu prsnog koša. Ako se

ne može postići simetrija, treba razmotriti reredukciju, reaugmentaciju ili remastopeksiju druge strane. Posljednji implantat se zatim postavlja i ponovno potvrđuje dok pacijentica sjedi uspravno. Kod pacijentica kojima je potrebna rekonstrukcija bradavice, rekonstrukciju treba odgoditi za 1 mjesec. Ovo vremensko razdoblje omogućit će smirivanje i povlačenje edema tako da se konačna simetrija može kritički procijeniti i potvrditi točna lokacija rekonstrukcije bradavice. (3,19)

4.2.3. Rekonstrukcija pomoću semilunarnog ekspandera i tehnike torbice

Neposredna rekonstrukcija dojke, kada je to moguće, mora se smatrati boljom opcijom od odgođene jer zahtijeva jedan kirurški zahvat manje i, naravno, jednu opću anesteziju manje. Ono što je ključno u ovakvom pristupu jest da se mastektomija izvodi tehnikom poštede kože, ali da se pritom poštuju onkološki principi liječenja. Kako bi se proširile prednosti poštede kože, čak i kod tumora T3 i viših stadija, te pojednostavnila tehnika rekonstrukcije izbjegavanjem udaljenih režnjeva i korištenjem dvostupanjske rekonstrukcije dojke ekspanderom i implantatom, predlaže se modificirana tehnika. (19) Na temelju metode mastektomije koja je proizašla iz tehnike poštede kože, ali koja podržava onkološke teorije Auchinclossa i Maddena, proizašla je trenutna rekonstrukcija dojke ekspanderom/proteзом pomoću različitih uzoraka kožnih rezova, semilunarnog ekspandera i „purse-string closure“ tehnike, odnosno tehnike torbice. (3) Prema tim konceptima moguće je izvesti trenutne rekonstrukcije dojki koje ostavljaju skrivene ožiljke zakamuflirane rekonstrukcijom NAC-a, a koje su prije svega onkološki sigurne u svakom T stadiju. Preporučljivo je ovu metodu koristiti za multicentrične in situ, granične T2 karcinome i karcinome viših stadija, gdje je indicirana modificirana radikalna mastektomija po Maddenu. Također se može koristiti u svim slučajevima kada se ne može odrediti točan stadij. Zapravo, predstavlja prednosti klasične tehnike poštede kože, u smislu kvalitete rekonstruktivnih rezultata, uz izbjegavanje ponovne intervencije ako je karcinom pronađen u višim stadijima od očekivanog. (21)

Postoje dvije skupine pacijentica koje su najbolji kandidati za ovakvu rekonstrukciju i analogno tome dvije različite tehnike koje se izvode. Prva skupina obuhvaća pacijentice sa središnjim infiltrirajućim karcinomom graničnog T2 stadija i viših stadija, i pacijentice s multicentričnim DCIS karcinomom. U tim se slučajevima izvodi mastektomija s kružnim rezom koji uključuje NAC. U slučaju paracentralne lokacije, kako bi se obuhvatila koža iznad kvržice, kružni rez se može proširiti do maksimalnog promjera od 10 cm. Ovo proširenje je očito povezano s volumenom grudi; zapravo, to je moguće samo kod velikih grudi. U ovoj prvoj skupini pacijenata opisana kirurška tehnika se može definirati kao "cirkularna radikalna modificirana mastektomija". Druga skupina obuhvaća pacijentice s perifernim graničnim T2 stadijem i višim stadijima. U tim se slučajevima ne može izvesti kružni rez jer ne bi bio uključen u isti kirurški blok kao koža iznad kvržice. Kružni rez, uključujući NAC, proširen je u obliku kapi u perifernom smjeru prema položaju kvržice. Na taj način, koža koja prekriva kvržicu uključena je u mastektomiju, štedeći kvadrante koji nisu zahvaćeni. U ovoj se skupini kirurška tehnika može definirati kao "kapljičasto modificirana mastektomija". Neposredna rekonstrukcija dojke izvodi se ekspanderima u svim slučajevima, osim kod pacijentica s proširenim karcinomom ili na radioterapiji. (3,20)

Uz ovu ideju o mastektomiji, 1997. godine u plastičnoj kirurgiji počeo se pojavljivati novi koncept - zatvaranje kožnih defekata tehnikom torbice. Ova tehnika omogućuje zatvaranje kružnih rana kontinuiranim intradermalnim šavom, koji se zatim zateže i oblikuje vreću. Naravno, to uzrokuje brazde koje se protežu prema van poput sunčevih zraka iz rane; primijećeno je, međutim, da te brazde nestaju tijekom širenja. (24,25)

Općenito, uporaba kožnog ekspandera uključuje "sekvencijalno-volumetrijsku" manipulaciju koja rasteže kožu preko bilo koje anatomske regije. To čini dostupnom veću površinu kože. U slučaju ekspanzije grudi volumen više nije adekvatan parametar. Uz volumen, oblik je još jedan važan čimbenik u postizanju pravilne rekonstrukcije dojke. Dakle, umjesto „sekvencijalno-

volumetrijske“ manipulacije, važan koncept je „morfološko-volumetrijska“ manipulacija. Zahvaljujući ovom konceptu, ekspanderi grudi su dobili novu morfologiju, koja omogućava veće dimenzije na donjem polu. Semilunarni ekspanderi vrše ekspanziju koja se temelji na dva ključna procesa: ekspanzija isključivo donjeg pola te očuvanje gornjeg i medijalnog dijela pektoralnog mišića, što omogućuje postizanje prirodnog profila. Kod svih okruglih ekspandera ekspandira se gotovo cijeli pectoralis major koji pokriva implantat, a to znači stanjivanje i istežanje mišićnih vlakana tako da mišić više nije anatomski i funkcionalno intaktan. (21) To uzrokuje izbočenje gornjeg dijela s neprirodnim profilom. S druge strane, jajoliki ekspander niskog pola približava se ispravnom obliku, iako ga ne postiže. Zapravo, vertikalna dimenzija ovog ekspandera je prevelika, a to oštećuje veliki prsni mišić. Nadalje, proširenje kože pomaže eliminirati brazde koje ostaju nakon zatvaranja kože tehnikom torbice, čak i u slučajevima promjera od 10 cm. Preostali kružni ožiljak (jedini znak mastektomije) se odgovarajućim trikovima postavlja na mjesto gdje se treba rekonstruirati novi NAC, te će stoga biti potpuno skriven. (19,20)

Slijedeći ove koncepte u procesu ekspanzije, rekonstrukcija drugog stupnja je pojednostavljena. Teoretski, semilunarni ekspander stvara ispravan prsni džep sa IMF-om u pravilnom položaju. Iznimno je važno uvijek izvršiti totalnu kapsulektomiju jer značajno povećava ptozu, a smanjuje kapsularne kontrakture. Ova tehnika općenito poboljšava oblik i prirodan izgled rekonstruirane dojke, koja ne samo da je poboljšana manjim ožiljkom, već je također obično više izbočena i ptotična. Glavni razlog tome je korištenje ekspandera semilunarnog oblika, koji poboljšava morfologiju džepa koji će sadržavati konačni implantat. (3,19)

4.3. AUTOLOGNA REKONSTRUKCIJA

4.3.1. Rekonstrukcija pomoću LD režnja

Mišić *latissimus dorsi* najveći je i najpovršniji od mišića stražnje stijenke prsnog koša. On prekriva *m.serratus anterior* i dio vanjskih kosih mišića. Vaskularna opskrba LD je tipa V prema Mathes-Nahai klasifikaciji, s glavnim torakodorzalnim pedikulom i pomoćnim segmentnim pedikulom koji proizlaze iz interkostalnih i lumbalnih arterija. Torakodorzalna peteljka je grana subskapularne arterije koja izlazi iz aksilarne arterije, koja se, proksimalno do distalno, dijeli na cirkumfleksnu skapularnu i torakodorzalnu arteriju, te grane za *m.serratus anterior*. Ako je torakodorzalni pedikul podvezan, LD se opskrbljuje retrogradno iz *a.serratus anterior*, koja se sama hrani iz interkostalnih arterija. (26) Kada torakodorzalni pedikul prodre u duboki aspekt *latissimus dorsi*, dijeli se na dvije grane jednake važnosti. Gornja grana se pruža paralelno uz gornji rub mišića, 3.5 centimetara udaljena od njega. Lateralna grana se pruža na sličan način paralelno 2 cm od bočnog ruba mišića. Ovakva vaskularizacija omogućuje sigurno oblikovanje kožnih otoka bilo gdje unutar rubova mišića, iako je najpouzdanija lokacija iznad bočne strane mišića koja odgovara toku lateralne grane torakodorzalne arterije. (3)

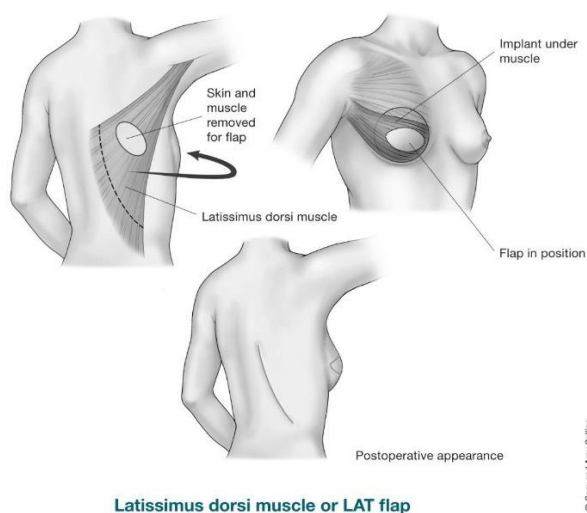
Indikacije za uporabu LDMF-a u rekonstrukciji dojke razlikuju se i dijelom ovise o preferencijama i rekonstruktivnog kirurga i pacijentice. Režanj ima snažnu i pouzdanu opskrbu krvlju, što omogućuje njegovu sigurnu upotrebu čak i kod teških pušača. Kod ovih pacijenata upotreba LDMF-a s oblikovanim, teksturiranim ekspanderom ili protezom može biti bolja opcija od postupka s TRAM režnjem na peteljci zbog povećane učestalosti komplikacija zabilježenih kod pušača s TRAM režnjem. (26) Sve pacijentice koje imaju relativne kontraindikacije za TRAM režanj, kao što su pušenje, dijabetes, pretilost ili ekstremna mršavost, ili apsolutne kontraindikacije, kao što je prethodni TRAM režanj ili operacija

abdomena (laparotomija, abdominoplastika), kandidati su za rekonstrukciju LD režnjem. LDMF se također pokazao korisnim kod pacijenata koji bi inače mogli biti kandidati za samu rekonstrukciju tkivnim ekspanderom zbog dodatnog mekog tkiva koje nudi režanj, što može poboljšati estetsku kvalitetu rekonstrukcije u odnosu na onu koja se dobiva dodatkom samo proteze. LDMF je izvrsna opcija kod pacijenata koji su doživjeli djelomičnu nekrozu TRAM režnja, ili za popunjavanje defekta lumpektomije. (27)

Preoperativna procjena će uzeti u obzir sve podatke dobivene tijekom posjeta prije zahvata (npr. medicinska povijest, prethodni kirurški zahvat, želje pacijenta, procjena lokalnog tkiva, suprotna dojka, moguća donatorska mjesta). Posebnu pozornost treba obratiti na količinu kože i masti koja se može sakupiti u laterodorzalnom području, procjenjujući dorzalno masno tkivo štibanjem prirodnog laterodorzalnog jastučića. Također treba procijeniti masno tkivo koje je dostupno u suprailijakalnoj regiji. Dobiveni volumen treba usporediti sa željenim volumenom dojke. Ako su leđa tanka, može se rekonstruirati mala dojka; srednja dorzalna adipoznost (debljina 2 cm) omogućit će rekonstrukciju grudi srednje veličine; a izražena dorzalna adipoznost omogućit će rekonstrukciju velike dojke. (26,27) Ukoliko je procijenjeni volumen, nakon atrofije mišića, neadekvatan u usporedbi sa suprotnom dojkom, sekundarno lipomodeliranje treba uključiti u operativno planiranje. Osim toga, posebnu pozornost treba obratiti na funkciju LD, koja, ako je dobra, općenito pokazuje da je torakodorzalni pedikul intaktan. Dizajn rekonstrukcije se planira u stojećem ili sjedećem položaju pacijentice. Od nje se traži da nagne poprsje ustranu kako bi se otkrili prirodni nabori kože i masnog tkiva. Dorzalni kožni otok prati ove linije, tvoreći polumjesec s konkavnom gornjom krivuljom. Količinu raspoložive kože treba pažljivo procijeniti pomoću testa štibanja kako bi se zatvaranje moglo provesti potpuno bez napetosti. Medijalni kraj otoka nalazi se između donjeg kuta lopatice i kralježnice, dok se lateralni može protezati nekoliko centimetara izvan prednjeg ruba mišića, ovisno o morfologiji pacijenta. U odgođenim rekonstrukcijama s prethodnim

subaksilarnim "psećim uhom" nakon mastektomije, može biti korisno integrirati pseće uho u režanj kako bi se izbjeglo veće pseće uho nakon rekonstrukcije. (28)

LDMF može osigurati ograničeni kožni otok i varijabilnu količinu masti, kao i veliki, tanak, vrlo pouzdan i dobro vaskulariziran sloj mišića. Unatoč tome, volumen mekog tkiva koji je dostupan za rekonstrukciju defekta nakon mastektomije često je manji od onog potrebnog za postizanje simetrije sa suprotnom dojkom. Iz tog razloga, LDMF se općenito koristi zajedno s ekspanderom tkiva ili protezom. U slučajevima u kojima LD režanj dodaje dovoljno kože za potpunu rekonstrukciju kožne ovojnice, moguće je odmah upotrijebiti protezu i izbjeći drugu operaciju uklanjanja ekspandera i zamjene implantatom. (29) Slika 3 prikazuje rekonstrukciju pomoću LD reznja i implantata.



Slika 3. Rekonstrukcija dojke pomoću LD reznja, preuzeto sa: Cancer. Org [Internet] <https://www.cancer.org/cancer/types/breast-cancer/reconstruction-surgery/breast-reconstruction-options/breast-reconstruction-using-your-own-tissues-flap-procedures.html>

Međutim, ova tehnika ne dopušta postoperativnu prilagodbu veličine rekonstruirane dojke, što je teško točno procijeniti u početnoj postavci zbog otekline koja se javlja postoperativno. Osim toga, pravilno ispunjena kožna ovojnica u vrijeme operacije može postati dosta napeta tijekom prvog postoperativnog tjedna zbog otekline mišića. Može se razviti dovoljan pritisak da potencijalno ugrozi vaskularnu opskrbu režnjeva mastektomije. Možda je bolja strategija u početku nedovoljno ispuniti ekspander tkiva kako bi se osigurao smještaj za očekivanu razinu postoperativnog oteklina. Kasnije, kada edem rekonstruirane dojke splasne, u ekspander tkiva može se dodati fiziološka otopina kako bi se stvorile dojke željenog volumena. (27,29)

4.3.1.1. Neposredna i odgođena rekonstrukcija pomoću LD režnja

U slučajevima odgođene rekonstrukcije nakon mastektomije, važno je procijeniti što je potrebno za postizanje rekonstrukcije estetskog grudnog brežuljka i odrediti kako LDMF može zadovoljiti te zahtjeve. Iako je svaka rana nakon mastektomije drugačija, općenito će postojati kožni defekt različitog stupnja, ožiljak od mastektomije usmjeren svuda od okomito do vodoravno preko zida prsnog koša i gubitak volumena sa samo tankim mastektomijskim režnjevima koji prijanjaju uz podležeci veliki pektoralni mišić. (30) LDMF se stoga koristi za rekonstrukciju kožnog defekta i osiguravanje dodatnih mišića za pokrivanje protetskog uređaja. Gubitak volumena rješava se dodatkom ekspandera tkiva. Drugi zahvat se radi nakon 4 do 6 mjeseci kada se sva meka tkiva slegnu i oteklina splasne. Otvara se lateralni rez, a mišić se dijeli duž osi mišićnih vlakana. Ekspander je uklonjen, a ugrađuje se željena proteza. Ako postoji asimetrija bilo koje konture dojke, ona se ispravlja u ovom trenutku. (31)

Trenutačna rekonstrukcija dojke LDMF-om nudi nekoliko prednosti u odnosu na odgođenu rekonstrukciju. Radeći zajedno, plastični kirurg i opći kirurg mogu planirati rezove kako bi povećali estetiku i izbjegli vertikalno orijentirane ili preduge rezove. Što je još važnije, količina

resecirane kože može se svesti na najmanju moguću, onkološki nužnu mjeru, a ne na prekomjernu količinu koju bi bilo potrebno ukloniti da bi se postiglo adekvatno zatvaranje rane. Dakle, cilj rekonstrukcije pomoću LD reznja jest da se dobije dovoljno mišićnog i masnog tkiva za kreaciju submuskularnog džepa bez napetosti, kako bi oblik ekspandera odnosno implantata mogao doći do punog izražaja, a ne da zamijeni kožu koja je odstranjena prilikom mastektomije. (29) Neposredna rekonstrukcija je obično rezervirana za pacijente koji neće primiti komplementarnu radioterapiju. To su uglavnom žene koje su imale mastektomije zbog multifokalnog ili ekstenzivnog DCIS ili lokalnih recidiva nakon konzervativnog liječenja. (28)

U odabranim slučajevima, dovoljno masti i kože može se sakupiti s LDMF-om kako bi se omogućila potpuno autologna rekonstrukcija. Preoperativna procjena veličine suprotne dojke i količine raspoložive masnoće koja prekriva latissimus mišić određuje je li ova tehnika moguća. Općenito, kandidati za ovaj zahvat su žene s malim do umjerenim dojkama na suprotnoj strani i umjereno debelim i savitljivim slojem mekog tkiva na leđima. U mnogim slučajevima može se pokušati izvesti autologna rekonstrukcija, a ako se ne postigne apsolutna simetrija, može se dodati mali implantat nakon umetanja reznja. Alternativno, malo "povećanje" rekonstruirane dojke može se izvesti na drugom zahvatu ako se utvrdi nedostatak volumena. Tada, ako je potrebno, uz rekonstrukciju NAC-a radi se i lipomodeliranje. (27,30)

4.3.1.2. Komplikacije

Opsežno kliničko iskustvo s LDMF-om dokumentiralo je sigurnost postupka. Režanj ima snažnu opskrbu krvlju i može se koristiti uz minimalan rizik od nekroze reznja čak i kod pušača, dijabetičara i pacijenata s drugim bolestima. Značajna nekroza reznja je neuobičajena i gotovo uvijek povezana s prepoznatom ili neprepoznatom ozljedom vaskularne peteljke, kao kada je torakodorzalna arterija podvezana tijekom izvorne mastektomije. Djelomična nekroza reznja primijećena je u do 7% slučajeva, ali je češća kada je prošireni režanj podignut u pokušaju

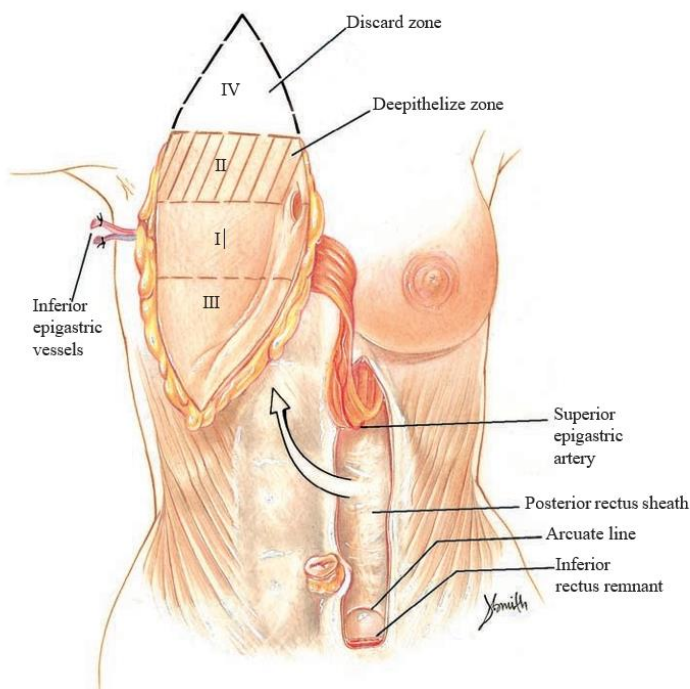
rekonstrukcije dojke s potpuno autogenim LDMF-om. Daleko najčešća komplikacija je serom na stražnjem donorskom mjestu. (3) Ovo skupljanje tekućine često zahtijeva perkutanu postoperativnu drenažu više puta prije nego što dođe do povlačenja. Rijetko se formira perzistentna šupljina burze koja zahtijeva operativnu eksciziju zajedno s produljenom zatvorenom sukcijskom drenažom. Ostale komplikacije uključuju gubitak pokretljivosti ramena, ukočenost ramena i slabost ramena. Infekcije i hematomi javljaju se jednako često kao i kod drugih zahvata plastične kirurgije. Komplikacije na donorskom mjestu, uključujući odgođeno zacjeljivanje rane na stražnjem donorskom mjestu i širenje ožiljka, pogodne su za kasniju reviziju ožiljka. Posebnu pozornost zaslužuju komplikacije povezane s uporabom protetskih pomagala u kombinaciji s LDMF-om. Zabilježeno je klizanje ekspandera ili implantata kroz aksilu u leđa što se može lako izbjeći šivanjem latissimus mišića za lateralnu stijenku prsnog koša. Ovo zatvara lateralni prostor mastektomije sa stražnje strane, sprječavajući migraciju implantata ili ekspandera. (32)

4.3.2. Rekonstrukcija abdominalnim režnjem (TRAM)

Miokutani režanj transverzalnog rektusa abdominisa (TRAM) dokazao se tijekom godina kao autogeno tkivo izbora za rekonstrukciju dojke. Međutim, i dalje postoje razlike u mišljenjima o najsigurnijoj i najpouzdanijoj metodi prijenosa tog tkiva na mjesto rekonstrukcije. Uobičajeni ciljevi za svaki postupak rekonstrukcije dojke su siguran i dobro prokrvljen volumen prenesenog tkiva i minimiziranje morbiditeta na donorskom mjestu. Postoje različite tehnike rekonstrukcije pomoću TRAM režnja, jedna od njih je bipedikularna TRAM rekonstrukcija, koja nema široku primjenu. Trenutačno je ključna indikacija za korištenje bipedikularnog mišićnog režnja peteljke za rekonstrukciju jedne dojke kod pacijentica s rezom u donjoj središnjoj liniji trbuha, ali kojoj je za rekonstrukciju potrebna većina ili cijelo tkivo u donjem dijelu abdomena. Uključivanje oba rectus mišića zaobilazi učinak ometanja središnjeg ožiljka s cirkulacijom na kontralateralnoj strani abdominalnog masnog tkiva i kože. Stoga, iako manje

uobičajen u svojoj prevalenciji, bipedikularni postupak prijenosa TRAM režnja korištenjem oba rectus mišića kao vaskularnog „nosača“ ostaje važna opcija za kirurga. (34) Češće se koristi tehnika u kojoj se kao režanj uzima cijeli mišić na jednoj vaskularnoj peteljci. Kod nekomplikiranih slučajeva poželjno je ostaviti ožiljak donora što je moguće niže na truhu. U skladu s tim, režanj se uzima inferiorno unutar 2 cm od pubisa, lateralno od prednje aksilarne linije, a gore uključuje pupak i njegove perforatore. (33) Kod incizije režnja važno je zakositi rezove kako bi se obuhvatio najveći broj periumbilikalnih perforatora i što je više moguće potkožnog tkiva. Režnjevi su podignuti iznad fascije do prvog perforatora koji se vidi na lateralnoj granici ovojnice rektusa na strani peteljke. Suprotna strana je uzdignuta do *lineae albae*. Trbušni zid prema gore je uzdignut iznad fascije do razine donje granice rebara. Izrađuje se medijalni tunel koji povezuje ovu disekciju s defektom mastektomije, a pritom se izbjegava odvajanje inframamarnog nabora. (3) Za većinu pacijenata najbolje je koristiti kontralateralni mišić za najbolju punoću i ptozu dojke. Korištenje sintetičke mrežice za zatvaranje trbušne stijenke omogućuje prikupljanje većine prednje fascije koja prekriva rektus mišić, osiguravajući maksimalnu vaskularnost uz ubrzavanje elevacije režnja. Upotrebom malog reza u fasciji rektusa može se identificirati lateralna granica mišića. Kod uzimanja cijelog mišića važno je ostaviti 1 do 2 cm lateralne prednje fascije na donorskom mjestu. To će sačuvati ligament *linea semilunaris* i omogućiti mjesto za učvršćivanje mrežice tijekom zatvaranja abdomena. Trbušni režanj koji se nalazi kontralateralno podvrgava se rotaciji od 90 do 180 stupnjeva, napuštajući zonu 2 gornju ili medijalnu i zonu 3 najnižu ili lateralnu (prikazano na slici 4). Dubokopitelizirani dio gornjeg režnja konturira se uklanjanjem masnoće s njegove donje strane (subskarpalna mast). (35) TRAM režanj je zatim fiksiran za stijenk u prsnog koša dermisom gornjeg dijela režnja. Stvarna količina uklonjenog masnog tkiva ovisi o gornjem polu suprotne dojke. To treba utvrditi i označiti prije operacije s pacijentom u stojećem

položaju. Donji ili bočni dijelovi reznja mogu se presaviti prema ispod kako bi se poboljšala projekcija i ponovno stvorila ptoza dojke. (3,33)



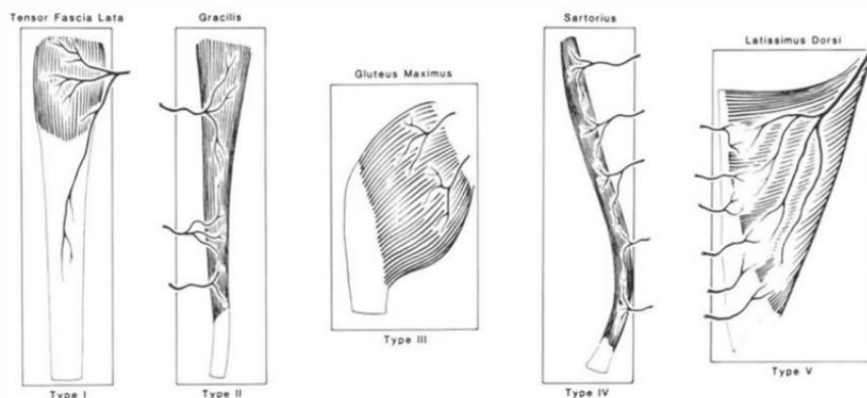
Slika 4. Rotacija abdominalnog reznja i njegovo pozicioniranje na prsni koš.

Preuzeto iz: Spear SL, editor. Surgery of the Breast: Principles and Art. 3rd ed. London: Elsevier, 2010. (3)

4.3.3. Ostale metode rekonstrukcije reznjevima

Sa razvojem kirurgije i mikrokirurških tehnika TRAM s peteljkom evoluirao je u slobodni TRAM, a duboka inferiorna epigastrična arterija poboljšala je opskrbu krvlju u usporedbi s gornjom epigastričnom arterijom (osnova reznja s peteljkom). Ovaj se proces dalje razvio u slobodni ms-TRAM (TRAM koji štedi mišiće) i režanj dubokog donjeg epigastričnog perforatora (DIEP), uz korištenje drugih slobodnih reznjeva za rekonstrukciju dojke. DIEP je pravi perforatorski režanj, tip III prema Mathes-Nahai klasifikaciji i ostavlja sve mišiće

netaknutima. SIEA (superficial inferior epigastric artery) se smatra Mathes-Nahai IV budući da se uzima samo koža i masno tkivo s fascije na temelju površinske žile i ne oštećuje se mišić ili fascija. (36) Međutim, samo hemi-abdomen može se koristiti s ovim režnjem, koji često nema žilu dovoljne veličine za korištenje. Kada abdominalno tkivo nije dostupno ili ga nema dovoljno, moguće su druge opcije. Te opcije variraju između režnjeva stražnjice i bedra, s režnjevima kao što su SGAP (perforator gornje glutealne arterije), IGAP (perforator donje glutealne arterije), TUG (poprečni gornji gracilis) i PAP (perforator profundalne arterije). Neki kirurzi radije koriste bedrene režnjeve, jer je tkivo savitljivije, ne zahtijeva intraoperativnu promjenu položaja, a ožiljak na donorskom mjestu manje je upadljiv. Slika 5 prikazuje Mathes-Nahai klasifikaciju režnjeva. (37,38)



Images from the original Mathes and Nahai Publication in 1981

Mathes, Stephen J. M.D.; Nahai, Foad M.D. Classification of the Vascular Anatomy of Muscles, Plastic and Reconstructive Surgery: February 1981 - Volume 67 - Issue 2 - p 177-187

Slika 5. Mathes-Nahai klasifikacija mišićnih režnjeva. Preuzeto iz: ThePlasticsFella [Internet]

(<https://www.theplasticsfella.com/mathes-and-nahai-classification/>)

5. REKONSTRUKCIJA KOMPLEKSA BRADAVICA- AREOLA

Kad god je to moguće, kirurg štedi NAC tijekom operacije dojke, mastektomijom koja štedi kožu ili mastektomijom koja štedi bradavicu. Kada to nije moguće, NAC se kirurški uklanja zajedno s tumorskim tkivom dojke, te se rekonstruira u istom mahu tijekom prve operacije ili kasnije. Rekonstrukcija kompleksa bradavica-areola predstavlja posljednji korak u rekonstrukciji dojke i najčešće se izvodi četiri do šest mjeseci nakon rekonstrukcije dojke. NAC predstavlja vrlo važan anatomske dio za ženu i rekonstrukcija ima značajne estetske i psihičke posljedice. Prilikom rekonstrukcije, najvažniji parametri koje treba uzeti u obzir jesu položaj, veličina, oblik, tekstura i pigmentacija te trajna projekcija. Ovo ovisi o tome da li se rekonstrukcija radi po uzoru na kontralateralni NAC ili je rekonstrukcija potrebna na obje dojke, kada uz standardne vrijednosti veličine i položaja NAC-a treba u obzir uzeti i želje pacijentice. (39) Laschuk i sur. (40) predložili su da se širina baze dojke može koristiti za određivanje idealne veličine areole, koristeći omjer areola: širina baze od 0,29. Optimalna lokacija bradavice na rekonstruiranoj dojci je i dalje predmet rasprave. Pennisi i sur. (41) predložili su da se nova bradavica postavi 1/2 inča lateralno od središnje klavikularne linije na šesto rebro ili u interkostalni prostor, međutim uvijek treba u obzir uzeti želje pacijentice.

Areolarna rekonstrukcija presađivanjem kože i tetoviranjem su najlakše i najčešće tehnike. Bilo da se koristi samostalno ili u kombinaciji s presađivanjem kože, tetoviranje može pružiti izvrsno podudaranje boje areole s minimalnim morbiditetom. Najčešća metoda rekonstrukcije jest rekonstrukcija pomoću lokalnog režnja. Lokalni režnjevi za rekonstrukciju bradavice mogu se podijeliti u tri skupine: centralno bazirani režnjevi, režnjevi na subdermalnoj peteljki (zvjezdasti režanj) i „pull-out“ tehnika odnosno tehnika torbice. Ovdje je glavni problem održavanje projekcije bradavice tijekom vremena, a ponekad je potrebno i ponoviti operaciju. Kako bi se riješio problem projekcije, različiti graftovi se mogu koristiti u rekonstruiranoj bradavici: autologno tkivo; primjerice mast ili hrskavično tkivo, alogeno tkivo kao što je

acelularni dermalni matriks, te različiti sintetski materijali. Općenito, učestalost komplikacija je vrlo niska (0-11%), a rezultati u smislu zadovoljstva pacijenata su izvanredni. (39,42)

6. RASPRAVA

Cilj rekonstrukcije dojke je vratiti jednu ili obje dojke u gotovo normalan oblik, izgled, simetriju i veličinu nakon operacijskih zahvata ili kongenitalnih deformacija. Rekonstrukcija dojke često uključuje više zahvata koji se izvode u fazama i može započeti u vrijeme mastektomije ili biti odgođena do kasnijeg datuma. Rekonstrukcija dojke općenito spada u dvije kategorije: rekonstrukcija temeljena na implantatima ili rekonstrukcija pomoću režnja. U oba slučaja mogu se koristiti različiti uređaji koji vrše ekspanziju tkiva kako bi se stvorio adekvatan prostor za rekonstrukciju. (6) Implantati se ugrađuju premuskularno ili submuskularno nakon mastektomije. Potpuno oslobađanje mišića i rekonstrukcija inframamarnog nabora omogućuju lakše postavljanje implantata i manju potrebu za postoperativnom ekspanzijom. Osim toga, s otpuštanjem mišića može se dobiti bolji oblik jer će tkiva u donjem polu dojke biti tanja od gornjeg pola, što omogućuje selektivno širenje donjeg pola. (3) Postoje različite vrste implantata, a svaki se bira na temelju individualnog pristupa pacijentici ovisno o njezinoj građi, potrebama i željama. Novije generacije implantata koje su napravljene od visoko kohezivnog gela omogućuju postojaniji oblik i prirodni izgled. Ekspanderima se proširuje submuskularni džep u koji će se u završnoj fazi rekonstrukcije umetnuti implantat, a ovisno o obliku i vrsti ekspandera mogu se postići različite projekcije rekonstruirane dojke. (12) Režnjevi za rekonstrukciju, bilo da su slobodni ili na vaskularnoj peteljci, uzimaju se sa drugih mjesta na tijelu kako bi se dojka mogla rekonstruirati pomoću vlastitog tkiva bez upotrebe protetskih materijala. Svaki od režnjeva ima svoje indikacije,

prednosti i komplikacije. (7,11) Općenito gledajući, autologna rekonstrukcija daje prirodniji rezultat budući da je vlastito tkivo oblikom i teksturom znatno sličnije prirodnoj dojci, te se može lakše oblikovati. Za zahtjevnije slučajeve, moguće je kombinirati rekonstrukciju pomoću režnja sa implantatom. (3) Ukoliko NAC nije sačuvan tijekom mastektomije, potrebno ga je rekonstruirati. Tehnike koje se izdvajaju jesu tetoviranje i upotreba kožnih graftova, odnosno lokalnog režnja. (39)

7. ZAKLJUČAK

Rekonstrukcija dojke je neizostavni dio liječenja raka dojke, a metoda izbora je i kod određenih kongenitalnih ili stečenih anomalija. U današnje vrijeme postoji široka lepeza mogućnosti metoda rekonstrukcije. Rekonstrukcija autolognim režnjevima imala je prednost u rekonstrukciji dojke naspram korištenja protetskih uređaja radi njihovog neprirodnog i estetski lošijeg izgleda. Međutim, pojavom implantanata novih generacija sve se više daje prednost takvoj vrsti rekonstrukcije zbog njezine jednostavnosti, manjeg broja komplikacija te izostankom morbiditeta donorskog mjesta. LD režanj koji je bio zlatni standard u prošlosti zamijenili su perforatorski režnjevi kao što su DIEP, SIEA, SGAP, TUG i PAP, čime se minimizirao morbiditet na donorskom mjestu. S druge strane, ovakve kompleksne mikrovaskularne tehnike zahtjevne su za kirurga i za zdravstveni sustav općenito.

Sve metode rekonstrukcije imaju svoje prednosti i nedostatke, te nose određene rizike od komplikacija. Zbog toga je od iznimne važnosti svakoj pacijentici pristupiti individualno te odabrati odgovarajuću tehniku koja zadovoljava njezine potrebe, mogućnosti i želje. Rekonstrukcija dojke ima značajan učinak na samopouzdanje, seksualnost i sveukupnu kvalitetu života kod žene.

8. SAŽETAK

Rekonstrukcija dojke je zahvat kojim se popravljaju defekti koji nastaju nakon mastektomije, a primjenjuje se i kod određenih kongenitalnih i stečenih anomalija. U novije vrijeme se u kirurgiji tumora dojke koriste različite poštudne tehnike koje omogućuju jednostavniju rekonstrukciju. Ovisno o vremenskom okviru razlikujemo dvije vrste rekonstrukcije, neposrednu rekonstrukciju (IBR) koja se izvodi u jednom aktu nakon mastektomije i odgođenu (DBR) koja se najčešće izvodi nekoliko mjeseci nakon prve operacije, ali može i kasnije. Za kirurga je važan i podatak da li se rekonstruira samo jedna dojka po uzoru na drugu ili se rekonstruiraju obje dojke nakon bilateralne mastektomije. Dvije osnovne metode rekonstrukcije jesu rekonstrukcija pomoću implantata i autologna rekonstrukcija rešnjevima. Implantate dijelimo ovisno o njihovom obliku na okrugle i anatomske, i o materijalu na one ispunjene fiziološkom otopinom, silikonske i implantate nove generacije koji su napravljeni od visoko kohezivnog gela. Pojava novih implantata omogućila je prirodni i estetski atraktivniji izgled rekonstruirane dojke, što je razlog njihovoj širokoj primjeni. Kod pacijentica kod kojih nema adekvatnog tkivnog džepa za postavljanje implantata radi se ekspanzija tkiva, najčešće pomoću tkivnih ekspandera ili podesivih implantata. Prilikom autologne rekonstrukcije uzima se vlastito tkivo sa donorskog mjesta. Rešnjevi koji se koriste za autolognu rekonstrukciju jesu latissimus dorsi, abdominalni rešnjevi kao što su TRAM i DIEP, te u novije vrijeme i glutealni i bedreni perforatorski rešnjevi. Napredak ovakvih rekonstrukcija omogućio je odlične rezultate sa minimalnim morbiditetom na donorskom mjestu, ali zahtjeva opsežno znanje iz mikrokirurgije što ih čini manje praktičnim. Temelj rekonstrukcije dojke je individualan pristup svakoj pacijentici kako bi se postigao što bolji rezultat bez komplikacija. Završni korak svake rekonstrukcije, ukoliko je to potrebno, jest rekonstrukcija bradavice i areole, ključnog i neizostavnog dijela cjelokupne estetike dojke.

Ključne riječi: rekonstrukcija; defekt; implantat; režanj; mastektomija; rekonstrukcija
bradavice

9. SUMMARY

Breast reconstruction is a procedure that corrects a defect that occurred after a mastectomy, and is also used for certain congenital and acquired anomalies. In recent times, various sparing techniques are used in breast tumour surgery, which enable simpler reconstruction. Depending on the time frame, two types of reconstruction can be distinguished, immediate reconstruction (IBR), which is performed in one act after mastectomy, and delayed reconstruction (DBR), which is usually performed a few months after the first operation, but can also be done later. For surgery, it is also important to know whether only one breast is reconstructed according to the other, or whether both breasts are reconstructed after bilateral mastectomy. The two major methods of reconstruction are reconstruction using implants and autologous reconstruction with flaps. Depending on their shape, implants can be round and anatomical, and depending on the material they can be filled with saline, silicone or new generation implants made of highly cohesive gel. The occurrence of new implants enabled a natural and aesthetically attractive appearance of the reconstructed breast, which is the reason for their wide application. In patients who do not have an adequate tissue pocket for implant placement, tissue expansion is performed, most often using tissue expanders or adjustable implants. In autologous reconstruction, one's own tissue is taken from the donor site. Flaps used for autologous reconstruction are latissimus dorsi, abdominal flaps such as TRAM and DIEP, and more recently gluteal and thigh perforator flaps. Advances in such reconstructions have enabled excellent results with minimal morbidity at the donor site, but require extensive knowledge in microsurgery, which makes them less practical. The basis of breast reconstruction is an

individual approach to each patient in order to achieve the best possible result without complications. The final step of any reconstruction, if necessary, is the reconstruction of the nipple and areola, a key and indispensable part of the overall breast aesthetics.

Key words: reconstruction; defect; implant; flap; mastectomy; nipple reconstruction

10. LITERATURA

1. Rivard AB, Galarza-Paez L, Peterson DC. Anatomy, Thorax, Breast. [Updated 2023 Jul 17]. In: StatPearls [Internet]. Treasure Island (FL): StatPearls Publishing; 2024 Jan; Dostupno na: <https://www.ncbi.nlm.nih.gov/books/NBK519575/>
2. Jesinger, R. A. (2014). Breast Anatomy for the Interventionalist. *Techniques in Vascular and Interventional Radiology*, 17(1), 3–9.
3. Spear SL, editor. *Surgery of the Breast: Principles and Art*. 3rd ed. London: Elsevier, 2010.
4. Akram, M., Iqbal, M., Daniyal, M., & Khan, A. U. (2017). Awareness and current knowledge of breast cancer. *Biological Research*, 50(1).
5. World Health Organization (WHO) [Internet]. Breast cancer [Ažurirano 13.3.2024.; citirano 3.5.2024.]. Dostupno na: <https://www.who.int/news-room/fact-sheets/detail/breast-cancer>
6. Panchal, H., & Matros, E. (2017). Current Trends in Postmastectomy Breast Reconstruction. *Plastic and Reconstructive Surgery*, 140, 7S–13S.
7. Bertozzi, N., Pesce, M., Santi, P. L., & Raposio, E. (2017). Oncoplastic breast surgery: comprehensive review. *European review for medical and pharmacological sciences*, 21(11), 2572–2585.
8. Wignarajah, P., Malata, C. M., & Benson, J. R. (2023). Oncoplastic and reconstructive breast surgery. *Frontiers in oncology*, 13, 1176915.
9. Borsuk, D., & Caouette-Laberge, L. (2013). Congenital Anomalies of the Breast. *Seminars in Plastic Surgery*, 27(01), 036–041.
10. Kulkarni, D., & Dixon, J. M. (2012). Congenital Abnormalities of the Breast. *Women's Health*, 8(1), 75–88.

11. Ahmed, S., Snelling, A., Bains, M., & Whitworth, I. H. (2005). Breast reconstruction. *BMJ*, 330(7497), 943–948.
12. Gabriel, A., & Maxwell, G. P. (2015). The Evolution of Breast Implants. *Clinics in Plastic Surgery*, 42(4), 399–404.
13. Becker H, Picard-Ami LA. Enhanced projection: adjustable gel implants. *Breast Augmentation* 2008;19:185–189.
14. Salgarello, M., Seccia, A., & Eugenio, F. (2004). Immediate Breast Reconstruction With Anatomical Permanent Expandable Implants After Skin-Sparing Mastectomy: Aesthetic and Technical Refinements. *Annals of Plastic Surgery*, 52(4), 358–366
15. Becker H. Breast reconstruction following subcutaneous mastectomy using a delayed filling volume adjustable breast implant. In: *Transactions of the VIII International Congress of Plastic Surgery*, Montreal, Canada; 1983.
16. Mesbahi, A. N., McCarthy, C. M., & Disa, J. J. (2008). Breast Reconstruction With Prosthetic Implants. *The Cancer Journal*, 14(4), 230–235.
17. Brown, M. H., Shenker, R., & Silver, S. A. (2005). Cohesive Silicone Gel Breast Implants in Aesthetic and Reconstructive Breast Surgery. *Plastic and Reconstructive Surgery*, 116(3), 768–779.
18. Wagh, M., & Dixit, V. (2013). Tissue expansion: Concepts, techniques and unfavourable results. *Indian Journal of Plastic Surgery*, 46(2), 333.
19. Spear, S. L., & Spittler, C. J. (2001). Breast Reconstruction with Implants and Expanders. *Plastic and Reconstructive Surgery*, 107(1), 177–187.
20. Schuster, R. H., Rotter, S., Boonn, W., & Efron, G. (1990). The use of tissue expanders in immediate breast reconstruction following mastectomy for cancer. *British Journal of Plastic Surgery*, 43(4), 413–418.

21. Strock, L. L. (2009). Two-Stage Expander Implant Reconstruction: Recent Experience. *Plastic and Reconstructive Surgery*, 124(5), 1429–1436.
22. Spear, S. L., & Pelletiere, C. V. (2004). Immediate Breast Reconstruction in Two Stages Using Textured, Integrated-Valve Tissue Expanders and Breast Implants. *Plastic and Reconstructive Surgery*, 113(7), 2098–2103.
23. Kronowitz, S. J., Hunt, K. K., Kuerer, H. M., Babiera, G., McNeese, M. D., Buchholz, T. A., ... Robb, G. L. (2004). Delayed-Immediate Breast Reconstruction. *Plastic and Reconstructive Surgery*, 113(6), 1617–1628.
24. Cohen, P. R., Martinelli, P. T., Schulze, K. E., & Nelson, B. R. (2007). The purse-string suture revisited: a useful technique for the closure of cutaneous surgical wounds. *International Journal of Dermatology*, 46(4), 341–247.
25. Weisberg, N. K., & Greenbaum, S. S. (2003). Revisiting the Purse-String Closure: Some New Methods and Modifications. *Dermatologic Surgery*, 29(6), 672–676.
26. Sood, R., Easow, J. M., Konopka, G., & Panthaki, Z. J. (2018). Latissimus Dorsi Flap in Breast Reconstruction. *Cancer Control*, 25(1), 107327481774463.
27. Schneider, W. J., Hill, H. L., & Brown, R. G. (1977). Latissimus dorsi myocutaneous flap for breast reconstruction. *British Journal of Plastic Surgery*, 30(4), 277–281.
28. Bostwick, J., 3rd, & Scheflan, M. (1980). The latissimus dorsi musculocutaneous flap: a one-stage breast reconstruction. *Clinics in plastic surgery*, 7(1), 71–78.
29. Hammond, D. C. (2007). Latissimus Dorsi Flap Breast Reconstruction. *Clinics in Plastic Surgery*, 34(1), 75–82.
30. Agaoglu, G., & Erol, O. O. (2009). Delayed Breast Reconstruction with

- Latissimus Dorsi Flap. *Aesthetic Plastic Surgery*, 33(3), 413–420.
31. Iwasawa, M., Matsuo, K., Hirose, T., & Hayashi, K. (1991). Delayed Breast Reconstruction with a Pedicled Contralateral Latissimus Dorsi Musculocutaneous Flap. *Plastic and Reconstructive Surgery*, 88(2), 347–349.
 32. Tschopp, H. (1991). Evaluation of Long-Term Results in Breast Reconstruction Using the Latissimus Dorsi Flap. *Annals of Plastic Surgery*, 26(4), 328–340.
 33. Sachs D, Winters R. Unipedicled Tram Breast Reconstruction. [Ažurirano 4.7.2023.]. In: StatPearls [Internet]. Treasure Island (FL): StatPearls Publishing; 2024; Dostupno na: <https://www.ncbi.nlm.nih.gov/books/NBK436009/>
 34. Mehta A, Goldman JJ. Bipedicled TRAM Breast Reconstruction. [Ažurirano 24.7.2023.] In: StatPearls [Internet]. Treasure Island (FL): StatPearls Publishing; 2024; Dostupno na: <https://www.ncbi.nlm.nih.gov/books/NBK560681/>
 35. Serletti, J. M. (2006). Breast reconstruction with the TRAM flap: Pedicled and free. *Journal of Surgical Oncology*, 94(6), 532–537.
 36. Rose J, Puckett Y. Breast Reconstruction Free Flaps. [Ažurirano 29.5.2023.] In: StatPearls [Internet]. Treasure Island (FL): StatPearls Publishing; 2024; Dostupno na: <https://www.ncbi.nlm.nih.gov/books/NBK541048/>
 37. Allen, R., & Healy, C. (2013). The Evolution of Perforator Flap Breast Reconstruction: Twenty Years after the First DIEP Flap. *Journal of Reconstructive Microsurgery*, 30(02), 121–126.
 38. Granzow, J. W., Levine, J. L., Chiu, E. S., & Allen, R. J. (2006). Breast reconstruction using perforator flaps. *Journal of Surgical Oncology*, 94(6), 441–454.
 39. Sisti, A. (2020). Nipple–Areola Complex Reconstruction. *Medicina*, 56(6), 296.
 40. Laschuk, M. J., Head, L. K., Roumeliotis, G. A., Xuan, L., & Silverman, H. J. (2019). The Rule of Thirds: Determining the Ideal Areolar Proportions. *JPRAS Open*.

41. Pennisi, V. R. (1987). To facilitate the suitable location of the nipple in breast reduction and reconstruction. *Plastic and Reconstructive Surgery*, 80(3), 474.
42. Nimboriboonporn, A., & Chuthapisith, S. (2014). Nipple-areola complex reconstruction. *Gland surgery*, 3(1), 35–42.

11. ŽIVOTOPIS

Nika Šimić rođena je 22.5.1999. godine u Rijeci. Završila je Osnovnu školu „Milan Brozović“ u Kastvu. Tijekom pohađanja osnovne škole redovito je pohađala školu za strane jezike „Euroway“, te se aktivno bavila sportom. Srednjoškolsko obrazovanje nastavlja u Prvoj riječkoj hrvatskoj gimnaziji, opći smjer. Tijekom osnovne i srednje škole dugi niz godina trenira karate, ples i odbojku. 2018. godine upisuje Medicinski fakultet u Rijeci. Tijekom fakulteta aktivno sudjeluje u radu studentskih udruga i raznim kongresima. Od 2019. do 2024. godine obnaša dužnost demonstratora na Zavodu za anatomiju, a akademske godine 2023./2024. radi kao voditeljica demonstratora na spomenutom Zavodu. Ljeto 2023. provodi na profesionalnoj razmjeni u Estoniji, gdje obavlja praksu na Odjelu za abdominalnu kirurgiju. Aktivno se služi engleskim i njemačkim jezikom.