

Doprinos slikovne dijagnostike dopaminskih transportera u dijagnostici parkinsonizma

Đolonga, Ivona

Master's thesis / Diplomski rad

2024

Degree Grantor / Ustanova koja je dodijelila akademski / stručni stupanj: **University of Rijeka, Faculty of Medicine / Sveučilište u Rijeci, Medicinski fakultet**

Permanent link / Trajna poveznica: <https://um.nsk.hr/um:nbn:hr:184:195150>

Rights / Prava: [In copyright](#)/[Zaštićeno autorskim pravom.](#)

Download date / Datum preuzimanja: **2025-01-13**



Repository / Repozitorij:

[Repository of the University of Rijeka, Faculty of Medicine - FMRI Repository](#)



SVEUČILIŠTE U RIJECI
MEDICINSKI FAKULTET
SVEUČILIŠNI INTEGRIRANI PRIJEDIPLOMSKI I DIPLOMSKI
STUDIJ MEDICINA

Ivona Đolonga

**DOPRINOS SLIKOVNE DIJAGNOSTIKE DOPAMINSKIH TRANSPORTERA U
DIJAGNOSTICI PARKINSONIZMA**

Diplomski rad

Rijeka, 2024.

SVEUČILIŠTE U RIJECI
MEDICINSKI FAKULTET
SVEUČILIŠNI INTEGRIRANI PRIJEDIPLOMSKI I DIPLOMSKI
STUDIJ MEDICINA

Ivona Đolonga

**DOPRINOS SLIKOVNE DIJAGNOSTIKE DOPAMINSKIH TRANSPORTERA U
DIJAGNOSTICI PARKINSONIZMA**

Diplomski rad

Rijeka, 2024.

Mentor rada: izv. prof. dr. sc. Tatjana Bogović Crnčić, dr. med.

Diplomski rad ocijenjen je dana 11. lipnja 2024. godine na Medicinskom fakultetu Sveučilišta u

Rijeci pred povjerenstvom u sastavu:

1. izv. prof. prim. dr. sc. Neva Giroto, dr. med.
2. doc. dr. sc. Maja Ilić Tomaš, dr. med.
3. doc. dr. sc. David Bonifačić, dr. med.

Rad sadrži 33 stranice, 15 slika, 25 literaturnih navoda.

ZAHVALA

Htjela bih zahvaliti svojoj mentorici izv. prof. dr. sc. Tatjani Bogović Crnčić na izuzetnoj susretljivosti, pomoći i stručnome vodstvu tijekom izrade ovog diplomskog rada.

Posebno se zahvaljujem svojim roditeljima i sestri na neizmjernoj podršci, ljubavi i pomoći koju su mi pružali kroz cijelo moje školovanje.

Također, želim zahvaliti svojim dragim prijateljicama koje su mi studentske dane učinile lakšima i ispunile ih lijepim uspomenama.

Sadržaj

1. UVOD	1
1.1. Parkinsonizam.....	1
1.1.1. Parkinsonova bolest	1
1.1.2. Atipični parkinsonizam	3
1.1.3. Sekundarni parkinsonizam	4
1.1.4. Esencijalni tremor	5
1.2. Slikovna dijagnostika dopaminskih transportera.....	5
1.2.1. Priprema pacijenta i snimanje	6
1.2.2. Klinička primjena DaTscan-a	7
1.2.3. Interpretacija nalaza	8
2. SVRHA RADA	10
3. ISPITANICI I POSTUPCI	11
4. REZULTATI	12
5. RASPRAVA.....	23
6. ZAKLJUČAK.....	27
7. SAŽETAK.....	28
8. SUMMARY.....	29
9. LITERATURA	30
10. ŽIVOTOPIS.....	33

Popis skraćenica i akronima

CNS (engl. central nervous system) središnji živčani sustav

DaT dopaminski transporter

DaTscan (engl. Dopamine Transporter Scan) slikovna pretraga SPECT s ¹²³I-ioflupanom

DBS (engl. deep brain stimulation) duboka mozgovna stimulacija

ET esencijalni tremor

FDA (engl. Food and Drug Administration) Američka agencija za hranu i lijekove

GABA (engl. gamma-aminobutyric acid) gama-aminomaslačna kiselina

IBIS Integrirani bolnički informacijski sustav

KBC Klinički bolnički centar

MPTP 1-metil-4-fenil-1,2,3,6-tetrahidropiridin

MR magnetska rezonancija

PB Parkinsonova bolest

PET (engl. positron emission tomography) pozitronska emisijska tomografija

SPECT (engl. single-photon emission computed tomography) jednofotonska emisijska kompjutorizirana tomografija

SWEDD (engl. scans without evidence of dopaminergic deficit) pacijenti s kliničkom dijagnozom Parkinsonove bolesti koji imaju negativan nalaz DaTscan-a

1. UVOD

1.1. Parkinsonizam

Parkinsonizam je motorički sindrom koji se prezentira rigorom, tremorom i bradikinezijom. Primarni parkinsonizam je idiopatska Parkinsonova bolest koja je uzrok parkinsonizma u 80% slučajeva. Međutim, simptomi parkinsonizma mogu se javiti u brojnim drugim neurodegenerativnim bolestima i kliničkim stanjima, zbog čega ih dijelimo na atipični i sekundarni parkinsonizam (1).

1.1.1. Parkinsonova bolest

Idiopatska Parkinsonova bolest (PB) pripada skupini neurodegenerativnih bolesti, a nastaje uslijed degeneracije dopaminergičkih neurona nigrostrijatalnog puta (supstancije nigre, putamena i n. caudatusa). Javlja se u oko 1% populacije starije od 65 godina. Smatra se da PB nastaje kao rezultat interakcije različitih genskih i okolišnih čimbenika koji dovode do poremećaja funkcije mitohondrija. Posljedično nastaju slobodni kisikovi radikali i oksidativni stres koji uništava neurone, poglavito supstancije nigre bogate željezom te dovodi do neurodegeneracije. Neke studije povezuju sastav crijevnog mikrobioma s razvojem PB-a. Poznato je i nekoliko genskih mutacija (npr. PARK2 gena) odgovornih za nasljedni oblik ove bolesti. Patohistološkim pregledom moždanog tkiva osoba s PB-om može se uočiti depigmentacija u supstanciji nigri, gliozna te Lewyjeva tjelešca, eozinofilne citoplazmatske inkluzije u stanicama bazalnih ganglija, ali i drugim područjima mozga. Lewyjeva tjelešca nakupine su proteina alfa-sinukleina, zbog čega se ova bolest ubraja u alfa-sinukleopatije. Nakupine ovog proteina mogu se širiti iz neurona u neuron i dovoditi do propagacije bolesti u druge dijelove središnjeg živčanog sustava (engl. central nervous system, CNS). Neurodegeneracija u PB-u dovodi do redukcije širenja ekscitacijskih i inhibicijskih impulsa iz supstancije nigre u putamen i n. caudatus preko postsinaptičkih D2 i D1 receptora.

Smanjuje se nivo dopamina i noradrenalina, a povećava aktivnost acetilkolina i gama-aminomaslačne kiseline (engl. gamma-aminobutyric acid, GABA). Povećana GABA-ergička aktivnost uzrokuje inhibiciju glutaminičkih neurona talamusa, a to posljedično dovodi do smanjenja aktivnosti neurona bazalnih ganglija te motoričkog korteksa u precentralnoj vijuzi frontalnog moždanog režnja (1-3).

PB karakterizira skup simptoma, od kojih su glavni rigor mišića, bradikinezija, akinetički tremor, posturalna nestabilnost (gubitak posturalnih refleksa) i fleksijsko držanje tijela. Ovi simptomi mogu se javiti u sekundarnim i atipičnim oblicima parkinsonizma, kao i kod parkinsonizma vezanog za demenciju, ali nemaju istu patofiziološku osnovu. Bolest se u početku javlja asimetrično, najčešće na ruci, no progresijom bolesti simptomi se šire i na ostatak iste polovice tijela te zatim generaliziraju. Ostali motorički simptomi i znakovi koji se mogu javiti u PB-u su redukcija kretnji pri hodu, hipomimija, hipofonija, mikrografija, poteškoće pri ustajanju iz sjedećeg položaja, teškoće u započinjanju hoda, hod sitnim koracima (festinacija), blokiranje kretnji (freezing) te učestali padovi kao posljedica ovih simptoma. Klinički se bolest može podijeliti na akinetičko-rigidni tip (s dominantnom redukcijom kretnji i rigorom), tremor-dominantni te mješoviti tip. Bolesnici koji boluju od PB-a osim motoričke disfunkcije mogu imati i emocionalne i kognitivne promjene te autonomnu disfunkciju. Ukoliko bolest započne prije 21. godine naziva se juvenilnim tipom, a ako započne između 21. i 50. godine govorimo o ranom početku PB-a (2).

Dijagnoza PB-a postavlja se klinički i temelji na kriterijima iz 1989. godine. Oni uključuju prisutnost bradikinezije i/ili rigora, akinetički tremor, odsustvo atipičnih znakova te barem dva od sljedećih znakova: dobar odgovor na levodopu, diskinezije, asimetričan početak simptoma. Važan korak u postavljanju dijagnoze PB-a je evaluacija lijekova koje bolesnik uzima, a koji bi mogli

dovesti do nuspojava nalik simptomima PB-a. Dijagnostički postupci koji potpomažu u diferencijalnoj dijagnostici PB-a su lumbalna punkcija te slikovne pretrage: magnetska rezonancija (MR) mozga, pozitronska emisijska tomografija (engl. positron emission tomography, PET) s fluorodopom (koji je skuplji i manje dostupan) te jednofotonska emisijska kompjutorizirana tomografija (engl. single-photon emission computed tomography, SPECT) s ¹²³I-ioflupanom (DaTscan) o kojem će biti riječi kasnije (2,4).

PB se liječi simptomatski, s ciljem poboljšanja kvalitete života. Liječenje može biti medikamentozno i neurokirurško. Danas postoje brojni antiparkinsonici, čiji je cilj prvenstveno obnoviti ravnotežu kolingeričke i dopaminergičke transmisije u bazalnim ganglijima. Ipak, zlatni standard u liječenju PB-a predstavlja levodopa, prekursor dopamina, koji povećava dopaminergičku aktivnost u bazalnim ganglijima. Najčešće se primjenjuje u kombinaciji s karbidopom u fiksnoj kombinaciji (1:10 ili 1:4) ili s drugim inhibitorima enzima dekarboksilaze kako bi se prevenirala razgradnja levodope na periferiji te umanjila težina nuspojava. Međutim, s vremenom učinak terapije levodopom postaje sve slabiji (*wearing off*), a neki bolesnici mogu razviti i „*on-off*“ fenomen, s razdobljima iznenadnog gubitka učinka lijeka i nagle pojave simptoma bolesti. Ponekad se u pacijenata razvijaju i diskinezije, iznenadni nekontrolirani pokreti, kao posljedica razvoja hipersenzitivnosti na lijek. Ukoliko se pacijent više ne može učinkovito liječiti levodopom, indicirana je duboka mozgovna stimulacija (DBS). Radi se o implantaciji elektroda u jezgre bazalnih ganglija, čime se postiže njihova stimulacija i kontrola simptoma PB-a (2,3).

1.1.2. Atipični parkinsonizam

Atipični parkinsonizam predstavlja skupinu neurodegenerativnih bolesti koje se prezentiraju bradikinezijom i rigorom, ranim poremećajem govora i posturalnom nestabilnosti, uz izostanak

tremora. Specifični simptomi ovih bolesti uključuju rani nastup demencije, halucinacije, paralizu pogleda, mioklonus, disautonomiju itd. Bolesti koje pripadaju ovoj skupini su progresivna supranuklearna paraliza, kortikobazalna degeneracija, multisistemska atrofija, te demencije: demencija s Lewyjevim tjelešcima i frontotemporalna demencija. Ove bolesti se nazivaju još i „Parkinson plus“ sindromi jer se prezentiraju nekim simptomima Parkinsonove bolesti, no klinički i patofiziološki se razlikuju od PB-a. Osim toga, atipični parkinsonizam slabo odgovara na terapiju levodopom, brže progredira i ima lošiju prognozu od PB-a (1-3,5).

1.1.3. Sekundarni parkinsonizam

Sekundarni parkinsonizam naziv je za sva stanja koja klinički mogu nalikovati na PB, no nisu uzrokovana degeneracijom dopaminergičkih neurona. Mogući uzroci sekundarnog parkinsonizma su toksini (ugljični monoksid, mangan, MPTP), vaskularna oštećenja, trauma, metabolički poremećaji, tumori, demencije, virusi, normotenzivni hidrocefalus ili se radi o jatrogenom parkinsonizmu uzrokovanom lijekovima. Primjerice, simptomi parkinsonizma mogu se javiti kod boksača uslijed ponavljajućih trauma glave koje dovode do kronične traumatske encefalopatije. Vaskularni parkinsonizam pak nastaje uslijed ishemije bijele tvari ili višestrukih supkortikalnih moždanih infarkta koji uništavaju talamokortikalne moždane puteve, a najčešće nastaju zbog arterijske hipertenzije. Lijekovi koji djeluju kao dopaminski antagonisti D2 receptora ili smanjuju koncentraciju dopamina i time dovode do simptoma parkinsonskog sindroma su antipsihotici prve i druge generacije (flufenazin, haloperidol, risperidon, olanzapin), antiemetici (metoklopramid) i rezerpin. U skupinu sekundarnog parkinsonizma spadaju i druge neurodegenerativne bolesti kao što su Wilsonova i Huntingtonova bolest (1-3).

1.1.4. Esencijalni tremor

Esencijalni tremor (ET) posturalni je i akcijski tremor koji se obično simetrično javlja na gornjim ekstremitetima, a može zahvatiti i glavu i laringealne mišiće. Nasljeđuje se autosomno dominantno te se može javiti u bilo kojoj dobi. ET, iako se naziva još i benignim tremorom, može otežavati izvođenje finih radnji, pa i onemogućiti sposobnost pisanja. Smatra se da pacijenti s ET-om imaju veći rizik razvoja Parkinsonove bolesti od opće populacije. Nedavna istraživanja otkrila su niz neurodegenerativnih promjena u malom mozgu osoba s esencijalnim tremorom, što pokazuje da je ova bolest vjerojatno progresivna neurodegenerativna (2,3,6).

Dijagnoza ET-a postavlja se klinički, isključivanjem ostalih neuroloških simptoma i uzroka tremora. Najbolja dijagnostička metoda za razlikovanje ET-a od Parkinsonove bolesti je SPECT s ¹²³I-ioflupanom koji kod esencijalnog tremora pokazuje uredan nalaz. Najčešće se u liječenju esencijalnog tremora primjenjuje propranolol te antiepileptici, a nekim pacijentima pomaže i primjena benzodiazepina. Osim pomoću medikamentozne terapije, smanjenje simptoma može se postići dubokom moždanom stimulacijom i intramuskularnom primjenom botulinum toksina (2,3,6).

1.2. Slikovna dijagnostika dopaminskih transportera

Nuklearno-medicinska ispitivanja središnjeg živčanog sustava uključuju niz postupaka kojima se može pomoći u dijagnostici brojnih neuroloških i psihijatrijskih bolesti. Tim metodama može se pomoći i u ranijem otkrivanju bolesti, s obzirom da funkcijske promjene prethode morfološkim. Postoje specifični radiofarmaci koji omogućuju prikaz aktivnosti, raspodjele i gustoće receptora za svaki sustav neurotransmitera (7,8).

Radiofarmak je medicinski pripravak koji se sastoji od radionuklida i farmaka. Radionuklid je nestabilna atomska jezgra koja postiže stabilnost radioaktivnim raspadom, pritom emitirajući

čestično ili elektromagnetsko zračenje, dok je farmak kemijska tvar s posebnim svojstvima koja određuje ciljno mjesto vezanja radiofarmaka u tijelu. Injicirani radiofarmak, točnije radionuklid, emitira fotone koje zatim detektira gama kamera, zbog čega se ova metoda naziva emisijskom. Gama kamera je uređaj koji detektira emitirano zračenje iz tijela pacijenta pritom stvarajući planarni prikaz distribucije radiofarmaka ili scintigram. Ukoliko detektori gama kamere kruže oko pacijentovog tijela, dobiva se trodimenzionalni prikaz distribucije radiofarmaka u određenom tkivu, a taj postupak naziva se jednofotonska emisijska kompjutorizirana tomografija (SPECT). SPECT je slikovna metoda u nuklearnoj medicini koja omogućava procjenu funkcije određenog tkiva. Slikovna dijagnostika dopaminskih transportera podrazumijeva SPECT s radiofarmakom ^{123}I -ioflupanom, a naziva se još i DaTscan. Ova nuklearno-medicinska pretraga omogućuje grubu procjenu količine dopaminergičkih neurona u nigrostrijatalnom sustavu mozga (8,9).

Dopaminski transporter (DaT) protein je na neuronskoj presinaptičkoj membrani, a funkcija mu je reapsorpcija dopamina, prethodno otpuštenog u sinaptičku pukotinu. Dopamin je neurotransmiter koji se u vezikuli egzocitozom otpušta u sinaptičku pukotinu, nakon čega se veže za dopaminske receptore na postsinaptičkoj membrani sljedećeg neurona i omogućuje prijenos signala. Nakon toga dopamin se pomoću DaT-a vraća u presinaptički neuron i potom razgrađuje ili reciklira. Slikovna dijagnostika dopaminskih transportera izvodi se uz pomoć farmaka ioflupana radiooznačenog s ^{123}I koji se veže za dopaminske transportere i služi kao marker za procjenu nigrostrijatalne dopaminergičke aktivnosti (7,10).

1.2.1. Priprema pacijenta i snimanje

^{123}I -ioflupan analog je kokaina koji prelazi krvno-moždanu barijeru i veže se visokim afinitetom na presinaptički dopaminski transporter. On je čisti gama-emiter, čije je vrijeme poluraspada oko 13h, a energija gama-zrake 159 keV. Prije aplikacije ovog radiofarmaka potrebna je priprema. Ona

uključuje provjeru terapije bolesnika jer se neki lijekovi mogu vezati za DaT i ući u interakciju s radiofarmakom (određeni antidepresivi, opioidni analgetici, psihostimulansi), rezultirajući lažno pozitivnim ili negativnim nalazima. Međutim, dopaminski agonisti i antagonisti koji se vežu na postsinaptičke dopaminske receptore neće utjecati na snimanje DaTscan-om te nije potrebno obustaviti njihovu primjenu. Osim toga, potrebno je primijeniti 20 kapi natrij-perklorata radi sprječavanja akumulacije ^{123}I -ioflupana u štitnoj žlijezdi. Otprilike sat vremena nakon toga, radiofarmak se injicira pacijentu intravenski u dozi od 111-185 MBq kroz 15-20 sekundi. Scintigrafsko snimanje obavlja se već 3 do 6 sati nakon aplikacije ^{123}I -ioflupana, zbog čega ovaj radiofarmak ima prednost pred drugim potencijalnim radiofarmacima za dopaminske transportere. Snimanje se provodi na gama-kameri s dva detektora, uz SPECT. Kontraindikacije za izvođenje pretrage su trudnoća i dojenje, nesuradljivost pacijenta, nemogućnost mirnog ležanja i alergija na djelatnu tvar. Prilikom snimanja mogu se dogoditi pogreške, kao što su pomak pacijenta, preduga pauza od injiciranja do snimanja, paravensko injiciranje te izostanak obustave lijekova koji interferiraju s korištenim radiofarmakom (7,8,11-13).

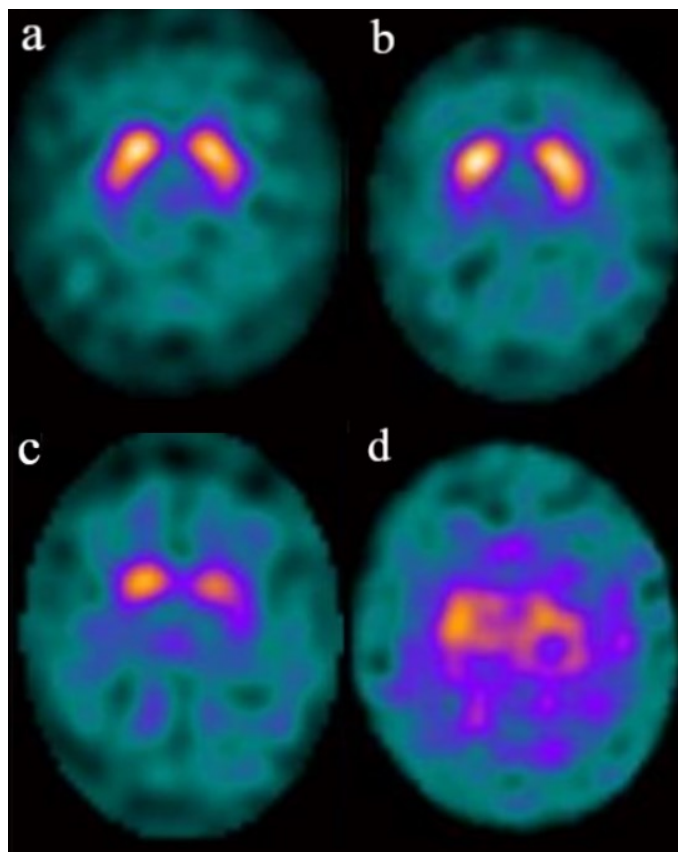
1.2.2. Klinička primjena DaTscan-a

Kod PB-a i atipičnog parkinsonizma javlja se degeneracija dopaminergičkih neurona supstancije nigre koji projiciraju svoje aksone u striatum. To dovodi do smanjenja razine DaT-a u striatumu. Opisani patofiziološki mehanizam omogućava primjenu ove slikovne pretrage u diferencijalnoj dijagnostici neuroloških bolesti i stanja. Osnovna klinička primjena DaTscan-a je u razlučivanju Parkinsonove bolesti od esencijalnog tremora, kod kojeg je nalaz negativan. Čak 25% pacijenata koji imaju esencijalni tremor inicijalno su dijagnosticirani s PB-om. Iako su ove dvije bolesti klinički vrlo različite, u starijih pacijenata s esencijalnim tremorom mogu se javiti simptomi parkinsonizma koji imitiraju PB, stoga je u toj skupini pacijenata ova pretraga vrlo značajna.

DaTscan se primjenjuje i u razlučivanju PB-a od sekundarnog parkinsonizma, uzrokovanog primjerice lijekovima koji blokiraju dopaminske receptore i dovode do simptoma parkinsonizma. DaTscan se može koristiti i u ranom postavljanju dijagnoze PB-a, određivanju stupnja degenerativnog oštećenja i prognoze bolesti. Mogućnost ranog postavljanja dijagnoze značajna je s obzirom da se klinički simptomi javljaju tek nakon degeneracije 50% dopaminergičkih neurona. Ova pretraga primjenjuje se i u razlučivanju demencije s Lewyjevim tjelešcima od Alzheimerove demencije, kod koje je nalaz negativan. Često je klinički zahtjevno diferencirati ove dvije bolesti, a točna dijagnoza važna je radi odabira valjane terapije (7,8,10,12).

1.2.3. Interpretacija nalaza

Nakon završetka scintigrafskog snimanja, liječnik vizualno očitava tomografske snimke, a u procjeni intenziteta akumulacije radiofarmaka u području striatuma mogu se primijeniti i semikvantitativne metode. Tomogrami prikazuju transverzalne presjke kroz striatum, koji su paralelni s prednjom i stražnjom komisurnom linijom. Analiza snimke uključuje procjenu opsega (na temelju oblika) i intenziteta (u odnosu na pozadinu) signala u striatumu. Ukoliko je nalaz pozitivan, akumulacija radiofarmaka može se klasificirati u tri stupnja, što korelira kliničkoj slici i duljini trajanja bolesti. Neurolog Benamer definirao je stupnjevanje težine nalaza DaTscan-a u svome istraživanju na sljedeći način. Normalna akumulacija radiofarmaka je simetrična i bilateralna u oba putamena i n. caudatusa (u obliku „zareza“). Prvi stupanj je asimetrična redukcija akumulacije u posteriornom dijelu jednog putamena, uz urednu kontralateralnu stranu. Drugi stupanj je značajna bilateralna redukcija akumulacije u oba putamena uz ograničenje aktivnosti radiofarmaka samo na glave n. caudatusa (u obliku „točke“). U trećem stupnju odsutna je akumulacija radiofarmaka bilateralno u oba putamena i n. caudatusa (2,7,8,11-13) (Slika 1).



Slika 1. Prikaz normalnog (a) i abnormalnih nalaza DaTscan-a: I. stupanj (b), II. stupanj (c) i III. stupanj (d) progresije bolesti (Izvor: arhivski materijal Kliničkog zavoda za nuklearnu medicinu KBC-a Rijeka).

2. SVRHA RADA

Cilj ovog retrospektivnog istraživanja je analizirati doprinos slikovne dijagnostike dopaminskih transportera (DaTscan) u dijagnostici parkinsonizma u pacijenata upućenih na ovu pretragu u Klinički zavod za nuklearnu medicinu u razdoblju od listopada 2022. do listopada 2023. godine, odnosno utvrditi učestalost pozitivnih nalaza te usporediti rezultate nalaza slikovne pretrage s kliničkim nalazima pacijenata.

3. ISPITANICI I POSTUPCI

U ispitivanoj skupini su svi pacijenti koji su obavili dijagnostičku pretragu DaTscan u periodu od listopada 2022. do listopada 2023. godine u Kliničkom zavodu za nuklearnu medicinu Kliničkog bolničkog centra Rijeka.

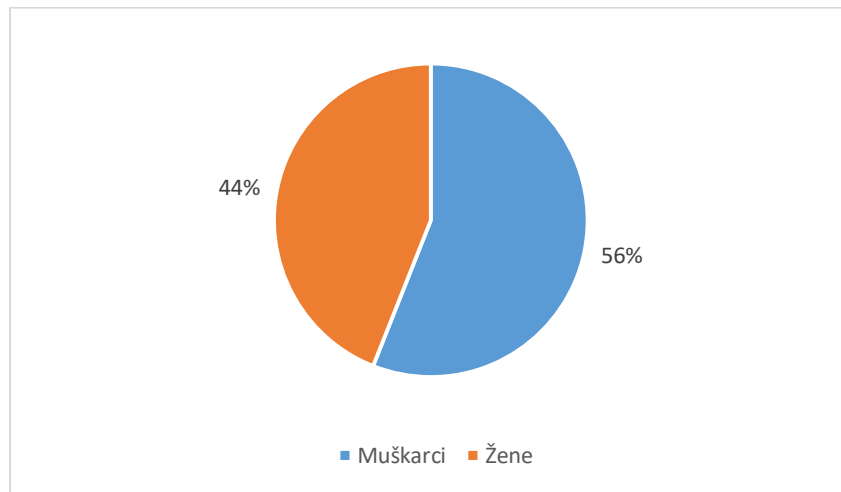
Podatci su za potrebe ovog retrospektivnog istraživanja prikupljeni iz Integriranog Bolničkog Informacijskog Sustava (IBIS) KBC-a Rijeka, uz prethodno odobrenje Etičkog povjerenstva KBC-a Rijeka. Prilikom izrade rada strogo su poštivani temeljni bioetički principi te je osigurana privatnost i zaštita osobnih podataka ispitanika.

Uvidom u medicinsku dokumentaciju pacijenata analizirani su sljedeći podatci: spol, dob, uputna dijagnoza, rezultati slikovne pretrage (uz stupnjevanje težine bolesti prema Benameru), učestalost simptoma karakterističnih za Parkinsonovu bolest (rigor, tremor, bradikinezija), podudarnost kliničke slike pacijenata (lateralizacija simptoma) s nalazom DaTscan-a, te terapija levodopom koju su pacijenti uzimali prije i/ili nakon ove pretrage.

Podatci su obrađeni u programu Microsoft® Excel® 2013 MSO (15.0.5589.1000) 64-bit deskriptivnom statističkom analizom. Vrijednosti varijabli prikazane su apsolutnim i relativnim frekvencijama. Dob je prikazana medijanom i rasponom.

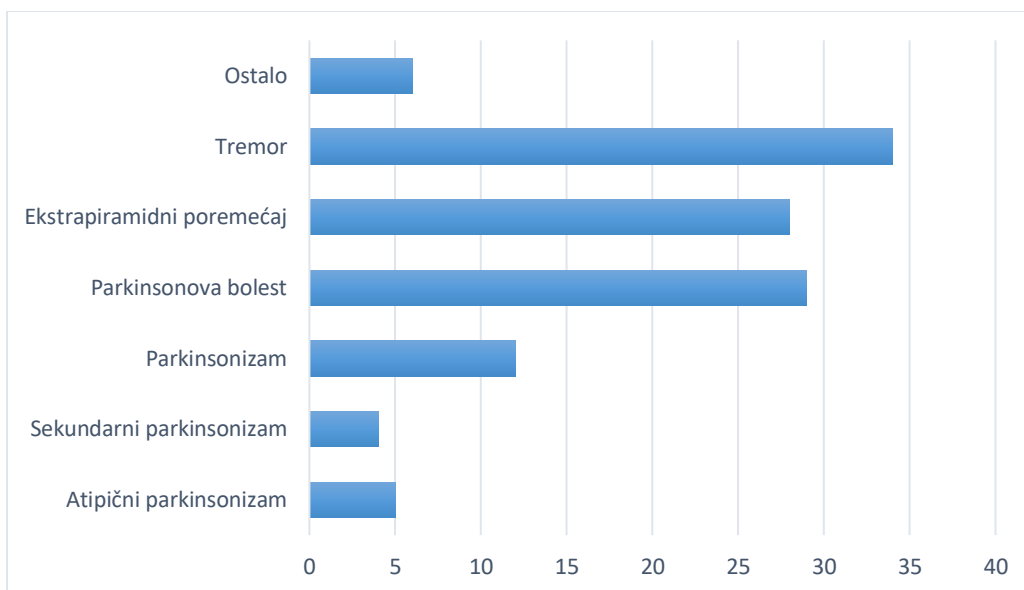
4. REZULTATI

U ovom istraživanju sudjelovalo je 118 pacijenata koji su obavili slikovnu pretragu SPECT s ^{123}I -ioflupanom u KBC-u Rijeka u razdoblju od listopada 2022. do listopada 2023. godine. Od ukupnog broja pacijenata 52 (44%) je bilo ženskog, a 66 (56%) muškog spola (Slika 2). Prosječna dob ispitanika iznosila je 69 ± 10 godina, medijan je bio 71 godina, a raspon godina 31-89.



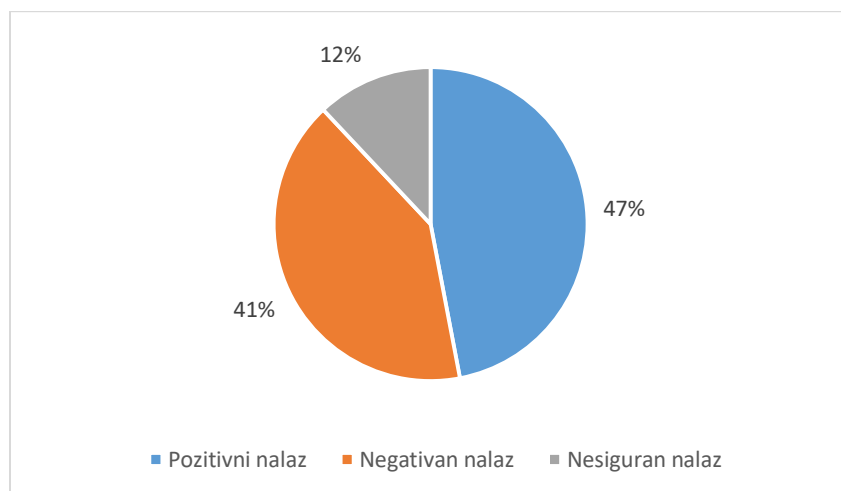
Slika 2. Prikaz udjela pacijenata prema spolu.

Među ukupnim brojem pacijenata najviše ih je (34) upućeno na ovu pretragu pod uputnom dijagnozom tremora, 29 pod uputnom dijagnozom Parkinsonove bolesti, 28 ekstrapiramidnog poremećaja, 12 parkinsonizma, 5 atipičnog parkinsonizma, 4 sekundarnog parkinsonizma, a ostalih 6 pacijenata imalo je ostale uputne dijagnoze, kao npr. demencija, dezorijentacija, dizartrija te nestabilnost i nesigurnost pri hodu (Slika 3).



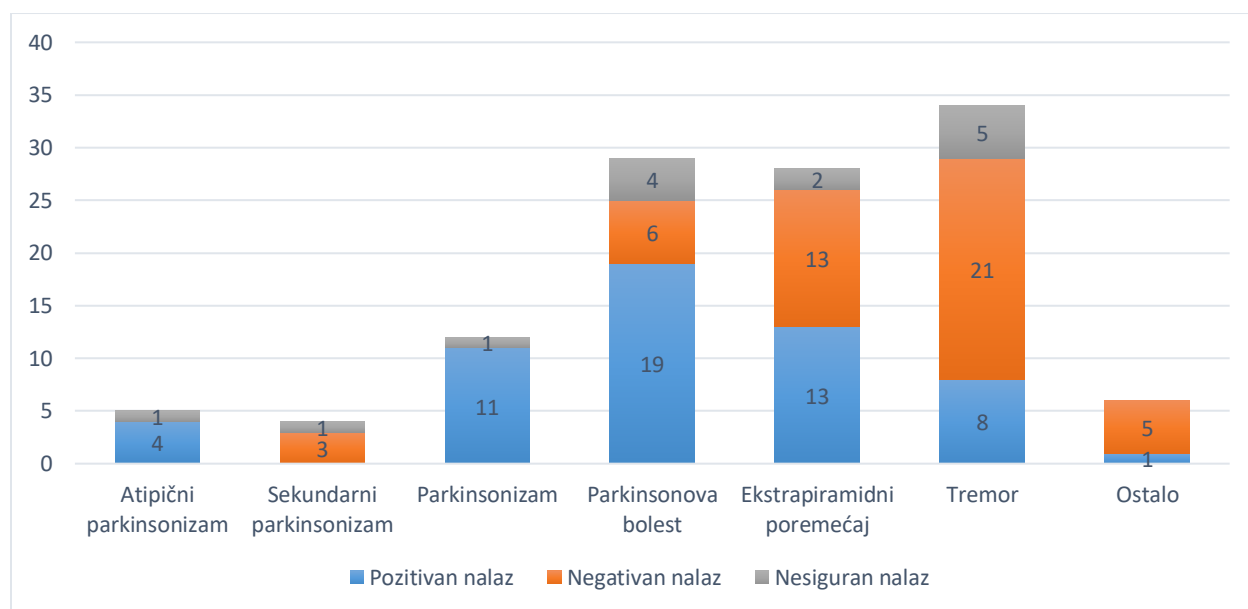
Slika 3. Prikaz broja pacijenata s pojedinim uputnim dijagnozama.

U analiziranom vremenskom razdoblju bilo je 56 (47%) pozitivnih nalaza, 48 (41%) negativnih nalaza i 14 (12%) nesigurnih nalaza dobivenih ovom pretragom među ukupnim brojem ispitanika (Slika 4).



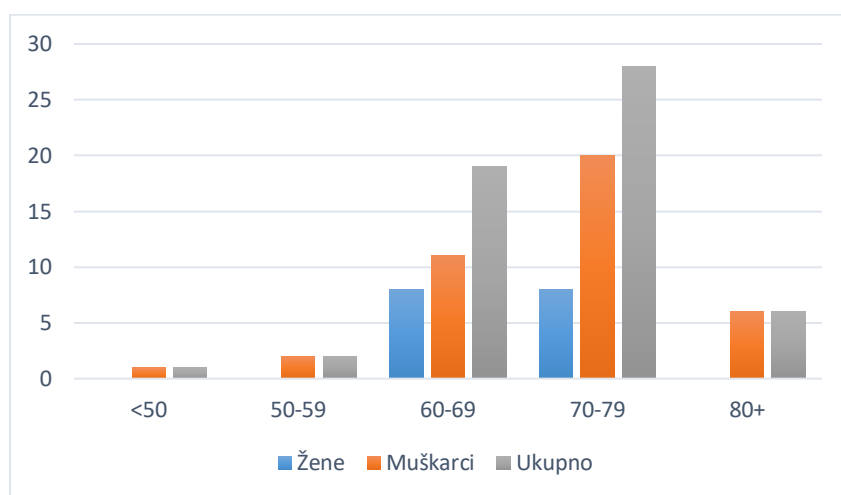
Slika 4. Prikaz udjela pozitivnih, negativnih i nesigurnih nalaza dobivenih DaTscan-om.

Analiziran je i broj pozitivnih, negativnih i nesigurnih nalaza s obzirom na uputnu dijagnozu pacijenata upućenih na pretragu DaTscan-om. Rezultati su pokazali da je čak 21 od 34 pacijenata (62%) s uputnom dijagnozom tremora imalo negativan nalaz pretrage. Nije bilo negativnih nalaza među pacijentima upućenih pod dijagnozama atipičnog parkinsonizma i parkinsonizma. Također, nije bilo pozitivnih nalaza među pacijentima upućenih pod dijagnozom sekundarnog parkinsonizma. Nalazi pacijenata s uputnom dijagnozom Parkinsonove bolesti bili su pozitivni u 66% slučajeva (19 od 29 pacijenata). Među pacijentima s ostalim uputnim dijagnozama bio je samo jedan pozitivan nalaz (uputna dijagnoza bila je dezorijentacija) (Slika 5).



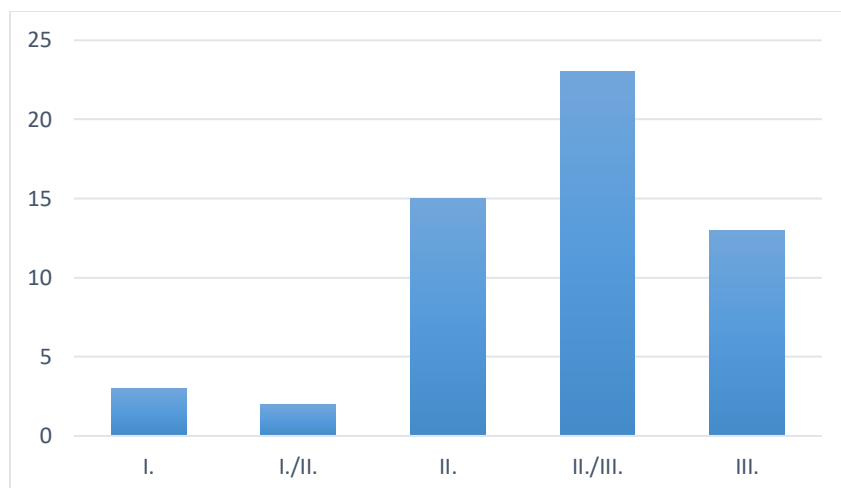
Slika 5. Prikaz broja pozitivnih, negativnih i nesigurnih nalaza pretrage s obzirom na uputnu dijagnozu pacijenata.

U skupini pacijenata s pozitivnim nalazom DaTscan-a analiziran je broj pacijenata po spolu i dobi. Među pacijentima s pozitivnim nalazom 40 ih je muškog spola, a 16 ženskog spola. Najveći broj pacijenata je u skupinama 60-79 godina (47 pacijenata). Sve pacijentice s pozitivnim nalazom bile su u skupinama 60-79 godina (Slika 6).



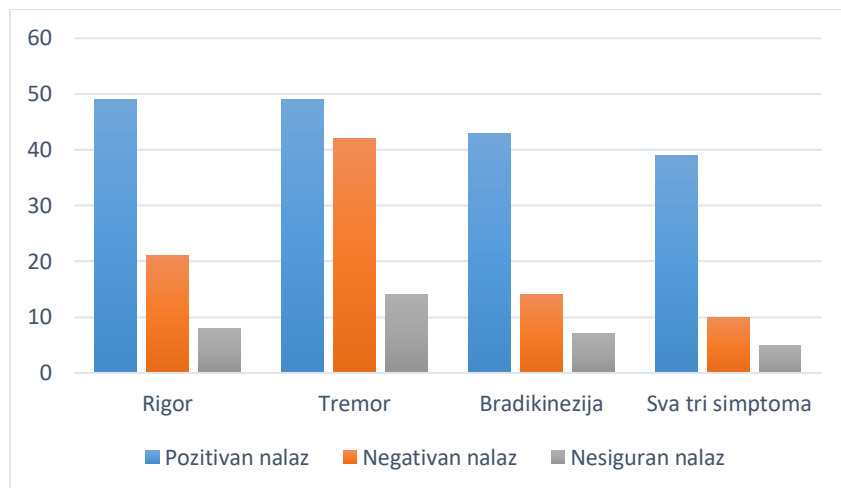
Slika 6. Prikaz broja pacijenata prema spolu i dobi među pacijentima s pozitivnim nalazom pretrage.

Pacijentima koji su imali pozitivan nalaz pretrage DaTscan-om učinjeno je stupnjevanje težine nalaza pomoću Benamerove klasifikacije. Rezultati su pokazali da troje (5%) pacijenata ima I. stupanj bolesti, dvoje (4%) pacijenata ima I./II. stupanj bolesti, 15 (27%) pacijenata ima II. stupanj bolesti, 23 (41%) pacijenata ima II./III. stupanj bolesti, a 13 (23%) pacijenata ima III. stupanj bolesti (Slika 7).



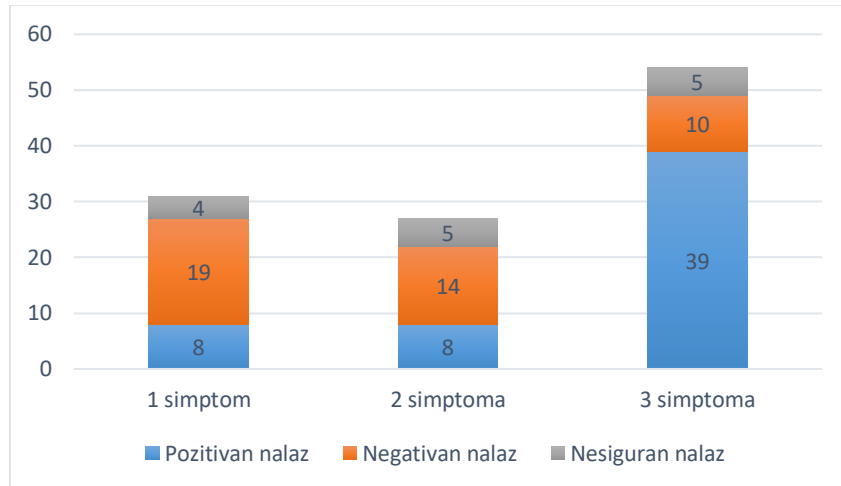
Slika 7. Prikaz broja pacijenata prema pojedinom stupnju težine bolesti među pozitivnim nalazima DaTscan-a.

Analiza tri klasična simptoma parkinsonizma, rigora, tremora i bradikinezije, pokazala je sljedeće rezultate među ukupnim brojem ispitanika: rigor je imalo 78 (66%) pacijenata, tremor 105 (89%), a bradikineziju 64 (54%) pacijenta. Sva tri simptoma pokazivalo je 54 (46%) pacijenata. Slika 8 prikazuje broj pacijenata s pozitivnim, negativnim i nesigurnim nalazom među pacijentima koji imaju rigor, tremor, bradikineziju ili sva tri simptoma istovremeno. Rezultati analize pokazuju da je čak 42 pacijenata od ukupno 105 pacijenata s tremorom (40%) imalo negativan nalaz pretrage, a 10 od 54 (19%) pacijenata s tri klasična simptoma parkinsonizma (rigor, tremor i bradikinezija) također je pokazalo negativan rezultat na pretrazi DaTscan-om.



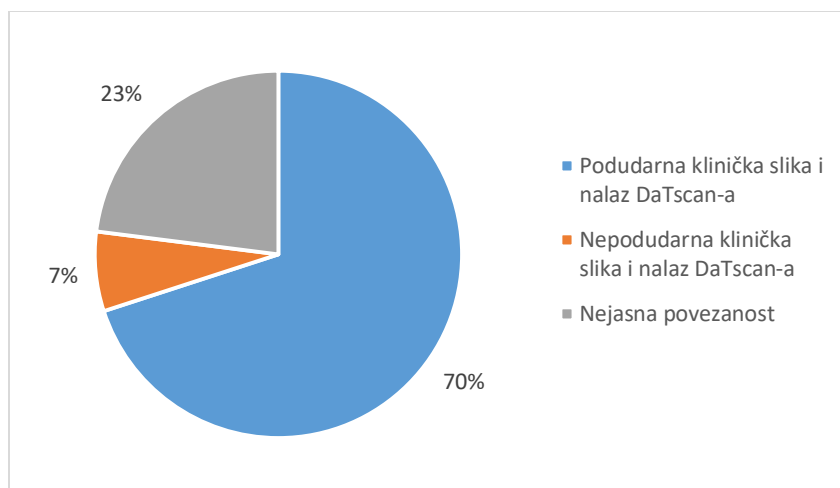
Slika 8. Prikaz broja pozitivnih, negativnih i nesigurnih nalaza među svim pacijentima s rigorom, tremorom ili bradikinezijom i među pacijentima sa sva tri simptoma.

Osim navedenom analizom, tri glavna simptoma parkinsonizma obrađena su i prema broju simptoma. Najveći broj pacijenata imao je sva tri simptoma, a među njima je i najveći udio pozitivnih nalaza, njih 39 (72%). Među pacijentima s jednim ili dva simptoma jednak je udio pozitivnih nalaza, a udio negativnih nalaza je veći kod pacijenata s jednim simptomom (19 od 31, 61%), nego kod pacijenata s dva simptoma (14 od 27, 52%) (Slika 9).



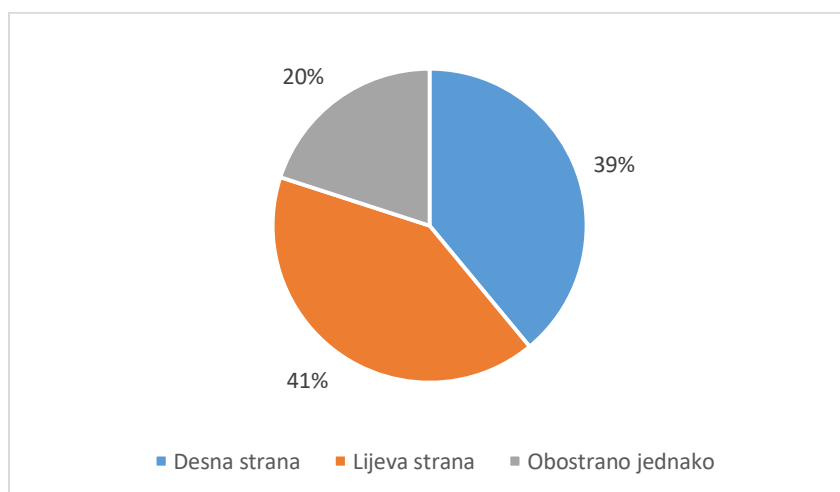
Slika 9. Prikaz broja pozitivnih, negativnih i nesigurnih nalaza prema broju glavnih simptoma (rigor, tremor, bradikinezija).

Analizirana je i podudarnost kliničke slike s rezultatom pretrage DaTscan. Klinička slika je podudarna s nalazom pretrage ukoliko je jače simptomima zahvaćena strana tijela suprotna od strane mozga sa slabijom akumulacijom radiofarmaka. Klinička slika podudarna je s nalazom pretrage i ukoliko su obostrano zastupljeni simptomi i obostrano oslabljena akumulacija radiofarmaka u striatumu. Među pacijentima s pozitivnim nalazom, 39 (70%) pacijenata imalo je podudarnu kliničku sliku i nalaz pretrage, 4 (7%) je imalo nepodudarnu kliničku sliku i nalaz, a 13 (23%) pacijenata imalo je nejasnu povezanost kliničke slike i nalaza pretrage (Slika 10).



Slika 10. Prikaz udjela pacijenata s pozitivnim nalazom koji imaju podudarnu i nepodudarnu kliničku sliku i nalaz DaTscan-a te onih s nejasnom povezanosti.

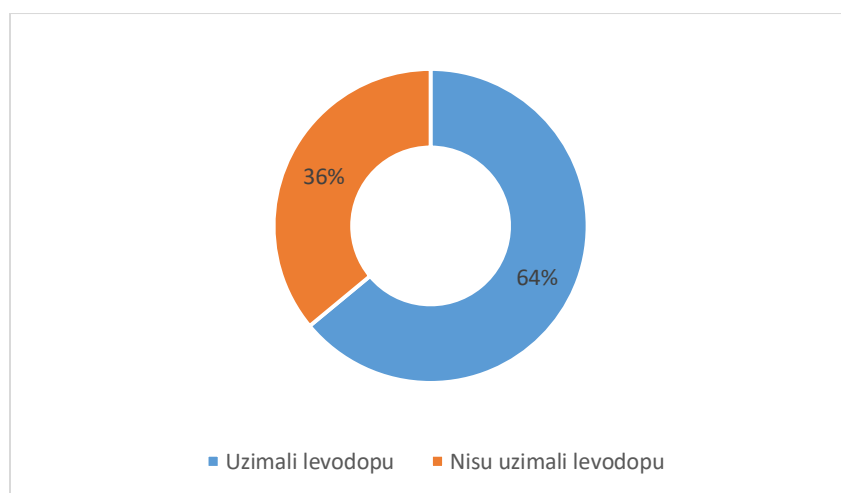
Od ukupno 56 pacijenata s pozitivnim nalazom pretrage, 22 (39%) pacijenata imalo je jače zahvaćenu desnu stranu striatuma, 23 (41%) pacijenata lijevu stranu, a obostrano simetrično zahvaćeni striatumi bili su kod 11 (20%) pacijenata (Slika 11).



Slika 11. Prikaz udjela jače zahvaćene strane mozga među pacijentima s pozitivnim nalazom DaTscan-a.

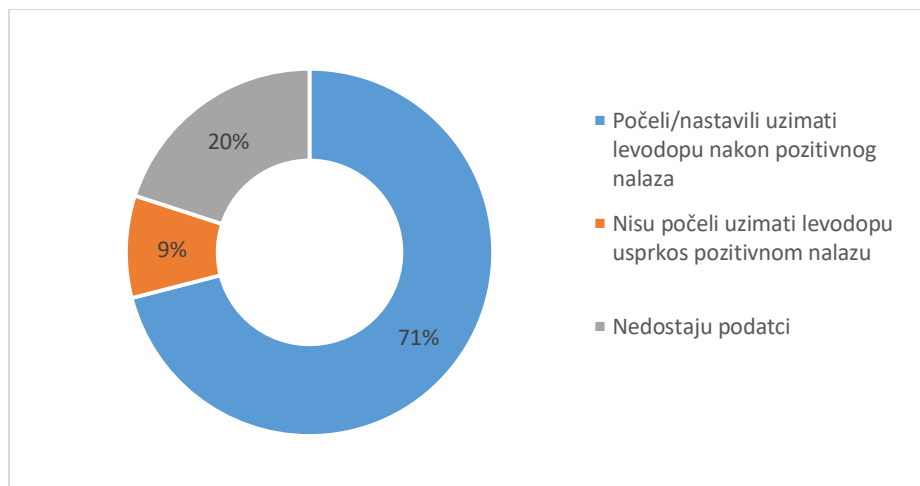
Među ukupno 118 ispitanika, 48 (41%) je ispitanika prije pretrage DaTscan-om uzimalo terapiju levodopom, dok njih 70 (59%) nije uzimalo levodopu.

Od 56 pacijenata koji su imali pozitivan nalaz DaTscan-a, 36 (64%) pacijenata je uzimalo, a 20 (36%) pacijenata nije uzimalo terapiju levodopom prije pretrage (Slika 12).



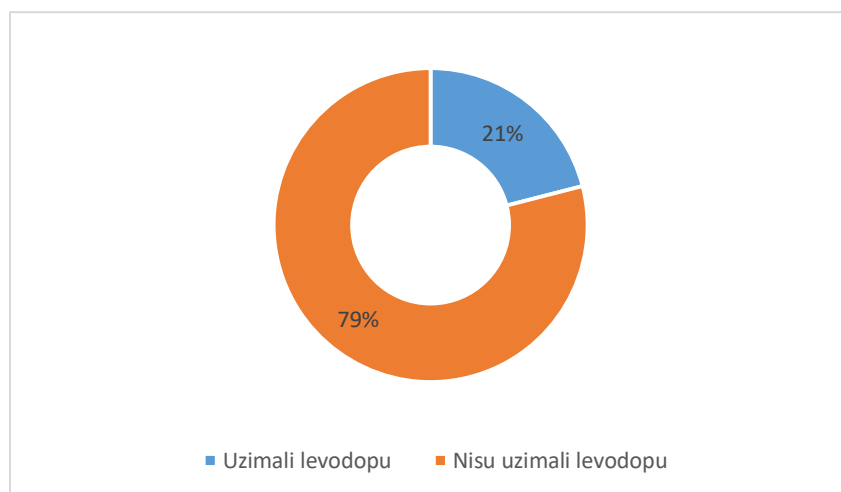
Slika 12. Prikaz udjela pacijenata s pozitivnim nalazom DaTscan-a koji su uzimali levodopu prije pretrage.

Među pacijentima s pozitivnim nalazom DaTscan-a, 34 pacijenta su nastavila, a 6 pacijenata je započelo uzimati levodopu koju prije nisu imali u terapiji, što čini 71% ukupnog broja pacijenata s pozitivnim nalazom pretrage. Međutim, 5 (9%) pacijenata nije započelo terapiju levodopom usprkos pozitivnom nalazu. Za ostalih 11 (20%) pacijenata nije bilo dovoljno podataka za analizu (npr. jer nisu otišli na kontrolni pregled kod specijalista neurologije do razdoblja prikupljanja podataka za analizu ili se kontroliraju u drugoj ustanovi) (Slika 13).



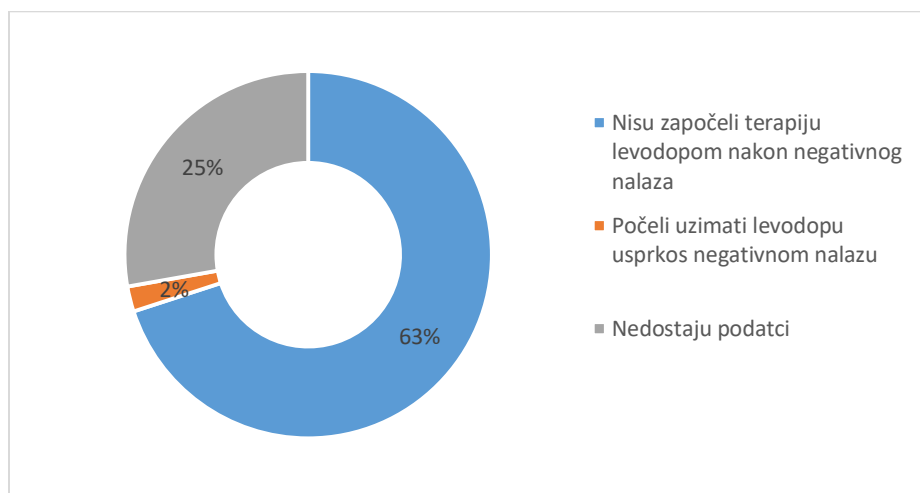
Slika 13. Prikaz udjela pacijenata koji su počeli ili nastavili uzimati levodopu nakon pozitivnog nalaza, te onih koji nisu počeli uzimati levodopu usprkos pozitivnom nalazu.

Od 48 pacijenata koji su imali negativan nalaz DaTscan-a, 10 (21%) pacijenata je uzimalo, a 38 (79%) pacijenata nije uzimalo terapiju levodopom prije pretrage (Slika 14).



Slika 14. Prikaz udjela pacijenata s negativnim nalazom DaTscan-a koji su uzimali levodopu prije pretrage.

Među pacijentima s negativnim nalazom DaTscan-a, 30 (63%) pacijenata nije započelo terapiju levodopom nakon pretrage, a za broj pacijenata koji su prestali uzimati levodopu nakon negativnog nalaza nije bilo jasnih podataka. Samo je jedan (2%) pacijent započeo terapiju levodopom usprkos negativnom nalazu pretrage. Za ostalih 12 (25%) pacijenata nije bilo dovoljno podataka za analizu (Slika 15).



Slika 15. Prikaz udjela pacijenata koji nisu započeli terapiju levodopom nakon negativnog nalaza, te onih koji su počeli uzimati levodopu usprkos negativnom nalazu.

5. RASPRAVA

Pretrage u nuklearnoj medicini koriste se za diferencijalnu dijagnostiku neuroloških bolesti, koje se često manifestiraju sličnim simptomima i znakovima. Slikovna dijagnostika dopaminskih transportera tako pomaže kliničarima u razlučivanju različitih oblika parkinsonizma. U ovome retrospektivnom istraživanju analizirani su različiti klinički podatci skupine pacijenata upućenih na SPECT s ^{123}I -ioflupanom u razdoblju od godine dana, a s ciljem utvrđivanja doprinosa ove nuklearno-medicinske pretrage u dijagnostici i liječenju pacijenata s parkinsonskim sindromom.

U ovome istraživanju sudjelovalo je 118 pacijenata, nešto više muškog, nego ženskog spola, što je u skladu s rezultatima drugih istraživanja. Prosječna dob ispitanika bila je 69 godina, a medijan 71, što se također podudara s drugim istraživanjima (14). Naime, simptomi parkinsonizma obično se javljaju u osoba starije životne dobi, s obzirom da su poglavito uzrokovani neurodegenerativnim procesima. Uputne dijagnoze pacijenata upućenih na DaTscan bile su raznolike, no mogu se podijeliti u dvije osnovne skupine: tremor i parkinsonizam. Iz navedenog proizlazi da kliničari najčešće indiciraju ovu pretragu radi određivanja uzroka tremora ili potvrđivanja dijagnoze PB-a. Pretraga DaTscan-om upravo za te dvije indikacije daje najpouzdanije rezultate (10,15). Klinička istraživanja za Američku agenciju za hranu i lijekove (engl. Food and Drug Administration, FDA) pokazala su da DaTscan ima visoku osjetljivost (92%) i specifičnost (83%) u otkrivanju dopaminergičkog deficita, a za usporedbu je korištena klinički postavljena dijagnoza minimalno 12 mjeseci prije istraživanja. Zanimljivim se pokazalo da je podudarnost kliničke i slikovne dijagnoze bila veća što je bilo dulje vrijeme kliničkog praćenja, što ukazuje na važnost rane nuklearno-medicinske dijagnostike (16). DaTscan nije bio često indiciran za diferencijalnu dijagnostiku demencija, iako literatura navodi značaj ove pretrage u razlikovanju Alzheimerove od demencije s Lewyjevim tjelešcima (17).

Nadalje, 62% pacijenata s uputnom dijagnozom tremora imalo je negativan nalaz. Ovi rezultati ukazuju na važnost upućivanja pacijenata na pretragu DaTscan-om kod postojanja dijagnostičke sumnje. Najčešći uzrok tremora je esencijalni tremor, bolest koja ima potpuno drugačiju kliničku sliku, prognozu i terapiju od PB-a, a u literaturi se navodi da je čak u četvrtine pacijenata s esencijalnim tremorom inicijalno pogrešno postavljena dijagnoza PB-a (12,18).

Nije bilo negativnih nalaza među pacijentima upućenih pod dijagnozom atipičnog parkinsonizma. Također, nije bilo pozitivnih nalaza među pacijentima upućenih pod dijagnozom sekundarnog parkinsonizma. Dakle, klinički postavljena dijagnoza u slučaju ovih oblika parkinsonizama uglavnom je bila u skladu s nalazima pretrage, koja je služila samo za potvrdu dijagnoze. Nedostatak pretrage DaTscan-om je nemogućnost razlikovanja Parkinsonove bolesti od atipičnih parkinsonizama. Međutim, u literaturi se spominje učinkovitost drugih metoda, kao što je PET snimanje s ^{18}F -FP-CIT-om ili SPECT s ^{123}I -iodobenzofuranom, u razlikovanju ovih skupina parkinsonizma (19,20).

DaTscan je u 21% pacijenata s uputnom dijagnozom PB-a pokazao negativan rezultat, što ukazuje na kompleksnost dijagnosticiranja PB-a i važnost dodatnih pretraga. S druge strane, u literaturi postoje oprečna mišljenja o pouzdanosti ove metode u dijagnostici Parkinsonove bolesti. Naime, otkriveno je da postoji skupina pacijenata s kasnim početkom Parkinsonove bolesti koji mogu imati lažno negativan nalaz DaTscan-a, a nazivaju se SWEDD (*Scans without evidence of dopaminergic deficit*). Smatra se da do toga dolazi jer je u starijih ljudi smanjena redukcija broja dopaminskih transportera na presinaptičkoj membrani koja bi omogućavala produljeno djelovanje levodope u sinaptičkoj pukotini. Ovaj mehanizam obično se javlja kao kompenzacija na deficit levodope u Parkinsonovoj bolesti, no u starijih ljudi on može biti manje efikasan, zbog čega se broj transportera u početku ne smanjuje i dovodi do lažno negativnog nalaza na DaTscan-u (15,21).

Nadalje, treba spomenuti mnogobrojne čimbenike koji mogu utjecati na pouzdanost nalaza ove pretrage. Tehnički artefakti, interakcije s lijekovima, tumori, trauma, moždani infarkt, pacijentova dob, spol, etničke karakteristike i pušenje samo su neki od čimbenika koji mogu utjecati na dobivenu sliku i interpretaciju nalaza. Primjerice, koncentracija dopaminskih transportera u striatumu smanjuje se s dobi, a u uznapređovaloj dobi javlja se i moždana atrofija koja može izazvati smanjenje veličine striatuma i dovesti do lažno pozitivnih nalaza (22).

Od ukupnog broja pacijenata s pozitivnim nalazom DaTscan-a, 71% činili su muškarci. Sve pacijentice bile su starije od 60 godina, dok su pacijenti bili različitih dobnih skupina, no dominantno u skupinama 60-79 godina. Ti se podaci podudaraju s epidemiologijom PB-a. Naime, PB pogađa uglavnom populaciju stariju od 60 godina, a muškarci imaju oko dva puta veći rizik obolijevanja od žena (23). Većina pacijenata u ovome istraživanju bila je u uznapređovaloj fazi bolesti, II./III. ili II. stupnja težine, što je u skladu s rezultatima drugih istraživanja (14). Pacijenti s tremorom imaju relativno najveći udio negativnih nalaza, što ponovno podupire tvrdnju o važnosti DaTscan-a u razlučivanju uzroka tremora. Uzimajući u obzir broj glavnih simptoma parkinsonizma, može se zaključiti da se udio negativnih nalaza smanjuje s povećanjem broja simptoma. Udio pozitivnih nalaza bio je daleki najveći u pacijenata sa sva tri simptoma. Takvi rezultati usporedni su s rezultatima drugih istraživanja i iz njih proizlazi važnost indiciranja DaTscan-a kod svih nejasnih ili atipičnih kliničkih slučajeva (24).

Zanimljiva je analiza korelacije kliničke slike (lateralizacije simptoma) i nalaza DaTscan-a koja je u 70% slučajeva pozitivna, no u 7% slučajeva pokazala se negativnom. U literaturi se navode mogući uzroci takve nepodudarnosti, kao npr. prethodni moždani udar s hemiplegijom ili neadekvatno uzeta anamneza (25). U 23% slučajeva korelacija je bila nejasna. Razlog tome može biti činjenica da pacijenti s PB-om mogu imati unilateralne kliničke simptome, a pokazati

bilateralnu redukciju akumulacije radiofarmaka (11). Podjednaka je bila zastupljenost lijevog i desnog striatuma u redukciji akumulacije što se podudara s postojećim istraživanjima, pa možemo zaključiti da strana tijela nema značaj pri postavljanju dijagnoze (14).

Levodopa je, kao zlatni standard u terapiji PB-a, prepisana u 64% ispitanika s pozitivnim nalazom prije obavljanja ove pretrage, a nakon pretrage minimalno 71% pacijenata počelo je ili nastavilo uzimati levodopu. Iako se čini da DaTscan nije znatno promijenio tijekom liječenja, nedostaju podatci za oko 20% pacijenata. Konačno, čak je petina pacijenata s negativnim nalazom prije ove pretrage već uzimala levodopu. Usprkos riziku postojanja lažno negativnih nalaza, broj pacijenata koji su uzimali levodopu prije pretrage je značajan i govori u prilog važnosti podupiranja kliničkih nalaza slikovnim.

6. ZAKLJUČAK

Iz ovog retrospektivnog istraživanja može se zaključiti da DaTscan daje važan doprinos u dijagnosticiranju parkinsonizma. Njegova je prvenstvena uloga u razlučivanju uzroka tremora, potvrdi dijagnoze i određivanju prognoze Parkinsonove bolesti. Parkinsonova bolest može se manifestirati različitim kliničkim slikama, a zbog nemotoričkih simptoma i nekonzistentnog odgovora na terapiju levodopom postavljanje dijagnoze ove bolesti može biti veoma zahtjevno. Rezultati ovog istraživanja većinom se podudaraju s rezultatima već postojećih istraživanja i pokazuju da se u slučaju nejasne kliničke slike (pogotovo u ranoj fazi bolesti), nedovoljnog broja simptoma ili izostanka odgovora na terapiju levodopom treba indicirati ova nuklearno-medicinska pretraga.

Iako DaTscan ima visoku osjetljivost i specifičnost, treba biti svjestan čimbenika koji mogu utjecati na snimanje i interpretaciju dobivenog slikovnog nalaza. Stoga kliničar u svome radu mora uzeti u obzir i kliničku sliku i nalaze svih pretraga koje je pacijent obavio kako bi donio ispravnu odluku i optimalno liječio svoga pacijenta.

7. SAŽETAK

Uvod: Slikovna dijagnostika dopaminskih transportera podrazumijeva SPECT s radiofarmakom ¹²³I-ioflupanom, a naziva se još i DaTscan. Najčešće se koristi u razlikovanju Parkinsonove bolesti i atipičnog parkinsonizma od esencijalnog tremora i sekundarnog parkinsonizma.

Cilj: Analizirati doprinos DaTscan-a u dijagnostici parkinsonizma u pacijenata upućenih na ovu pretragu u Klinički zavod za nuklearnu medicinu KBC-a Rijeka u razdoblju od listopada 2022. do listopada 2023. godine.

Ispitanici i postupci: U istraživanju je sudjelovalo 118 ispitanika, a analizirani su sljedeći podatci: spol, dob, uputna dijagnoza, rezultati slikovne pretrage, učestalost rigora, tremora i bradikinezije, podudarnost kliničke slike pacijenata s nalazom DaTscan-a te terapija levodopom. Podatci su obrađeni u programu Microsoft® Excel® 2013 deskriptivnom statističkom analizom.

Rezultati: 52 (44%) pacijenata bilo je ženskog, a 66 (56%) muškog spola. Prosječna dob ispitanika iznosila je 69 ± 10 godina. U analiziranom razdoblju bilo je 56 (47%) pozitivnih, 48 (41%) negativnih i 14 (12%) nesigurnih nalaza. Pacijenti s uputnom dijagnozom Parkinsonove bolesti bili su pozitivni u 66% slučajeva (19 od 29 pacijenata), a 62% pacijenata (21 od 34) s uputnom dijagnozom tremora imalo je negativan nalaz pretrage. Najveći broj pacijenata imao je sva tri glavna simptoma, a među njima je i najveći udio pozitivnih nalaza (39 pacijenata, 72%).

Zaključak: Rezultati ovog istraživanja većinom se podudaraju s rezultatima već postojećih istraživanja i pokazuju da se u slučaju nejasne kliničke slike (pogotovo u ranoj fazi bolesti), nedovoljnog broja simptoma ili izostanka odgovora na terapiju levodopom treba indicirati ova pretraga.

Ključne riječi: dopaminski transporter; molekularna dijagnostika; parkinsonizam; SPECT; tremor

8. SUMMARY

Introduction: Dopamine transporter imaging includes SPECT with the radiopharmaceutical ^{123}I -ioflupane, also known as DaTscan. It is most often used to differentiate Parkinson's disease and atypical parkinsonism from essential tremor and secondary parkinsonism.

Aim: To analyze the contribution of DaTscan in the diagnosis of parkinsonism in patients referred to this examination to the Department of Nuclear Medicine in the Clinical Hospital Center Rijeka from October 2022 to October 2023.

Subjects and methods: 118 subjects participated in the study, and the following data were analyzed: sex, age, referral diagnosis, imaging results, frequency of rigors, tremors and bradykinesia, matching of the patients' clinical picture with DaTscan findings, and levodopa therapy. Data was processed with descriptive statistical analysis in the Microsoft® Excel® 2013.

Results: 52 (44%) patients were female and 66 (56%) were male. The average age of the subjects was 69 ± 10 years. In the analyzed period, there were 56 (47%) positive, 48 (41%) negative and 14 (12%) uncertain findings. Patients with a referral diagnosis of Parkinson's disease were positive in 66% of cases (19 out of 29 patients), while 62% of patients (21 out of 34) with a referral diagnosis of tremor had a negative test result. The largest number of patients had all three main symptoms, and the highest proportion of positive findings (39 patients, 72%) was among them.

Conclusion: The results of this study are largely consistent with the results of existing studies and show that this test should be indicated in the case of an unclear clinical picture (especially in the early stages of the disease), an insufficient number of symptoms or a lack of response to levodopa therapy.

Keywords: dopamine transporter; molecular diagnostics; parkinsonism; SPECT; tremor

9. LITERATURA

1. Shrimanker I, Tadi P, Sanchez-Manso JC. Parkinsonism. U: StatPearls (mrežne stranice). Treasure Island (FL): StatPearls Publishing; 2024 (ažurirano 7. lipnja 2022; citirano 26. travnja 2024). Dostupno na: <https://www.ncbi.nlm.nih.gov/books/NBK542224/>
2. Brinar V i sur. Neurologija za medicinare. 1. izd. Zagreb: Medicinska naklada; 2009. 162-3, 273-83, 287-8 str.
3. Simon RP, Aminoff MJ, Greenberg DA. Clinical Neurology. 10. izd. New York: McGraw-Hill Education; 2018. 319-28 str.
4. Zafar S, Yaddanapudi SS. Parkinson Disease. U: StatPearls (mrežne stranice). Treasure Island (FL): StatPearls Publishing; 2024 (ažurirano 7. kolovoza 2023; citirano 26. travnja 2024). Dostupno na: <https://www.ncbi.nlm.nih.gov/books/NBK470193/>
5. Vertes AC, Beato MR, Sonne J, Khan Suheb MZ. Parkinson-Plus Syndrome. U: StatPearls (mrežne stranice). Treasure Island (FL): StatPearls Publishing; 2024 (ažurirano 1. lipnja 2023; citirano 30. travnja 2024). Dostupno na: <https://www.ncbi.nlm.nih.gov/books/NBK585113/>
6. Louis ED. Essential tremor. Handb Clin Neurol. 2023;196:389-401.
7. Giroto N, Bogović Crnčić T. Nuklearna medicina za studente preddiplomskih studija. 1. izd. Rijeka: Medicinski fakultet Sveučilišta u Rijeci; 2022. 78, 190, 196-9 str.
8. Dodig D, Kusić Z. Klinička nuklearna medicina. 2. izd. Zagreb: Medicinska naklada; 2012. 47, 201, 208-9 str.
9. Yandrapalli S, Puckett Y. SPECT Imaging. U: StatPearls (mrežne stranice). Treasure Island (FL): StatPearls Publishing; 2024 (ažurirano 3. listopada 2022; citirano 30. travnja 2024). Dostupno na: <https://www.ncbi.nlm.nih.gov/books/NBK564426/>

10. Gopalakrishnan B, Friedman JH. Dopamine Transporter Scan (DAT) in Parkinsonism - a Short Review for Non-Neurologists. R I Med J. 2023 Sep 1;106(8):29-30.
11. Sharp PF, Gemmell HG, Murray AD. Practical Nuclear Medicine. 3. izd. London: Springer; 2005. 239-41 str.
12. Benamer TS, Patterson J, Grosset DG, Booij J, de Bruin K, van Royen E, et al. Accurate differentiation of parkinsonism and essential tremor using visual assessment of [123I]-FP-CIT SPECT imaging: the [123I]-FP-CIT study group. Mov Disord. 2000 May;15(3):503-10.
13. DaTSCAN: EPAR – Product Information (mrežne stranice). European Medicines Agency; 2007 (ažurirano 10. veljače 2022; citirano 28. travnja 2024). Dostupno na: <https://www.ema.europa.eu/en/medicines/human/EPAR/datscan#product-info>
14. Bhattacharjee S, Paramanandam V, Bhattacharya A. Analysis of the Effect of Dopamine Transporter Scan on the Diagnosis and Management in a Tertiary Neurology Center. Neurohospitalist. 2019 Jul;9(3):144-50.
15. Ba F, Martin WR. Dopamine transporter imaging as a diagnostic tool for parkinsonism and related disorders in clinical practice. Parkinsonism Relat Disord. 2015 Feb;21(2):87-94.
16. Castellucci P, Deandreis D, Krizsan A, Mirzaei S, Prior J, Sattler B. European Nuclear Medicine Guide (mrežne stranice). 2. izd. EANM; 2020 (citirano 30. travnja 2024). Dostupno na: <https://nucmed-guide.app/#!/home>
17. Papathanasiou ND, Boutsiadis A, Dickson J, Bomanji JB. Diagnostic accuracy of ¹²³I-FP-CIT (DaTSCAN) in dementia with Lewy bodies: a meta-analysis of published studies. Parkinsonism Relat Disord. 2012 Mar;18(3):225-9.

18. Agarwal S, Biagioni MC. Essential Tremor. U: StatPearls (mrežne stranice). Treasure Island (FL): StatPearls Publishing; 2024 (ažurirano 10. srpnja 2023; citirano 2. svibnja 2024). Dostupno na: <https://www.ncbi.nlm.nih.gov/books/NBK499986/>
19. Jin S, Oh M, Oh SJ, Oh JS, Lee SJ, Chung SJ, et al. Differential Diagnosis of Parkinsonism Using Dual-Phase F-18 FP-CIT PET Imaging. *Nucl Med Mol Imaging*. 2013 Mar;47(1):44-51.
20. Kim YJ, Ichise M, Ballinger JR, Vines D, Erami SS, Tatschida T, et al. Combination of dopamine transporter and D2 receptor SPECT in the diagnostic evaluation of PD, MSA, and PSP. *Mov Disord*. 2002 Mar;17(2):303-12.
21. Palermo G, Giannoni S, Depalo T, Frosini D, Volterrani D, Siciliano G, et al. Negative DAT-SPECT in Old Onset Parkinson's Disease: An Additional Pitfall? *Mov Disord Clin Pract*. 2022 Apr 15;9(4):530-4.
22. Tuma Santos CA, Wallace WD, Kim S, Vijayakumar V. Pitfalls and Artifacts of 123I-Ioflupane SPECT in Parkinsonian Syndromes: A Quality Improvement Teaching Tool. *J Nucl Med Technol*. 2021 Jun;49(2):114-9.
23. Vuletić V. Parkinsonova bolest – nove spoznaje. *Medicus*. 2019;28(1 Neurologija):27-32.
24. Isaacson JR, Brillman S, Chhabria N, Isaacson SH. Impact of DaTscan Imaging on Clinical Decision Making in Clinically Uncertain Parkinson's Disease. *J Parkinsons Dis*. 2021;11(2):885-9.
25. Gayed I, Joseph U, Fanous M, Wan D, Schiess M, Ondo W, et al. The Impact of DaTscan in the Diagnosis of Parkinson Disease. *Clin Nucl Med*. 2015 May;40(5):390-3.

10. ŽIVOTOPIS

Ivona Đolonga rođena je 31. kolovoza 1999. godine u Rijeci. Pohađala je Osnovnu školu Viktora Cara Emina u Lovranu, a paralelno je završila i Osnovnu glazbenu školu Aleksandra Jug-Matić u Rijeci. Srednjoškolsko obrazovanje započela je 2014. godine upisom na opći smjer u Gimnaziji Eugena Kumičića u Opatiji.

Studij Medicine na Medicinskom fakultetu Sveučilišta u Rijeci započela je akademske godine 2018./2019. Tijekom studija dvije je godine obnašala dužnost demonstratora na Zavodu za anatomiju. Sudjelovala je na nekoliko studentskih kongresa i radionica. Nagrađena je Dekanovom nagradom za izvrsnost za akademsku godinu 2021./2022.