Poremećaj čeljusnog zgloba u 12-godišnje bolesnice

Badel, Tomislav; Lajnert, Vlatka; Marotti, Miljenko; Krolo, Ivan; Kovačević Pavičić, Daniela

Source / Izvornik: **Medicina Fluminensis : Medicina Fluminensis, 2008, 44, 91 - 97**

Journal article, Published version
Rad u časopisu, Objavljena verzija rada (izdavačev PDF)

Permanent link / Trajna poveznica: https://urn.nsk.hr/urn:nbn:hr:184:390600

Rights / Prava: In copyright / Zaštićeno autorskim pravom.

Download date / Datum preuzimanja: **2024-05-13**

Repository / Repozitorij:

Repository of the University of Rijeka, Faculty of Medicine - FMRI Repository

UDK 616.314-07-089.23
616.724

Poremećaj čeljusnog zgloba u 12-godišnje bolesnice

Temporomandibular joint disorder in a 12-year-old female patient

Tomislav Badel[1*], Vlatka Lajnert[2], Miljenko Marotti[3], Ivan Krolo[3], Daniela Kovačević Pavičić[2]

[1]Zavod za stomatološku protetiku, Stomatološki fakultet Sveučilišta u Zagrebu

[2]Katedra za stomatološku protetiku, Studij stomatologije, Medicinski fakultet Sveučilišta u Rijeci

[3]Zavod za dijagnostičku i intervencijsku radiologiju, Klinička bolnica Sestre milosrdnice, Zagreb

Prispjelo: 15. 12. 2007.
Prihvaćeno: 10. 3. 2008.

SAŽETAK. ***Uvod:*** Funkcijski poremećaji stomatognatog sustava obuhvaćeni su pod pojmom temporomandibularni poremećaji. Njihova etiologija je multifaktorijalna, a mogući etiološki čimbenici mogu imati različitu važnost u pojedinih bolesnika. Poremećaji čeljusnog zgloba su anteriorni pomak zglobne pločice i osteoartritis. Prevalencija pomaka zglobne pločice u djece i adolescenata je niska, a klinički simptomi su najčešće blago izraženi. ***Prikaz slučaja:*** U ovom radu opisan je klinički slučaj 12-godišnje bolesnice s temporomandibularnim poremećajem, koja je imala kliničke znakove i simptome škljocanja u oba čeljusna zgloba. Uputio ju je ortodont jer je trebala terapiju križnog zagriza. Magnetskom rezonancijom utvrđen je anterioni pomak zglobne pločice bez repozicije u lijevom i s repozicijom zglobne pločice u desnom čeljusnom zglobu. ***Zaključak:*** Bezbolno škljocanje nije dostatan simptom koji bi indicirao liječenje tempromandibularnog poremećaja. Škljocanje je posljedica repozicioniranja zglobne pločice tijekom otvaranja usta i ponovnog vraćanja u anteriono pomaknut položaj tijekom zatvaranja usta. Sve dok ne postoji dokazana povezanost s kauzalnim čimbenicima, nego samo opis brojnih čimbenika rizika, za bolesnika je važno utvrditi odgovarajuću mjeru dijagnostičkih i terapijskih postupaka kojima se može poboljšati funkcija žvačnog sustava. Iako se križni zagriz ne smatra okluzijskom anomalijom povezanom s temporomandibularnim poremećajima, treba provesti vrlo pažljivo ortodontsko liječenje kao oblik definitivne rehabilitacije.

Ključne riječi: čeljusni zglob, magnetska rezonancija, pomak zglobne pločice, temporomandibularni poremećaji

ABSTRACT. ***Introduction:*** Functional disorders of the stomatognathic system are included among temporomandibular disorders (TMDs). There are many etiological factors which can be of different importance for certain patients. Temporomandibular joint (TMJ) disorders include the anterior disc displacement (DD) and/or articular osteoarthritis. The prevalence of displaced TMJ disc in childhood and adolescence is low. The most frequent symptoms are clinically slightly expressed. ***Case report:*** Here, we describe the case of a 12-year-old girl with TMD. The patient reported clinical signs and symptoms (clicking) in TMJs bilaterally and has been referred by the orthodontist because she needed treatment of the cross-bite. The magnetic resonance imaging of the left TMJ showed DD without reduction and DD with reduction in the right TMJ. Painless clicking in the TMJ is an insufficient clinical finding which would require treatment of TMD. ***Conslusions:*** Clicking is the result of articular disc repositioning on mouth opening and its return into the displaced position on mouth closing. So far, there has been only a description of a large number of risk factors and no evidence of the correlation between causal factors. Therefore, for patients' benefit, it is necessary to determine appropriate diagnostic and therapeutic procedures in order to improve the function of the masticatory system. The cross-bite was not an occlusal anomaly associated with TMD, but the orthodontic treatment as a form of definitive rehabilitation of occlusion has to be carried out very carefully.

Key words: disc displacement, magnetic resonance imaging, temporomandibular disorders, temporomandibular joint

Adresa za dopisivanje:
***Doc. dr. sc. Tomislav Badel,**
Zavod za stomatološku protetiku,
Stomatološki fakultet Sveučilišta u Zagrebu,
Gundulićeva 5, 10 000 Zagreb, Hrvatska,
tel. ++3851 48 02 125; faks ++3851/48 02 159
e-mail: badel@sfzg.hr

http://hrcak.srce.hr/medicina

UVOD

Temporomandibularni poremećaji su skup kliničkih simptoma poremećaja funkcije u žvačnim mišićima i čeljusnim zglobovima iz skupine muskuloskeletnih poremećaja. Dominantne tegobe bolesnika s temporomandibularnim poremećajima su: bolovi u području čeljusnih zglobova i/ili žvačnih mišića, smanjeno otvaranje usta, odnosno pomičnost donje čeljusti, te patološki zvukovi u čeljusnim zglobovima. Razlikuju se pojedine dijagnoze temporomandibularnih poremećaja. Osim mišićnog poremećaja (tj. poremećaja žvačnih mišića) postoje i poremećaji čeljusnog zgloba: diskopatija (anteriorni pomak zglobne pločice) i osteoartritis. Pojedine dijagnoze mogu biti prisutne kod istoga bolesnika, neovisno jedne o drugima[1-3].

Etiologija temporomandibularnih poremećaja uglavnom je nepoznata, a po multifaktorijalnoj etiološkoj teoriji postoji veći broj potencijalnih etioloških čimbenika koji u pojedinih bolesnika mogu imati različitu važnost. Istraživanja temporomandibularnih poremećaja utvrdila su visoku prevalenciju kliničkih simptoma, a relativno nisku potrebu za liječenjem[4,5].

Znaci i simptomi temporomandibularnih poremećaja utvrđeni su u svim dobnim skupinama, ali najčešće između 18. i 40. godine života, uglavnom ženske populacije[6,7]. Ukazivanjem na potrebu razvijanja samosvijesti o oralnom zdravlju, bolesnici sve više zamjećuju zdravstvene poteškoće uzrokovane temporomandibularnim poremećajima, kao i potrebu njihova liječenja. Prepoznata je i zasebna podskupina bolesnika dječje i adolescentske dobi[8-12].

Magnetska rezonancija je kao visokospecifična radiološka metoda ponajviše objasnila simptomatologiju diskopatije čeljusnog zgloba, jer omogućuje prikaz mekih tkiva bez izlaganja ioniziranom zračenju[7,13-15].

Prikazan je klinički slučaj 12-godišnje bolesnice s kliničkim znacima i simptomima poremećaja čeljusnog zgloba, koja je trebala ortodontsku terapiju jednostranog križnog zagriza. Svrha rada je opis dijagnostičke važnosti magnetske rezonancije za pravodobno otkrivanje, procjenu važnosti kliničkih simptoma i znakova temporomandibularnih poremećaja.

Temporomandibularni poremećaji su funkcijski poremećaji stomatognatog sustava i uključuju anteriorni pomak zglobne pločice i osteoartritis. Trećina pa do polovine odrasle populacije ima najmanje jedan subjektivni simptom, a više od polovine klinički pregledanih pacijenata ima najmanje jedan klinički znak temporomandibularnih poremećaja.

PRIKAZ SLUČAJA

Zavodu za stomatološku protetiku Stomatološkog fakulteta u Zagrebu obratila se za pomoć majka čiju je 12-godišnju kćer uputio stomatolog specijalista ortodoncije. Bolesnicu je na liječenje okluzijske anomalije jednostranog križnog zagriza prethodno uputio njen primarni stomatolog. Ortodont je bio u nedoumici kakav bi utjecaj imao fiksni ortodontski aparat na prisutne disfunkcijske simptome u stomatognatom sustavu: škljocanje u lijevom čeljusnom zglobu kod otvaranja i zatvaranja usta te ponekad škljocanje i u desnom čeljusnom zglobu. Simptomi su se javili iznenada prije pet mjeseci bez objašnjiva razloga nastanka.

KLINIČKA DIJAGNOSTIKA

Kliničkim pregledom utvrđena je fiziološka pokretljivost donje čeljusti pomoću pomične mjerke (aktivno otvaranje usta iznosilo je 55 mm, pasivno otvaranje usta iznosilo je 59 mm) bez bolova tijekom njihova izvođenja. Izometričkim ispitivanjem isključeni su znakovi poremećaja žvačnih mišića. Sukladno RDC/TMD kriterijima i manualnom funkcijskom analizom provedena je specifična klinička dijagnostika temporomandibularnih poremećaja[16,17]. Dinamičkim kompresijama potvrđeno je recipročno škljocanje u lijevom čeljusnom zglobu, a pasivnim kompresijama utvrđena je bolna osjetljivost bilaminarne zone, što je povezano s anteriornim pomakom zglobne pločice.

OKLUZIJSKI STATUS

Bolesnica je imala sanirane zube, što je i preduvjet za ortodontsko liječenje, a zbog obrnutog prijeklopa stražnjih i dijela prednjih zubi lijeve strane – križnog zagriza. Etiopatogenezu križnog zagriza objašnjava nepodesna navika bolesnice – voli ležati na toj strani lica i često je pod lijevu stranu donje čeljusti stavljala ruku. Iako je bolesnica izgubila pojedine zube prije dulje vremena, njezina okluzija svrstana je u klasu I. po Angleu (Slike 1a, 1b, 2). Vertikalna okluzijska dimenzija bila je osigurana u habitualnoj okluziji, a bolesnica nije imala znakove patološkog trošenja tvrdih zubnih tkiva (bruksizma). Dinamička okluzija tijekom kretnji donje čeljusti vođena je očnjacima i prednjim zubima bez hiperbalansa i interferentnih okluzijskih dodira.

DEFINITIVNA DIJAGNOZA

U svrhu potvrde kliničke dijagnoze bolesnica je snimila čeljusne zglobove magnetskom rezonancijom. S obzirom na biomehaniku čeljusnog zglo-

Slika 1. Bolesnica u habitualnoj okluziji (a). Križni zagriz od zuba 22 distalno na lijevoj strani gornje čeljusti (b)
Figure 1. *The patient in bite of convenience (a). Cross-bite distal from 22 on left side of the maxilla (b)*

ba, za dijagnostiku je bitan prikaz zglobne pločice (*discus articularis*) u položaju zatvorenih i otvorenih usta. Utvrđen je anteriorni pomak zglobne pločice bez repozicije u lijevom i pomak s repozicijom u desnom čeljusnom zglobu (slike 3, 4).

Bez obzira na neophodan početak daljnje ortodontske terapije koja bi se trebala provesti bez obzira na prisutnost simptoma i znakova diskopatije čeljusnoga zgloba, podučena je da nepotrebno ne opterećuje čeljusne zglobove, npr. žvakaćom gumom, prejakim istezanjem usta (npr. kod zijevanja) i dugotrajno otvorenim ustima (npr. tijekom stomatološkog liječenja), kao i intenzivnim žvakanjem hrane tvrde konzistencije. Isto je tako jednostavnim vježbama istezanja i razgibavanja donje čeljusti moguće poboljšati poremećeno funkcijsko stanje čeljusnog zgloba.

U studiji je opisan klinički slučaj 12-godišnje bolesnice s temporomandibularnim poremećajem i križnim zagrizom, za koji je indicirano pažljivo ortodontsko liječenje kao oblik definitive rehabilitacije. Križni zagriz se ne smatra okluzijskom anomalijom povezanom s temporomandibularnim poremećajima, ali je za bolesnika od iznimne važnosti utvrditi odgovarajuću mjeru dijagnostičkih i terapijskih postupaka kojima se može poboljšati funkcija žvačnog sustava.

RASPRAVA

Odrasla populacija u rasponu od oko trećine pa do polovine pokazuje najmanje jedan subjektivni simptom, a više od polovine klinički pregledanih ispitanika ima najmanje jedan klinički znak temporomandibularnih poremećaja. Potreba za liječenjem simptomatskih osoba manja je od 10%[3,4,6,18].

Učestalost temporomandibularnih poremećaja mala je u djece predškolskog uzrasta, a povećava se s godinama života. Razlika među spolovima nije izražena kao u odraslih[9]. U adolescentskoj dobi kod 35-62%

Slika 2. Ortopantomogramski prikaz zubi
Figure 2. *Panoramic radiograph of the teeth*

ispitanika utvrđen je barem jedan znak ili simptom temporomandibularnih poremećaja, ali su oni uglavnom umjereni i nisu trajnog intenziteta. Bolesnici te dobne skupine najčešće su s kliničkom slikom bez bolova, što ne zahtijeva inicijalnu terapiju[6-8,19,20]. Effenberger i sur.[21] utvrdili su da je u populaciji djece i adolescenata najčešća dijagnoza temporomandibularnoga poremećaja bio anteriorni pomak zglobne pločice s repozicijom (7,4% ispitanika), i u slučaju samo jednog ispitanika anterioni pomak zglobne pločice bez repozicije (0,2%). Slater i sur.[22] utvrdili su da prevalencija anteriornog pomaka zglobne pločice s repozicijom raste s porastom dobi u skupini djece i adolescenata, ali nema statističke razlike u prevalenciji između podskupine 18-godišnjih adolescenata te dviju dobnih skupina ispitanika odraslih u dobi prosječno 21,9 i 43,5 godina.

Nastanak križnog zagriza može imati u etiološkoj podlozi zaostajanje razvoja gornje čeljusti uzrokovano npr. nepodesnim navikama. Iako se okluzijski odnosi smatraju jednim od potencijalnih etioloških čimbenika nastanka i razvoja svih oblika temporomandibularnih poremećaja, rezultati novijih istraživanja isključuju kauzalnu povezanost[23,24]. Tijekom praćenja bolesnika starih u prosjeku 9,3 godine utvrđeno je na temelju magnetske rezonancije da nema povezanosti između jednostranog križnog zagriza i anteriornog pomaka zglobne pločice[25].

U bolesnika s prisutnim znacima temporomandibularnih poremećaja brojni oblici poremećaja okluzijskih odnosa antagonističkih zubi – malokluzija – otežavaju okluzijsko liječenje. Zbog nepovoljnog utjecaja malokluzije na stomatognati sustav preporuča se ortodontsko liječenje, osobito u periodu rasta i razvoja djece. Uslijed te anomalije nepovoljni biomehanički odnosi unutar stomatognatog sustava objašnjavaju se mogućim kompenzacijskim procesima remodelacije kondila i zglobne jamice[25]. Nije potvrđena međusobna etiološka ovisnost okluzije i nastanka pomaka zglobne pločice, kao ni uzrokovanje temporomandibularnih poremećaja stomatološkim restauracijskim, ortodontskim ili protetskim liječenjem[26-28]. Slater i sur. ipak ukazuju da su rizici nastanka anteriornog pomaka zglobne pločice s repozicijom kod djece i adolescenata veći u slučaju spominjanja ortodontske terapije u anamnezi i povećana prijeklopa zubi, neovisno o njihovoj dobi[22].

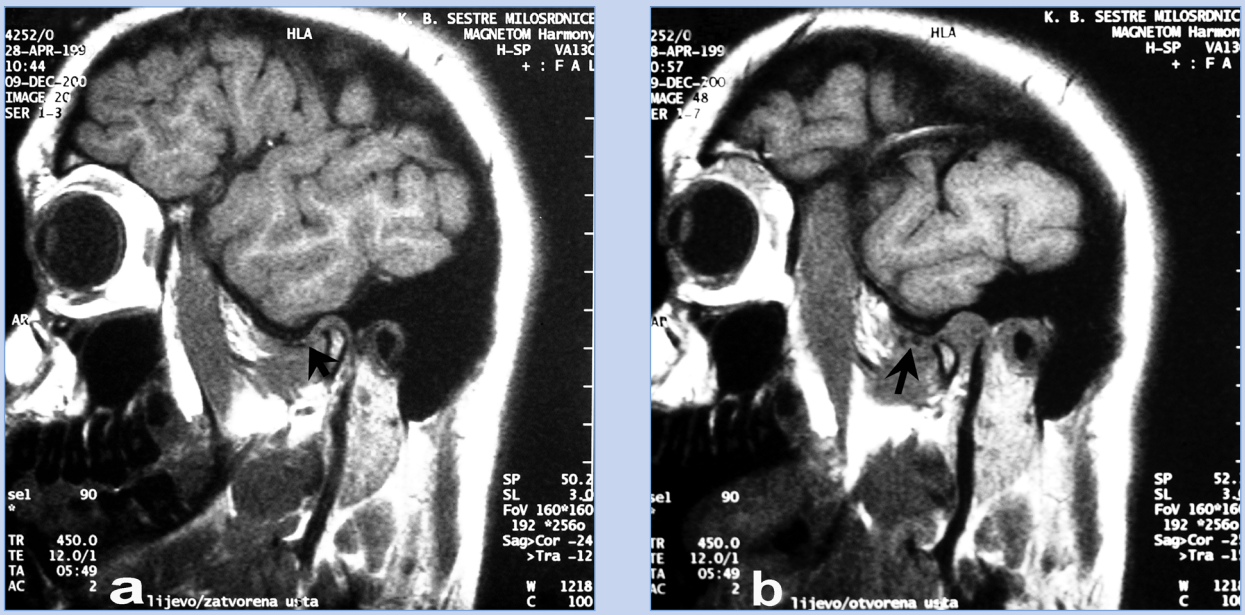

Slika 3. Prikaz lijevog čeljusnog zgloba magnetskom rezonancijom u položaju zatvorenih (a) i otvorenih (b) usta – anteriorni pomak zglobne pločice bez repozicije (strjelicom označena zglobna pločica)

Figure 3. *Magnetic resonance imaging of the left temporomandibular joint in the of closed (a) and open (b) mouth position – anterior disc displacement without reduction (the disc marked)*

Kod bolesnika sa znacima i simptomima temporomandibularnih poremećaja treba procijeniti disfunkcijsku važnost malokuzije za stomatognati sustav, izbor dijagnostičkih postupaka i potrebe za prethodnom inicijalnom terapijom[29]. Na temelju utvrđene velike fluktuacije pojedinih simptoma tijekom longitudinalnih praćenja ispitanika, moguće je iščezavanje simptoma, pa i bolova uzrokovanih diskopatijom čeljusnog zgloba i bez inicijalne terapije (npr. okluzijske udlage)[30].

Klinička dijagnostika poremećaja čeljusnog zgloba treba prethoditi radiološkoj dijagnostici, jer je zahvaljujući neinvazivnosti magnetske rezonancije utvrđen anteriorni pomak zglobne pločice u oko trećine asimptomatskih ispitanika odrasle populacije[31].

Zaključno, kliničko stanje čeljusnih zglobova nije stvaralo znatnije ograničenje fiziološke funkcije stomatognatog sustava, pa je u kliničkom slučaju opisane bolesnice indicirano ortodontsko liječenje križnog zagriza.

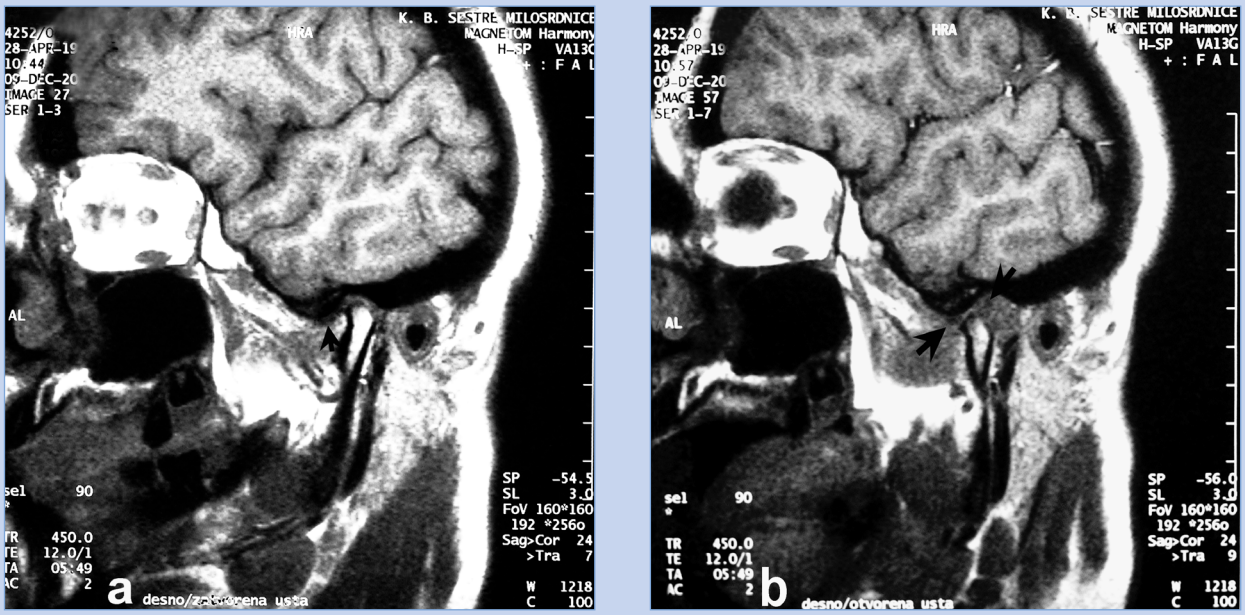

Slika 4. Anterioni pomak zglobne pločice s repozicijom na prikazu desnog čeljusnog zgloba magnetskom rezonancijom u položaju zatvorenih (a) i otvorenih (b) usta (označeno strjelicama)

Figure 4. *Anterior disc displacement with reduction in the of closed (a) and open (b) mouth position in the right temporomandibular joint seen by magnetic resonance imaging (arrows)*

LITERATURA

1. Okeson JP. Temporomandibular disorders. Guidelines for classification, assessment, and management. Chicago: Quintessence 1996:1-60.
2. Palla S. Myoarthropatischer Schmerz: oft verkannt. Schmerz 2003;17:425-31.
3. Badel T, Pandurić J, Marotti M, Krolo I. Funkcijski poremećaji u žvačnomu sustavu. Med Jadertina 2005;35:81-6.
4. Mikić V, Gržić R, Kovačević Pavičić D, Antonić R, Fugošić V. Etiologija temporomandibularnih poremećaja. Medicina 2006;42:237-42.
5. Greene CS. Concepts of TMD Etiology: Effects on Diagnosis and Treatment. In: Temporomandibular disorders. Laskin DM, Green CS, Hylander WL (eds). An Evidence-Based Approach to Diagnosis and Treatment. Chicago: Quintessence, 2006:219-28.
6. Badel T, Pandurić J, Marotti M. Temporomandibularni poremećaji s aspekta javnoga zdravstva. Hrvatski časopis za javno zdravstvo (online časopis). 2006;7 (Assessed 02.02. 2008. at http://www.hcjz.hr/clanak.php?id=12937)
7. Badel T. Temporomandibularni poremećaji i stomatološka protetika. Zagreb: Medicinska naklada, 2007: 115-6.
8. Nilner M, Kopp S. Distribution by age and sex of functional disturbances and diseases of the stomatognathic system in 7-18 year olds. Swed Dent J 1983;7:191-8.
9. Nilner M. Functional Disturbance and Diseases in the Stomatognathic System among 7- to 18-Year-Olds. J Craniomandib Pract 1985;3:358-367.
10. Liljeström M-R, Jämsä T, Le Bell Y, Alanen P, Anttila P, Metsähonkala L et al. Signs and symptoms of temporomandibular disorders in children with different types of headache. Acta Odontol Scand 2001;59:413-7.

11. Egermark I, Carlsson GE, Magnusson T. A 20-year longitudinal study of subjective symptoms of temporomandibular disorders from childhood to adulthood. Acta Odontol Scand 2001;59:40-8.
12. Magnusson T, Helkimo M. In: Pediatric Dentistry – a clinical approach. Koch G, Poulsen S (eds). Copenhagen: Munksgaard, 2001:411-20.
13. Hugger A. Bildgebende Diagnostik bei Schmerzsymptomatik im Kiefergelenkbereich. Schmerz 2002;16:355-64.
14. Larheim TA. Role of magnetic resonance imaging in the clinical diagnosis of the temporomandibular joint. Cells Tissues Organs 2005;180:6-21.
15. Larheim TA, Westesson P-L. TMJ Imaging. In: Temporomandibular Disorders. An Evidence-Based Approach to Diagnosis and Treatment. Laskin DM, Green CS, Hylander WL (eds). Chicago: Quintessence, 2006:149-79.
16. Dworkin SF, LeResche L. Research diagnostic criteria for temporomandibular disorders: Review, criteria, examinations and specifications, critique. J Craniomandib Disord Facial Oral Pain 1992;6:301-55.
17. Bumann A, Lotzmann U. Funktionsdiagnostik und Therapieprinzipien. Stuttgart: Thieme Verlag, 2000:53-140.
18. De Boever JA, Carlsson GE. Etiology and Differential Diagnosis. In: Zarb GA, Carlsson GE, Sessle BJ, Mohl ND, ur. Temporomandibular Joint and Masticatory Muscle Disorders. Copenhagen: Munksgaard, 1994;171-87.
19. Kopp S, Hirsch H, Sebald WG, Plato G, Langbein U, Graf H. Funktionsbefunde im kraniomandibulären System (CMS) bei Kindern im Alter von 5–9 Jahren. Manuelle Medizin 2002;40:297-305.
20. Bonjardim LR, Gaviao MBD, Carmagnani FG, Pereira LJ, Castelo PM. Signs and symptoms of temporomandibular joint dysfunction in children with primary dentition. J Clin Pediatr Dent 2003;28:53-8.
21. Effenberger, Krizmanic T, Schiffner U. Prävalenz kraniomandibulärer Dysfunkction bei Hamburger Kindern und Jugendlichen. Dtsch Zahnärztl Z 2006;61:373-6.
22. Slater JJRH, Lobbezoo F, Onland-Moret NC, Naeije M. Anterior disc displacement with reduction and symptomatic hypermobility in the human temporomandibular joint: prevalence rates and risk factors in children and teenagers. J Orofac Pain 2007;21:55-62.
23. Molin C. From Bite to Mind – A Personal and Literature Review. Int J Prosthod 1999;12:279-88.
24. Gesch D, Bernhardt O, Kirbschus A. Association of malocclusion and functional occlusion with temporomandibular disorders (TMD) in adults: a systematic review of population-based studies. Quintessence Int 2004;35:211-21.
25. Pellizoni SEP, Saloni MAC, Juliano Y, Guimarães AS, Alonso LG. Temporomandibular joint disc position and configuration in children with functional unilateral posterior crossbite: A magnetic resonance imaging evaluation. Am J Orthod Dentofacial Orthop 2006;129:785-93.
26. Henrikson T, Nilner M. Temporomandibular disorders, occlusion and orthodontic treatment. J Orthod 2003;30:129-37.
27. Luther F. Orthodontics and the temporomandibular joint: Where are we now? Part 2. Functional occlusion, malocclusion, and TMD. Angle Orthod 1998;68:305-18.
28. Türp JC, Strub JR. Prosthetic rehabilitation in patients with temporomandibular disorders. J Prosthet Dent 1996;76:418-23.
29. Kuttila M, Le Bell Y, Alanen P. The concepts prevalence, need for treatment, and prevention of temporomandibular disorders: a suggestion for terminology. Acta Odontol Scand 1996;54:332-6.
30. Magnusson T, Egermark I, Carlsson GE. A longitudinal epidemiologic study of signs and symptoms of temporomandibular disorders from 15 to 35 years of age. J Orofac Pain 2000;14:310-9.
31. Haiter-Neto F, Hollender L, Barclay P, Maravilla KR. Disk position and the bilaminar zone of the temporomandibular joint in asymptomatic young individuals by magnetic resonance imaging. Oral Surg Oral Med Oral Pathol Oral Radiol Endod 2002;94:372-8.