

Kirurško zbrinjavanje kasnih komplikacija nakon endovaskularnog liječenja aneurizme abdominalne aorte

Kovačević, Miljenko; Kovač, Lovro; Tkalčić, Lovro

Source / Izvornik: **Medicina Fluminensis : Medicina Fluminensis, 2024, 60, 136 - 143**

Journal article, Published version

Rad u časopisu, Objavljena verzija rada (izdavačev PDF)

https://doi.org/10.21860/medflum2024_316228

Permanent link / Trajna poveznica: <https://um.nsk.hr/um:nbn:hr:184:603852>

Rights / Prava: [Attribution 4.0 International](#) / [Imenovanje 4.0 međunarodna](#)

Download date / Datum preuzimanja: **2024-07-17**



Repository / Repozitorij:

[Repository of the University of Rijeka, Faculty of Medicine - FMRI Repository](#)



Kirurško zbrinjavanje kasnih komplikacija nakon endovaskularnog liječenja aneurizme abdominalne aorte

Surgical Management of Late Complications After Endovascular Treatment of Abdominal Aortic Aneurysm

Miljenko Kovačević¹, Lovro Kovač^{2*}, Lovro Tkalčić³

¹ Klinički bolnički centar Rijeka, Klinika za kirurgiju, Zavod za vaskularnu kirurgiju, Rijeka, Hrvatska

² Klinički bolnički centar Rijeka, Klinika za kirurgiju, Zavod za ortopediju i traumatologiju, Rijeka, Hrvatska

³ Sveučilište u Rijeci, Fakultet zdravstvenih studija, Katedra za radiološku tehnologiju, Rijeka, Hrvatska

Sažetak. Aneurizma abdominalne aorte (AAA) čest je problem u starije populacije, a rizik rupture korelira s promjerom aneurizme. Tradicionalno su se bolesnici s aneurizmom abdominalne aorte većeg promjera liječili otvorenim kirurškim tehnikama, dok u posljednjih 20 godina pratimo porast korištenja tehnike endovaskularnog popravka aneurizme aorte (EVAR-a), koja uključuje postavljanje protetskog nepropusnog grafta unutar lumena abdominalne aorte s ciljem isključenja aneurizme iz protoka i sprječavanja rupture. Sigurnosni profil i dugoročni podatci metode EVAR rezultirali su značajnim porastom korištenja EVAR-a, unatoč studijama koje dugoročnim praćenjem nisu pokazale bolje preživljavanje ili kvalitetu života. Zbog porasta broja bolesnika liječenih EVAR-om, očekujemo porast broja komplikacija i potrebu za sekundarnim intervencijama. U najčešće komplikacije nakon EVAR-a ubrajamo *endoleak*, migraciju stent-grafta, kinking-proteze, trombozu te infekciju grafta. Sekundarne komplikacije prvenstveno treba zbrinjavati endovaskularno, no kasne komplikacije koje zahtijevaju otvorenu kiruršku operaciju možemo očekivati u do 9 % bolesnika kojima je učinjen EVAR. Operacije aneurizme abdominalne aorte nakon nezadovoljavajućeg rezultata EVAR-a prati veći broj komplikacija, zbog atrofije zida aorte, periaortalne upale i fibroze te otežanog postizanja proksimalne i distalne vaskularne kontrole zbog pozicije stent-grafta, što često zahtijeva suprarenalno klemanje. Otvorena kirurgija gotovo je uvijek potrebna kod sekundarne rupture AAA, ako endovaskularne opcije odmah nisu dostupne ili tehnički moguće, kao i kod infekcije grafta, gdje je poželjna potpuna ekstrakcija protetskog materijala. Ključno je praćenje bolesnika nakon EVAR-a te pravovremeno i elektivno zbrinjavanje komplikacija.

Ključne riječi: aneurizma abdominalne aorte; *endoleak*; endovaskularni popravak aneurizme; kompjutorizirana tomografska angiografija; stent

Abstract. Abdominal aortic aneurysm (AAA) is more common in the elderly population, and the risk of rupture correlates with the diameter of the aneurysm. Traditionally, patients with larger AAA were treated with open surgical techniques, but over the last 20 years, there has been an increase in the use of the endovascular aneurysm repair technique (EVAR), which involves placing a prosthetic impermeable graft within the lumen of the abdominal aorta to exclude the aneurysm from circulation and prevent rupture. The safety profile and long-term data of the EVAR method have resulted in a significant increase in the use of EVAR, despite studies that have not shown better survival or quality of life with long-term follow-up. Due to the increasing number of patients treated with EVAR, we expect an increase in the number of complications and the need for secondary interventions. The most common complications after EVAR include *endoleak*, stent graft migration, kinking of the prosthesis, thrombosis, and graft infection. Complications secondary to EVAR should primarily be managed endovascularly, but late complications requiring open surgery can be expected in up to 9% of patients who have undergone EVAR. Surgeries of the abdominal aorta secondary to failed EVAR are accompanied by a greater number of complications than the primary open procedures. Open surgery is almost always necessary for secondary rupture

***Dopisni autor:**

Lovro Kovač, dr. med.

Klinički bolnički centar Rijeka,

Klinika za kirurgiju, Zavod za ortopediju i traumatologiju

Krešimirova 42, 51000 Rijeka, Hrvatska

E-mail: klovro700@gmail.com

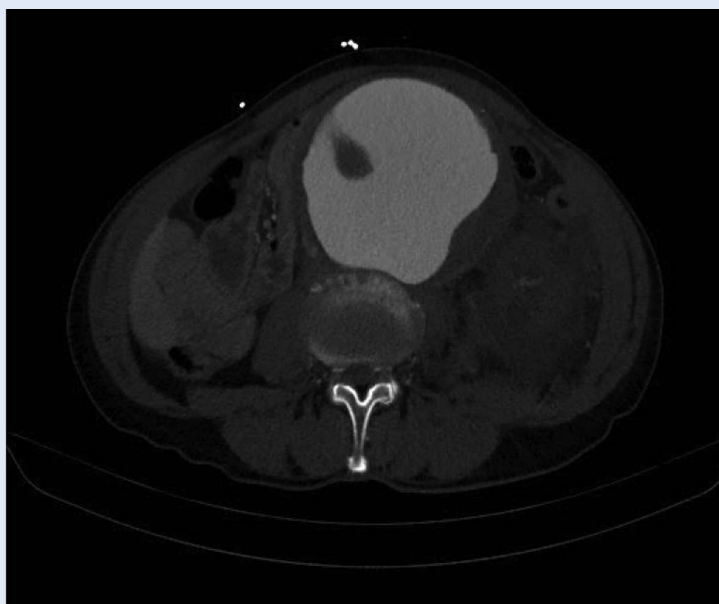
<http://hrcak.srce.hr/medicina>

of AAA if endovascular options are not immediately available or technically feasible, as well as for graft infection, where complete extraction of the prosthetic material is desirable. The monitoring of patients after EVAR and the timely and elective management of complications are crucial.

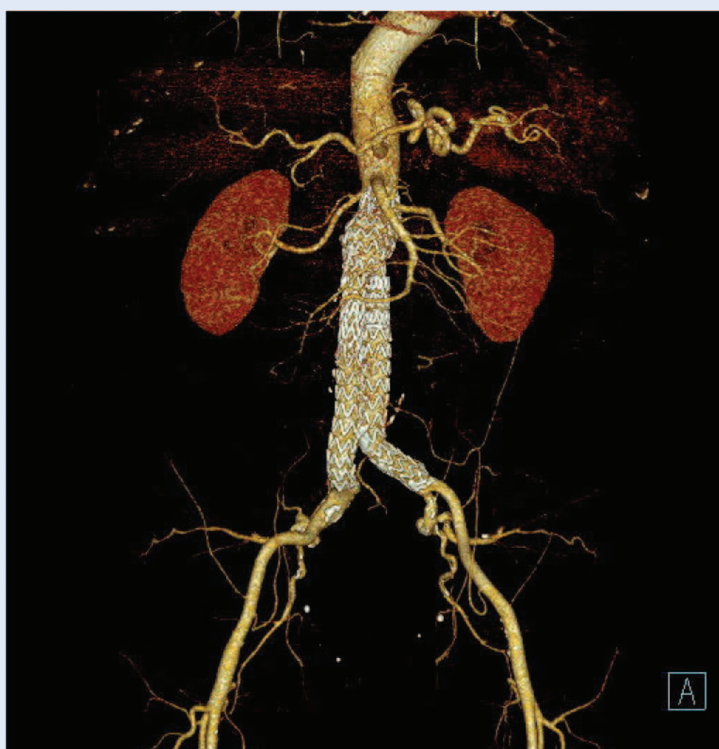
Keywords: Aortic Aneurysm, Abdominal; Computed Tomography Angiography; Endoleak; Endovascular Aneurysm Repair; Stents

UVOD

Aneurizma abdominalne aorte (engl. *Abdominal aortic aneurysm*; AAA) čest je problem u starije populacije, a rizik rupture korelira s promjerom aneurizme^{1,2} (Slika 1). Liječenje AAA indicirano je u bolesnika sa simptomatskim aneurizmama, a u asimptomatskih bolesnika – ako je aneurizma šira od 5,5 cm u muškaraca ili 5 cm u žena te ako pratimo dinamiku porasta aneurizme od 5 mm u šest mjeseci^{3,4}. Tradicionalno se AAA liječi otvorenom kirurškom operacijom, počevši od prve zamjene AAA aortnim homograftom (*Dubost*, 1951.)⁵, dok prve publikacije o endovaskularnom liječenju AAA stent-graftovima nalazimo 90-tih godina (*Volodos* i *Parodi*), kada započinje era razvoja metoda s manjom smrtnosti u odnosu na otvorenu kiruršku operaciju^{6,7}. Endovaskularni popravak aneurizme aorte (EVAR) uključuje postavljanje protetskog nepropusnog grafta unutar lumena abdominalne aorte (Slika 2) ili drugog procesa koji prijete integritetu stijenke aorte. Komponente endografta komprimirane su u mehanizmu za isporuku proteze, a dovode se na mjesto aneurizme transluminalno, pristupom kroz femoralne arterije. Jednom postavljen, stent-graft se expandira do kontakta sa stijenkom aorte i/ili ilijačnih arterija, čime se krv preusmjeri kroz stent-graft, a iz protoka isključuje stijenka aneurizme, s ciljem sprječavanja rupture⁸. Nakon uvođenja nove metode uslijedio je brz razvoj tehnika endovaskularnog popravka aneurizme aorte, koji je promijenio način zbrinjavanja bolesnika s aneurizmom abdominalne aorte⁹. Već 2000. godine *Food and Drug Administration* (FDA) odobrava korištenje endovaskularnih graftova za liječenje AAA te se iduće tri godine registrom *Medicare* bilježi udio od 41 % elektivnih bolesnika s aneurizmom abdominalne aorte liječenih EVAR-om, dok



Slika 1. CT angiografija, sagitalni presjek – aneurizma abdominalne aorte



Slika 2. VRT rekonstrukcija – EVAR

U najčešće komplikacije nakon EVAR-a ubrajamo *endo-leak*, migraciju stent-grafta (te posljedični *endoleak*), kinking-proteze s posljedičnom stenozom koja je prekursor tromboze i infekciju grafta.

se u istom razdoblju prati i smanjenje smrtnosti bolesnika s aneurizmom abdominalne aorte s 5 % na 3,7 %⁸. Idući izazov u liječenju bolesnika s aneurizmom abdominalne aorte bilo je smanjenje smrtnosti od rupturirane aneurizme abdominalne aorte (rAAA). Stopa smrtnosti kod rAAA ovisi o vremenu dolaska pacijenta u tercijarnu ustanovu, a prelazi 80 % za pacijente koji se nalaze izvan bolnice¹⁰. EVAR se pokazao kao izvrsna metoda u liječenju anatomski kompatibilnih bolesnika s rupturiranom aneurizmom abdominalne aorte, s 25 % manjom stopom mortaliteta u odnosu na otvorenu kirurgiju¹¹, ali u skupini bolesnika anatomski pogodnih za EVAR te u centrima koji imaju hibridnu kiruršku salu i velik broj endovaskularnih zahvata¹². Današnji stent-graftovi svrstavaju se u treću generaciju, a provedeno je nekoliko studija kojima su uspoređivane endovaskularne i otvorene kirurške metode liječenja elektivnih bolesnika s aneurizmom abdominalne aorte. Tri do sad najveće provedene studije (EVAR-1¹³, DREAM¹⁴ i OVER¹⁵) pokazale su manji perioperativni mortalitet u odnosu na otvoreni kirurški popravak aneurizme aorte kod elektivnih zahvata, a razlika je posebno naglašena u skupini bolesnika visokorizičnih za operaciju (4,7 % naspram 19,2 %)¹⁶, što se veže uz manji gubitak krvi i izostanak klemanja aorte. U literaturi nalazimo i dugoročne podatke o sigurnosnom profilu EVAR-a. Studija autora *Snoj i sur.*¹⁷ potvrđuje održivost metode praćenjem pacijenata do 17 godina od izvođenja EVAR-a, no naglašava potrebu za redovnim doživotnim kontrolama⁴. CT se smatra zlatnim standardom za praćenje bolesnika nakon učinjenog EVAR-a, no zbog veće incidencije abdominalnih karcinoma u bolesnika s aneurizmom abdominalne aorte liječenih EVAR-om¹⁸, ultrazvuk se smatra vrijednom alternativom. Iako je UZV inferioran CT angiografiji u detekciji perzistentnog protoka u aneurizmatskoj vreći (tzv. *endoleak*), podjednako je osjetljiv za detekciju porasta aneurizmatske vreće, što je najvažniji parametar u predikciji sekundarne rupture^{19, 20}. Za isključenje AAA iz protoka ključno je postići dobru proksimalnu i distalnu zonu brtvljenja (*sealing zone*) između grafta i stijenke te su tijekom godina razvoja EVAR-a definirani generalni anatomski kriteriji koje bolesnik mora zadovoljiti.

Proksimalna širina zdravog segmenta aorte (između aneurizme i renalnih arterija) mora biti između 18 i 32 mm te dužine barem 10 mm, a pod kutom od 45 do 60° (ovisno o stent-graftu) u odnosu na aneurizmu. Širina zajedničke ilijačne arterije (najčešće distalne zone brtvljenja) mora biti do 22 mm te minimalna širina vanjske ilijačne arterije (zbog prolaska mehanizma za postavljanje grafta) od 7 mm. Ako proksimalna zona postavljanja grafta obuhvaća visceralne grane, koristi se kirurška metoda *debranching* ili dodatni stent-graftovi postavljeni u grane (metoda *chimney*) te fenestrirani ili *branched* stent-graftovi, što dodaje na kompleksnosti zahvata i povećava broj komplikacija^{4, 21}, u prvom redu zbog neadekvatnog brtvljenja koje rezultira *endoleakom*. Kratak ili izrazito koničan vrat aneurizme, cirkularni kalcifikati stijenke ili opsežni meki plakovi i muralni trombi u području vrata, kao i izrazita angulacija između vrata i aneurizme te uzak lumen pristupnih arterija trebali bi liječenje usmjeriti prema otvorenom kirurškom zahvatu, zbog velikog rizika od neuspješnog postavljanja EVAR-a⁴.

Sigurnosni profil i dugoročni podatci metode EVAR rezultirali su značajnim porastom korištenja EVAR-a te se u SAD-u gotovo polovina bolesnika s aneurizmom abdominalne aorte liječi EVAR-om⁴, a u nekim je centrima otvorena kirurgija rezervirana samo za bolesnike čija je anatomija izrazito nepovoljna za postavljanje stent-grafta^{9, 22}, dok registrom *Medicare* pratimo 80-postotno smanjenje frekvencije otvorenog popravka aneurizma aorte u drugom desetljeću 21. stoljeća²³.

Ipak, studije koje uspoređuju EVAR i otvorenu kiruršku operaciju AAA nisu pokazale bolje preživljavanje ili kvalitetu života nakon četiri godine između bolesnika liječenih EVAR-om u odnosu na otvoreni kirurški zahvat¹³, dok je studija autora *Patel i sur.*²⁴ koja prati bolesnike tijekom 15 godina, pokazala bolje preživljavanje pacijenata kojima je učinjena otvorena operacija, odnosno veći broj sekundarnih ruptura AAA u skupini kojoj je učinjen EVAR (13 naspram 2). Iako se danas zbog smanjenog promjera mehanizma za postavljanje stent-grafta i razvoja perkutanih uređaja za zatvaranje mjesta punkcije EVAR u dvije trećine bolesnika može izvesti potpuno perkutano, treba naglasiti da se u do 10 % pacijenata zahvat kon-

vertira na otvoreni kirurški zahvat, stoga se preporučuje izvođenje metode u većim ustanovama s vaskularno-kirurškom potporom^{17, 25}. Iako EVAR ima prednost u vidu manjeg perioperativnog morbiditeta i mortaliteta, povezan je s većom frekvencijom kasnih sekundarnih reintervencija²⁶.

Metoda EVAR pokazuje 30-dnevni mortalitet od 1 do 2,6 %, s tendencijom pada u novijim studijama^{17, 27}, no *endoleak* i potrebe za reintervencijama i dalje predstavljaju izazov nakon EVAR-a. Do 25 % bolesnika treba sekundarne intervencije, što naglašava važnost adekvatnog praćenja bolesnika nakon EVAR-a s ciljem sprječavanja kasnih komplikacija, od kojih najveći mortalitet nosi sekundarna ruptura aneurizme¹⁷.

Iako postoje anatomske kriterije za postavljanje stent-grafta, u praksi se EVAR izvodi i kod bolesnika sa suboptimalnim anatomske odnosima. Određeni udio pacijenata ne zadovoljava kriterije specifične za pojedini stent-graft, što predstavlja povećan rizik za neadekvatno isključivanje aneurizme iz protoka^{1, 28}. Budući da uspjeh EVAR metode ovisi o redovitom praćenju bolesnika¹⁷, kao relativnu kontraindikaciju treba uzeti i nevoljkost bolesnika prema postproceduralnom oslikavanju (CT-u), koje nije potrebno nakon otvorene kirurške operacije⁴.

Zbog porasta broja bolesnika liječenih EVAR-om, posebno bolesnika s izazovnim anatomske odnosima, očekujemo porast kasnih komplikacija i potrebu za sekundarnim intervencijama kao novi izazov za vaskularne kirurge, intervencijske radiologe i kardiologe te druge liječnike uključene u praćenje bolesnika s aneurizmom abdominalne aorte.

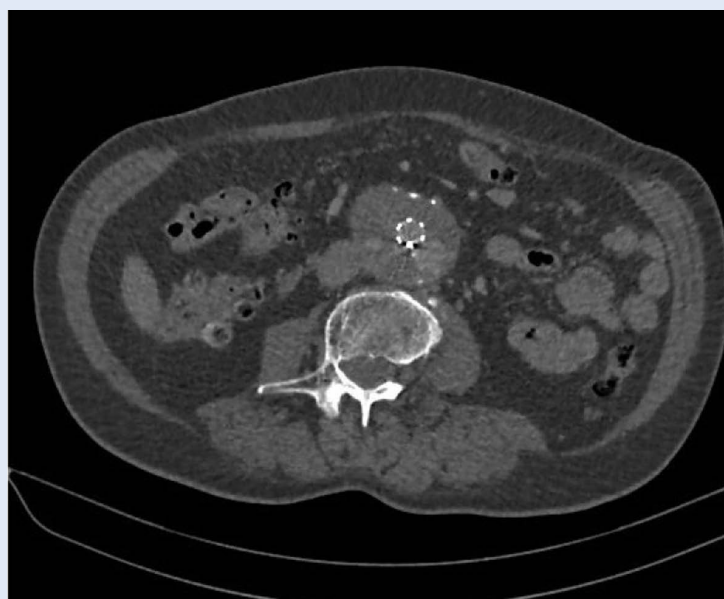KOMPLIKACIJE ENDOVASKULARNOG POPRAVKA ANEURIZME AORTE

U najčešće komplikacije nakon EVAR-a ubrajamo *endoleak*, migraciju stent-grafta (te posljedični *endoleak*), kinking-proteze s posljedičnom stenozom koja je prekursor tromboze i infekciju grafta⁴. Komplikacije EVAR-a možemo podijeliti po vremenu nastanka na rane (koje se javljaju 30 dana od postavljanja stent-grafta) te kasne²⁹, a po drugoj podjeli na one koje nastaju zbog progresije bolesti (aneurizme) i one koje su vezane uz stent-graft³⁰. Komplikacije sekundarne EVAR-u prvenstveno treba zbrinjavati endovaskularno, no

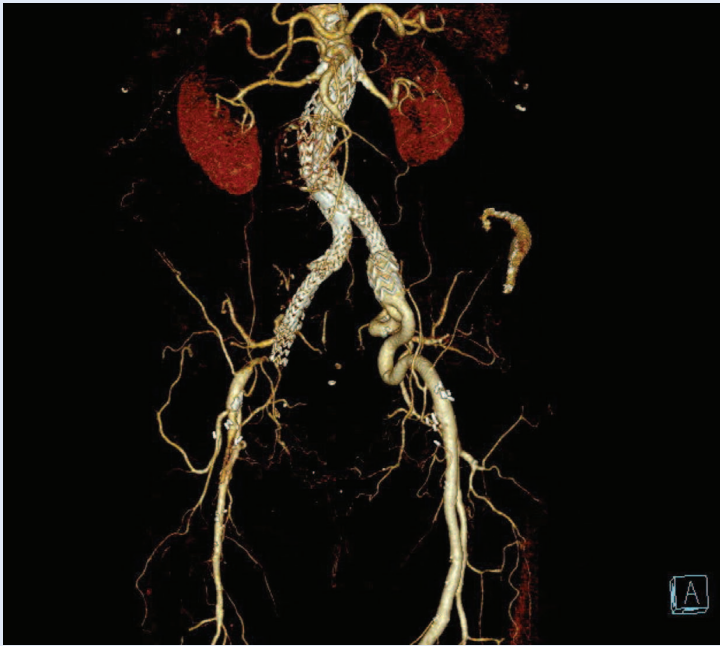kasne komplikacije koje zahtijevaju otvorenu kiruršku operaciju možemo očekivati u do 9 % bolesnika kojima je učinjen EVAR³¹. Treba naglasiti da studije koje prate novije generacije stent-graftova ipak pružaju optimističnije frekvencije te kod nove generacije stent-graftova možemo očekivati manje od 5 % bolesnika kojima će biti potrebna otvorena operacija zbog sekundarnih komplikacija^{17, 22, 29, 30}.

Najčešća komplikacija EVAR-a je *endoleak*, a javlja se u oko 30 % bolesnika^{15, 27}, no ne treba svakog bolesnika s *endoleakom* liječiti. Opisano je pet tipova *endoleaka*. Tip I nastaje nekompetentnim brtvljenjem na proksimalnom ili distalnom kraju stent-graftova, tip II (Slika 3) karakterizira prisutan protok u aneurizmatnoj vreći retrogradnim punjenjem iz prohodnih aortnih ogranaka (lumbarne arterije, donje mezenterične arterije ili polarne renalne arterije koje izlaze iz aneurizme). Tip III nastaje propuštanjem krvi kroz oštećeni graft, tip IV uzrokovan je poroznošću grafta,

Operacije aneurizme abdominalne aorte nakon nezadovoljavajućeg rezultata EVAR-a prati veći broj komplikacija – zbog atrofije zida aorte, periaortalne upale i fibroze te otežanog postizanja proksimalne i distalne vaskularne kontrole zbog pozicije stent-grafta, što često zahtijeva suprarenalno klemanje.



Slika 3. CT aortografija, sagitalni presjek – *endoleak* tipa II



Slika 4. VRT rekonstrukcija – okluzija desnog kraka EVAR-a

dok tip V označava rast aneurizmske vreće bez detektabilnog protoka u aneurizmi raznim tehnikama oslikavanja (endotenzija)⁴. Praćenjem bolesnika dominantno nalazimo *endoleak* tipa II, koji predstavlja retrogradno punjenje aneurizmske vreće visceralnim i lumbalnim ograncima, dok u kirurške opcije ubrajamo sakotomiju i ligaciju lumbarnih i/ili donje mezenterične arterije¹. *Endoleak* tipa II u naravi je „benigni“ tip, ali je povezan s kasnim porastom aneurizmske vreće, stoga je praćenje bolesnika ključno^{1,32}. Liječi se primarno minimalno invazivnim metodama, u koje ubrajamo translumbalnu ili transkavalnu punkciju i aplikaciju okluzivnog tekućeg sredstva u aneurizmsku vreću ili endovaskularnu embolizaciju donje mezenterične arterije, ako je došlo do progresije rasta aneurizme^{33,34}. Okluzija donje mezenterične arterije nosi rizik od ishemije kolona⁴. *Endoleak* tipa I najčešći je uzrok sekundarne rupture. Razvoj novih endovaskularnih stent-graftova i tehnika, kao što su fenestrirani i razgranati (*branched*) endograftovi, smanjilo je potrebu za sekundarnim kirurškim intervencijama, ali važno je napomenuti da plasiranje dodatnih endograftova može dodati kompleksnosti kasnijem sekundarnom kirurškom zbrinjavanju¹. Kod tipova III, IV i V, kada se prati porast aneurizmske vreće, najčešće je potrebna kirurška konverzija^{1,4}.

U kasne komplikacije ubrajamo parcijalnu (Slika 4) ili potpunu trombozu stent-grafta. Literaturni podatci o frekvenciji tromboze stent-grafta su varijabilni (0 – 15 %)^{35,36}, no najčešće se radi o unilateralnoj trombozi unutar tri mjeseca od postavljanja grafta, koja je posljedica distalne stenozе, kinkinga ili nedovoljne ekspanzije grafta. Kompletna tromboza grafta predstavlja veći izazov liječenju, s obzirom na to da kateterska tromboliza zbog velike mase tromba vjerojatno neće biti djelotvorna te nosi rizik distalne embolije i sistemskih nuspojava lijeka³⁷, a bilateralna opstrukcija protoka isključuje mogućnost femorofemoralnog premoštenja³⁸. Kod unilateralne tromboze stent-grafta prednost se daje endovaskularnoj trombektomiji uz tretiranje stenozе, s obzirom na dugoročno bolje rezultate rekanalizirane ilijačne ekstenzije u odnosu na femorofemoralnu kiruršku premosnicu^{35,39}, dok u kirurške opcije ubrajamo aortobifemoralnu ili druge ekstraanatomske premosnice, kao što je aksilobifemoralna premosnica⁴⁰.

U kasne komplikacije ubrajamo i migraciju stent-grafta, koja može dovesti do *endoleaka* tipa I ili kinkinga ilijačnog kraka⁴¹. Posebno devastirajuća komplikacija je infekcija endografta, koja nosi mortalitet od 25 do 50 %⁴². Uzrok infekcije grafta smatra se sekundarnim bakterijemiji ili intraabdominalnoj infekciji¹, a može rezultirati aortoenteričkom fistulom⁴².

U komplikacije EVAR-a ubrajamo i ishemiju organa, što uključuje bubrege, crijevo i donje ekstremitete, a rjeđe organe zdjelice. Postproceduralna ishemija posljedica je tromboembolija ili disekcije ogranaka⁴³.

KIRURŠKO ZBRINJAVANJE KASNIH KOMPLIKACIJA EVAR-a

Operacije aneurizme abdominalne aorte nakon nezadovoljavajućeg rezultata EVAR-a prati veći broj komplikacija – zbog atrofije zida aorte, periaortalne upale i fibroze te otežanog postizanja proksimalne i distalne vaskularne kontrole zbog pozicije stent-grafta, što često zahtijeva suprenalno klemanje^{22,44}. Suprenalno klemanje povećava rizik renalne insuficijencije, ozljede aorte i metaboličkih poremećaja⁴⁵. Kod otvorenog kirurškog postupka za potrebe zbrinjavanja komplikacija EVAR-a 30-dnevni mortalitet je 6 – 24 %,

prvenstveno kao posljedica ekstraortalnih uzroka, kao što je renalna insuficijencija i infarkt miokarda, ali na smrtnost utječe i generacija stent-grafta – smrtnost je ipak veća kod prve i druge generacije^{1, 29, 46–48}. Pokazalo se da pacijenti s kasnim komplikacijama EVAR-a pripadaju kohorti visokorizičnih bolesnika za otvorenu kirurgiju, uzevši u obzir da je vrlo često EVAR učinjen kao manje invazivna opcija liječenja AAA u tih bolesnika, umjesto primarnog otvorenog zahvata. Pokazalo se da mortalitet smanjuje parcijalna ekstrakcija grafta⁴⁹, koja ipak nije tehnički moguća u oko 30 % bolesnika²². Prezervacija endografta s „bandingom“ vrata aorte uz konkomitantu ligaciju lumbarnih grana i donje mezenterične arterije povezana je s nižim mortalitetom u odnosu na ekstrakciju grafta kod liječenja proksimalnog *endoleaka* tipa I¹. Dugoročno preživljavanje nakon sekundarnih intervencija ovisi i o anatomske odnosima, prije svega vrata aneurizme aorte i visceralnih grana, gdje otvorena kirurgija pokazuje bolje rezultate u odnosu na endovaskularne tehnike⁵⁰.

Otvorena kirurgija gotovo je uvijek potrebna kod sekundarne rupture AAA, ako endovaskularne opcije odmah nisu dostupne ili tehnički moguće, kao i kod infekcije grafta, gdje je poželjna potpuna ekstrakcija protetskog materijala. Perioperativni mortalitet kod sekundarne rupture AAA značajno je veći u odnosu na elektivne zahvate ili kiruršku sanaciju primarne rupture AAA te iznosi 40-56 %^{1, 51, 52}. Infekcija grafta liječi se konzervativno, antibiotskom terapijom ili ekstrakcijom endografta i/ili popravkom *in situ* ili ekstraanatomskom premosnicom⁵³, što ovisi o kliničkom scenariju i komorbiditetima bolesnika. Perioperativni mortalitet nakon eksplantacije zbog infekcije endografta vrlo je varijabilan te autori ranijih publikacija navode smrtnost od 4 do 50 %^{1, 53, 54}.

ZAKLJUČAK

Kasne otvorene operacije nakon EVAR procedure ostaju izazov, iako su ponekad jedina opcija bolesniku. Kasna (sekundarna) ruptura aneurizme i infekcija endografta gotovo uvijek zahtijevaju laparotomiju, a mortalitet ostaje visok. Elektivne sekundarne operacije AAA nakon EVAR-a pokazuju dobre dugoročne rezultate, ali rizik povećava

klemanje aorte i odstranjivanje stent-grafta. Ključno je praćenje bolesnika nakon EVAR-a te pravovremeno i elektivno zbrinjavanje komplikacija. S obzirom na porast broja učinjenih EVAR zahvata, kao i širenje indikacija za ugradnju endografta, u budućnosti očekujemo povećanu potrebu za sekundarnim kirurškim zahvatima.

Izjava o sukobu interesa: Autori izjavljuju kako ne postoji sukob interesa.

LITERATURA

1. Mohapatra A, Robinson D, Malak O, Madigan MC, Avgerinos ED, Chaer RA et al. Increasing use of open conversion for late complications after endovascular aortic aneurysm repair. *J Vasc Surg* 2019;69:1766–75.
2. Miner GH, Faries PL, Costa KD, Hanss BG, Marin ML. An update on the etiology of abdominal aortic aneurysms: implications for future diagnostic testing. *Expert Rev Cardiovasc Ther* 2015;13:1079–90.
3. Chaikof EL, Brewster DC, Dalman RL, Makaroun MS, Illig KA, Sicard GA et al. The care of patients with an abdominal aortic aneurysm: The Society for Vascular Surgery practice guidelines. *J Vasc Surg* 2009;50:2–49.
4. Daye D, Walker TG. Complications of endovascular aneurysm repair of the thoracic and abdominal aorta: evaluation and management. *Cardiovasc Diagn Ther* 2018;8:138–56.
5. Livesay JJ, Messner GN, Vaughn WK. Milestones in the treatment of aortic aneurysm: Denton A. Cooley, MD, and the Texas Heart Institute. *Tex Heart Inst J* 2005;32:130–4.
6. Volodos NL, Karpovich IP, Troyan VI, Kalashnikova YuV, Shekhanin VE, Ternyuk NE et al. Clinical experience of the use of self-fixing synthetic prostheses for remote endoprosthetics of the thoracic and the abdominal aorta and iliac arteries through the femoral artery and as intraoperative endoprosthesis for aorta reconstruction. *Vasa Suppl* 1991;33:93–5.
7. Parodi JC, Palmaz JC, Barone HD. Transfemoral Intraluminal Graft Implantation for Abdominal Aortic Aneurysms. *Ann Vasc Surg* 1991;5:491–9.
8. Dillavou ED, Muluk SC, Makaroun MS. Improving aneurysm-related outcomes: Nationwide benefits of endovascular repair. *J Vasc Surg* 2006;43:446–52.
9. Chaikof EL, Dalman RL, Eskandari MK, Jackson BM, Lee WA, Mansour MA et al. The Society for Vascular Surgery practice guidelines on the care of patients with an abdominal aortic aneurysm. *J Vasc Surg* 2018;67:2–77.
10. Hoornweg LL, Storm-Versloot MN, Ubbink DT, Koelemay MJW, Legemate DA, Balm R. Meta Analysis on Mortality of Ruptured Abdominal Aortic Aneurysms. *Eur J Vasc Endovasc Surg* 2008;35:558–70.
11. Isselbacher EM, Preventza O, Hamilton Black J, Augoustides JG, Beck AW, Bolen MA et al. 2022 ACC/AHA Guideline for the Diagnosis and Management of Aortic Disease: A Report of the American Heart Association/American College of Cardiology Joint Committee on Clinical Practice Guidelines. *Circulation* 2022;146:334–482.

12. Eefting D, Ultee KHJ, Von Meijnenfeldt GCI, Hoeks SE, ten Raa S, Hendriks JM et al. Ruptured AAA: state of the art management. *J Cardiovasc Surg (Torino)* 2013;54:47–53.
13. Greenhalgh R. Comparison of endovascular aneurysm repair with open repair in patients with abdominal aortic aneurysm (EVAR trial 1), 30-day operative mortality results: randomised controlled trial. *Lancet* 2004;364:843–8.
14. Prinssen M, Verhoeven ELG, Buth J, Cuypers PWM, van Sambeek MRHM, Balm R et al. A Randomized Trial Comparing Conventional and Endovascular Repair of Abdominal Aortic Aneurysms. *N Engl J Med* 2004;351:1607–18.
15. Lederle FA. Outcomes Following Endovascular vs Open Repair of Abdominal Aortic Aneurysm. *JAMA* 2009;302:1535.
16. Lederle FA, Kane RL, MacDonald R, Wilt TJ. Systematic Review: Repair of Unruptured Abdominal Aortic Aneurysm. *Ann Intern Med* 2007;146:735.
17. Snoj Z, Tomazin T, Salapura V, Kuhelj D. Single centre experience with Excluder® stent graft; 17-year outcome. *Radiol Oncol* 2022;56:156–63.
18. Markar SR, Vidal-Diez A, Sounderajah V, Mackenzie H, Hanna GB, Thompson M et al. A population-based cohort study examining the risk of abdominal cancer after endovascular abdominal aortic aneurysm repair. *J Vasc Surg* 2019;69:1776–1785.
19. Smith T, Quencer KB. Best Practice Guidelines: Imaging Surveillance After Endovascular Aneurysm Repair. *AJR Am J Roentgenol* 2020;214:1165–74.
20. Abraha I, Luchetta ML, De Florio R, Cozzolino F, Casazza G, Duca P et al. Ultrasonography for endoleak detection after endoluminal abdominal aortic aneurysm repair. *Cochrane Database Syst Rev* 2017;6:010296.
21. Schanzer A, Greenberg RK, Hevelone N, Robinson WP, Eslami MH, Goldberg RJ et al. Predictors of Abdominal Aortic Aneurysm Sac Enlargement After Endovascular Repair. *Circulation* 2011;123:2848–55.
22. Klonaris C, Lioudaki S, Katsargyris A, Psathas E, Kouvelos G, Doulaptsis M et al. Late open conversion after failed endovascular aortic aneurysm repair. *J Vasc Surg* 2014;59:291–7.
23. Suckow BD, Goodney PP, Columbo JA, Kang R, Stone DH, Sedrakyan A et al. National trends in open surgical, endovascular, and branched-fenestrated endovascular aortic aneurysm repair in Medicare patients. *J Vasc Surg* 2018;67:1690–97.
24. Patel R, Sweeting MJ, Powell JT, Greenhalgh RM, EVAR trial investigators. Endovascular versus open repair of abdominal aortic aneurysm in 15-years' follow-up of the UK endovascular aneurysm repair trial 1 (EVAR trial 1): a randomised controlled trial. *Lancet* 2016;388:2366–74.
25. Kuhelj D, Salapura V, Boc N. Haemostasis for 568 large femoral artery access sites – outcomes and predictors of success. *Vasa* 2014;43:62–8.
26. EVAR trial participants. Endovascular aneurysm repair and outcome in patients unfit for open repair of abdominal aortic aneurysm (EVAR trial 2): randomised controlled trial. *Lancet* 2005;365:2187–92.
27. Chang RW, Goodney P, Tucker LY, Okuhn S, Hua H, Rhoades A et al. Ten-year results of endovascular abdominal aortic aneurysm repair from a large multicenter registry. *J Vasc Surg* 2013;58:324–32.
28. Schanzer A, Greenberg RK, Hevelone N, Robinson WP, Eslami MH, Goldberg RJ et al. Predictors of Abdominal Aortic Aneurysm Sac Enlargement After Endovascular Repair. *Circulation* 2011;123:2848–55.
29. Davidovic LB, Palombo D, Treska V, Sladojevic M, Koncar IB, Houdek K et al. Late open conversion after endovascular abdominal aortic aneurysm repair: experience of three-high volume centers. *J Cardiovasc Surg (Torino)* 2020;61:183–90.
30. Rinaldi E, Kahlberg A, Carta N, Mascia D, Bertoglio L, Chiesa R. Late Open Conversion Following Failure of EVAR and TEVAR: 'State of the Art'. *Cardiovasc Intervent Radiol* 2020;43:1855–64.
31. Sampram ESK, Karafa MT, Mascha EJ, Clair DG, Greenberg RK, Lyden SP et al. Nature, frequency, and predictors of secondary procedures after endovascular repair of abdominal aortic aneurysm. *J Vasc Surg* 2003;37:930–7.
32. Lal BK, Zhou W, Li Z, Kyriakides T, Matsumura J, Lederle FA et al. Predictors and outcomes of endoleaks in the Veterans Affairs Open Versus Endovascular Repair (OVER) Trial of Abdominal Aortic Aneurysms. *J Vasc Surg* 2015;62:1394–404.
33. Daye D, Walker TG. Complications of endovascular aneurysm repair of the thoracic and abdominal aorta: evaluation and management. *Cardiovasc Diagn Ther* 2018;8:138–56.
34. Stavropoulos SW, Carpenter JP, Fairman RM, Golden MA, Baum RA. Inferior Vena Cava Traversal for Translumbar Endoleak Embolization after Endovascular Abdominal Aortic Aneurysm Repair. *J Vasc Interv Radiol* 2003;14:1191–4.
35. Woody JD, Makaroun MS. Endovascular graft limb occlusion. *Semin Vasc Surg* 2004;17:262–7.
36. Deery SE, Schermerhorn ML. Open versus endovascular abdominal aortic aneurysm repair in Medicare beneficiaries. *Surgery* 2017;162:721–31.
37. Cochenec F, Becquemin JP, Desgranges P, Allaire E, Kobeiter H, Roudot-Thoraval F. Limb Graft Occlusion Following EVAR: Clinical Pattern, Outcomes and Predictive Factors of Occurrence. *Eur J Vasc Endovasc Surg* 2007;34:59–65.
38. Thurley PD, Glasby MJ, Pollock JG, Bungay P, De Nunzio M, El-Tahir AM et al. Endovascular management of delayed complete graft thrombosis after endovascular aneurysm repair. *Cardiovasc Intervent Radiol* 2010;33:840–3.
39. Milner R, Golden MA, Velazquez OC, Fairman RM. A new endovascular approach to treatment of acute iliac limb occlusions of bifurcated aortic stent grafts with an exoskeleton1 1Competition of interest: none. *J Vasc Surg* 2003;37:1329–31.
40. Parent FN, Godziachvili V, Meier GH, Parker FM, Carter K, Gayle RG et al. Endograft limb occlusion and stenosis after ANCUR endovascular abdominal aneurysm repair. *J Vasc Surg* 2002;35:686–90.
41. Subramanian K, Woodburn KR, Travis SJ, Hancock J. Secondary interventions following endovascular repair of abdominal aortic aneurysm. *Diagn Interv Radiol* 2006;12:99–104.
42. Capoccia L, Speciale F, Menna D, Esposito A, Sirignano P, Rizzo AR et al. Preliminary Results from a National Enquiry of Infection in Abdominal Aortic Endovascular Repair (Registry of Infection in EVAR – R.I.EVAR). *Ann Vasc Surg* 2016;30:198–204.

43. Maldonado TS, Rockman CB, Riles E, Douglas D, Adelman MA, Jacobowitz GR et al. Ischemic complications after endovascular abdominal aortic aneurysm repair. *J Vasc Surg* 2004;40:703–10.
44. Kelso RL, Lyden SP, Butler B, Greenberg RK, Eagleton MJ, Clair DG. Late conversion of aortic stent grafts. *J Vasc Surg* 2009;49:589–95.
45. Nabi D, Murphy EH, Pak J, Zarins CK. Open surgical repair after failed endovascular aneurysm repair: Is endograft removal necessary? *J Vasc Surg* 2009;50:714–21.
46. Harris PL, Vallabhaneni SR, Desgranges P, Becquemin JP, van Marrewijk C, Laheij RJ. Incidence and risk factors of late rupture, conversion, and death after endovascular repair of infrarenal aortic aneurysms: the EUROSTAR experience. European Collaborators on Stent/graft techniques for aortic aneurysm repair. *J Vasc Surg* 2000;32:739–49.
47. Pitoulias GA, Schulte S, Donas KP, Horsch S. Secondary endovascular and conversion procedures for failed endovascular abdominal aortic aneurysm repair: can we still be optimistic? *Vascular* 2009;17:15–22.
48. May J, White GH, Harris JP. Techniques for surgical conversion of aortic endoprosthesis. *Eur J Vasc Endovasc Surg* 1999;18:284–9.
49. Lipsitz EC, Ohki T, Veith FJ, Suggs WD, Wain RA, Rhee SJ et al. Delayed open conversion following endovascular aortoiliac aneurysm repair: partial (or complete) endograft preservation as a useful adjunct. *J Vasc Surg* 2003;38:1191–7.
50. Charbonneau P, Hongku K, Herman CR, Habib M, Girsowicz E, Doonan RJ et al. Long-term survival after endovascular and open repair in patients with anatomy outside instructions for use criteria for endovascular aneurysm repair. *J Vasc Surg* 2019;70:1823–30.
51. Turney EJ, Steenberge SP, Lyden SP, Eagleton MJ, Srivastava SD, Sarac TP et al. Late graft explants in endovascular aneurysm repair. *J Vasc Surg* 2014;59:886–93.
52. Scali ST, Runge SJ, Feezor RJ, Giles KA, Fatima J, Berceci SA et al. Outcomes after endovascular aneurysm repair conversion and primary aortic repair for urgent and emergency indications in the Society for Vascular Surgery Vascular Quality Initiative. *J Vasc Surg* 2016;64:338–47.
53. Fatima J, Duncan AA, de Grandis E, Oderich GS, Kalra M, Gloviczki P et al. Treatment strategies and outcomes in patients with infected aortic endografts. *J Vasc Surg* 2013;58:371–9.
54. Smeds MR, Duncan AA, Harlander-Locke MP, Lawrence PF, Lyden S, Fatima J et al. Treatment and outcomes of aortic endograft infection. *J Vasc Surg* 2016;63:332–40.