

ARTROSKOPSKO ŠIVANJE MENISKA TEHNIKOM "IZVANA-PREMA-UNUTRA"

**Gulan, Gordan; Salamon, Ratko; Rubinić, Dušan; Sušanj, Ranko;
Jurdana, Hari; Legović, Dalen; Šantić, Veljko; Mokrović, Hrvoje;
Čurković, Vedran**

Source / Izvornik: **Medicina Fluminensis : Medicina Fluminensis, 2007, 43., 246 - 249**

Journal article, Published version

Rad u časopisu, Objavljena verzija rada (izdavačev PDF)

Permanent link / Trajna poveznica: <https://um.nsk.hr/um:nbn:hr:184:660526>

Rights / Prava: [In copyright](#)/[Zaštićeno autorskim pravom.](#)

Download date / Datum preuzimanja: **2024-08-30**



Repository / Repozitorij:

[Repository of the University of Rijeka, Faculty of
Medicine - FMRI Repository](#)



ARTROSKOPSKO ŠIVANJE MENISKA TEHNIKOM "IZVANA-PREMA-UNUTRA"

ARTHROSCOPIC OUTSIDE-IN MENISCAL REPAIR

*Gordan Gulan¹, Ratko Salamon¹, Dušan Rubinić¹, Ranko Sušan¹, Hari Jurdana¹,
Dalen Legović¹, Veljko Šantić¹, Hrvoje Mokrović¹, Vedran Čurković²*

SAŽETAK

Menisci su važni za normalnu funkciju koljena. Njihova je uloga povećanje kongruentnosti zglobnih površina, a time i stabilizacija koljena. Menisci sudjeluju u pravilnoj raspodjeli opterećenja unutar koljena, u lubrikaciji, a nije manje važna ni njihova proprioceptivna funkcija. Iako su menisci građeni od hrskavičnog tkiva, pri određenim vrstama ozljeda moguće je njihovo cijeljenje. Danas postoje brojni načini i tehnike šivanja meniska s ciljem njihova očuvanja. U ovom radu prikazana je opisana jednostavna i učinkovita artroskopska tehnika šivanje meniska metodom "izvana-prema-unutra".

Ključne riječi: šivanje meniska

S obzirom na lokalizaciju, lezije meniska mogu zahvatiti tri područja: "crveno" područje obuhvaća 10%–25% perifernog dijela medijalnog i 10%–30% perifernog dijela lateralnog meniska i njegov je perikapsularni (vaskulariziran) dio (slika 1.)¹; "crveno-bijela" zona predstavlja rub vaskularizirane zone, a "bijelo" područje obuhvaća centralni i najmedijaniji dio meniska i potpuno je avaskularan.

¹ Klinika za ortopediju Lovran, Medicinski fakultet Sveučilišta u Rijeci
² Specijalna bolnica za ortopediju i opću kirurgiju "Dr. Nemeč"

Prispjelo: 20. 3. 2007.

Prihvaćeno: 15. 8. 2007.

Adresa za dopisivanje: Prof. dr. sc. Gordan Gulan, dr. med., Klinika za ortopediju Lovran, Medicinski fakultet Sveučilišta u Rijeci, M. Tita 1, 51415 Lovran, tel.: +385 51 710 200, fax: 385 51 292 098, e-mail: gordang@medri.hr

SUMMARY

The human meniscus is important for normal knee function and distributes loads, aids in joint lubrication, congruence, stability, and proprioception. Repair of appropriate meniscal tears is possible and several methods exist to accomplish this. Clinical evidence suggests that meniscal repairs can result in acceptable healing rates. Herewith we present the techniques of "outside-in" which we use for meniscal suturing.

Key words: meniscus suturing

Lezije u "crvenoj" zoni, tzv. crveno-crvene lezije, imaju dobar potencijal zarađivanja.

Postavljanje indikacije za šivanje meniska ovisi o vrsti lezije, dobi bolesnika, kvaliteti tkiva meniska i starosti ozljede. Najuspješnije se liječe akutna uzdužna ili vertikalna oštećenja u vaskulariziranom dijelu meniska u stabilnom koljenu s očuvanim ligamentima ili u koljenu koje će ubrzo biti podvrgnuto rekonstrukciji ligamenata.

Predložene su brojne tehnike šivanja meniska^{2,3}. Tehnike se s obzirom na smjer uvođenja instrumenta i sredstava za šivanje mogu podijeliti u tri grupe: "izvana-prema-unutra", "iznutra-prema-unutra", "sve iznutra".

U ovom radu prikazana je tehnika "izvana-prema-unutra" koja je, u usporedbi s ostalim dvjema tehnikama, jeftinija, lako dostupna, ne zahtjeva

va dodatne ili posebno konstruirane instrumente i razmjerno je jednostavna i učinkovita. Primjena te tehnike podrazumijeva veće iskustvo i znanje u artroskopiji koljena.

TEHNIKA

U koljeno se uvede kamera standardnim anterolateralnim pristupom. Probatorna kukica uvede se kroz standardni anteromedijalni ulaz te se koljeno u cijelosti ispita. Uz uporabu kukice identificira se lezija meniska te se utvrdi njezin oblik, kvaliteta tkiva i lokalizacija. Ako se ustanovi da je lezija pogodna za šivanje, pristupa se šivanju.

Uz pomoć raspatorija i *shavera* tkivo lezije osvježi se u što većem dijelu radi poticanja cijeljenja. Pri ozljedi medijalnog meniska koljeno je u valgus položaju uz 10°–15° fleksije kako bi se izbjegla lezija infrapatelarne grane n. saphenus. Pri ozljedi lateralnog meniska koljeno je u varus položaju "u obliku broja 4" s fleksijom koljena od 90° kako bi se izbjegla lezija n. peroneusa.

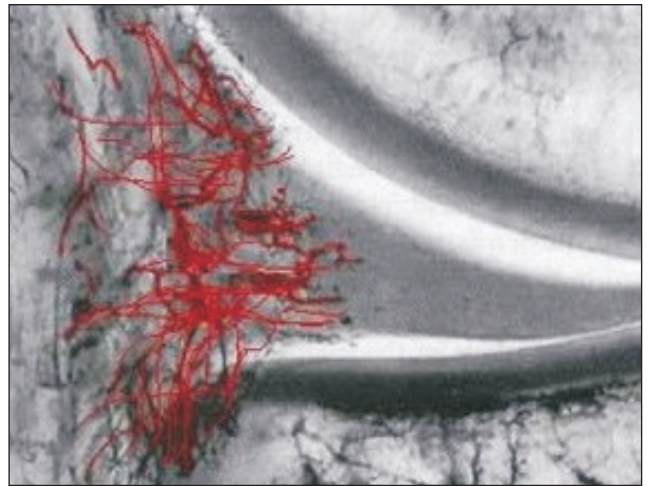
Uz kontrolu kamere s vanjske strane zglobne pukotine palpira se ozljeda meniska ili se s unutarnje strane uvede kukica te se utisne u područje kapsule, na kojem se želi postaviti šav. Na taj se način određuje mjesto uvođenja igle. U prethodno pripremljenu iglu od 18 gaugea postavlja se PDS konac na način kako to pokazuje slika 2.

Konac je provučen kroz iglu i priljubljen uz nju. Ako se postavlja više od jednog šava, potrebno ih je postavljati od straga prema naprijed.

Pripremljenu iglu s koncem provlačimo kroz ozlijeđeni dio meniska na način kako to pokazuje slika 3. Istovremeno kukicom pružamo otpor u suprotnom smjeru kako bismo lakše uvukli iglu. Druga igla s koncem uvodi se 3–4 mm ispred prve igle (slika 4.). Uvođenjem kukice ili hvatača konac iz prednje igle malo se izvuče tako da se stvori omča (slika 5.).

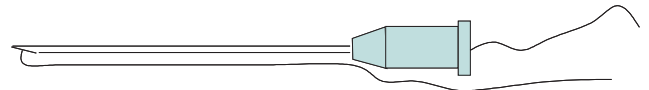
Kroz tako formiranu omču provuče se konac iz stražnje igle i povuče van iz koljena (slika 6. i 7.). Prednja igla s omčom izvuče se iz koljena te sa sobom povuče kroz menisk i konac iz stražnje igle. Zatim se izvuče i stražnja igla (slika 8.). Na taj način formira se prvi šav (slika 9.). Nakon toga, po istom principu slijedi postavljanje ostalih šavova. Šavovi se ne zatežu dok se svi konci pravilno ne postave.

S vanjske strane koljena učini se mala incizija, peanom se ispreparira tkivo do kapsule te se uz pomoć kukice izvade konci koji se zategnu u čvor (slika 10.). Artroskopski prikaz postavljenih šavova kroz medijalni menisk prikazan je na slici 11.



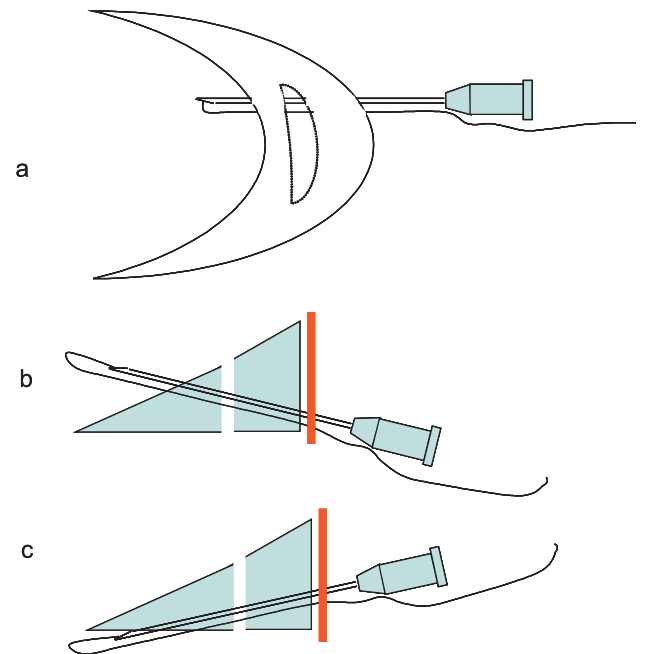
Slika 1. Prikaz vaskularizacije meniska

Figure 1. *Meniscal blood supply*



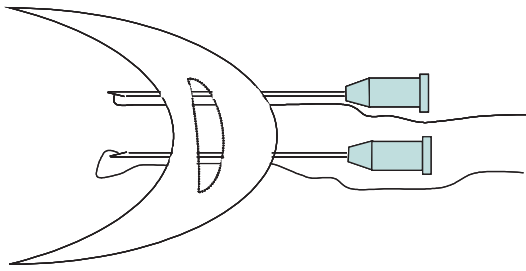
Slika 2. Igla s PDS koncem

Figure 2. *The 18-gauge needle loaded with suture*



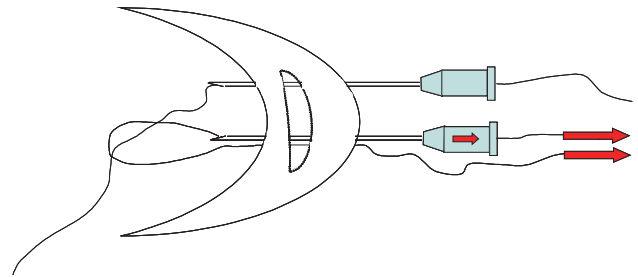
Slika 3. Položaj i uvođenje igle pri postavljanju šava a) u horizontalnoj ravnini; b) na femoralnu; i c) na tibijalnu stranu meniska.

Figure 3. *Orientation of the needle used to place sutures a) in horizontal plane b) on the femoral surface of the meniscus, or c) on the tibial surface of the meniscus.*



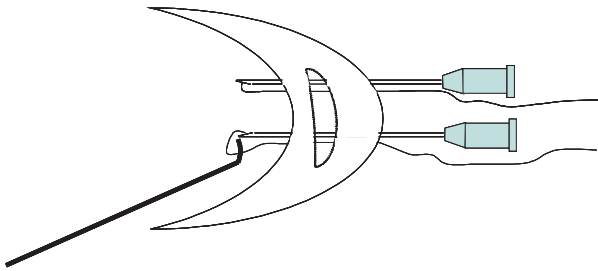
Slika 4. Postavljanje prednje i stražnje igle s koncima.

Figure 4. The placement of the anterior and posterior needles loaded with the sutures.



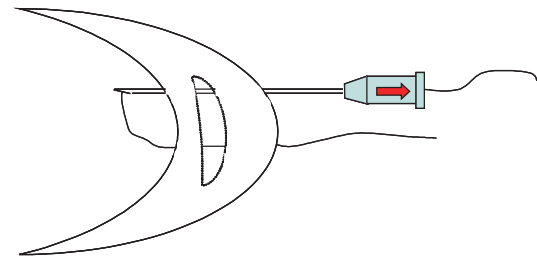
Slika 7. Zajedno s koncem izvuče se prednja igla koja za sobom vuče konac iz stražnje igle.

Figure 7. While taking out from the the joint, the suture from the anterior needle is pulling the suture from the posterior one.



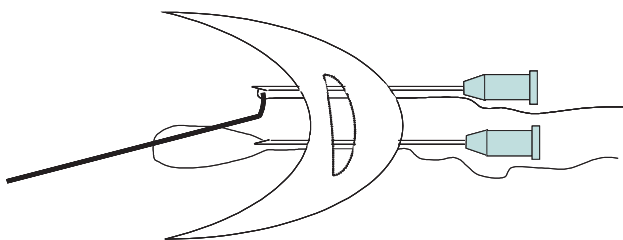
Slika 5. Povlačenjem kukice formira se omča od konca koji prolazi kroz prednju iglu.

Figure 5. The loop is formed by pulling the suture from the anterior needle using the hook.



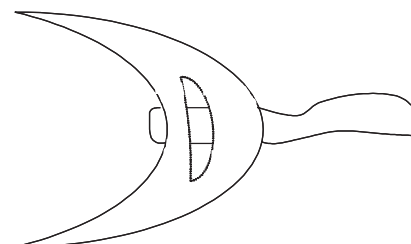
Slika 8. Pri izvlačenju stražnje igle, konac ostaje u ozlijeđenom dijelu meniska.

Figure 8. While taking out from the joint, the posterior needle is leaving the suture in meniscal lesion.



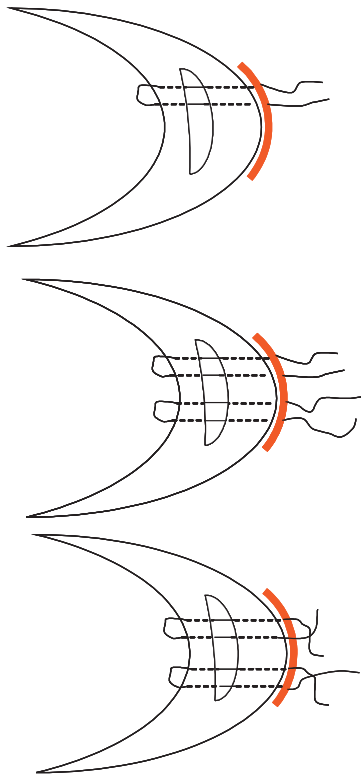
Slika 6. Kukicom ili hvatačem prođe se kroz omču i dohvati konac iz stražnje igle te izvuče iz koljena.

Figure 6. The suture from the posterior needle is taking out of the knee by passing through the loop using the hook or the grasper.



Slika 9. Formiranja šava.

Figure 9. Forming of the knot.

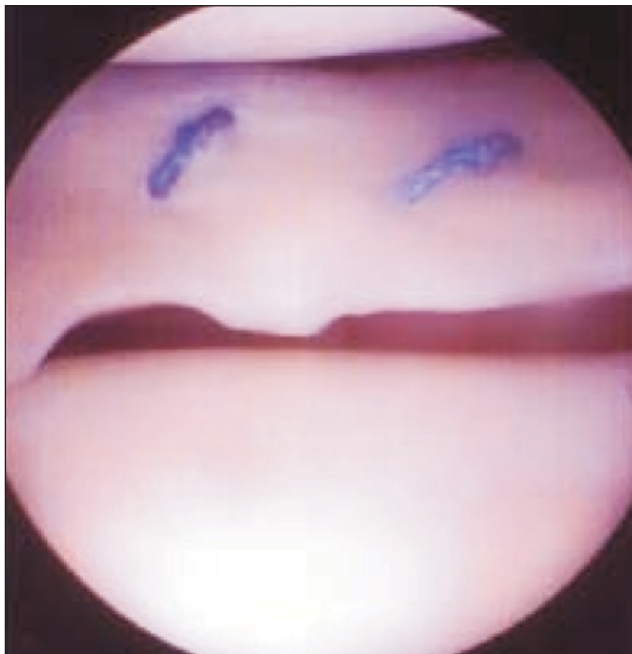

LITERATURA

1. Arnoczky SP, Warren RF. Microvasculature of the human meniscus. *Am J Sport Med* 1982;10:90-5.
2. Kurzweil PR, Friedman MJ. Meniscus: resection, repair and replacement. *Arthroscopy* 2002;18 (Suppl 1):33-9.
3. Rodeo SA. Arthroscopic meniscal repair with use of the outside-in technique. *Instruct Course Lect* 2000;49:195-206.

Slika 10. Šavovi se postavljaju u smjeru od natrag prema naprijed i zatežu tek onda kada su svi pravilno postavljeni.

Figure 10. The sutures should be placed in "posterior to anterior" direction, and they should not be tied until all sutures are placed correctly in the joint.



Slika 11. Artroskopski prikaz postavljenih šavova kroz medijalni menisk

Figure 11. Arthroscopic view of meniscal sutures.