

Koštica trešnje kao uzrok ileusa kod stenozirajućeg karcinoma kolona - prikaz slučaja

Sabol, Marija; Matana Kaštelan, Zrinka; Grubešić, Tiana; Petrović, Nikša; Miletić, Damir

Source / Izvornik: **Medicina Fluminensis : Medicina Fluminensis, 2024, 60, 121 - 125**

Journal article, Published version

Rad u časopisu, Objavljena verzija rada (izdavačev PDF)

https://doi.org/10.21860/medflum2024_313705

Permanent link / Trajna poveznica: <https://urn.nsk.hr/urn:nbn:hr:184:396484>

Rights / Prava: [Attribution 4.0 International](#)/[Imenovanje 4.0 međunarodna](#)

Download date / Datum preuzimanja: **2024-11-26**



Repository / Repozitorij:

[Repository of the University of Rijeka, Faculty of Medicine - FMRI Repository](#)



Koštica trešnje kao uzrok ileusa kod stenozirajućeg karcinoma kolona – prikaz slučaja

Cherry Pit as a Cause of Ileus in Colonic Stenosing Carcinoma – a Case Report

Marija Sabol¹, Zrinka Matana Kaštelan², Tiana Grubešić², Nikša Petrović², Damir Miletić^{2*}

Sažetak. Cilj: Cilj ovog rada je podići svijest o tome kako koštice trešnje mogu uzrokovati opstrukciju crijeva kod pacijenata koji boluju od karcinoma debelog crijeva. **Prikaz slučaja:** Muškarac starosti 68 godina javio se u hitnoći s anamnezom konstipacije i boli paraumbilikalno lijevo. Nativni radiogram abdomena u stojećem stavu pokazuje aerolikvidne nivoe tankog i debelog crijeva koji upućuju na ileus te se indicira CT pregled na kojem se potvrdi distenzija vijuga tankog i debelog crijeva s aerolikvidnim nivoima te stenozirajuća neoplazma silaznog kolona. Uzak, nepravilan lumen tumora bio je opstruiran okruglim stranim tijelom. Na CT pregledu okruglo strano tijelo ima hipodenzno ovoidno središte i hiperdenzni pokrov, što po opisu odgovara koštici trešnje. Napravljen je kirurški otvor na trbušnoj stijenci kroz koji je izveden segment crijeva (*anus praeter*) te je pacijent nakon oporavka otpušten iz bolnice. Dva mjeseca kasnije pacijent je zaprimljen na odjel kirurgije. Nakon učinjene prijeoperacijske obrade pristupilo se planiranom operacijskom zahvatu. Međutim, intraoperacijski je pronađena karcinoma peritoneuma te se odustalo od planiranog radikalnog zahvata. Upućen je na Kliniku za radioterapiju i onkologiju gdje su uvedeni ciklusi kemoterapije. Iduće godine u rujnu pacijent dolazi na aplikaciju 12. ciklusa. Osjećao se dobro te je otpušten kući uz preporuku da nastavi s dosadašnjom terapijom. **Zaključak:** Ileus izazvan košticom trešnje rijetko je stanje, ali treba biti uključeno u diferencijalnu dijagnozu u pacijenata s rizičnim čimbenicima kao što je zloćudna novotvorina debelog crijeva. Karcinom debelog crijeva ozbiljna je bolest koja zahtijeva pažljivu prehranu i brigu o prohodnosti crijeva.

Ključne riječi: ileus; karcinom debelog crijeva; strano tijelo

Abstract: Aim: The aim of this paper is to raise awareness of how cherry pits can cause bowel obstruction in patients with colon cancer. **Case report:** A 68-year-old male presented to the emergency department with a history of constipation and left paraumbilical pain. A standing abdominal x-ray revealed air-fluid levels in the small and large bowel suggestive of ileus, and the CT scan confirmed the dilation of the small and large bowel with air-fluid levels and a stenosing neoplasm in the descending colon. The narrow, irregular lumen of the tumor was obstructed by a round foreign body. The CT scan showed a hypodense oval center and hyperdense shell consistent with a cherry pit. A surgical opening was made in the abdominal wall and a segment of the bowel was extracted (*anus praeter*), and the patient was discharged after recovery. Two months later, the patient was readmitted to the surgical department, and a planned surgery was performed after preoperative evaluation. However, peritoneal carcinomatosis was found intraoperatively, and the planned radical procedure was abandoned. He was referred to the Department of Radiotherapy and Oncology where he received chemotherapy cycles. The following year in September, the patient returned for the 12th cycle application. He felt well and was discharged with the recommendation to continue his current therapy. **Conclusion:** Bowel obstruction caused by a cherry pit is a rare condition but should be included in the differential diagnosis in patients with risk factors such as colon cancer. Colon cancer is a serious disease that requires careful nutrition and bowel management.

Keywords: Colonic Neoplasms; Foreign Bodies; Ileus

¹Sveučilište u Rijeci, Medicinski fakultet, Rijeka, Hrvatska

²Sveučilište u Rijeci, Medicinski fakultet, Katedra za radiologiju, Rijeka, Hrvatska

***Dopisni autor:**

Prof. dr. sc. Damir Miletić, dr. med.
Sveučilište u Rijeci, Medicinski fakultet,
Katedra za radiologiju
Braće Branchetta 20, 51000 Rijeka, Hrvatska
E-mail: damir.miletic@medri.uniri.hr

<http://hrcak.srce.hr/medicina>

UVOD

Rak debelog crijeva zloćudna je novotvorina s rastućom incidencijom te uz značajnu smrtnost predstavlja globalni javnozdravstveni problem. U većine bolesnika ova se bolest dijagnosticira nakon 50. godine života, a rizik od njezina razvoja tijekom životnog vijeka iznosi oko 5 %¹. Razvoj preventivnih, dijagnostičkih i terapijskih metoda rezultirao je značajnim smanjenjem smrtnosti i drugih negativnih kliničkih ishoda. Upravo zbog

Karcinom debelog crijeva može uzrokovati stenozu i opstrukciju zbog zadebljanja stijenke i cirozne reakcije, dok je koštica trešnje premalena da bi bila uzrokom ileusa. Klinički pregled i standardni radiogram abdomena nisu dovoljno specifični da bi omogućili izbor adekvatnog liječenja.

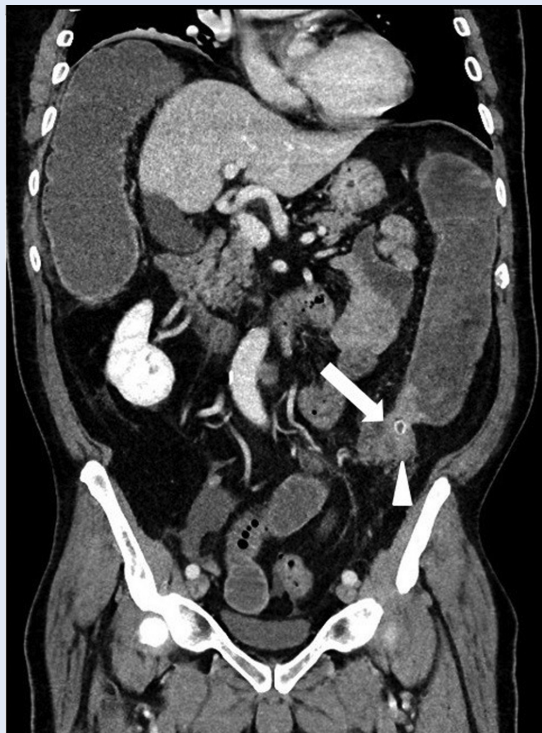
učinkovite metode prevencije i ranog otkrivanja ove bolesti u brojnim državama, pa tako i u Republici Hrvatskoj organizirani su nacionalni programi probira i praćenja kolorektalnog karcinoma¹. Osim starenja stanovništva i prehrambenih navika zemalja s visokim dohotkom, nepovoljni čimbenici rizika kao što su pretilost, nedostatak tjelesne aktivnosti i pušenje povećavaju rizik od raka debelog crijeva. Napredak u patofiziološkom razumijevanju povećao je niz mogućnosti liječenja za lokalnu i uznapredovanu bolest, što je dovelo do individualnih planova terapije prilagođenih određenom pacijentu. Liječenje uključuje endoskopsku i kiruršku lokalnu eksciziju, prijeoperacijsku radioterapiju i sistemske terapije, opsežnu operaciju lokoregionalne i metastatske bolesti, lokalne ablativne terapije za metastaze i palijativnu kemoterapiju, ciljanu terapiju i imunoterapiju. Iako su ove nove mogućnosti liječenja udvostručile ukupno preživljavanje uznapredovane bolesti na tri godine, preživljavanje je svakako najbolje za one s bolešću bez metastaza². Kako bolest postaje simptomatska tek u uznapredovanoj fazi, u svijetu se provode organizirani programi probira koji imaju za cilj povećanje ranog otkrivanja i smanjenje morbiditeta i smrtnosti od raka debelog crijeva². Bol, koja značajno utječe na kvalitetu života, simptom je kojeg navodi više

od 70 % pacijenata s kolorektalnim karcinomom. Ako je tumorska masa široko infiltrirala okolne organe te ima i udaljenih metastaza, obično se čini samo palijativni operacijski zahvat s ciljem uspostavljanja i održavanja intestinalnog kontinuiteta te izbjegavanja komplikacija u smislu opstrukcije, perforacije i krvarenja³. Cilj ovog rada je prikazati još jednu rijetku, no ne manje važnu komplikaciju, a to je mehanički ileus izazvan košticom trešnje koja se zaglavila na proksimalnom (oralnom) kraju tumora u najužem dijelu i opstruirala debelo crijevo.

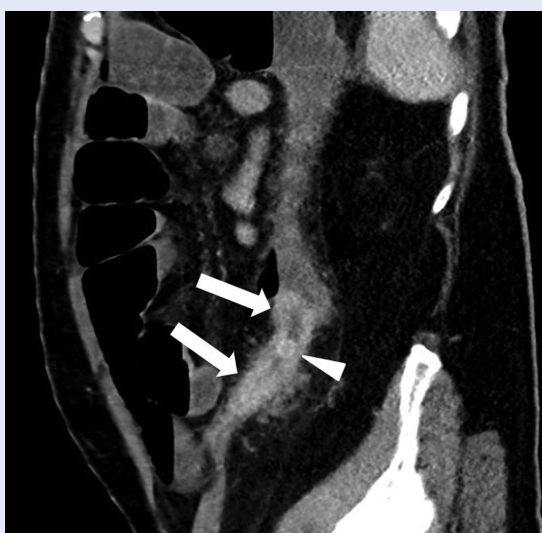PRIKAZ SLUČAJA

Muškarac, u dobi od 68 godina bio je upućen na CT abdomena i zdjelice od Zavoda za opću i onkološku kirurgiju s uputnom dijagnozom konstipacije i kliničke sumnje na razvoj ileusa. Učinjen je CT abdomena i zdjelice prema protokolu za akutni abdomen u venskoj fazi, nakon intravenozne aplikacije jodnog kontrasta, bez oralne aplikacije kontrastnog sredstva, na uređaju s višerednim detektorom u spiralnom modu. Tijekom skeniranja pacijent je zadržavao respiraciju. Nativni radiogram abdomena u stojećem stavu pokazao je aerolikvidne nivoe tankog i debelog crijeva koji su upućivali na ileus. Indiciran CT pregled potvrdio je distenziju vijuga tankog i debelog crijeva s aerolikvidnim nivoima te stenozirajuću neoplazmu silaznog kolona koji je u čitavoj cirkumferenciji bio infiltriran tumorom i stenoziran u dužini 7-8 cm do razine sigmodescendentnog prijelaza. Bliže proksimalnom rubu tumora lumen je bio opstruiran okruglim stranim tijelom, koje je odgovaralo koštici trešnje. Tumor je duboko prodirao u okolno masno tkivo unutar kojeg su bili prikazani multipli različito veliki limfni čvorovi koji su odgovarali limfogenoj propagaciji bolesti. Pojedini limfni čvorovi nalazili su se blisko uz kaudalni dio prednje Gerotove fascije. Bio je uočen i uvećan limfni čvor uz kaudalni dio abdominalne aorte lijevo te uz vanjsku zajedničku ilijačnu arteriju. Cekum je bio distenziran do 10 cm, što je povećalo vjerojatnost razvoja ishemije i moguće perforacije. Napravio se kirurški otvor na trbušnoj stijenci kroz koji je izveden segment crijeva (*anus praeter*) zbog dekompresije kojom se otklonio rizik ishemije i perforacije. Pacijent je na-

kon oporavka otpušten iz bolnice. Dva mjeseca kasnije pacijent je zaprimljen na odjel kirurgije s ciljem radikalne resekcije tumora i uspostave kontinuiteta kolona. Nakon učinjene prijeoperacijske obrade pristupilo se planiranom operativnom zahvatu, no intraoperativno je bila pronađena



Slika 1. CT abdomena s intravenoznim kontrastom, koronalna rekonstrukcija – stenozirajući tumor silaznog kolona (strelica) s prestenotičnom dilatacijom i prikazom koštice trešnje (trokut) koja opstruira lumen



Slika 2. CT abdomena u istog pacijenta, sagitalna rekonstrukcija

karcinoma peritoneuma zbog koje se odustalo od zahvata. Prije otpusta iz bolnice bolesnik je bio dobrog općeg stanja te je tada otpušten na kućnu njegu. Potom je bio upućen na Kliniku za onkologiju gdje je bilo odlučeno da pacijent započne s ciklusima kemoterapije. Nakon izvršenog 12. ciklusa kemoterapije pacijent se dobro osjećao, bez novonastalih tegoba, te je otpušten kući s preporukom nastavka korištenja svoje kronične i simptomatske terapije.

RASPRAVA

Ileus uzrokovan košticom trešnje vrlo je rijetka pojava. Progutane koštice obično prolaze kroz probavni sustav bez problema, ali ponekad mogu uzrokovati blokade, ili izravno zbog začepjenja ili zbog stvaranja nakupina. Najčešće mjesto začepjenja je tamo gdje se tanko crijevo sužava, otprilike 50-75 cm od mjesta gdje se tanko crijevo spaja s debelim crijevom. Tamo se peristaltika smanjuje, što dodatno povećava rizik od začepjenja. Koštice se također mogu zaglaviti u pilorusu, duodenumu, debelom crijevu i rektumu.

Začepjenje je češće kod male djece i ljudi s gastrointestinalnim problemima, osobito s rakom debelog crijeva. Ostali faktori rizika uključuju psihijatrijske bolesti, probleme s pamćenjem, nedostatak zuba, lošu probavu (često zbog operacije želuca), suženja crijeva, divertikule i Crohnovu bolest⁴.

Diferencijalna dijagnoza mehaničkog ileusa uključuje adhezije kao vodeći uzrok u zapadnoj civilizaciji, zatim hernije te maligne tumore tankog i debelog crijeva, odnosno peritoneuma. Intraluminalno strano tijelo rijedak je uzrok ileusa, primjerice impakcija žučnog kamenca kod gangrenoznog kolecistitisa s formiranjem biliodigestivne fistule (engl. *gallstone ileus*). CT je metoda izbora u dijagnostici mjesta i uzroka opstrukcije. Koštice voća većinom se sastoje od mekog sjemena u tvrdom oklopu, što se na CT-u prikazuje hipodenznim ovoidnim središtem i hiperdenznim pokrovom. Osim toga, koštice voća imaju izbočine, a neke i grebenastu površinu. Kalcificirani žučni kamenci mogu na CT-u imati sličnu prezentaciju, no opna je obično tanja, a žučni kamenci najčešće su sferični ili fasetirani, a ne ovoidni. Nasuprot kalcificiranih kamenaca, žučni kamenci od

čistog kolesterola su hipodenzni⁵. Točna i pravodobna dijagnoza preduvjet je adekvatnog liječenja. Kad bismo imali pacijenta koji nema zloćudnu novotvorinu silaznog debelog crijeva, metoda izbora vađenja koštice bila bi laparoskopski asistirana resekcija kolona⁶. Međutim, u našeg pacijenta metoda izbora je formiranje kolostome s resekcijom tumora i kasnijom uspostavom kontinuiteta. Zbog utvrđene karcinoze peritoneuma tijekom operacije, tumor kolona nije odstranjen, nego je bolesnik podvrgnut kemoterapiji. Male

Prikazali smo vrlo rijetku opstrukciju debelog crijeva kombinacijom malenog tvrdog stranog tijela i prethodnog suženja lumena infiltrativnim tumorom. CT abdomena i zdjelice dijagnostička je metoda izbora zbog svoje točnosti, neinvazivnosti, izvrsne kontrastne rezolucije i dostupnosti kod hitnih stanja u abdomenu.

supcentimetarske naslage (u odsutnosti ascitesa) najbolje se vizualiziraju na MR metodi na T2 mjerenoj slici sa supresijom masti i na odgođenoj postkontrastnoj T1 mjerenoj slici sa supresijom masti⁷.

Kirurško izlječenje moguće je u 70 % bolesnika bez metastatske bolesti⁶. Operacije koje se najčešće koriste za liječenje patoloških procesa na debelom crijevu su resekcije crijeva. Ove operacije mogu biti tipične, kao što su lijeva i desna hemikolektomija, ili atipične, kao što su segmentalne resekcije. Međutim, neophodno je pridržavati se važnosti vaskularizacije prilikom izvođenja resekcija debelog crijeva. Lijeva hemikolektomija je operativni zahvat kojim se uklanja lijeva polovica kolona koji opskrbljuje donja količna arterija. Ograničena lijeva hemikolektomija obuhvaća uklanjanje lijeve polovice transversuma, cijelog descendensa i početnog dijela sigmoideuma, dok se kod tipične lijeve hemikolektomije uklanja cijeli sigmoideum. Ograničena lijeva hemikolektomija koristi se u liječenju benignih bolesti, dok se kod malignih bolesti preporučuje tipična lijeva hemikolektomija. Kod ograničene lijeve hemikolektomije stvara se kontinuitet između transversuma i sigmoideuma, dok se kod tipične lijeve hemikolektomije stvara kolorektalna anastomoza s terminoterminalnim spojem. Ako stvaranje spo-

jeva, odnosno kontinuiteta između crijeva nije moguće, zbog prevelikog zahvaćanja crijeva tumorom napravi se gastrostoma, kao što je slučaj kod našeg pacijenta. Gastrostoma ili ileostoma je kirurški kreirana stoma želuca ili ileuma na prednjem trbušnom zidu radi omogućavanja hranjenja bolesnika. Indicira se kao privremeno ili trajno rješenje kada je onemogućeno ili nije dopušteno hranjenje prirodnim putem. Hrana mora biti usitenjena i ugrijana na temperaturu tijela⁸. Kurativna resekcija tumora i regionalnih limfnih čvorova s reanastomozom crijevnih segmenata nije bila moguća. Kolorektalni adenokarcinom raste sporo i često ne daje simptome u ranoj fazi. Simptomi ovise o lokalizaciji lezije, tipu, proširenosti i komplikacijama. Desni kolon je većeg kalibra, tanje stijenke i njegov je sadržaj tekuć, tako da opstrukcija nastaje kasnije. Krvarenje je obično skriveno. Umor i slabost uzrokovani teškom anemijom mogu biti jedini simptomi. Ponekad tumori toliko narastu da se prije pojave simptoma mogu napatiti kroz abdominalnu stijenku. Lijevi kolon ima manji lumen, stolica je polučvrsta, a rak pokazuje tendenciju da kružno zahvaća crijeva uzrokujući izmjenjivanje opstipacije s učestalijim stolicama ili proljevima. Može se očitovati djelomičnom opstrukcijom s abdominalnim bolovima poput kolika ili potpunom opstrukcijom⁶. U prikazanom slučaju koštica trešnje koja je izazvala opstrukciju, odgovorna je za pojavu simptoma, ali je suženje lumena bilo preduvjet opstrukcije. Progutane voćne koštice bez sumnje su mnogo češće nego što je opisano u brojnim člancima. Rijetko uzrokuju simptome i još rjeđe crijevnu opstrukciju. Prikazani slučaj sugerira da se ileus izazvan košticom voća uglavnom javlja u prisutnosti čimbenika rizika, no tu mogućnost ne treba zanemariti u njihovoj odsutnosti.

ZAKLJUČAK

Koštice trešnje rijetki su uzroci opstrukcije crijeva, ali ih treba uzeti u obzir u prisutnosti primarnih gastrointestinalnih te psihijatrijskih bolesti. Ova etiologija opstrukcije češća je kod male djece nego u odraslih pacijenata. Klinički su nalazi nespecifični u smislu uzroka opstrukcije, a ponekad ne razlučuju mehanički od paraličkog ileusa, zbog čega je bitna pravodobna i točna dijagnosti-

ka kako bi se što prije započelo s terapijom. CT je metoda izbora za utvrđivanje mjesta i uzroka opstrukcije te pojave vaskularnih komplikacija mehaničkog ileusa. Opisano je vrlo malo slučajeva ileusa izazvanog košticama kod pacijenata s dijagnosticiranom zloćudnom novotvorinom debelog crijeva, ali je potrebno uključiti tu etiologiju u diferencijalnu dijagnozu, odnosno obratiti pažnju na anamnezu u tih bolesnika. Karcinom debelog crijeva je ozbiljna bolest koja zahtijeva pažljivu prehranu i brigu o prohodnosti crijeva.

Izjava o sukobu interesa: Autori izjavljuju kako ne postoji sukob interesa.

LITERATURA

1. Ljubičić N, Poropat G, Antoljak N, Bašić Marković N, Amerl Šakić V, Rađa M et al. Oportunistički probir raka debelog i završnog crijeva u visokorizičnih bolesnika u ordinacijama obiteljske medicine u Republici Hrvatskoj. *Acta Clin Croat* 2021;60:27–35.
2. Dekker E, Tanis PJ, Vleugels JLA, Kasi PM, Wallace MB. Colorectal cancer. *The Lancet* 2019;394:1467–80.
3. Zielińska A, Włodarczyk M, Makaro A, Sałaga M, Fichna J. Management of pain in colorectal cancer patients. *Crit Rev Oncol Hematol* [Internet]. 2021;157. [cited 2022 Sep 1]. Available from: <https://doi.org/10.1016/j.critrevonc.2020.103122>.
4. Syed AS, Bonte A, Allaham LA, Goodman ER. Peach pit impaction presenting as gallstone ileus. *BMJ Case Rep* [Internet]. 2020;13. [cited 2022 Aug 10]. Available from: <https://doi.org/10.1136/bcr-2020-235363>.
5. Murphy MC, Gibney B, Gillespie C, Hynes J, Bolster F. Gallstones top to toe: What the radiologist needs to know. *Insights Imaging* [Internet]. 2020;11. [cited 2022 Jun 7]. Available from: <https://doi.org/10.1186/s13244-019-0825-4>.
6. MSD priručnik dijagnostike i terapije [Internet]. Split: Kolorektalni karcinom, c2014 [cited 2022 Jul 1]. Available from: <http://www.msd-prirucnici.placebo.hr/msd-prirucnik/bolesti-probave/tumori-probavnog-sustava/kolorektalni-karcinom>.
7. Patel CM, Sahdev A, Reznick RH. CT, MRI and PET imaging in peritoneal malignancy. *Cancer Imaging* 2011;11:123–139.
8. Šoša T, Stanec Ž, Sutlić Z, Tonković I. Kirurgija. Zagreb: Naklada Ljevak, 2007;502–520.