

PRISTUP PERIFERNOM VENSKOM PUTU POMOĆU ULTRAZVUKA

Brusić, Josip; Šustić, Alan

Source / Izvornik: **World of Health, 2022, 5, 23 - 25**

Journal article, Published version

Rad u časopisu, Objavljena verzija rada (izdavačev PDF)

Permanent link / Trajna poveznica: <https://um.nsk.hr/um:nbn:hr:184:679552>

Rights / Prava: [In copyright](#)/[Zaštićeno autorskim pravom.](#)

Download date / Datum preuzimanja: **2024-11-25**



Repository / Repozitorij:

[Repository of the University of Rijeka, Faculty of
Medicine - FMRI Repository](#)



PRISTUP PERIFERNOM VENSKOM PUTU POMOĆU ULTRAZVUKA

Josip Brusić¹, Alan Šustić²

¹ Katedra za sestrinstvo, Fakultet zdravstvenih studija Sveučilišta u Rijeci

² Katedra za kliničke medicinske znanosti II, Fakultet zdravstvenih studija Sveučilišta u Rijeci

Autor za korespondenciju:

Alan Šustić

alan.sustic@uniri.hr

SAŽETAK

Cilj istraživanja bio je procijeniti učinkovitost kateterizacije periferne vene uz pomoć ultrazvuka u bolesnika s otežanim venskim pristupom. U studiju je uključeno 36 bolesnika u kojih su učinjene, prije ulaska u studiju, dvije neuspješne punkcije/kanulacije periferne vene, a koji su potom slučajnim odabirom podijeljeni u dvije skupine po 18 bolesnika. Skupinu A čine bolesnici u kojih je venska kateterizacija nastavljena tradicionalnom, „slijepom“ tehnikom dok se u skupini B nastavilo s ultrazvučno vođenom kateterizacijom. Ukupni broj punkcija po bolesniku bio je značajno manji ($4,94 \pm 1,1$ vs. $1,17 \pm 0,4$; $p < 0,001$), a vrijeme za postavljanje periferne venske kanile značajno kraće ($11,94 \pm 5,6$ min. vs. $6,63 \pm 1,7$ min.; $p < 0,001$) u bolesnika iz grupe B. Ultrazvučno vođena kateterizacija periferne vene smanjuje broj neuspješnih pokušaja i skraćuje vrijeme potrebno za otvaranje venskog puta u bolesnika s otežanim perifernim venskim pristupom.

Ključne riječi: kateterizacija periferne vene, ultrazvuk.

ABSTRACT

The aim of the study was to evaluate the effectiveness of ultrasound-guided peripheral vein catheterization in difficult cases. The study included 36 patients who underwent two failed peripheral vein punctures / cannulations and were then randomly divided into two groups of 18 patients each. Group A consists of patients who continued the traditional "blind" technique, while group B continued ultrasound-guided catheterization. The total number of punctures per patient was significantly lower (4.94 ± 1.1 vs. 1.17 ± 0.4 ; $p < 0.001$), and the time of

placement of the peripheral venous cannula was significantly shorter (11.94 ± 5.6 min versus 6.63 ± 1.7 min; $p < 0.001$) in group B patients. Ultrasound-guided peripheral vein catheterization reduces the number of failed attempts and shortens the time required to open the venous route in patients with difficult peripheral vein access.

Key words: peripheral vein catheterization, ultrasound.

UVOD

Otvaranje, uspostavljanje ili postavljanje perifernog intravenskog (IV) puta je postupak koji uključuje punktiranje vene IV kaniplom te održavanje istoga prohodnim odgovarajućom tekućinom (najčešće kristaloidnom otopinom) kako bi se osigurao trajni pristup venskom krvotoku. Ovaj postupak pripada temeljnom djelokrugu rada medicinske sestre/tehničara i najizvođeniji je invazivni zahvat u medicini, kako u nas, tako i u svijetu. Procjenjuje se da se u SAD-u samo u Hitnom bolničkom prijemu izvede 150 – 200 milijuna ovih postupaka godišnje [1]. Otvaranje IV puta može biti otežano zbog atipične anatomije, bolesti i/ili posljedica bolesti, općeg stanja bolesnika, ali i zbog nedovoljnog iskustva i vještine medicinske sestre/tehničara koja izvodi postupak. U nekim slučajevima, postotak neuspješne punkcije može biti veći od 50%, što djeluje frustrirajuće na medicinsku sestru/tehničara koji izvodi zahvat, ali i na bolesnika. Posljednje desetljeće više je autora preporučilo primjenu ultrazvuka (UTZ) pri uspostavljanju perifernog IV puta i pokazalo kako je ultrazvučno vođena kanulacija perifernih vena „pod kontrolom oka“ u realnom vremenu smanjuje postotak neuspješnih punkcija i skraćuje vrijeme potrebno za postavljanje IV puta [2].

Cilj je ovog istraživanja usporediti postavljanje IV puta tradicionalnom tehnikom i tehnikom pomoću ultrazvuka u bolesnika s otežanim perifernim venskim pristupom te potvrditi ili odbaciti hipotezu kako uporaba ultrazvuka pri otvaranju perifernog IV puta smanjuje broj neuspješnih pokušaja i skraćuje vrijeme potrebno za punkciju u odnosu na tradicionalnu tehniku.

MATERIJALI I METODE

Ispitanici

Istraživanje je provedeno na Odjelu za anesteziju Klinike za anesteziologiju, intenzivnu medicinu i liječenje boli Kliničkog bolničkog centra Rijeka u razdoblju od travnja. 2017. godine do lipnja 2019. godine na uzorku od 36 ispitanika. Ispitanike čine bolesnici kojima se IV put postavljao u svrhu pripreme za elektivni operativni zahvat u općoj ili regionalnoj anesteziji, a u kojih su prije uključivanja u studiju učinjene dvije neuspješne punkcije periferne vene od strane iskusne medicinske sestre/tehničara. Ispitanici su slučajnim odabirom podijeljeni u dvije skupine po 18 bolesnika. Prvu (A) skupinu čine bolesnici kojima se nakon dvije neuspješne IV punkcije nastavilo sa tradicionalnom tehnikom (bez pomoći ultrazvuka) do uspješnog otvaranja IV puta, dok drugu (B) skupinu čine bolesnici u kojih se nakon drugog neuspjelog pokušaja postavljanja IV puta nastavilo sa postavljanjem istoga pomoću ultrazvuka tj. tehnikom ultrazvučno vođene periferne venske kateterizacije. Isključni kriteriji su bili bolesnici mlađi od 18 godina, životno ugroženi bolesnici te oni koji su zaprimljeni zbog hitnog operativnog zahvata. Istraživanje je odobreno od etičkog povjerenstva Kliničkog bolničkog centra Rijeka (Klasa: 003-05/18-1/83, URB: 2170-29-02/1-18-2, od 21.06.2018).

Metode

Svim je ispitanicima IV put otvaran IV kaniplom promjera 18G i duljine 4 cm (Braun Melsungen), a održavan otopinom balansiranih kristaloida (Plasma-Lyte, Baxter) u sklopu pripreme za elektivni kirurški zahvat. Za postavljanje IV puta pomoću ultrazvuka korišten je UTZ aparat Sonosite M – turbo s linearnom sondom od 10 MHz. Prije punkcije vena se detektirala u „out of plane“ tehnici (poprečno na UTZ snop) (slika 1.) te se potom sonda zarotirala za 90° kako bi se strukture prikazale u „in plane“ tehnici (po dužini UTZ snopa) (slika 2.) u kojoj se i izvodi UTZ vođena punkcija. Veni se pristupa pod kutem od 45°, a tijekom cijelog postupka na ekranu se u stvarnom vremenu prati prolazak igle kroz tkivo do punkcije i ulaska u samu venu. Po ulasku u venu izvlači se punkcijska igla i ultrazvučnim se pregledom kontrolira ispravan položaj katetera u veni „in plane“ prikazom.

Statistička obrada

Prikupljeni podaci statistički su pripremljeni u MS Excel (Microsoft Inc.), a obrađeni u STATISTICA (TIBCO softwarw Inc.) računalnom programu. Korištena je deskriptivna statistika i Studentov T- test za nezavisne uzorke, a statistička značajnost je određena na nivou $p < 0,05$.

REZULTATI

U Tablici 1. prikazana je raspodjela ispitanika prema spolu i dobi bolesnika u skupini A i B. Broj punkcija po skupinama prikazan je u Tablici 2. U skupini A učinjeno je 89 punkcija, odnosno prosječno 4,9 punkcija po bolesniku dok je u skupini B učinjena 21 punkcija, odnosno 1,2 punkcije po bolesniku.

Prosječno vrijeme potrebno prikazano je u Tablici 3. U skupini A prosječno je bilo potrebno 11,9 minuta za uspostavljanje venskog puta dok je u skupini B za isto bilo potrebno svega 6,6 minuta.

RASPRAVA

Tradicionalna tehnika otvaranja i održavanja IV puta temelji se na subjektivnoj procjeni medicinske sestre/tehničara koja palpacijom i vizualizacijom određuje smjer, elastičnost i promjer vene. Iako najčešće rutinska metoda, „slijepa“ kateterizacija per-

Tablica 1. Prikaz demografskih podataka.

	SKUPINA	
	A	B
Broj bolesnika (n)	18	18
Spol (n)– M:Ž	6:12	7:11
Dob (godine) (M±SD, min-max)	69,91 ± 14,2(44-86)	69,17 ± 16,4 (38-89)

Legenda: A – tradicionalna tehnika ; B - tehnika ultrazvučno vođene periferne venske kateterizacije; M±SD – aritmetička sredina±standardna devijacija

Tablica 2. Prikaz po broju punkcija

	SKUPINA	
	A	B
Ukupan broj punkcija	89	21 *
Prosječno po bolesniku	4,94 ± 1,1	1,17 ± 0,4 *

Legenda: A – tradicionalna tehnika ; B - tehnika ultrazvučno vođene periferne venske kateterizacije; * = $p < 0,001$; M±SD – aritmetička sredina±standardna devijacija

Tablica 3. Vrijeme (u min.) potrebno za punkciju nakon drugog neuspješnog pokušaja

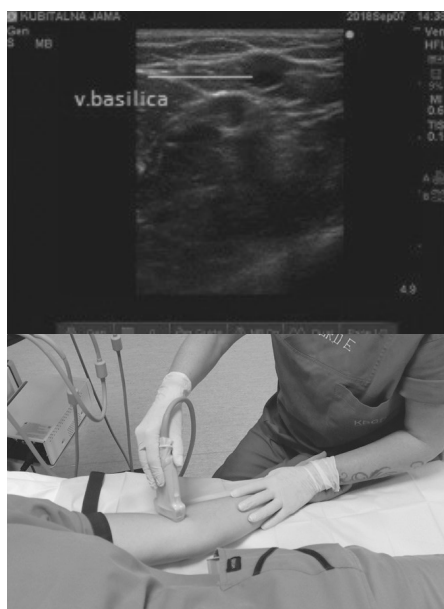SKUPINA	Vrijeme punkcije prosjek	
	(M±SD)	Min/max
A	11,94 ± 5,6	4,25 – 31,20
B	6,63 ± 1,7 *	5,20 – 10,15

Legenda: A – tradicionalna tehnika ; B - tehnika ultrazvučno vođene periferne venske kateterizacije; * = $p < 0,001$; M±SD – aritmetička sredina±standardna devijacija

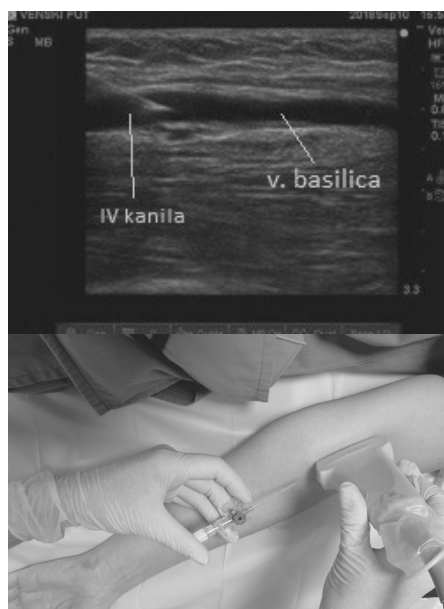iferne vene ponekad je izrazito zahtjevna i opterećena neuspješnim pokušajima. Veći broj neuspješnih punkcija stvara nepovjerenje i strah u bolesnika koji trpi dodatnu bol, a također može dovesti i do pojave komplikacije u vidu hematoma, ekstravazacije tekućine, oštećenje živaca, punkcije arterije te lokalne infekcije. U svakodnevnoj praksi, drugi neuspješni pokušaj punkcije smatra se otežanim venskim pristupom te zahtjeva intervenciju iskusnije medicinske sestre/tehničara u postavljanju istog. Stoga je u našem istraživanju drugi neuspješni pokušaj bio indikacija za ultrazvučno vođenu perifernu vensku kateterizaciju.

Upotreba ultrazvuka omogućuje objektivnu procjenu vene „pod kontrolom oka“ gdje u realnom vremenu pratimo položaj i smjer igle u odnosu na venu te verificiramo ulazak kanile u venu. Recentna meta-analiza pokazala je kako u bolesnika s otežanim perifernim venskim pristupom, primjena ultrazvuka značajno povećava stopu uspješnosti kateterizacije u usporedbi s tradicionalnom

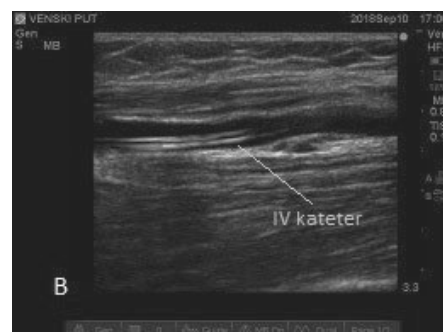
tehtikom, ali nema efekta na vrijeme potrebno za uspostavljanje venskog puta [3]. I u našoj studiji upotreba ultrazvuka nakon druge neuspješne punkcije statistički značajno je smanjila broj daljnjih punkcija, ali za razliku od navede meta-analize, također i vrijeme potrebno za punkciju. Razlog kraćem vremenu između „slijepo“ i ultrazvučno vođene kateterizacije na našem materijalu vjerojatno je posljedica činjenice kako smo analizirali samo bolesnike s otežanim perifernim venskim pristupom, a ne rutinsku primjenu ultrazvuka kao većina drugih studija. Naime, mišljenja smo kako u našim uvjetima nije realno očekivati da se u bližoj budućnosti ova, relativno sofisticirana metoda, prihvati kao svakodnevna rutina, već je za vjerovati kako će ista postati alternativna tehnika u slučajevima otežane periferne venske kanulacije. Unatoč prednosti ultrazvučno vođenog u odnosu na „slijepo“ otvaranje venskog puta korištenje ultrazvuka još dugo neće zamijeniti tradicionalnu tehniku u nezahtjevnim slučajevima.



Slika 1. Ultrazvučni prikaz vene u „out of plane“ tehnici (poprečno na UTZ snop).



Slika 2. Ultrazvučni prikaz kateterizacije u „in plane“ tehnici (po dužini UTZ snopa).



Slika 3. Ultrazvučna verifikacija pravilnog položaja kanile u veni „in plane“ prikazom.

ZAKLJUČAK

Ultrazvučno vođena kateterizacija periferne vene smanjuje broj neuspješnih pokušaja i skraćuje vrijeme potrebno za otvaranje venskog puta u bolesnika s otežanom perifernom venskom kateterizacijom tijekom prijeoperacijske pripreme.

LITERATURA

1. Gottlieb M, Sundaram T, Holladay D, Nakitende D. Ultrasound-Guided Peripheral Intravenous Line Placement: A Narrative Review of Evidence-based Best Practices. *West J Emerg Med* 2017; 18: 1047–1054. doi:10.5811/westjem.2017.7.34610
2. Shokoohi H, Boniface K, McCarthy M, Khedir Al-tiae T, Sattarian M, Ding R, Liu YT, Pourmand A, Schoenfeld E, Scott J, Shesser R, Yadav K. Ultrasound-guided peripheral intravenous access program is associated with a marked reduction in central venous catheter use in noncritically ill emergency department patients. *Ann Emerg Med*. 2013;61:198-203. doi:10.1016/j.annemergmed.2012.09.016
3. Stolz LA, Stolz U, Howe C, Farrell IJ, Adhikari S. Ultrasound-guided peripheral venous access: a meta-analysis and systematic review. *J Vasc Access* 2015;16:321-326. doi:10.5301/jva.5000346