

# Kliničko vrednovanje sonografije u bolesnika s malignomima testisa

---

**Fučkar, Željko; Šustić, Alan; Dimec, Damir; Brumini, Diego; Gajić, Milan; Mozetič, Vladimir**

*Source / Izvornik:* **Medicina, 1992, 28, 7 - 14**

**Journal article, Published version**

**Rad u časopisu, Objavljena verzija rada (izdavačev PDF)**

*Permanent link / Trajna poveznica:* <https://um.nsk.hr/um:nbn:hr:184:541723>

*Rights / Prava:* [Attribution 4.0 International](#)/[Imenovanje 4.0 međunarodna](#)

*Download date / Datum preuzimanja:* **2024-10-10**



*Repository / Repozitorij:*

[Repository of the University of Rijeka, Faculty of Medicine - FMRI Repository](#)



## KLINIČKO VREDNOVANJE SONOGRAFIJE U BOLESNIKA S MALIGNOMIMA TESTISA

### CLINICAL EVALUATION OF THE SONOGRAPHY IN PATIENTS WITH MALIGNOMAS OF THE TESTIS

Željko Fučkar,<sup>1</sup> Alan Šustić,<sup>2</sup> Damir Dimec,<sup>1</sup> Diego Brumini,<sup>3</sup> Milan Gajić,<sup>3</sup> Vladimir Mozetič

<sup>1</sup> Kirurška klinika, KBC Rijeka

<sup>2</sup> Zavod za anesteziju i intenzivno liječenje, KBC Rijeka

<sup>3</sup> Zavod za onkologiju i radioterapiju, KBC Rijeka

#### IZVORNI ZNAJSTVENI RAD

*Ključne riječi:* malignom i testisi, ultrazvuk

**Sažetak:** U razdoblju od 1. siječnja 1983. do 1. siječnja 1990. godine u Službi za ultrazvučnu dijagnostiku KBC Rijeka pregledana su 874 bolesnika zbog različite patologije skrotuma. U 26 bolesnika (2,97%) sonografski je dijagnosticirana fokalna lezija testisa, što je ujedno i bila vodeća dijagnostička metoda u indikaciji za operativni zahvat.

Patohistološkom analizom dokazani su maligni tumori testisa u 23 bolesnika (2,6%)m dok se u trojice (0,24%) radilo o fokalnoj upalnoj leziji unutar testikularnog parenhima.

U 14 bolesnika (54%) utvrđen je seminom, dok je u njih devet (36%) dijagnosticiran neseminomski maligni tumor testisa. U našoj seriji od 874 bolesnika u četvorice (0,45%) smo ultrazvukom našli nepalpabilnu okultnu solidnu fokalnu leziju testisa, odnosno na 23 dokazana malignoma testisa u 17,4% (četiri bolesnika) tumor je nađen u palpatorno normalnom testisu. Tipična sonografska slika seminoma videna je u 58% bolesnika sa seminomskim malignomom.

U prikazu su autori na istoj grupi bolesnika pokušali vrednovati specifične tumorske markere (alfa-EP i beta-HCG) u korelaciji sa sonografskim, kliničkim i patohistološkim nalazom.

Senzitivnost sonografije u ranom otkrivanju tumora testisa iznosila je 100%, specifičnost 88%, sigurnost 88%, pozitivna prediktivna vrijednost 88% i negativna prediktivna vrijednost 100%, što znači da nismo imali lažno negativnih rezultata. U 3 bolesnika (11,3%) imali smo lažno pozitivan rezultat (fokalna upalna lezija).

Autori smatraju da je sonografija testisa inicijalna dijagnostička metoda u ranom otkrivanju skrotalnih tumora tim više što je u našoj seriji bolesnika svaki šesti ultrazvučno dokazani tumor bio okultnoga tipa.

*Prispjelo:* 10. lipnja, 1991.

*Prihvaćeno za tisk:* 12. rujna, 1991.

#### ORIGINAL SCIENTIFIC PAPER

*Key words:* malignomas of the testis, sonography

**Summary:** During the period from 1<sup>st</sup> January 1983 to 1<sup>st</sup> January 1990 in the Department of Ultrasound Diagnostics of the Clinical Hospital Centre Rijeka 874 patients were sonographically examined due to different scrotal pathology. In 26 patients (2.9%) a focal testicular lesion was sonographically found which was also a leading diagnostic method in indicating the operative therapy. Pathohistological analysis proved malignant testicular tumors in 23 patients (2.6%), while in 3 patients (0.24%) a local inflammatory lesion within the testicular parenchyma was detected.

In 14 patients (54%) a seminoma was found, and in 9 patients (36%) a malignant nonseminomatous testicular tumor was found. In our population of 874 patients in 4 of them (0.45%) an occult focal non-palpable testicular lesion was sonographically detected, i.e. in 23 confirmed malignant testicular lesions there were 17.4% (4 patients) with the tumor found in palpatorly normal testis. A typical sonographic feature of the seminoma was observed in 58% of the patients with seminomatous malignoma.

In the presentation the authors attempted to evaluate the levels of specific tumor markers (alpha FP and beta HCG) in correlation with sonographic, clinical and pathohistological findings.

In the early detection of the testicular tumors the sonography showed a 100% sensitivity and 88% specificity and 88% accuracy and 88% positive predictive value and a 100% negative predictive value, which means that we had no false negative results. In 3 patients (11.3%) we had false positive results (focal inflammatory lesion). The authors consider that the ultrasound examination of the scrotal contents is an initial diagnostic method in early diagnosis of scrotal tumors, particularly because, in our population of the patients every sixth sonographically confirmed tumor was an occult one.

*Received:* July 10, 1991

*Accepted for publication:* September 12, 1991

## UVOD

Maligni tumori testisa su relativno rijetki i javljaju se u 1-2% svih zloćudnih tumora u muškaraca.<sup>1,2,3</sup> Značaj rane dijagnostike tih neoplazmi raste spoznajom da su to najčešći tumori u muškaraca u dobi od 25. do 35. godine života i odgovorni su za 11-13% ukupnog mortaliteta od raka između 15. i 34. godine života.<sup>4,5,6</sup> Standardna urološka dijagnostika testisa danas obuhvaća palpaciju i dijafanoskopiju, dok se termografija i radioizotopna scintigrafija zbog svojih nedostataka samo izuzetno koriste. Palpacijom se kliničar informira o položaju, obliku, veličini i konzistenciji testisa te o temperaturi i bolnosti skrotalne vreće. Dijafanoskopija informira urologa o tipu tekućine, koja eventualno ispunjava skrotum, međutim i ona je insuficijentna u nekim slučajevima (hematocele, piocela, limfocela). Iako ove standardne urološke pretrage daju iskusnom kliničaru znatan broj informacija, nedostaje su u dijagnostici intraparenhimnih fokalnih lezija testisa.

Sonografija testisa nije nova metoda i koristi se zadnjih desetak godina.<sup>7,8,9,10,11,12,13,14,15</sup> Poseban zamah ova dijagnostička metoda doživljava konstrukcijom kvalitetnijih sondi od 5-10 MHz te uvođenjem kolor-Doppler sonografije. Visoko frekventne sonde omogućile su vizualizaciju vrlo sitnih intraparenhimnih testikularnih lezija bez upotrebe vodene kupelji (odstojna staza), a danas je moguće vršiti i ciljanu perkutanu biopsiju testisa pod vodstvom ultrazvuka.<sup>16</sup> Sonografski pregled testisa može se činiti direktnim prislanjanjem sonde na ispitivani testis, korištenjem kontralateralnog testisa kao akustičnog prozora<sup>17,18</sup> a može se koristiti i odstojna plastična staza debljine 1-2 cm. Čine se transversalni i longitudinalni presjeci s linearnom i sektorskom sondom u unutarnjoj i vanjskoj rotaciji testisa.<sup>1, 18</sup>

## BOLESNICI I METODA RADA

U razdoblju od 1. siječnja 1983. do 1. siječnja 1990. u Službi za ultrazvučnu dijagnostiku KBC Rijeka u 874 bolesnika učinjen je sonografski pregled sadržaja skrotalne vreće zbog objektivne skrotalne i/ili ekstraskrotalne patologije ili subjektivnih smetnji. Životna dob ispitanika kretala se od neonatalne dobi do duboke starosti.

Pregledi su vršeni pomoću tri vrste aparata: Fischer Emisonic (sektorska sonda od 3,5 MHz), Bruel and Kjaer-Model 1846 (sektorska sonda od 5 MHz) i Aloka SSD-280 SD (sektorska i linearna sonda od 3,5 i 5 MHz). Tijekom pregleda sondu smo direktno prislanjali na testis, koristili se kontralateralnim testisom kao prozorom za sonografsku eksploraciju,<sup>18</sup> a povremeno smo se koristili odstojnom plastičnom stazom debljine 1-2 cm. Tijekom sonografske eksploracije činili smo standardne, u literaturi opisane, sonolamingrame,<sup>1,9,11,12,13,14,15,18</sup> a pregled smo upotpunjavali ultrazvučnom eksploracijom ingvinalnog kanala.<sup>17</sup>

**Dr Željko Fučkar**, doktor sveukupne medicine, magistar i doktor medicinskih znanosti, specijalist kirurg, docent na Kirurškoj klinici Medicinskog fakulteta Sveučilišta u Rijeci, odjelni liječnik na Urološkom odjelu kirurške klinike Kliničkog bolničkog centra u Rijeci.

**Dr Alan Šustić**, doktor sveukupne medicine, liječnik na Zavodu za anesteziologiju i intenzivno liječenje, Kliničkog bolničkog centra u Rijeci.

**Dr Damir Dimec**, doktor sveukupne medicine, specijalist kirurg, primarijus, odjelni liječnik Urološkog odjela Kirurške klinike Kliničkog bolničkog centra u Rijeci.

**Dr Diego Brumini**, doktor sveukupne medicine, magistar medicinskih znanosti, specijalist onkolog i radioterapeut, liječnik na Zavodu za onkologiju i radioterapiju Kliničkog bolničkog centra u Rijeci.

**Dr Milan Gajić**, doktor sveukupne medicine, magistar medicinskih znanosti, specijalist onkolog i radioterapeut, liječnik na Zavodu za onkologiju i radioterapiju Kliničkog bolničkog centra u Rijeci.

**Dr Vladimir Mozetić**, doktor sveukupne medicine, stažist.

U 26 bolesnika (2,97%), u kojih smo ultrazvučnim pregledom dijagnosticirali fokalnu leziju testisa i indicirali operativni zahvat, ultrazvučni je pregled obuhvatio i abdominalnu pansonografiju (abdominalni organi i retroperitoneum) zbog eventualne detekcije metastaza. U istih smo bolesnika preoperativno odredili vrijednost specifičnih tumorskih markera (alfafetoprotein i beta-HCG), a sve su dijagnoze potvrđene patohistološkim pregledom.

Vrijednosti specifičnih tumorskih markera determinirali smo kao:

1. normalni,
2. povišeni i
3. ekstremno povišeni.

Preoperativni palpatorni nalaz podijelili smo u tri podskupine:

1. pozitivan,
2. suspektan i
3. negativan.

Glede patohistološkog nalaza bolesnike smo svrstali u tri osnovne skupine, kako slijedi:

- A. čisti seminomi testisa,
- B. maligni neseminomski tumori ili miješani tumori, te
- C. netumorske fokalne lezije testisa.

Na temelju ultrazvučnog prikaza ispitivanu grupu bolesnika smo podijelili u tri podskupine i to:

1. hiposonorna infiltrativna lezija,
2. multinodularna građa bez znakova invazije i
3. nejasni, atipični sonografski nalaz.

Dobna granica bolesnika sa sonografski verificiranom fokalnom lezijom testisa kretala se od 16 do 64 godine s prosječnom starosnom dobi od 34,4 godine. Prosječna starosna dob u grupi A iznosila je 30,9 godina, u grupi B 27,2 godine, a u grupi C 50 godina.

## REZULTATI

Tijekom sedam godina pregledano je u Službi za ultrazvučnu dijagnostiku KBC Rijeka 874 bolesnika s različitim simptomatologijom skrotuma, od kojih smo u 26 pregledanih (2,97%) temeljem sonografskog nalaza postavili dijagnozu fokalne neoplastične lezije testisa, što je ujedno i bilo indikacijom za operativno liječenje, posebice u okultnih tumorskih lezija. Bolesnike smo glede patohistološkog nalaza podijelili u tri podskupine, a prema sonografskom izvidu također u tri grupe (tablica 1.).

Za svaku smo skupinu pojedinačno usporedili klinički nalaz i vrijednost specifičnih tumorskih markera (tablice 2., 3., 4.).

Od 26 bolesnika sa sonografski dijagnosticiranom fokalnom lezijom testisa u njih 23 (88%) se radilo o malignom tumoru. U 14 bolesnika (54%) verificiran je seminom, dok je u ostale devetorice (35%) dijagnosticiran neseminomski maligni tumor testisa. U triju bolesnika (11,5%) utvrđena je fokalna upalna lezija unutar testikularnog parenhima.

Sonografskim pregledom iz grupe A u 8 bolesnika (58%) već smo preoperativno posumnjali na seminom testisa, dok smo u grupi B vidjeli jasnu hiposonornu fokalnu infiltrativnu leziju u svega četiriju bolesnika (44%).

Iz tabelarnih podataka uočljivo je da vrijednosti specifičnih tumorskih markera nisu korelirale s kliničkim nalazom, ali je postojala stanovitost podudarnost s patohistološkim izvidom. Također je veoma značajno da smo u četiriju bolesnika (17,4%) sonografski dijagnosticirali okultnu nepalpabilnu neoplazmu testisa.

Tablica 1.  
KORELACIJA SONOGRAFSKOG I PATOHISTOLOŠKOG NALAZA U BOLESNIKA SA SONOGRAFSKI DOKAZANOM FOKALNOM LEZIJOM TESTISA

Table 1  
The correlation between sonographic and pathohistologic findings with the sonographically confirmed focal testis lesion

SONOGRAFSKI PRIKAZ <i>Sonographic FOKALNE LEZIJE Of the focal lesion</i>	Broj bolesnika <i>No. of patients</i>	Grupa A <i>Group A</i>	Grupa B <i>Group B</i>	Grupa C <i>Group C</i>
Hiposonorna infiltrativna lezija <i>Hypoechogenic infiltrative lesion</i>	6(23%)	2(14%)	4(44%)	0
Multinodularna solidna lezija <i>Multinodular solid lesion</i>	8(31%)	8(58%)	0	0
Polimorfni atipični sonografski prikaz <i>Polymorphic atypical sonographic feature</i>	12(46%)	4(28%)	5(56%)	3(100%)
<b>Ukupno Total:</b>	<b>26(100%)</b>	<b>14(100%)</b>	<b>9(100%)</b>	<b>3(100%)</b>

Tablica 2.  
KORELACIJA KLINIČKOG NALAZA I VRIJEDNOSTI TUMORSKIH MARKERA U BOLESNIKA SA SEMINOMOM TESTISA

Table 2  
The correlation between palpatory findings and the values of the tumor markers in the patients with seminoma of the testis

KLINIČKI NALAZ <i>Clinical findings</i>	Broj bolesnika <i>No. of patients</i>	alfa-F P <i>alpha F P</i>			beta-H C G <i>beta H C G</i>		
Palpabilni tumor <i>Palpable tumor</i>	5	3	2	0	2	2	1
(%)	(35)	(21	14	0)	(14	14	7)
Suspektan tumor <i>Suspectable tumor</i>	7	5	2	0	0	6	1
(%)	(50)	(36	14	0)	(0	43	7)
Nepalpabilni tumor <i>Nonpalpable tumor</i>	2	2	0	0	0	2	0
(%)	(14)	(14	0	0)	(0	14	0)
<b>Ukupno % Total:</b>	<b>14</b>	<b>10</b>	<b>4</b>	<b>0</b>	<b>2</b>	<b>10</b>	<b>2</b>
(%)	(100)	(71)	(29)		(14)	(71)	(14)

Tablica 3.  
KORELACIJA KLINIČKOG NALAZA I VRIJEDNOSTI TUMORSKIH MARKERA U BOLESNIKA S NESEMINOMSKIM MALIGNIM TUMORIMA TESTISA

Table 3  
The correlation between palpatory findings and the tumor markers in the patients with nonseminomatous malignant tumors

KLINIČKI NALAZ <i>Clinical findings</i>	Broj bolesnika <i>No. of patients</i>	alfa-F P <i>alpha F P</i>			beta-H C G <i>beta H C G</i>		
Palpabilni tumor <i>Palpable tumor</i>	4	0	4	0	0	3	1
(%)	(44)	(0	44	0)	(0	33	11)
Suspektan tumor <i>Suspectable tumor</i>	3	0	3	0	0	2	1
(%)	(33)	(0	33	0)	(0	22	11)
Nepalpabilni tumor <i>Nonpalpable tumor</i>	2	0	1	1	0	1	1
(%)	(22)	(0	33	0)	(0	22	11)
<b>Ukupno Total:</b>	<b>9</b>	<b>0</b>	<b>8</b>	<b>1</b>	<b>0</b>	<b>6</b>	<b>3</b>
(%)	(100)		(89)	(11)		(67)	(33)

### RASPRAVA

Maligne tumore testisa glede terapije, kliničkog toka bolesti i prognoze možemo podijeliti na čiste seminome i neseminomske tumore (embrionalni karcinom, koriokarcinom teratom, tumor žumanjčane vreće itd.) u koje

uključujemo i miješane seminomsko-neseminomske tumore. Terapeutski pristup je različit i ovisi o vrsti tumora i stupnju bolesti. Stupnjevanje tumora testisa («staging») najlakše možemo vršiti prema protokolu koji predlaže Royal Marsden Hospital (18), kako slijedi:

Tablica 4.  
KORELACIJA KLINIČKOG NALAZA I VRIJEDNOSTI TUMORSKIH MARKERA U BOLESNIKA S NEMALIGNOM FOKALNOM LEZIJOM TESTISA

Table 4  
Correlation between clinical findings and the values of the tumor markers in the patients with nonmalignant focal testicular lesion

KLINIČKI NALAZ Clinical findings	Broj bolesnika No. of patients	Alfa-F P alpha F P		beta-H C G beta H C G		
		0	0	0	0	0
Palpabilni tumor Palpable tumor	2	2	0	0	2	0
(%)	(66)	(66	0	0)	(66	0
Suspektan tumor Suspectable tumor	1	0	1	0	0	1
(%)	(33)	(0	33	0)	(0	33
Ukupno Total:	3	2	1	0	2	1
(%)	(100)	(66)	(33)		(66)	(33)

Stadij I. – izvan testisa nema znakova metastaza,

Stadij II. – metastaze samo u abdominalnim limfnim čvorovima:

A. najveći promjer metastaze manji od 2 cm

B. najveći promjer metastaze od 2 do 5 cm

C. najveći promjer metastaze preko 5 cm,

Stadij III. – proširenost tumora i iznad dijafragme te

Stadij IV. – pojava metastaza izvan limfnog sustava.

Današnja dijagnostika malignih tumora testisa i njihovih metastaza može uključivati ultrazvučni pregled, CT, MRI, pdealnu limfografiju i određene laboratorijske analize, a planska primjena spomenutih metoda omogućuje kvalitetnu preoperativnu dijagnozu i klasifikaciju u 80-90% bolesnika.<sup>25</sup> Petogodišnje preživljavanje u stadiju I. iznosi 95-100%,<sup>22,23</sup> a u stadiju II. A 70-92% u bolesnika sa seminomskim tumorom, koji su izuzetno dobro radio-senzitivni.

U neseminomskih tumora granica između stupnjeva je veličine čvorova od 2 cm, odnosno ako su čvorovi manji od 2 cm pristupa se retroperitonealnoj limfadenomektomiji dok je u većih čvorova indicirana polikemoterapija.

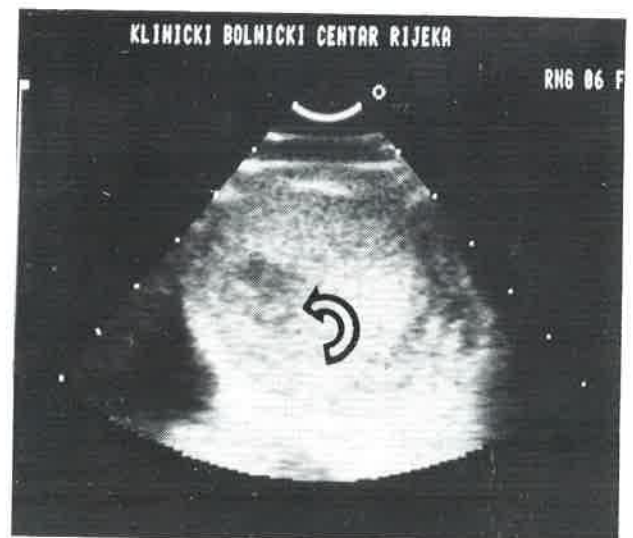U laboratorijskoj dijagnostici, osim standardnih pretraga neizostavno određujemo tumorske markere (alfa-FP i beta-HCG). Ovi markeri omogućavaju bržu dijagnozu, praćenje učinaka terapije te rano otkrivanje recidiva, nerijetko i nekoliko mjeseci prije kliničke verifikacije bolesti, a po nekim podacima iz literature njihove vrijednosti su u određenoj korelaciji s patohistološkim nalazom i prognozom malignoma.<sup>25,26,27</sup>

Ultrazvučna slika palpatornog tumora testisa se često opisuje u literaturi.<sup>1,18</sup> Maligni tumori testisa su najčešće hipohogeni, ispunjeni odjecima nepravilne strukture, a ako su granice neoplazme nejasno definirane ili okružene hipohogenim arealom, onda to govori u prilog infiltrativnom rastu. Iako je bilo pokušaja diferencijacije tumora testisa pomoću ultrazvučne slike, za sada je nemoguće sonografskim pregledom diferencirati solidnu benignu od maligne lezije,<sup>1,18,28</sup> osim seminoma koji u određenog broja bolesnika može imati prepoznatljivu nodularnu građu i neinfiltrativni rast.<sup>1,18</sup> Posebnu vrijednost sonografija je pokazala u otkrivanju nepalpabilnih, okultnih tumora testisa,<sup>29,30,31,32,33</sup> koji su se klinički prikazali kao ekstraparastikalarni primarni retroperitonealni tumori. (Slike 1,2,3,4).

Ultrazvučni pregled obvezatno obuhvaća i prikaz kontralateralnog testisa zbog mogućnosti pojave bilateralnog

tumora u 9 do 11% bolesnika<sup>33,34</sup> te abdominalnu pansonografiju glede otkrivanja sekundarnih depozita.<sup>18,25,35</sup> U krvnih diskrazija vidimo bilateralno uvećanje testisa, a sama slika leukemične infiltracije bitno se razlikuje od sonografske slike tumorskog bujanja.<sup>1,18</sup> Abdominalna pansonografija je sastavni dio dijagnostike tumora testisa i inicijalna je metoda u paleti dijagnostičkih testisa i postupaka pri detekciji metastaza.<sup>1,25,35</sup> Prvi indirektni sonografski znak uvećanja paraaortalnih limfnih čvorova može biti nejednaki promjer aorte i/ili donje šuplje vene te njihovo odizanje od kralježnice za 1-1,5 cm.<sup>35</sup>

Kombiniranu onkološku terapiju metastaza tumora testisa planiramo ultrazvučnim pregledom (određivanje polja zračenja na koži, zaštita zdravih struktura itd.), efekte zračenja i polikemoterapije možemo pratiti sonografski.<sup>36</sup> U bolesnika u kojih se na kontrolnom ultrazvučnom pregledu po završetku kombinirane terapije još uvijek primjećuje retroperitonealni rezidualni tumor, mo-

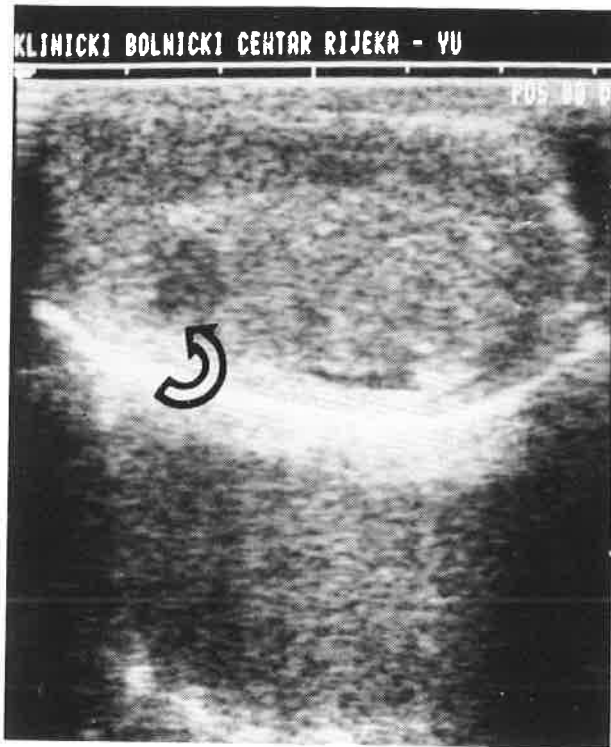

Slika 1.

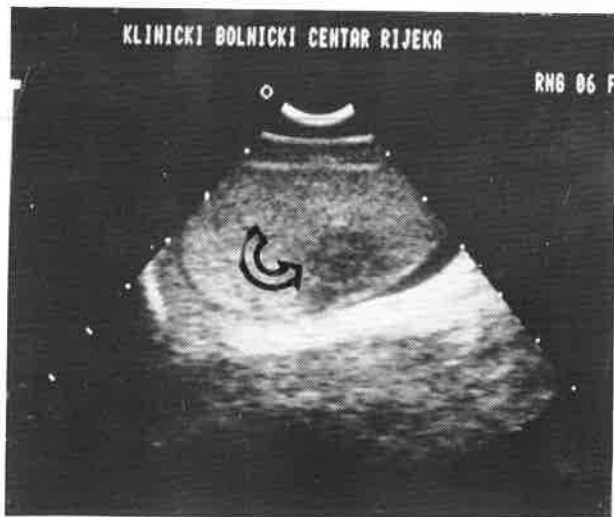
Poprečni sektorski presjek testisa s malom hiposonornom lezijom smještenom intraparenhimno (strelica); vide se sonografski znakovi maligniteta – nepravilni rubovi i nejednaki interni ehogenicitet

Figure 1

Transverse sector scan of the testis with small hypoechogenic intraparenchymal lesion (arrow); note the sonographic signs of malignancy – irregular boundaries and different internal echogenicity

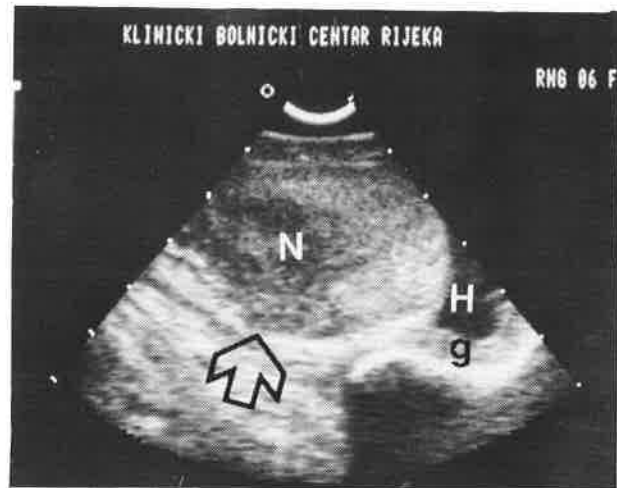


Slika 2.  
Linearni prikaz testisa s okultnim karcinomom (strelica)  
Figure 2  
Linear scan of the testis with occult carcinoma (arrow)



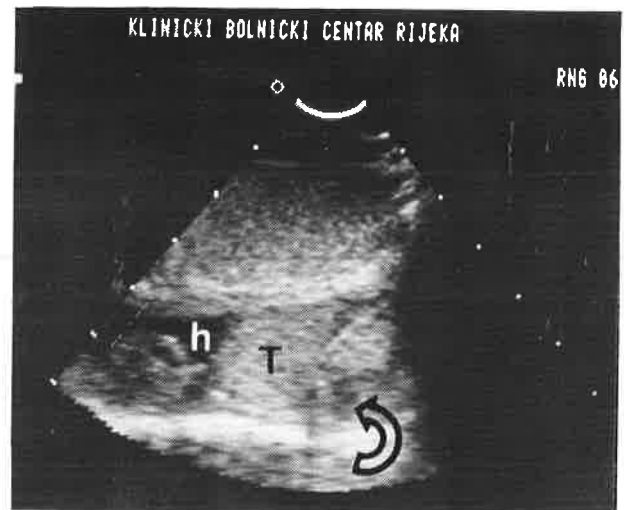
Slika 3.  
Sektorski longitudinalni prikaz okultnog seminoma testisa (strelica)  
Figure 3  
Sector longitudinal scan of occult seminoma of the testis (arrow)

žemo učiniti sonografski vođenu punkciju.<sup>37</sup> U bolesnika s neseminomskim malignim tumorima testisa vrši se prije retroperitonealne limfadenomektomije preoperativni ultrazvučni pregled, a u bolesnika s kompletnom remisijom bolesti indicirani su redoviti kontrolni sonografski pregledi. Sonografski vođena aspiracijska biopsija retroperitonealnih tumora našla je svoje punovrijedno mjesto u



Slika 4  
Longitudinalni sektorski prikaz testisa sa suspektim palpatornim nalazom; intraparenhimna neoplazma testisa (N) s početnom infiltracijom tunike albugineje (strelica), manja simptomatska hidrocela (H), koža skrotuma (g)

Figure 4  
Longitudinal sector scan of the testis with suspectable palpatory finding; intraparenchymal testicular tumor (N) with initial infiltration of the tunica albuginea (arrow), small symptomatic hydrocele (h), scrotal skin (g)



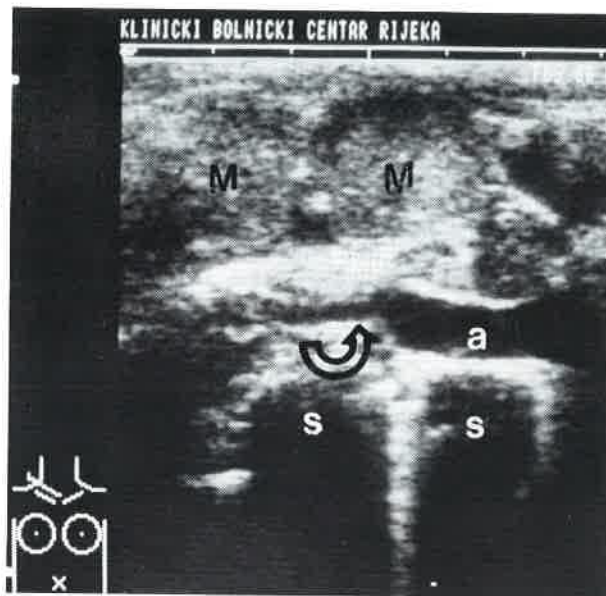
Slika 5.  
Longitudinalni sektorski prikaz obaju testisa; testis distalno od sonde je hipotrofičan (T) sa sitnom hiposonornom lezijom (strelica) uz manju simptomatsku hidrocelu (h); obdukcijski nalaz je govorio u prilog karcinoma žumanjčane vreće (vidi sliku 6)

Figure 5  
Longitudinal sector scan of both the testes; distally placed testis is hypotrophic (T) with small hypoechoic lesion (arrow) and a minor symptomatic hydrocele (h), the pathohistological finding was a yolk sac tumor (figure 6.)

svakodnevnj kliničkoj primjeni,<sup>37</sup> što ne možemo reći i za primarne lezije testisa, iako su takvi pokušaji opisani u literaturi.<sup>1,6</sup> (Slike 5, 6, 7, 8, 9, 10, 11, 12).

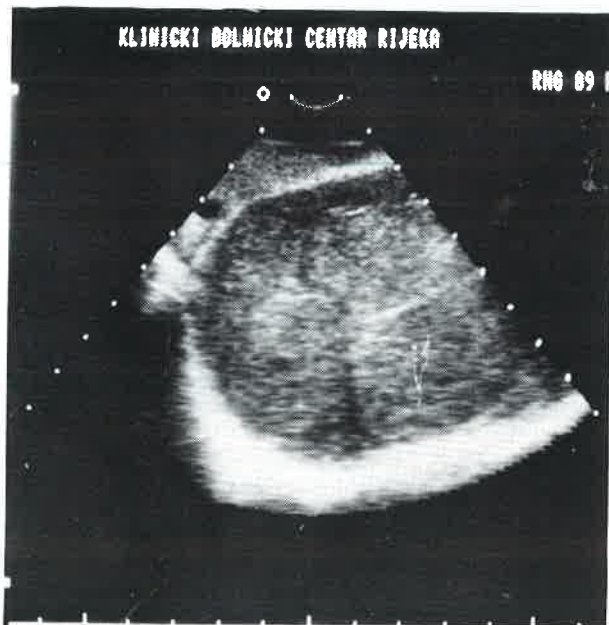#### ZAKLJUČAK

U razdoblju od 1. siječnja 1983. do 1. siječnja 1990. godine u službi za ultrazvučnu dijagnostiku KBC Rijeka u 874 bolesnika učinjen je sonografski pregled skrotalne



Slika 6.  
Suprajugularni paraklavikularni prikaz art. subklavije desno (a) s kompresijom (strelica) izazvanom metastatskim čvorovima (M) karcinoma žumanjčane vreće (sa slike 5.); fenomen sjene rebara (s)

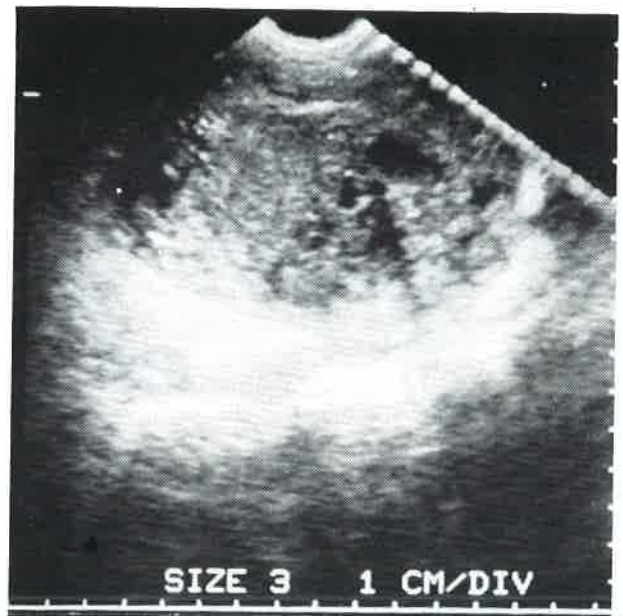
Figure 6  
Suprajugular paraclavicular feature of the right subclavian artery (a) with compression (arrow) caused by metastases (M) from the yolk sac carcinoma (figure 5.); shadow phenomena of the ribs (s)



Slika 7.  
Aksijalni sektorski prikaz tipičnog multinodularnog seminoma

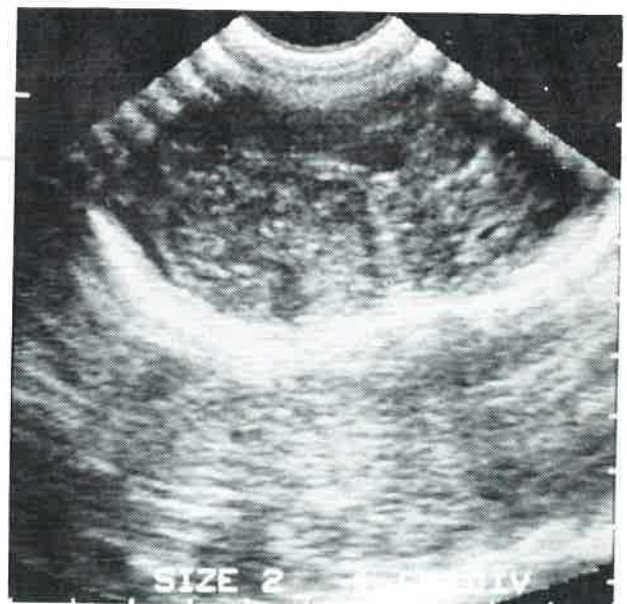
Figure 7  
Axial sector scan of the typical multinodular seminoma

vreće. U 26 bolesnika (2,97%) ultrazvučnim pregledom dijagnosticirana je fokalna lezija testisa i indiciran operativni zahvat. Patohistološkom analizom dokazan je tumor testisa u 23 bolesnika (2,6%) dok se u trojici (0,24%) radilo o fokalnoj upalnoj leziji. U grupi bolesnika s malignomom testisa u njih 14 (54%) radilo se o seminomu,



Slika 8.  
Aksijalni prikaz testisa kompletno razorenog karcinomom, a interne nepravilne anehogene formacije odgovaraju mjestima nekroze

Figure 8  
Axial feature of a testis completely destroyed by carcinoma, and the irregular internal anechogenic areas correspond to the necrosis

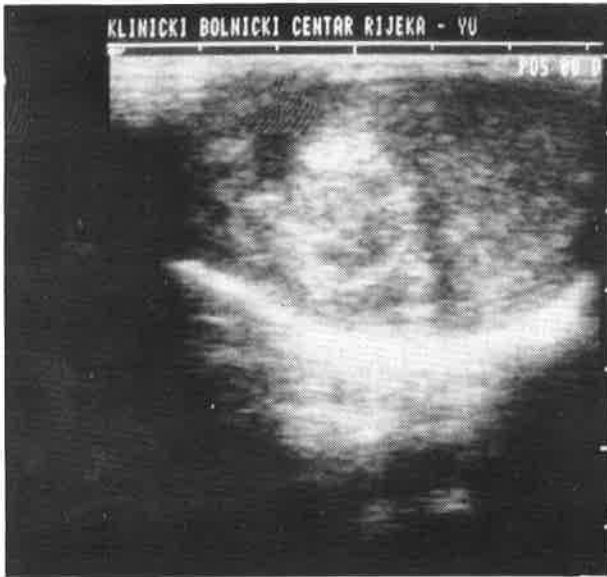

Slika 9.  
Aksijalni sektorski scan kompletno razorenog testisa karcinomom

Figure 9  
Axial sector scan of a testis completely destroyed by carcinoma

a u devetorice (35%) je dijagnosticiran neseminomski tumor testisa.

Tipičnu sonografsku sliku seminoma vidjeli smo u 58% bolesnika s tim tumorom. Specifični tumorski markeri u našem prikazu nisu pokazali korelaciju s kliničkim nalazom, ali njihova evidentna korelacija s patohistološkim nalazom omogućava zaključak da su oni, u kombina-

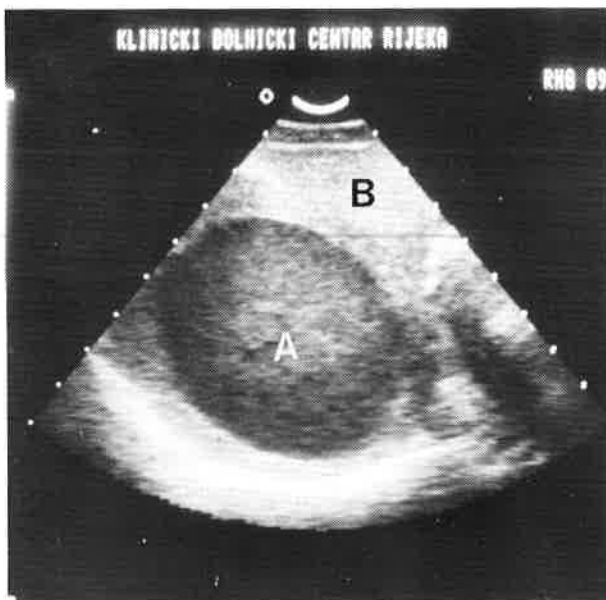


Slika 10.

Hiperehogena fokalna lezija unutar testisa odgovara saniranom kroničnom apscesu testisa

Figure 10

Hyperechogenic focal lesion within the testis due to resolved chronic testicular abscess



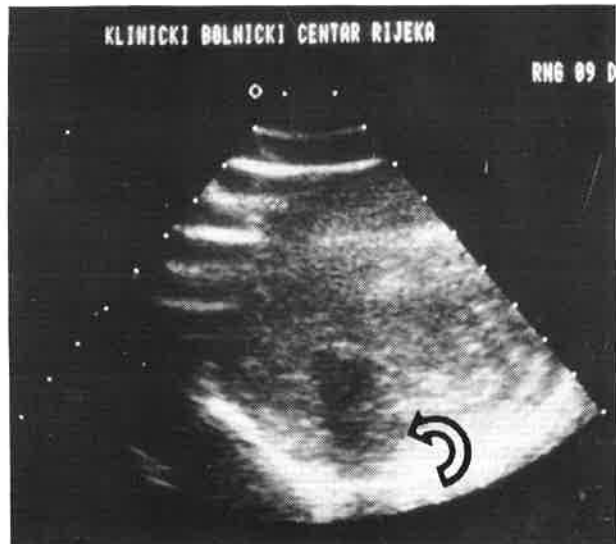Slika 11.

Aksijalni prikaz normalnog testisa (B) i leukemično infiltriranog kontralateralnog testisa (A)

Figure 11

Axial scan of normal testis (B) with leukaemic infiltration of contralateral testis (A)

ciji sa sonografskim pregledom, incijalna shema u dijagnostici malignoma testisa. U našoj seriji od 874 ispitanika u četvorice (0,45%) ultrazvukom smo našli napalpabilnu okultnu solidnu fokalnu leziju testisa, odnosno na 23 dokazana malignoma testisa u 17,4% (četiri bolesnika) tumor je bio nepalpabilan. Ultrazvučni pregled bio je indiciran u jednog bolesnika zbog steriliteta (seminom), u dvaju kao kontrolni pregled poslije preboljelog orhiepidi-



Slika 12.

Kronični apsces testisa, koji je palpatorno imitirao tumorski tumefakt

Figure 12

Chronic abscess of the testis which palpatorily simulated tumorous enlargement

dimitisa (teratokarcinom i seminom), dok se karcinom žumanjčane vreće («yolk sac») u hipotrofičnom testisu veličine oko 3 mm klinički prezentirao kao sekundarni tumor jetre, limfnog sustava i retroperitoneuma.

Vrednujući sonografiju prema prihvaćenim standardnim statističkim metodama evaluacije kliničkih rezultata uvjerali smo se u našoj seriji bolesnika u senzitivnost ultrazvučne pretrage u 100% ispitanika specifičnost u 88%, sigurnost od 88%, pozitivnu prediktivnu vrijednost od 88% i negativnu prediktivnu vrijednost od 100%, čemu govori u prilog činjenica da nismo imali ni jednog bolesnika s lažno negativnim rezultatom.

U triju bolesnika (11,3%) zabilježili smo lažno pozitivni rezultat (fokalne upalne lezije).

Prikazani rezultati ultrazvučne pretrage testisa u bolesnika sa sumnjom na ekspanzivnu tvorbu skrotalne vreće govore u prilog činjenici da je sonografija inicijalna dijagnostička metoda u te grupe bolesnika, tim više što je svaki šesti sonografski dokazani tumor u našoj kazuistici bio urednog kliničkog nalaza.

#### LITERATURA

1. Fučkar Ž. Sonografija urogenitalnog sustava. Edt. »Partizanska knjiga«, Rijeka-Ljubljana 1988; 149-164.
2. Dixon FJ, Moore RA. Testicular tumors—clinicopathological study. *Cancer* 1953;6:427.
3. Bunarević A i sur. Patologija. Edt. »JUMENA«, Zagreb 1985;242-246.
4. Balićević D, Belicza M. Tumori testisa. U: Novak R i sur. Odabrana poglavlja iz urologije. Edt. »Liber«, Zagreb 1987; 543- 552.
5. Mostofi FK, Price EB Jr. Tumors of the male genital system. Atlas of tumors pathology (II ed.), 8<sup>th</sup> Armed Procc Inst Pathol, Washington 1973.
6. Mostofi FK. Testicular tumors. Epidemiologic, ethiologic and pathologic features. *Cancer* 1973;32:1186-1189.
7. Mitcheson HD, Conley G, Sant GR, Heaney JA, Sarno R, Doherty FJ. High-frequency real-time scrotal ultrasonography: experience with one hundred and sixty-eight patients. 79<sup>th</sup> Ann Meet of Am Urol Ass, New Orleans 1984.



8. *Caroll B, Gross DM.* High frequency scrotal sonography. *AJR* 1983;140:511-513.
9. *Kohri K, Miyoshi S, Nagahara A.* Ultrasonic evaluation of scrotal swellings. *Brit J Urol* 1997;49:337-339.
10. *Mohar N, Rukavina B.* Ultrasonography in intrascrotal diagnosis. *Exc Med* 1981;547:102.
11. *Miskin M, Bucksman M, Bain J.* Ultrasonographic examination of scrotal masses. *J Urol* 1977;117:185-187.
12. *Pedersen JF, Holm HH.* Torsion of the testis diagnosed by ultrasound. *J Urol* 1975;113:66-67.
13. *Laing ML, Gooding GAW, Williams RD.* High-resolution sonography of scrotal contents in asymptomatic subjects. *AJR* 1984;143:161-163.
14. *Hricak H, Filly RA.* Sonography of the scrotum. *Radiol* 1983;18:112.
15. *Fučkar Ž, Dimec D, Tićac T.* Vrijednost ultrazvučne pretrage u dijagnostici skrotalnih novotvorina. *Act Facult Med Flum* 1978;2:21-25.
16. *Di Dona A, Solbiati L, Rizzato G.* Ultrasonography and fine needle biopsy of intrascrotal lesions. *IV<sup>th</sup> Internat Congr of Intervent Ultras*, Copenhagen 1986, Abstracta 98.
17. *Fučkar Ž.* Sonografija skrotalnog sadržaja. *Medicina* 1988;3-4:111-119.
18. *Fučkar Ž.* Sonografija skrotuma. U: Kurjak A i sur. *Ultrazvuk u kliničkoj medicini*. Edt. »Naprijed« Zagreb 1989;66-71.
19. *Barzell W, Whitmore WF.* Neoplasms of the testis. U: *Harisson JH, Gittes RF, Perlmutter AD.* *Campbell Urology*, Edt. WB Saunders, Philadelphia 1979;1141:1143.
20. *Maier JK, Sulak MH, Mittemayer BT.* Seminoma of the testis: analysis of treatment success and failure. *Cancer* 1968;102:296-602.
21. *Heiken JP, Balfe DM, Mc Clennan BL.* Testicular tumors: oncologic imaging and diagnosis. *Int J Radiat Oncol Biol Phys* 1984;10:275-287.
22. *Zagars GK, Babaian RJ.* Stage I of testicular seminoma: rational for post-orchidectomy radiation therapy. *Int Radiat Oncol Biol Phys* 1987;13:155-162.
23. *Earle JD, Bagshaw MA, Kaplan HS.* Supervoltage radiation therapy of testicular tumors. *AJR* 1973;117:653-661.
24. *Williams SS, Einhorn LH.* Chemotherapy of disseminated testicular cancer. U: *Donohue JP.* *Testis tumor*. Edt. Williams and Wilkins Co, Baltimore-London 1983;253.
25. *Kropfl D.* Diagnostika tumora testisa. U: *Novak R i sur.* *Odabrana poglavlja iz urologije*. Edt. »Liber«, Zagreb 1987;553-556.
26. *Bombardieri E.* Circulating tumor markers in medical oncology. U: *ESO, Seminar on Immunodiagnosis* 1989;14-15:29-80.
27. *Lange PH, Nochomovitz LE, Rosai J.* Serum alpha-fetoprotein and human chorionic gonadotrophin in patients with seminoma. *J Urol* 1980;124:472-473.
28. *Millner KP, Richter H, Hayneman H.* Correlation between ultrasonic and histopathologic examination of testes. *Exc Med* 1981;574:102.
29. *Peterson LJ, Catalon WJ, Koehler RE.* Ultrasonic localisation of non-palpable testis tumor. *J Urol* 1979;122:843-844.
30. *Bockrath JM, Schaeffer AJ, Kies MS, Neiman HL.* Ultrasound identification of impalpable testicle tumor. *J Urol* 1983;130:355-356.
31. *Moudy PC, Mekahija JS.* Ultrasonic demonstration of non-palpable testicular tumor. *JCU* 1983;11:54.
32. *Glazer HS, Lee JT, Melson GL, Mc Clennan BI.* Sonographic detection of occult testicular neoplasms. *AJR* 1982;138:673-674.
33. *Sanchez S, Maklin M.* Simultaneous bilateral testicular tumors; one side clinically occult: detection by ultrasonography. *J Urol* 1986;135:591-592.
34. *Sokal M, Peckham MJ, Hendry WF.* Bilateral germ cell tumours of the testis. *J Urol* 1980;52:158-159.
35. *Fučkar Ž.* Ultrazvučna dijagnostika retroperitoneuma. U: *Kurjak A i sur.* *Ultrazvuk u kliničkoj medicini*. Edt. »Naprijed«, Zagreb 1989;478-479.
36. *Gajić M, Fučkar Ž.* Planiranje radioterapije ultrazvukom. *Medicina* 1988;24:155-158.
37. *Fučkar Ž.* Intervencijski ultrazvuk u patologiji retroperitonealnog prostora. U: *Kurjak A i sur.* *Ultrazvuk u kliničkoj medicini*. Edt. »Naprijed«, Zagreb 1989;552-554.