

Sonografija u sindromu akutnog zatajivanja bubrega

Šustić, Alan; Fučkar, Željko; Čohar, Franjo

Source / Izvornik: **Medicina, 1990, 26, 147 - 151**

Journal article, Published version

Rad u časopisu, Objavljena verzija rada (izdavačev PDF)

Permanent link / Trajna poveznica: <https://urn.nsk.hr/urn:nbn:hr:184:517533>

Rights / Prava: [Attribution 4.0 International](#)/[Imenovanje 4.0 međunarodna](#)

Download date / Datum preuzimanja: **2025-03-12**



Repository / Repozitorij:

[Repository of the University of Rijeka, Faculty of Medicine - FMRI Repository](#)



SONOGRAFIJA U SINDROMU AKUTNOG ZATAJIVANJA BUBREGA

THE ULTRASONOGRAPHY IN THE ACUTE RENAL FAILURE

Alan Šuštić, Željko Fućkar, Franjo Čohar

Stručni rad

Ključne riječi: Sonografija. Sindrom akutnog zatajivanja bubrega. Kreatinin u plazmi.

Sažetak: Ultrazvuk je posljednjih godina postao nezaobilazna metoda u dijagnostici mnogih bubrežnih bolesti, pa tako i u sindromu akutnog zatajivanja bubrega.

Autori su, na temelju osobnog iskustva i recentne literature, naveli šest ključnih sonografskih parametara koji karakteriziraju tipičnu sliku sindroma akutnog zatajivanja bubrega. Postavivši te parametre u korelaciju s vrijednostima kreatinina u plazmi 31 bolesnika, autori zaključuju da je granična vrijednost kreatinina u plazmi sa sonografski vidljivim znacima akutnog zatajivanja bubrega između 270 i 300 mikromol/l.

Prikazana je također vrijednost sonografije u dijagnostici opstruktivne uropatije kao najčešćeg uzroka postrenalnog akutnog zatajivanja bubrega.

Prispjelo: 26. lipnja 1990.

Prihvaćeno: 27. kolovoza 1990.

UVOD

Akutno zatajivanje bubrega predstavlja klinički sindrom koji se manifestira naglim početkom i visokim stupnjem redukcije renalne funkcije.¹ Rijetko ireverzibilno, to je stanje inkompatibilno sa životom ako se ne započne dovoljno rano s adekvatnom terapijom koja može uključivati i hemodijalizu. Iz tih razloga za kliničara je bitna brza i točna dijagnostika akutnog zatajivanja bubrega (u daljnjem tekstu AZB). Dijagnoza AZB postavlja se pomoću širokog spektra pretraga, od posve uobičajenih (točna anamneza) do sofisticiranih (digitalna subtrakciona angiografija). Interesantno je da u tom spektru pregled bubrega ultrazvukom zauzima relativno skromno mjesto. Neki ugledni udžbenici² priznaju mu

Professional paper

Key words: Ultrasonography. Syndrome of acute renal failure. Plasma creatinine.

Summary: During the recent years ultrasonography became an unavoidable diagnostic method in the diagnostics of many renal diseases, as well as in the syndrome of acute renal failure. From their personal experience and recent literature the authors report six principal ultrasonographic which characterize typical syndrome of acute renal failure. Having put these parameters in correlation with the value of plasma creatinine in 31 cases, the authors conclude that the limiting values of plasma creatinine, which are accompanied by the ultrasigns of acute renal failure, are between 270 and 300 micromole/l.

On the same group of patients the usefulness of the ultrasonography in the diagnostics of the obstructive uropathy, as far and away the most frequent cause of post-renal acute renal failure, was demonstrated.

Received: June 6, 1990.

Accepted for publication: August 27, 1990.

vrijednost u dijagnostici uglavnom postrenalnog, AZB, dok ga drugi³ i ne spominju.

Stoga smo smatrali korisnim da o ulozi sonografije u dijagnostici AZB iznesemo vlastita iskustva.

Etiologija AZB je izuzetno široka i obuhvaća velik broj različitih entiteta koje su mnogi autori podijelili na prerenalne, renalne (parenhimatozne) i postrenalne.¹⁻¹¹ Za većinu etioloških oblika postoje dva najčešća, zajednička patogenska faktora, a to su renalna ishemija (hipoksija) i toksično oštećenje bubrežnog parenhima.

U prerenalne ubrajamo sve one, obično sistemske, razloge AZB koji dovode do prolongirane hipotenzije, protrahirane hipovolemije ili inadekvatne renalne perfuzije.⁷ U ovoj skupini posebno mjesto zauzima postoperativni sindrom AZB kao izuzetno teška kirurška komplikacija i nerijetko s letalnim ishodom.^{6,7,8}

Renalni uzroci AZB podrazumijevaju lezije bubrežnog parenhima koje mogu biti izazvane velikim brojem potpuno različitih noksija, upalnih ili imunoloških bolesti.

Opstruktivna uropatija predstavlja temeljni uzrok postrenalnog AZB. Opstrukcija urinarnih putova na bilo

Dr. Alan Šuštić, doktor sveukupne medicine, liječnik stazist.

Dr. Željko Fućkar, doktor sveukupne medicine, magistar medicinskih znanosti, doktor medicinskih znanosti, specijalist kirurg, docent Medicinskog fakulteta Sveučilišta u Rijeci, liječnik na Odjelu za urološke bolesti Kirurške klinike Kliničkog bolničkog centra Rijeka.

Dr. Franjo Čohar, doktor sveukupne medicine, magistar medicinskih znanosti, doktor medicinskih znanosti, specijalist internist, profesor Medicinskog fakulteta Sveučilišta u Rijeci, šef Odjela za bubrežne bolesti Klinike za unutarnje bolesti Kliničkog bolničkog centra Rijeka.

kojem nivou dovodi do retrogradnog nakupljanja urina i posljednično, do porasta tlaka u pijelokalikalnom sustavu bubrega. Takvo stanje, ako se promptno ne reagira, dovodi do trajnog oštećenja bubrega. U kliničkoj slici većine bolesnika s AZB nalazimo nagli početak bolesti, teško opće stanje te progresivnu oliguriju, katkada do anurije. Azotemija, što redovno prati jače oštećenje renalne funkcije, može se dokazati velikim brojem biokemijskih metoda, međutim zbog jednostavnosti, brzine i jeftinoće u rutinskoj, kliničkoj praksi mjere se vrijednosti kreatinina i ureje u plazmi.¹²

Kreatinin se normalno nalazi u plazmi, a predstavlja spontani (neenzimski) endogeni proizvod pretvorbe kreatin-fosfata.¹³ Iz tih razloga, a za razliku od ureje, prehrana ne utječe na vrijednosti kreatinina u plazmi pa se kreatinin uzima kao relativno točni pokazatelj funkcije bubrega.^{12,14}

Patoanatomski nalaz bubrega u bolesnika umrlih uslijed AZB na obdukciji pokazuje, bez obzira na etiologiju, u principu slične promjene. Bubrezi su uvećani, teški, glatke, svijetle, površine i nešto zadebljane, bljede kore izbrisane crteža. Piramide su tamnocrvene, edematozne, uvećane, s naznačenim prugama.¹⁵

Sonografske karakteristike odgovaraju patološkim promjenama, što je i razumljivo, i često se navode u literaturi u odgovarajućim analizama onih patoloških stanja koja dovode do AZB.¹⁶⁻²⁶

METODE RADA

Prikaz obuhvaća 31 bolesnika koji su bili upućeni na ultrazvučni pregled pod uputnom dijagnozom akutne renalne insuficijencije.

Svi bolesnici imali su jednake slijedeće anamnestičke podatke: pojava bolesti unutar 10 dana prije ultrazvučnog pregleda, progresivna oligurija te relativno loše opće stanje bolesnika.

Ni jedan bolesnik nije imao anamnestičke podatke o ranijim bolestima bubrega, dobna granica kretala se između 25 i 60 godina, a odnos spolova je 39% žena prema 61% muškaraca.

Vrijednosti kreatinina u plazmi određivane su unutar 24 sata prije sonografskog pregleda za sve bolesnike u istom laboratoriju.

Pregledi su vršeni dvjema vrstama aparata: Brüel and Kjaer Type 1846 i Aloka-SSD-280. Svi bolesnici pregledani su sektorskom i linearnom sondom od 3,5 MHz, a korišteni su standardni, u literaturi opisani,^{16,17,18} sonolaminogrami.

Sumirajući podatke iz literature¹⁶⁻²⁶ i vlastita iskustva sonografske sliku AZB prikazali smo u šest ključnih parametara:

1. uvećanje bubrega u svim dijametrima,
2. uvećanje i izraziti hipohogenicitet medularnog dijela bubrega,
3. promjena kvocijenta parenhim-pijelon (PPQ) u korist parenhima,
4. mjestimično nedostajanje kortikomedularne granice,
5. mjestimično zadebljanje kortikalnog dijela parenhima,
6. povremeni prikaz perirealnog edema u vidu hipohogenih formacija koje prate konveksitet bubrega.

REZULTATI

Pregledane bolesnike smo prema sonografskom nalazu podijelili u tri osnovne skupine.

U skupinu A svrstani su bolesnici u kojih smo imali sva tri prva parametra, tj. uvećanje bubrega u svim dijametrima, uvećanje i izraziti hipohogenicitet medularnog dijela,

promjenu parenhim-pijelon kvocijenta u korist parenhima te najčešće još jedan od ostalih triju parametara. U ovoj skupini nalaze se 22 bolesnika, odnosno 71% pregledanih.

Skupina B predstavlja bolesnike sa stanovitim patološkim promjenama bubrega koje ne odgovaraju tipičnoj sonografskoj slici AZB. Tu je svrstano pet bolesnika (16%).

U skupinu C uvrstili smo četiri bolesnika (13%) u kojih je ultrazvučni nalaz bubrega bio uredan.

Tablica 1.
PRIKAZ BOLESNIKA

Table 1
The case grouping

Broj bolesnika <i>total number of patients</i>	grupa A <i>group A</i>	grupa B <i>group B</i>	grupa C <i>group C</i>
31 (100%)	22 (71%)	5 (16%)	4 (13%)

Vrijednosti kreatinina u plazmi bolesnika svrstanih u skupinu A kretale su se između 270 i 1200 mikromol/l. U 13 bolesnika (59%) u kojih su vrijednosti kreatinina u plazmi bile između 270 i 600 mikromol/l našli smo slijedeće sonografske karakteristike: uvećanje bubrega, povećanje i hipohogenicitet medule i promjene PPQ te, u mršavijih i mlađih bolesnika, katkada mjestimično izgubljenu kortikomedularnu granicu. U ostalih devet bolesnika (41%) u koji je sindrom AZB bio jače izražen uz vrijednosti kreatinina u plazmi više od 650 mikromol/l, osim ranije spomenutih sonografskih parametara, nalazili smo često perirealni edem uz mjestimično zadebljanje kore bubrega. U triju bolesnika iz grupe A (14%) nađeni su slijedeći prateći nalazi na bubrežima: u dvaju verificirani su konkrementi, a u jednoga unilateralna hipoplazija bubrega. Vrijednosti kreatinina u bolesnika grupe B varirale su u širokom rasponu od 215 do 1018 mikromol/l. Na ehografiji u triju bolesnika (60%) našli smo izraženu bilateralnu hidronefrozu uz prateći početni edem bubrežnog parenhima, a u dvaju (40%) unilateralnu hipoplaziju i ageneziju uz gotovo potpunu redukciju parenhima na kontralateral-

Tablica 2.
ODNOS SONOGRAFSKOG NALAZA I VRIJEDNOSTI KREATININA U PLAZMI

Table 2
The correlation between the ultrasonographic results and plasma creatinine values

Sonografski nalaz <i>Ultrasonographic result</i>	Vrijednosti kreatinina u plazmi <i>Plasma creatinine values</i>
Uredan sonografski nalaz	165-300
<i>Normal ultrasonographic findings</i>	
Sonografske karakteristike AZB bez perirealnog edema iz zadebljanja korteksa	270-600
<i>Ultrasonographic characteristics of ARF without perirenal</i>	
Uočljive sve sonografske karakteristike AZB	više od 650
<i>All ultrasonographic characteristics of ARF present</i>	over

nom bubregu. U grupi C vrijednosti kreatinina u plazmi bolesnika kretale su se između 165 i 300 mikromol/l. U jednog bolesnika ranije je verificiran karcinom prostate dok u ostale trojice nisu nađeni nikakvi razlozi za razvoj kliničke slike koja bi odgovarala sindromu AZB. (Tablica 2.)

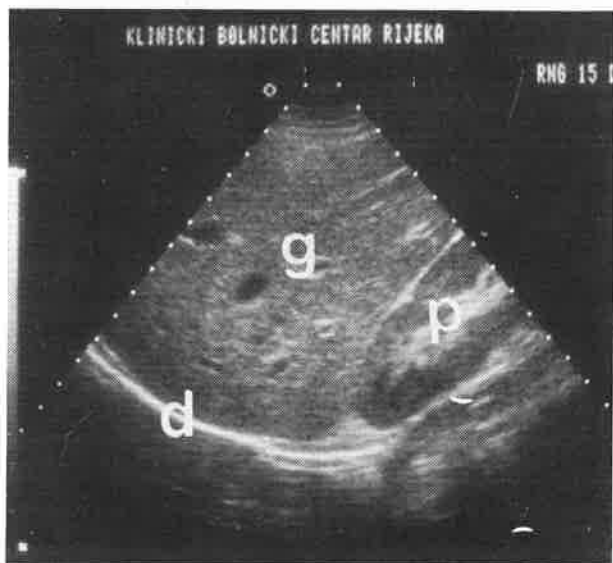
RASPRAVA

Akutno zatajivanje bubrega klinički je sindrom sonografski karakteriziran slijedećim parametrima.¹⁶⁻²⁶

1. uvećanje bubrega u svim dijametrima,
2. uvećanje i izraziti hipoehogenicitet medularnog dijela bubrega,
3. promjena kvocijenta odjeka parenhim-pijelon (PPQ) u korist parenhima,
4. mjestimično nedostajanje kortikomedularne granice,
5. mjestimično zadebljanje kortikalnog dijela bubrega,
6. prikaz trakastih hiposonornih formacija koje prate konveksitet bubrega, a odgovaraju perirenalnom edemu (Slike 1,2,3,4,5,6. i 7).

Primjenjujući te parametre u bolesnika u kojih su anamnestički podaci, klinička slika i rutinski, laboratorijski nalazi govorili u prilog sindromu AZB uočili smo da se prva tri parametra pojavljuju na ehoskopskoj slici najranije u odnosu prema porastu vrijednosti kreatinina u plazmi. Navedeni parametri se mogu uočiti kada su vrijednosti kreatinina u krvi više od 270-300 mikromol/l. Četvrti, a posebice peti parametar uvelike ovise o iskustvu ultrasoničara, vrijednostima aparata i sondi te o dobi i habitusu bolesnika. Ipak, čini se da se mjestimično nestajanje kortikomedularne granice može češće naći. Posljednji parametar, perirenalni edem u vidu trakaste anehogene formacije na konveksitetu bubrega, našli smo u 9 bolesnika, svih s vrijednostima kreatinina u plazmi višim od 650 mikromol/l.

U triju bolesnika sonografski smo dokazali da se radi o bilateralnoj hidronefrozi, a u dva navrata verificirali smo kalkulozu bubrega. Na taj način u 16% bolesnika usmjerili smo daljnji tok liječenja u smislu opstruktivne uropatije.

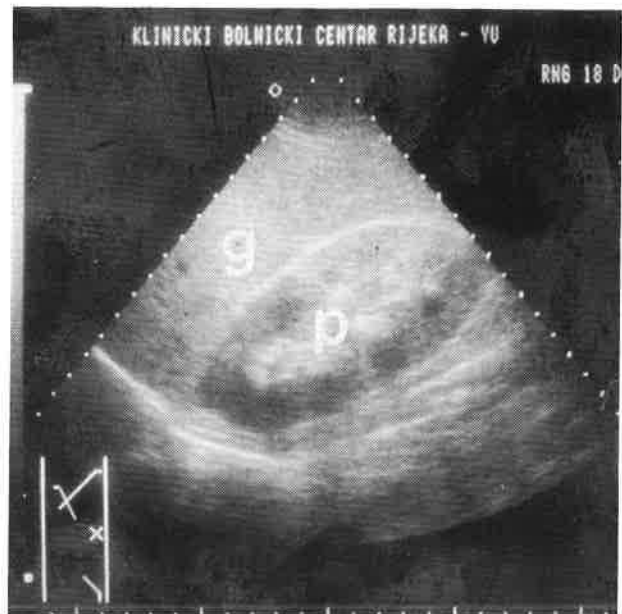


Slika 1.

Longitudinalni sektorski presjek desnog režnja jetre (g), dijafragme (d) i normalnog desnog bubrega (p)

Figure 1.

Longitudinal sector scan of the right liver lobe (g), diaphragm (d) and normal right kidney (p)

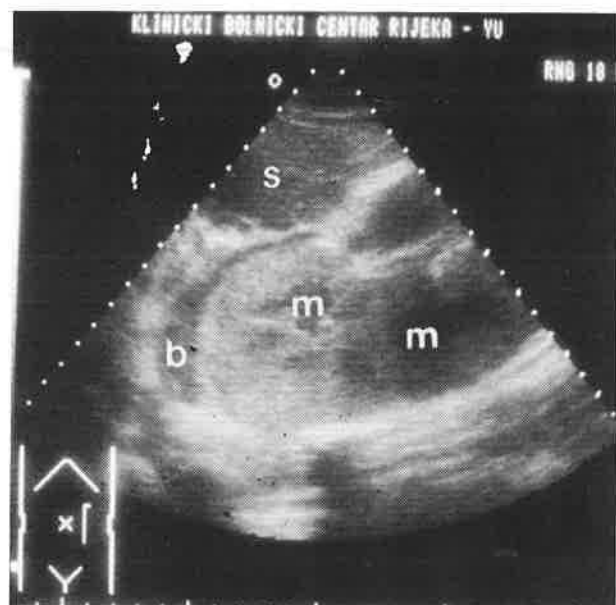


Slika 2.

Polukosi interkostalni presjek desnog režnja jetre (g) i uvećanog desnog bubrega (p) s početnim edemom medule i nejasnom kortikomedularnom granicom; akutna renalna insuficijencija izazvana intoksikacijom analgeticima

Figure 2

Semioblique intercostal scan of the right liver lobe (g) and enlarged right kidney (p) with incipient medullary edema and unclear corticomedullary boundary; acute renal failure caused by analgetics intoxication

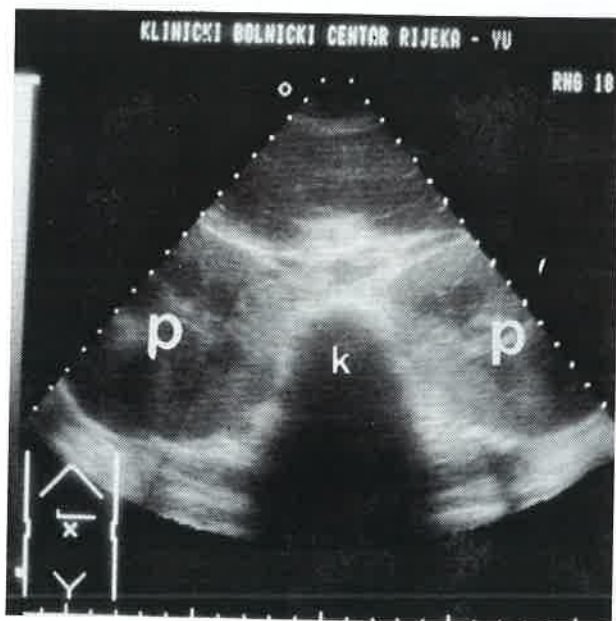


Slika 3.

Anteriorni longitudinalni sonogram jako uvećanog lijevog bubrega s edemom medule (m) i perirenalnom edemom (b) te donjim polom slezene (s); akutna postpartalna renalna insuficijencija

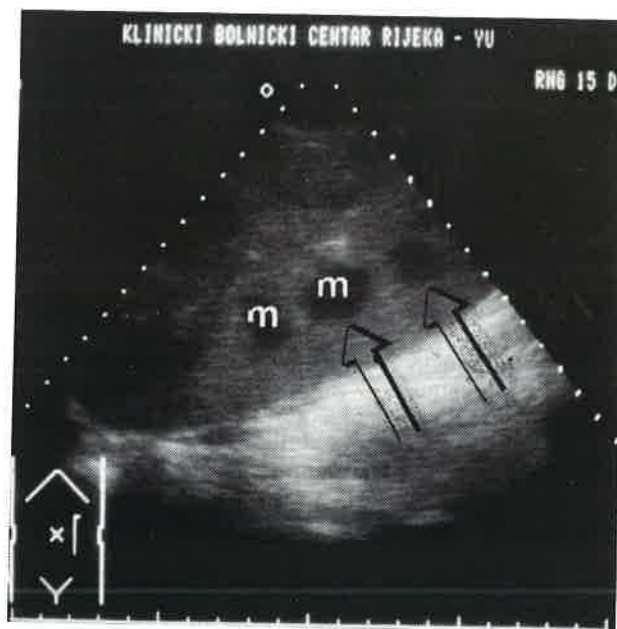
Figure 3

Anterior longitudinal scan of extremely enlarged left kidney with medullary edema (m) and perirenal edema (b) also presenting the lower splenic pole; acute renal failure after delivery



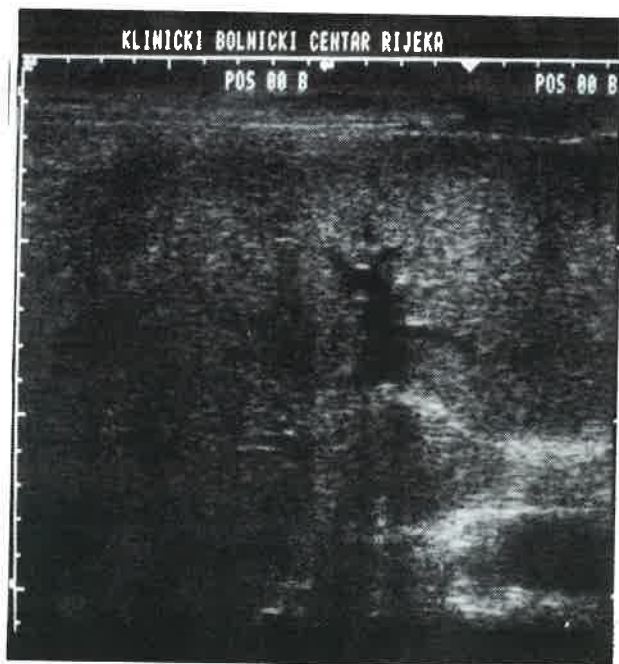Slika 4.
Anteriorni transversalni sektorski prikaz obaju uvećanih bubrega (p) i kičmenog stuba; ista bolesnica sa slike 3.

Figure 4
Anterior transversal sector scan of both the enlarged kidneys (p) and the spine (k); the same patient from figure 3.



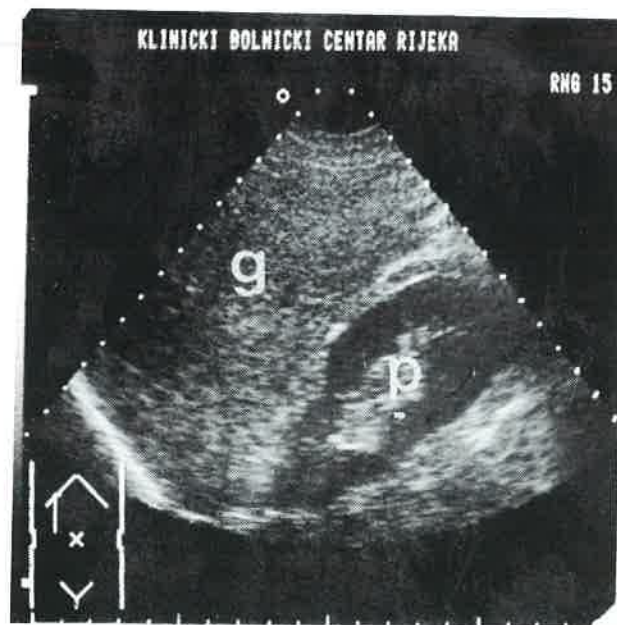Slika 5.
Anteriorni longitudinalni sektorski presjek znatno uvećanog lijevog bubrega s edemom medule (m) i dobro vidljivom kortikomedularnom granicom (strelice); akutno trovanje trikloretilenom

Figure 5
Anterior longitudinal sector scan of considerably enlarged left kidney with medullary edema (m) and well presented corticomedullary boundary (arrows); acute poisoning with 3-chlorethylene



Slika 6.
Anteriorni poprečni linearni presjek uvećane hiposonorne jetre; hepatomegalija izazvana akutnim trovanjem trikloretilenom

Figure 6
Anterior transversal linear scan of enlarged hypoechoic liver; hepatomegaly caused by acute poisoning with 3-chlorethylene



Slika 7.
Anteriorni longitudinalni sektorski prikaz desnog bubrega (p) i desnog režnja jetre (g); bolesnik sa slika 5. i 6. nakon završene terapije

Figure 7
Anterior longitudinal sector scan of the right kidney (p) and the right liver lobe (g); the same patient from figures 5 and 6 after the clinical treatment

ZAKLJUČAK

Iz iznesenih podataka može se zaključiti da se prve promjene u sonografskoj slici bolesnika sa sindromom akutnog zatajivanja bubrega uočavaju kada vrijednosti kreatinina u plazmi porastu do 270-300 mikromol/l. Potrebno je naglasiti da u ocjeni nestajanja kortikomedularne granice i zadebljanja korteksa određenu ulogu igra iskustvo i znanje ultrasoničara, tip aparata i sonde te dob i habitus bolesnika.

Mogućnosti sonografije u postavljanju etiološke dijagnoze u sindromu AZB skromne su, no uvijek je moguće diferencirati opstruktivnu uropatiju od prerenalnih i renalnih uzroka zatajivanja.

Prednosti sonografije su već mnogo puta isticane u literaturi,^{16,17,18,21} no smatramo neophodnim naglasiti neke specifične prednosti kada se radi o sonografiji u sindromu AZB. To su strah od moguće kompromitacije renalne opskrbe krvlju u nekih kontrastnih i radioizotopnih metoda, kontinuirano praćenje djelovanja terapije i mogućnost interventnog dijagnostički pristup pomoću sonografski vođene biopsije bubrega.^{16,27}

Prema našim rezultatima i recentnoj literaturi sonografija je inicijalna metoda pretrage u sindromu akutnog zatajivanja bubrega.

LITERATURA

1. *Netter F H, Brun C, Olsen S.* Diseases of the kidney. U: *Netter F H.* Kidneys, ureters, and urinary bladder. The CIBA collection of medical illustrations. 1975; 111-145.
2. *Brezis M, Rosen S, Epstein F H.* Acute renal failure. U: *Brenner B M, Rector F C, jr.* The kidney. Philadelphia: Saunders Co, 1986; 765 (3 izd.).
3. *Douglas J F.* Acute renal failure. U: *Marsh F,* ur. Postgraduate nephrology. London: William Heinemann Medical Books Ltd, 1985.
4. *Hamburger J,* ur. Nephrology. Philadelphia: Saunders Co, 1969; 275-353 (vol I).
5. *Kerr D N S.* Acute renal failure. U: *Black D, Jones N F,* ur. Renal disease. Oxford, London, Edinburgh: Blackwell scientific publications, 1979; 437-494 (4 izd.).
6. *Merrill J P.* Acute renal failure. U: *Artz C P, Hardy J D,* ur. Complications in surgery and their management. Philadelphia: Saunders Co, 1969; 82-99 (2 izd.).
7. *Burrell Z L, jr, Burrell L O.* Critical care. Saint Louis: The C-V. Mosby Co, 1977; 265-309 (3. izd.).
8. *Merrill J P.* Acute renal failure. U: *Wil M H, Shubin H,* ur. Critical care medicine. Hagerstown, Maryland: Harper and Row, publishers, 1976; 150-155.
9. *Scott R, Deane R F, Callander R.* Urology illustrated. Edinburgh, London, New York: Churchill Livingstone, 1975; 439-455.
10. *Mills J, Salvatierra O, jr.* Urgentna stanja genitourinarnog trakta. U: *Mills J, Ho T M, Trunkey D D.* Urgentna medicina. Beograd: Savremena administracija, 1987; 670-675.
11. *Jovanović V.* Bolesti bubrega. U: *Stefanović S,* ur. Interna medicina. Beograd, Zagreb: Medicinska knjiga, 1982; 895-964 (5 izd.).
12. *Zilva J F, Panall P R.* Klinička kemija u dijagnostici i terapiji. Zagreb: Školska knjiga, 1984; 1-28 (2. izd.).
13. *Karlon P,* ur. Biokemija. Zagreb: GZH, 1982; 381-383 (5. izd.).
14. *Guyton A C,* ur. Medicinska fiziologija. Beograd, Zagreb: Medicinska knjiga, 1985; 620-634 (8. izd.).
15. *Bunarević A.* Patologija. Zagreb: JUMENA, 1985; 315-340 (2. izd.).
16. *Fučkar Ž.* Sonografija urogenitalnog sustava. Rijeka, Ljubljana: Partizanska knjiga, 1988; 39-84.
17. *Lišanin Lj, Demšar M, Fučkar Ž.* Ultrazvuk u nefrologiji i urologiji. U: *Kurjak A,* ur. Ultrazvuk u kliničkoj medicini. Zagreb: ITP »Naprijed«, 1989; 19-75.
18. *Fučkar Ž.* Ultrasound in nephrourology. U: *Kurjak A,* ur. Diagnostic ultrasound in developing countries. Zagreb: Mladost, 1986; 417-449.
19. *Fučkar Ž, Dimec D, Lovrinić D.* Sonografska procjena oštećenja bubrega kod renalne hipertenzije. Zbornik radova »Suradnja u zdravstvu«, Pazin, 1986; 53-60.
20. *Fučkar Ž.* Real-time sonografija akutnih i kroničnih bolesti bubrežnog parenhima. Medicina, 1984; 3:49.
21. *Hoddick W, Jeffrey R, Goldberg H I, Federle M P, Lang C.* CT and sonography of severe renal and perirenal infections. Radiol 1983; 132:683.
22. *Wicks J D, Thornbury J R.* Acute renal infection in adults. Radiol Clin North Am 1979; 17:245.
23. *Edell S L, Bonavita J A.* The sonographic appearance of acute pyelonephritis. Radiol 1979; 132:683.
24. *Fiegler V W.* Einsatzmöglichkeit der Sonographie bei akuten etzündlichen Nierenkrankungen. Fortschr. Röntgenstr 1981; 135 (6):640.
25. *Weill F S, Bihl E, Rohmer P* i sur. Renal sonography. Springer Verlag, Berlin Heidelberg, 1987; 117-118.
26. *Hust W, Priem D, Bundschu H D.* Der Parenchym-Pyelonephlex. Eine wertvolle Hilfe in der Beurteilung renaler Erkrankungen. U: *Ultraschall-diagnostik in der Medizin.* Stuttgart-New York: Georg Thieme Verlag, 1981; 19-80.
27. *Dimec D.* Ultrazvučno vođene biopsije u parenhimnih bolestih bubrega. U: *Kurjak A,* ur. Ultrazvuk u kliničkoj medicini. Zagreb: ITP »Naprijed«, 1989; 526-527.