

# Aplikacija trombina vodena ultrazvučno u liječenju pseudoaneurizme femoralne arterije - Prikaz troje bolesnika

---

Šustić, Alan; Protić, Alen; Juranić, Jurica; Plazonić, Željko; Halaji, Adelaida

Source / Izvornik: **Liječnički vjesnik, 2009, 131, 251 - 253**

**Journal article, Published version**

**Rad u časopisu, Objavljena verzija rada (izdavačev PDF)**

Permanent link / Trajna poveznica: <https://urn.nsk.hr/urn:nbn:hr:184:358728>

Rights / Prava: [Attribution 4.0 International](#)/[Imenovanje 4.0 međunarodna](#)

Download date / Datum preuzimanja: **2024-08-11**



Repository / Repozitorij:

[Repository of the University of Rijeka, Faculty of Medicine - FMRI Repository](#)



**APLIKACIJA TROMBINA VOĐENA ULTRAZVUČNO  
U LIJEČENJU PSEUDOANEURIZME FEMORALNE ARTERIJE  
– PRIKAZ TROJE BOLESNIKA**

**ULTRASOUND-GUIDED THROMBIN INJECTION FOR THE TREATMENT  
OF FEMORAL ARTERY PSEUDOANEURYSMS – REPORT OF THREE CASES**

ALAN ŠUSTIĆ, ALEN PROTIĆ, JURICA JURANIĆ, ŽELJKO PLAZONIĆ, ADELAIDA HALAJI\*

**Deskriptori:** Lažna aneurizma – etiologija, ultrasonografija, farmakoterapija; Trombin – primjena i doziranje; Femoralna arterija – ultrasonografija; intervencijska ultrasonografija; Periferna kateterizacija – neželjeni učinci; Jatrogena bolest

**Sažetak.** U radu je prikazano troje bolesnika s jatrogenom, postpunkcijskom pseudoaneurizmom femoralne arterije koja je uspješno sanirana perkutanom aplikacijom trombina vođenom ultrazvučno (UGTI). Opisana je tehnika UGTI, istaknute su prednosti i navedene najvažnije komplikacije ove metode. Prikazani bolesnici upućuju na vrijednost ove metode u algoritmu liječenja postpunkcijskih pseudoaneurizmi.

**Descriptors:** Aneurysm, false – etiology, ultrasonography, drug therapy; Thrombin – administration and dosage; Femoral artery – ultrasonography; Ultrasonography, interventional; Catheterization, peripheral – adverse effects; Iatrogenic disease

**Summary.** Authors report three cases of patients with iatrogenic, postcatheterization femoral artery pseudoaneurysms successfully treated with percutaneous ultrasound-guided thrombin injection (UGTI). The technique of UGTI is described, as well as advantages and complications of this method. These cases highlight the role of UGTI in the management of the postcatheterization pseudoaneurysms.

Liječ Vjesn 2009;131:251–253

Iatrogene, postpunkcijske pseudoaneurizme femoralne arterije najčešća su lokalna komplikacija kateterizacije femoralne arterije nakon invazivnih dijagnostičkih i terapijskih postupaka i javljaju se u oko 0,3% do čak 7,7 % slučajeva.<sup>1–3</sup> Ovako nastale pseudoaneurizme nerijetko spontano tromboziraju unutar nekoliko tjedana, međutim, one veće od 1,8 cm u promjeru ili pseudoaneurizme nastale u pacijenata pod antikoagulacijskom terapijom najčešće treba aktivno liječiti.<sup>4</sup> Liječenje uključuje kirurški tretman, kompresiju (vrata) pseudoaneurizme vođenu ultrazvučno te u novije vrijeme aplikaciju trombina u pseudoaneurizmu vođenu ultrazvučno (skr. UGTI, prema ultrasound-guided thrombin injection).<sup>1,2,5,6</sup> Aplikacija trombina vođena ultrazvučno rezervirana je za kompleksne, velike i/ili multisakularne pseudoaneurizme u kojih se kompresija vođena ultrazvučno nije pokazala prikladnom metodom.<sup>5</sup> Mi prikazujemo troje bolesnika s velikim postpunkcijskim pseudoaneurizmama femoralne arterije koje su uspješno sanirane aplikacijom trombina vođenom ultrazvučno.

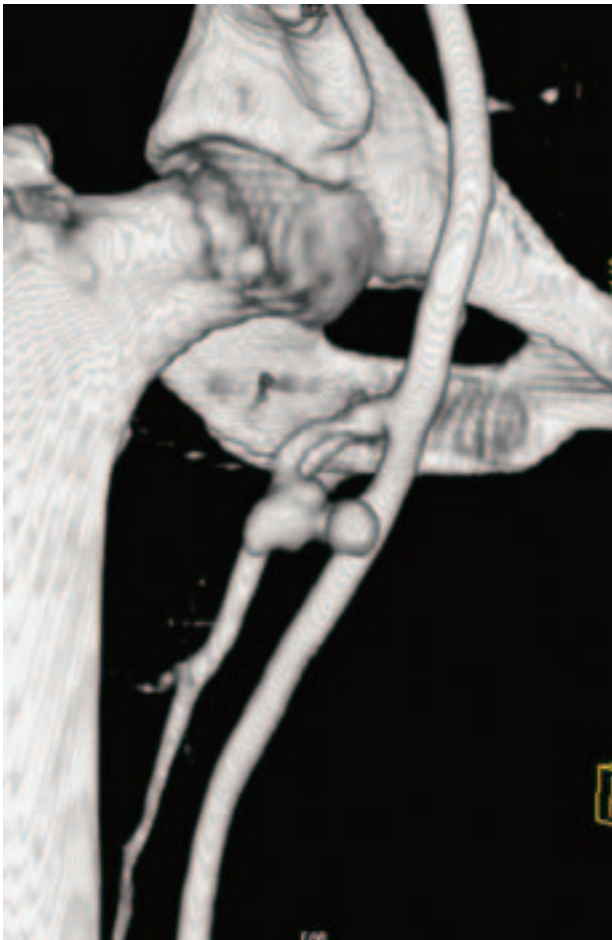**Prikaz bolesnika**

1. Osamdesetdvogodišnji muškarac primljen je u Kliniku za internu medicinu zbog dugotrajne stežuće boli u prsima. Učinjeni EKG upućuje na akutni anteroseptalni infarkt, a u laboratorijskim nalazima dominiraju značajno povišene vrijednosti srčanih enzima. Učini se hitna koronarografija kojom se dokaže akutna okluzija proksimalnog dijela prednje silazne grane lijeve koronarne arterije (LAD) i značajno reducirana sistolička funkcija lijeve klijetke. U istom aktu pristupi se primarnoj perkutanoj koronarnoj intervenciji te

se uspješno plasira stent (proširnica) i postigne optimalna revaskularizacija. Dva tjedna nakon učinjene intervencije u desnoj femoralnoj regiji palpira se bolna i pulzirajuća formacija te se indicira MSCT-periferna angigrafija kojom se verificira bisakularna pseudoaneurizma, vrlo gracilnog vrata i uske međusobne komunikacije (slika 1). Pseudoaneurizmatске tvorbe veličine su 1,29×1,22 i 1,31×1,46 cm, međusobna komunikacija široka je 0,22 cm, a pseudoaneurizmatски vrat širine je 0,17 cm i dužine 0,34 cm. Učini se CD sonografski pregled femoralne regije koji potvrdi angiografski nalaz i u dva navrata pseudoaneurizma se pokuša tretirati kompresijom vođenom ultrazvučno, ali bez zadovoljavajućeg rezultata. Dvadeset i tri dana nakon koronarne intervencije pristupi se aplikaciji trombina u pseudoaneurizmu. Sonografskim se pregledom vizualiziraju obje pseudoaneurizme te se proksimalna, koja komunicira s femoralnom arterijom, pod vodstvom ultrazvuka perkutano punkтира tankom iglom (22 G) i u nju se polako, tijekom 20-ak sekundi, instalira 750 i.j. goveđeg trombina (Baxter, SAD) (slika 2). Cijeli se postupak kontinuirano prati ultrazvukom i 10 minuta nakon početka procedure verificira se potpuna tromboza pseudoaneurizme uz uredan protok kroz femoral-

\* **Klinika za anesteziologiju i intenzivno liječenje, KBC Rijeka** (prof. dr. sc. Alan Šustić, dr. med.; Alen Protić, dr. med.; Jurica Juranić, dr. med.), **Klinika za internu medicinu, KBC Rijeka** (Željko Plazonić, dr. med.), **Klinički zavod za radiologiju, KBC Rijeka** (dr. sc. Adelaida Halaji, dr. med.)

Adresa za dopisivanje: Prof. dr. sc. A. Šustić, Klinika za anesteziologiju i intenzivno liječenje, KBC Rijeka, T. Strižića 3, 51 000 Rijeka  
Primljeno 18. lipnja 2008., prihvaćeno 17. ožujka 2009.



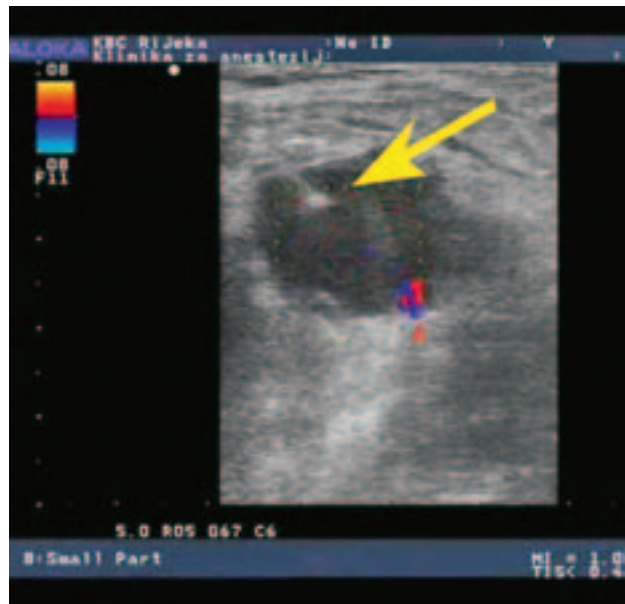
Slika 1. Rekonstrukcija MSCT angiografskog nalaza. Vidljiva je bisakularna pseudoaneurizma femoralne arterije.

Figure 1. MSCT angiography reconstruction. Bisaculular femoral artery pseudoaneurysm is noticeable.

nu arteriju (slika 3). Isti se nalaz potvrdi i kontrolnim pregledom nakon 24 sata te se bolesnik sljedeći dan otpušta iz bolnice.

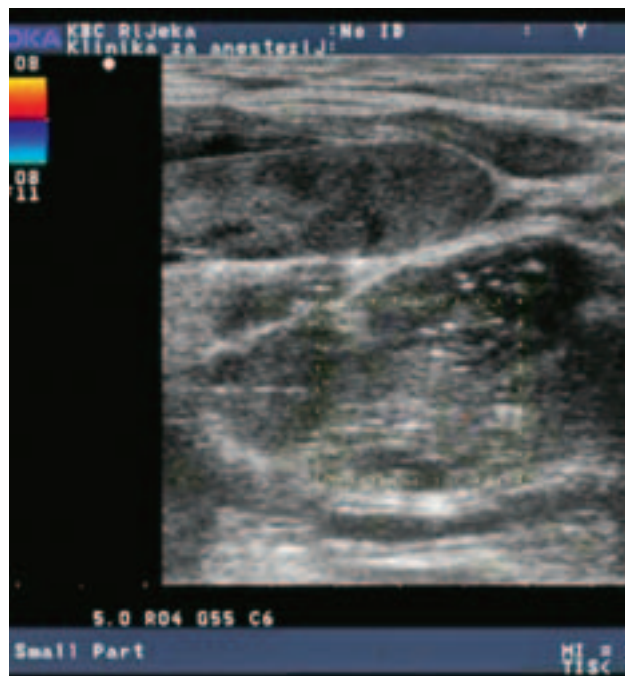
2. Sedamdesetjednogodišnja bolesnica prima se zbog elektivne perkutane koronarne intervencije tijekom koje se kroz desnu femoralnu arteriju uspješno plasira stent u značajno suženje srednjeg segmenta LAD i postigne optimalan učinak. Tri tjedna nakon intervencije zbog perzistirajućeg hematoma i bolnosti u području femoroingvinalne regije učinjen je ultrazvučni pregled na kojem se prikaže pseudoaneurizma i indicira MSCT-periferna angiografija. Nalaz angiografije upućuje na trisakularnu (1,30×1,31 cm; 1,71×1,05 cm; 0,95×0,61 cm) pseudoaneurizmu relativno tankog (0,21 cm) i dugog (0,51 cm) vrata. Nakon neuspješne kompresije vođene ultrazvučno u dva navrata, dvadeset i četiri dana nakon koronarne intervencije pristupi se ultrazvučno vođenoj aplikaciji trombina u pseudoaneurizmu. Pod kontrolom ultrazvuka instilirira se u vreću pseudoaneurizme koja komunicira s arterijom, kroz tanku iglu (22 G) i u trajanju od 20-ak sekundi, 1000 i.j. govedeg trombina (Baxter, SAD). Desetak minuta nakon intervencije prisutna je potpuna tromboza pseudoaneurizme koja se potvrdi i kontrolnim ultrazvučnim pregledom sljedeći dan.

3. Sedamdesetčetverogodišnja bolesnica primljena je radi elektivne koronarografije u sklopu obrade zbog anginoznih tegoba. Učini se koronarografija s lijevom ventrikulogra-



Slika 2. Ultrazvučni prikaz pseudoaneurizme femoralne arterije. Vidljiv je vrh igle u pseudoaneurizmu (strelica).

Figure 2. Ultrasonography of femoral artery pseudoaneurysm. The tip of the needle is clearly visible (arrow).



Slika 3. Ultrazvučni prikaz trombozirane pseudoaneurizme

Figure 3. Ultrasonography of thrombosed pseudoaneurysm

fijom, potom *ad hoc* perkutana koronarna intervencija s postavljanjem stenta u LAD. Zahvat protječe uredno, a učinak zadovoljava. Drugi poslijeintervencijski dan verificira se bolna i pulzirajuća formacija desno femoralno. Inicijalni i kontrolni CD-sonografski pregled upućuje na perzistirajuću pseudoaneurizmu femoralne arterije te se indicira MSCT-periferna angiografija. Angiografski se detektira pseudoaneurizma femoralne arterije poput pješčanog sata s vratom dužine 0,42, a širine 0,2 cm. Pseudoaneurizmatске vreće

mjere 1,84×1,21 cm odnosno 2,03×1,02 cm. Nakon neuspješnog pokušaja kompresije pseudoaneurizme, dvadeset i dva dana nakon koronarne intervencije pristupi se aplikaciji trombina u pseudoaneurizmu vođenoj ultrazvučno. Pod kontrolom ultrazvuka instilira se u pseudoaneurizmatiku vreću bližu arteriji, kroz tanku iglu (22 G) i u trajanju od 20-ak sekundi, 500 i.j. govedeg trombina (Baxter, SAD). Nekoliko minuta nakon intervencije prisutna je potpuna tromboza pseudoaneurizme koja se potvrdi i kontrolnim ultrazvučnim pregledom nakon 24 sata.

### Rasprava

Iako su postpunkcijske (postkateterizacijske) pseudoaneurizme femoralne arterije relativno rijetka komplikacija, činjenica da je kateterizacija femoralne arterije sve češća procedura u svakodnevnoj praksi čine postpunkcijske pseudoaneurizme ozbiljnim kliničkim problemom.<sup>2,3</sup> Liječenje uključuje otvorenu kiruršku intervenciju, kompresiju pseudoaneurizme vođenu ultrazvučno te UGTI.<sup>1,2,5,7</sup> Kompresija (vrata) pseudoaneurizme femoralne arterije vođena ultrazvučno metoda je izbora u liječenju ove komplikacije i karakterizirana je relativno visokim stupnjem uspješnosti koji se kreće između 78% i 88%.<sup>1,7,8</sup> a praktički je bez komplikacija. Međutim, ova tehnika ima i neke ozbiljne zamjerke. Kompresija pseudoaneurizme je bolna metoda za bolesnika i u principu je potrebna sustavna analgezija, u fizičkom smislu je zahtjevna za operatera jer traži jak pritisak u trajanju od najmanje 10 minuta, a nerijetko tijekom ove procedure dolazi do slučajnog pomaka sonde što uzrokuje neuspjeh i traži ponavljanje cijelog procesa.<sup>5,7,8</sup> S druge strane, UGTI je izrazito jednostavna metoda koju bolesnici odlično podnose, ima izvanredne rezultate, a komplikacije su rijetke. U osnovi postoje dvije tehnike UGTI: sa zaštitom balonom i bez zaštite balonom. Cilj zaštite balonom je onemogućiti izlivanje trombina iz pseudoaneurizme u sistemsku cirkulaciju s posljedičnom distalnom embolizacijom. Kateter s balonom uvodi se kroz kontralateralnu femoralnu arteriju i balon se angiografski plasira točno ispred ulaznog otvora pseudoaneurizme. Balon se napuše, čime se obliterira vrat pseudoaneurizme, te se potom pristupi perkutanoj aplikaciji trombina u pseudoaneurizmu vođenoj ultrazvučno. Postoji svega nekoliko studija s malim brojem bolesnika u kojima su uspoređivane tehnika sa zaštitnim balonom i tehnika bez balona.<sup>2,9,10</sup> Iako je teoretski metoda sa zaštitnim balonom sigurnija, rezultati tih studija ne sugeriraju rutinsku upotrebu balona, dapače, izgleda da je incidencija komplikacija čak i veća u bolesnika u kojih se rabio kateter sa zaštitnim balonom.<sup>2</sup> Stoga, a i zbog činjenice da je tehnika bez balona značajno jednostavnija i ne zahtijeva angiografsku salu, većina autora preporučuje UGTI bez uporabe katetera sa zaštitnim balonom.<sup>2,5</sup> Iznimka su pseudoaneurizme s kratkim (<3 mm) i širokim vratom (>3 mm) u kojih se ipak i dalje preporučuje upotreba zaštitnog balona.<sup>2,11,12</sup> Terapeutski ishod UGTI izrazito je uspješan i kompletna tromboza pseudoaneurizme postiže se u 93% do 100% slučajeva.<sup>2,5-7,13,14</sup> Nekoliko studija uspoređivalo je kompresiju vođenu ultrazvučno i UGTI i sve su pokazale da je UGTI bolja metoda, međutim zbog rijetkih, ali mogućih komplikacija i dalje se sugerira kompresija kao inicijalna metoda.<sup>2,5,7</sup> Komplikacije UGTI kreću se do maksimalno 4% i najčešće su vezane uz bijeg trombina u cirkulacijski sustav. Tako su opisane distalne embolizacije koje su tražile aktivan pristup koji je uključio

čivao arterijsku aplikaciju aktivatora tkivnog plazminogena, intravenskog heparina ili čak otvorenu, kiruršku eksploraciju distalnih dijelova donjeg ekstremiteta.<sup>2,15</sup> Ove komplikacije mogu se izbjeći pravilnom tehnikom i dobrim odabirom bolesnika. Pozicioniranje vrha igle što dalje od vrata pseudoaneurizme i polagana aplikacija (tijekom 20-ak sekundi) trombina pod kontrolom oka reduciraju mogućnost bijega trombina u cirkulaciju, a u bolesnika sa pseudoaneurizmom kratkog i širokog vrata najvjerojatnije treba rabiti kateter sa zaštitnim balonom ili pseudoaneurizmu sanirati kirurškim putem.<sup>2,5,10-12</sup> Od ostalih komplikacija potrebno je istaknuti mogućnost tromboze femoralne vene, kao i različite alergijske reakcije na aplicirani govedji trombin.<sup>16,17</sup>

Mislimo da ovo troje prikazanih bolesnika, u kojih je uspješno sanirana pseudoaneurizma femoralne arterije perkutano aplikacijom trombina vođenoj ultrazvučno, upućuju na vrijednost ove, relativno nove metode u algoritmu liječenja iatrogenih, postpunkcijskih pseudoaneurizma.

### LITERATURA

1. Ahmad F, Turner SA, Torrie P, Gibson M. Iatrogenic femoral artery pseudoaneurysms – a review of current methods of diagnosis and treatment. *Clin Radiol* 2008;63:1310–6.
2. Morgan R, Belli AM. Current treatment methods for postcatheterisation pseudoaneurysms. *J Vasc Intervent Radiol* 2003;14:697–710.
3. San Norberto Garcia EM, González-Fajardo JA, Gutiérrez V, Carrera S, Vaquero C. Femoral pseudoaneurysms post-cardiac catheterization surgically treated: evolution and prognosis. *Interact Cardiovasc Thorac Surg* 2009;8:353–7.
4. Gabriel M, Pawlaczyk K, Krasinski Z i sur. Application of the percutaneous thrombin injection in treatment of iatrogenic femoral pseudoaneurysms. *Pol Arch Med Wewn* 2006;116:1155–61.
5. Webber GW, Jang J, Gustavson S, Olin JW. Contemporary management of postcatheterization pseudoaneurysms. *Circulation* 2007;115:2666–74.
6. La Perna L, Olin JW, Goines D, Childs MB, Ouriel K. Ultrasound-guided thrombin injection for the treatment of postcatheterization pseudoaneurysms. *Circulation* 2000;102:2391–5.
7. Paschalidis M, Theiss W, Kölling K, Busch R, Schömig A. Randomised comparison of manual compression repair versus ultrasound guided compression repair of postcatheterisation femoral pseudoaneurysms. *Heart* 2006;92:251–2.
8. Luedde M, Krumsdorf U, Zehelein J i sur. Treatment of iatrogenic femoral pseudoaneurysm by ultrasound-guided compression therapy and thrombin injection. *Angiology* 2007;58:435–9.
9. Yao Q, Cong H, Wu S i sur. Ultrasound-guided thrombin injection: an alternative treatment for femoral artery pseudoaneurysm with better efficiency and safety. *J Huazhong Univ Sci Technolog Med Sci* 2008;28:373–4.
10. Matsun MB, Morgan RA, Belli AM. Percutaneous treatment of pseudoaneurysms using fibrin adhesive. *Br J Radiol* 2001;74:690–4.
11. D'Ayala M, Smith R, Zanieski G, Fahoum B, Tortolani AJ. Acute arterial occlusion after ultrasound-guided thrombin injection of a common femoral artery pseudoaneurysm with a wide, short neck. *Ann Vasc Surg* 2008;22:473–5.
12. Elford J, Burrell C, Freeman S, Roobottom C. Human thrombin injection for the percutaneous treatment of iatrogenic pseudoaneurysms. *Cardiovasc Intervent Radiol* 2002;25:115–8.
13. Maleux G, Hendrickx S, Vaninbrouckx J i sur. Percutaneous injection of human thrombin to treat iatrogenic femoral pseudoaneurysms: short- and midterm ultrasound follow-up. *Europ Radiol* 2003;13:209–12.
14. Olsen DM, Rodriguez JA, Vranic M, Ramaiah V, Ravi R, Diethrich E. A prospective study of ultrasound scan-guided thrombin injection of femoral pseudoaneurysm: A trend toward minimal medication. *J Vasc Surg* 2002;36:779–82.
15. Sadiq S, Ibrahim W. Thromboembolism complicating thrombin injection of femoral artery pseudoaneurysm: management with intraarterial thrombolysis. *J Vasc Intervent Radiol* 2001;12:633–6.
16. Kurz DJ, Jungius KP, Luscher TF. Delayed femoral vein thrombosis after ultrasound-guided thrombin injection of a postcatheterization pseudoaneurysm. *J Vasc Intervent Radiol* 2003;14:1067–70.
17. Sheldon PJ, Oglevie SB, Kaplan LA. Prolonged generalized urticarial reaction after percutaneous thrombin injection for treatment of a femoral artery pseudoaneurysm. *J Vasc Intervent Radiol* 2000;11:759–61.