

Pojavnost rane poslijeoperacijske restenoze nakon trombendarterektomije arterije karotis

Ivančić, Aldo; Saftić, Igor; Primc, Davor; Bonifačić, David

Source / Izvornik: **Medicina Fluminensis : Medicina Fluminensis, 2014, 50, 213 - 218**

Journal article, Published version

Rad u časopisu, Objavljena verzija rada (izdavačev PDF)

Permanent link / Trajna poveznica: <https://um.nsk.hr/um:nbn:hr:184:657935>

Rights / Prava: [In copyright](#)/[Zaštićeno autorskim pravom.](#)

Download date / Datum preuzimanja: **2024-12-25**



Repository / Repozitorij:

[Repository of the University of Rijeka, Faculty of Medicine - FMRI Repository](#)



Pojavnost rane poslijeoperacijske restenoze nakon trombendarterektomije arterije karotis

Frequency of early postoperative restenosis after carotid artery thrombendarterectomy

Aldo Ivančić^{1*}, Igor Saftić¹, Davor Primc¹, David Bonifačić²

Sažetak. Cilj: Ustvrditi postotak pojavnosti poslijeoperacijske restenoze nakon operacijskog liječenja visokopostotne stenozе arterije karotis na godišnjoj razini te podatke usporediti s novijom svjetskom literaturom. **Ispitanici i postupci:** Podatci su dobiveni analizom ranih poslijeoperacijskih kontrolnih nalaza dobivenih obojenim duplex doplerom, izvršenih dva tjedna nakon zahvata trombendarterektomije karotidnog žilja, u laboratoriju za cerebrovaskularne bolesti, Klinike za neurologiju, KBC-a Rijeka, na 104 pacijenta operirana na Zavodu za torakovaskularnu kirurgiju, Kirurške klinike KBC-a Rijeka 2012. godine. **Rezultati:** U skupini od 104 operirana pacijenta poradi visokopostotne stenozе unutarnje karotidne arterije u ranom poslijeoperacijskom tijeku evidentirano je 11 pacijenata (10,5 %) s pojavom restenoze, no bez neuroloških simptoma. Dodatnim praćenjem naših pacijenata nakon tri i šest mjeseci primijetili smo da se stupanj restenotskog procesa nije povećavao u 8 pacijenata, no u trojice pacijenata (2,9 %) evidentirano je znatno povećanje stupnja restenoze, te su oni podvrgnuti endovaskularnoj tzv. *stenting* proceduri. **Zaključci:** Trombendarterektomija karotidnog žilja je operacijski zahvat koji se u KBC-u Rijeka izvodi rutinski. Incidencija pojavnosti poslijeoperacijske restenoze je mala, no nije neuobičajena pojava, ali uz adekvatnu medikamentnu potporu gotovo nikad nije fatalna za pacijenta, te je reparabilna ako je to potrebno. Mnogi svjetski autori također izvještavaju u izvjesnom postotku o pojavnosti poslijeoperacijske restenoze unutarnje arterije karotis. Redovitim ultrazvučnim kontrolama pravovremeno se otkrivaju poslijeoperacijski restenotski procesi koji mogu biti od hemodinamskog značaja u neuroloških pacijenata. U postizanju dobrih kliničkih rezultata kod prevencije i liječenja neuroloških incidenata izuzetno je važna dobra i uska suradnja svih supspecijalističkih timova koji se bave problematikom cerebrovaskularnog inzulata.

Ključne riječi: arterija karotis; ateroskleroza; cerebrovaskularni inzulat; obojeni dopler ultrazvuk

Abstract. Aim: To determine the percentage of postoperative restenosis frequency on an annual level after the operative treatment of the high-percent carotid artery stenosis, and to compare the data with recent literature. **Subject and methods:** Data was obtained by analysing early postoperative Colour Duplex Doppler control tests, which were performed two weeks after thrombendarterectomy of carotid vessels in the Laboratory of cerebrovascular diseases, Neurology clinic, Clinical hospital centre Rijeka on 104 patients treated at the Thoracovascular institute, Surgery clinic, Clinical hospital centre Rijeka in the year 2012. **Results:** In a group of 104 treated patients, because of high-percent stenosis of internal carotid artery there was an evident restenotic process without neurological symptoms in the early postoperative stages in 11 patients (10,5 %). With additional follow-up care of our patients after 3 and 6 months, the level of restenotic proces did not increase in 8 patients, but in 3 (29 %) of our patients there was an evident increase of restenosis and they were treated with stenting procedure. **Conclusions:** Carotid thrombendarterectomy is a routine operative procedure in our Thoracovascular institute, and has been performed for many years. Fortunately, the frequency of postoperative restenosis is small but not unusual, and with adequate drugs support is almost never fatal and treatable if needed. Numerous authors have also reported a certain percentage of postoperative restenosis of internal carotid artery. With frequent ultrasound controls, postoperative restenotic process can be discovered in time, which can be of hemodynamic importance in neurological patients. A good cooperation between all subspecialistic teams involved in the assessment of cerebrovascular stroke is of great importance for accomplishing good clinical results in prevention and treatment of neurological incidents.

Key words: atherosclerosis; carotid artery; cerebrovascular accident; color Doppler ultrasonography

¹Klinika za kirurgiju, KBC Rijeka, Rijeka

²Klinika za neurologiju, KBC Rijeka, Rijeka

Primljeno: 10. 11. 2013.

Prihvaćeno: 13. 2. 2014.

*Dopisni autor:

Doc. dr. sc. Aldo Ivančić, dr. med.
Klinika za kirurgiju, KBC Rijeka
T. Strižića 3, 51 000 Rijeka
e-mail: aldo.ivancic@ri.htnet.hr

<http://hrcak.srce.hr/medicina>

UVOD

Mnogostruki oblici stečenih neuroloških poremećaja i smetnji, pa čak i smrtnost zbog moždanog udara izazvanog aterosklerotskom degeneracijom ekstrakranijskog žilja, vrlo su učestali danas u svijetu i visoko su na ljestvici uzroka različitih stupnjeva bolesničke invalidnosti.

Arterosklerotska degeneracija ekstrakranijskog žilja i njene komplikacije, napose karotidnog sliva, u visokom je postotku uzrokom moždanog udara,

Aterosklerotska degeneracija karotidnog žilja i njene komplikacije u visokom postotku su uzrokom moždanog udara, posljedične bolesničke invalidnosti, pa čak i smrtnog ishoda.

pa čak i onih s fatalnim ishodom. Proučavajući podatke o učestalosti neuroloških incidenata uzrokovanih bolešću karotidnog žilja, ustvrdili smo veliku brojčanu i statističku podudarnost pojavnosti takvih slučajeva u pacijenata Primorsko-goranske županije sa svjetskom populacijom. Svakako se može i tom usporedbom ustvrditi kako je incidencija pojavnosti neuroloških ispada, a često i moždanih smrti, pri samom vrhu uzroka pobola populacije Primorsko-goranske županije.

U posljednjih desetak godina liječnička struka KBC-a Rijeka intenzivno se bavi prevencijom i liječenjem neuroloških incidenata, gdje su aktivno uključeni liječnici specijalisti rendgenološke, neurološke i vaskularne struke^{1,2}. Uskom i izvanrednom suradnjom supspecijalističkih timova dostignut je zavidno dobar rezultat u prevenciji i liječenju neuroloških oštećenja u pacijenata s bolešću ekstrakranijskog žilja³.

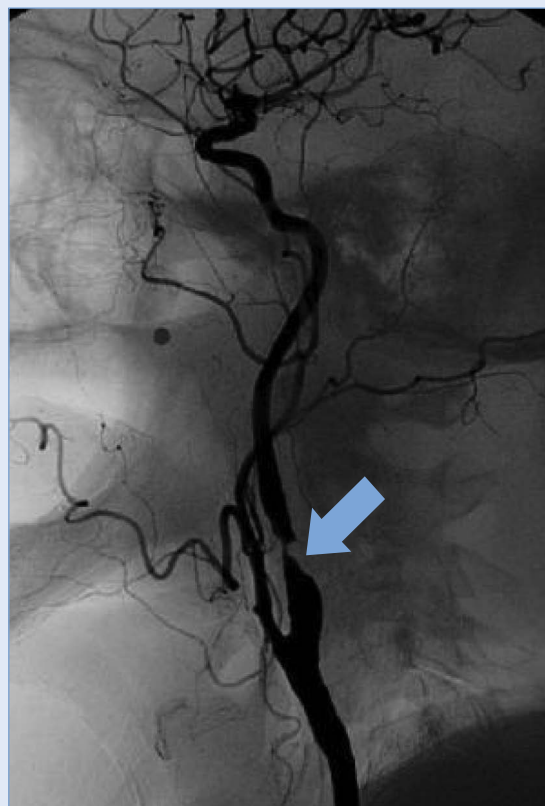Nepobitna je činjenica kako ima još podosta mjesta za unapređenje navedenih aktivnosti u svim segmentima supspecijalističkih pristupa kod ovog problema, što je svakako i jedan od načina sprečavanja ili barem pokušaj umanjavanja pojavnosti rane poslijeoperacijske restenoze karotidnog žilja⁴.

Ranom, značajnom poslijeoperacijskom restenozom smatra se ultrazvučno ustvrđena barem 50 %-tna restenoza operacijski liječene karotidne arterije unutar dva tjedna nakon operacijskog zahvata⁵.

Slijedeći svjetske moderne trendove u pristupu liječenju aterosklerotski degeneriranog karotidnog žilja u KBC-u Rijeka, etablirana je svakodnevna suradnja interventnog radiološkog te neurološkog i vaskularnog tima i prijeoperacijski i u poslijeoperacijskom pristupu našim pacijentima⁶.

Nakon kompletne preventivne i dijagnostičke obrade pacijenata u klinici za neurološke bolesti koju vrši tim za liječenje suzbijanja cerebrovaskularnih bolesti, u svjetlu današnjih recentnih indikacijskih postavki takvi pacijenti liječe se uglavnom dvojakim načinom.

Manji broj pacijenata (10 – 15 %) s evidentiranim stenozom unutarnje karotidne arterije od 70 % i višom, liječi interventni endovaskularni tim perkutanom dilatacijom te tzv. *stenting* procedurom. Preostali velik broj pacijenata s visokopostotnim stenozama karotidnog žilja (slika 1) liječi se kirurškim, operacijskim pristupom, tzv. trombendarterektomijom (TEA), a liječi ih vaskularni tim Zavoda za torakovaskularnu kirurgiju KBC-a Rijeka⁷⁻⁹.



Slika 1. Strelicom je označena visokopostotna stenozu unutarnje arterije karotis (angiografski prikaz)

U poslijeoperacijskom tijeku, pri kontroli i praćenju stanja naših pacijenata, uključeni su svi članovi supspecijalističkih timova: kirurzi, anesteziolozi, rendgenolozi, a djelatnici neurološkog laboratorija za cerebrovaskularne bolesti ovdje imaju naglašenu nezaobilaznu ulogu.

Unatoč povoljnom poslijeoperacijskom tijeku i standardnoj terapijskoj proceduri za sve pacijente, koja se u potpunosti podudara sa svjetskim trendovima, svi naši pacijenti poslijeoperacijski obavezno podliježu redovitim kontrolama neurološkog tima unutar dva tjedna, nakon trećeg mjeseca te nakon šest mjeseci.

Konačno, cilj ovog istraživanja ustvrditi je postotak pojavnosti poslijeoperacijske restenoze u visini od barem 50 %, uvidom u obojeni duplex dopler dokumentirane kontrolne preglede nakon drugog poslijeoperacijskog tjedna.

ISPITANICI I METODE

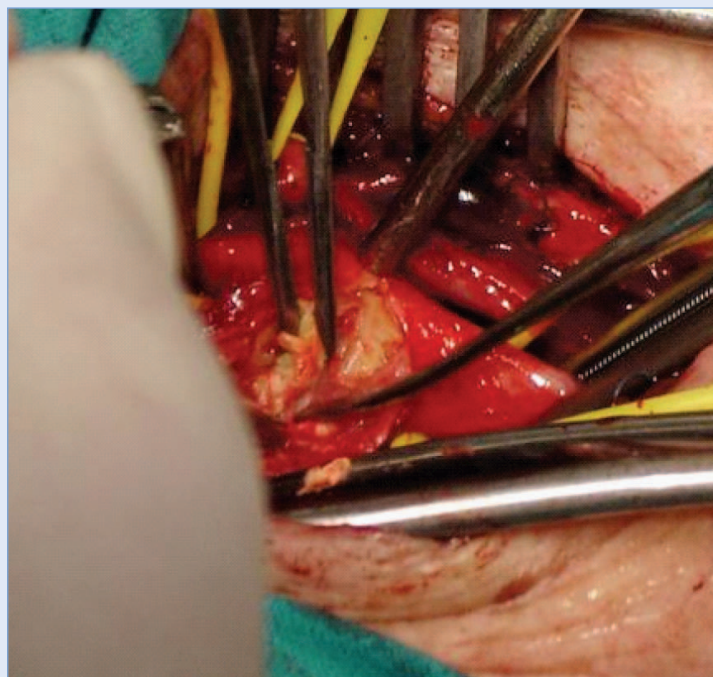
Ispitanici

Ovo istraživanje obuhvatilo je 104 pacijenta u kojih je učinjen zahvat trombendarterektomije karotidnog žilja tijekom 2012. godine u Zavodu za torakovaskularnu kirurgiju KBC-a Rijeka (slika 2). Svi zahvati izvedeni su unilateralno, nad visokopostotno stenoziranim karotidnim žiljem i u uvjetima cervikalne regionalne anestezije, radi adekvatnog peroperacijskog praćenja neurološkog i motoričkog stanja pacijenata.

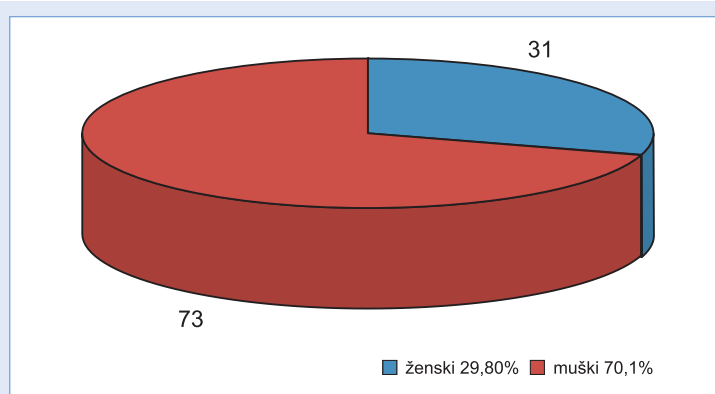
Poslijeoperacijski, pacijenti su drugi, odnosno treći dan otpušteni u uvijete kućnog liječenja s urednim neurološkim stanjem i standardnom medikamentoznom terapijom (antiagregacijski i antitrombotski lijekovi).

Od 104 pacijenta broj žena je iznosio 31 (29,8 %), a broj muškaraca 73 (70,1 %).

U ženskoj skupini najmlađa operirana pacijentica imala je 49 godina, a najstarija operirana 78 godina. Srednja životna dob operirane ženske skupine iznosila je 68,3 godine. U muškoj skupini najmlađi operirani pacijent imao je 53 godine, a najstariji operirani pacijent 81 godinu. Srednja životna dob operiranih pacijenata iz muške skupine iznosila je 66,4 godine (slika 3).



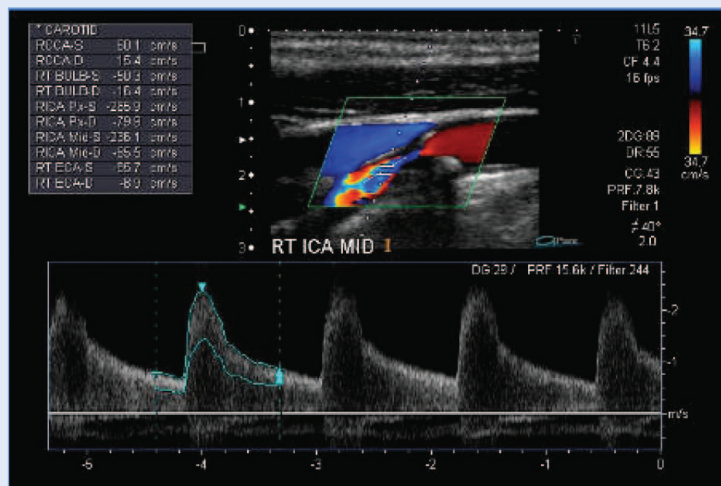
Slika 2. Trombendarterektomija karotidne arterije (intraoperacijski)



Slika 3. Dobne skupine

Prikupljanje podataka

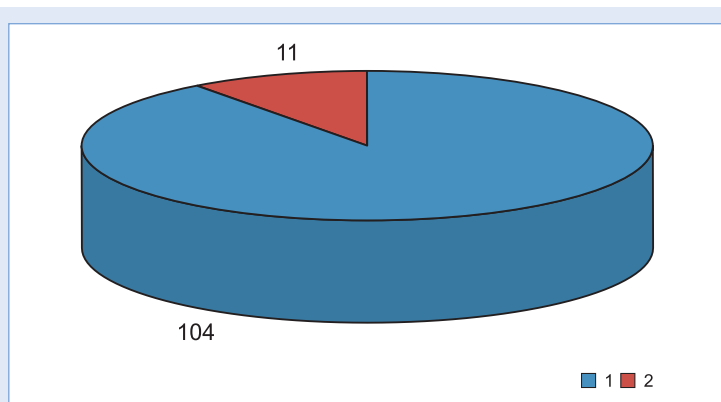
Podatci prikazani u ovom radu dobiveni su analizom medicinske dokumentacije (povijesti bolesti i otpusna pisma) pacijenata na Zavodu za torakovaskularnu kirurgiju, te analizom kontrolnih ultrazvučnih poslijeoperacijskih nalaza obojenim doplerom provedenih u laboratoriju za cerebrovaskularne bolesti Klinike za neurologiju KBC-a Rijeka (slika 4).



Slika 4. Prikaz restenozе unutrašnje arterije karotis obojenim doplerom
dupleksom

REZULTATI

Svi operirani pacijenti otpušteni su na kućnu njegu drugi ili treći poslijeoperacijski dan, s urednim neurološkim statusom. U svih pacijenata, uz eventualnu, od ranije primjenjivanu komorbiditetnu terapiju, u daljnju terapiju dodani su obavezno antiagregacijski i antitrombotski lijekovi u propisanim dozama koje su bile u skladu s recentnim svjetskim smjernicama, s preporukom uzimanja minimalno tri mjeseca poslijeoperacijski¹⁰. Prva poslijeoperacijska kontrola koju je učinila neurološka služba obavljena je do maksimalno dva tjedna kasnije u laboratoriju za dopler Zavoda za cerebrovaskularne bolesti neurološke klinike KBC-a Rijeka. Istovjetne kontrole obavljane su u svih pacijenata i nakon tri, odnosno šest mjeseci.



Slika 5. Crvenom bojom označeni su pacijenti s evidentiranom restenozom

Kod pregleda su svi pacijenti bili asimptomatični i bez neuroloških manifestacija¹¹. U ženskoj skupini od 31 pacijentice ultrazvučnom pretragom obojenim dupleks doplerom evidentirano je 5 slučajeva rane poslijeoperacijske restenozе unutarnje karotidne arterije. U muškoj skupini, koja je brojila 73 pacijenta, istom pretragom evidentirano je 6 slučajeva rane poslijeoperacijske restenozе unutarnje karotidne arterije.

Sveukupno je od 104 operirana pacijenta u ranom poslijeoperacijskom tijeku evidentirano 11 pacijenata s restenozom unutarnje arterije karotis, što iznosi 10,5 % (slika 5).

S obzirom na to da su svi pacijenti usprkos razvijenoj restenozu bili asimptomatični i bez dodatnih neuroloških smetnji, kod svih je uslijedio nastavak dosadašnje istovjetne medikamentozne terapije, kao i ultrazvučno praćenje eventualne progresije restenotske promjene.

U dvoje od 11 pacijenata nakon tri mjeseca kontrolnom pretragom obojenim doplerom utvrđeno je znatno smanjenje stupnja restenotskog procesa unutarnje karotidne arterije. Takva pojava može se protumačiti smanjenjem edema i hiperplazije intime arterije karotis. Isti slučajevi opisani su u suvremenoj literaturi.

U šest pacijenata stupanj restenozе je i nakon 6 mjeseci ostao nepromijenjen, između 50 % – 70 %, a s obzirom na to da su navedeni pacijenti i nadalje bili bez neuroloških smetnji ili ispada, u njih je nastavljena antitrombotska terapija, te ih se kontinuirano neurološki i ultrazvučno prati.

Kod ostala tri pacijenta unutar 6 mjeseci došlo je do značajnije progresije restenotskog procesa iznad 70 % (2,9 %), te je kod njih endovaskularnim pristupom izvršena *stent* procedura unutarnje arterije karotis s uspostavom uredne prohodnosti¹²⁻¹⁴.

RASPRAVA

Trombendarterektomija i endarterektomija stenotskog procesa karotidnog žilja izvodi se u KBC-u Rijeka već dugi niz godina, s godišnjom brojkom od 120 do 140 izvedenih operacija, a ponekad i više. Ova studija provedena je na uzorku od 104 operirana pacijenta u 2012. U preostalih dvadesetak pacijenata medicinska dokumentacija bila je manjkava i nepouzdana.

Svi zahvati nad karotidnim žiljem izvedeni su u lokoregionalnoj cervikalnoj anesteziji, u neposrednom verbalnom kontaktu pacijenta s kirurškim timom i anesteziološkim timom, vodeći se indikacijama najnovijih svjetskih trendova, neurološkog, anesteziološkog i kirurškog tipa.

Nakon kratkotrajnog poslijeoperacijskog tjeka pacijenti su otpušteni u uvjete kućne njege s preporukom stalne uporabe antitrombotskog i antiagregacijskog sredstva, također po uzoru na najnovije trendove u svijetu.

Sve je pacijente u nekoliko navrata kontrolirala ambulantno-kirurška služba, a napose neurološki tim za cerebrovaskularne bolesti Klinike za neurologiju KBC-a Rijeka i to prvi put poslijeoperacijski unutar dva tjedna, te nakon tri i šest mjeseci.

Pojava rane poslijeoperacijske restenoze karotidnog žilja nije nepoznata u sferi liječenja stenotskih procesa. U naših pacijenata ona je evidentirana u 10,5 % slučajeva, što nije zanemariv podatak, no izučavanjem podataka iz svjetske literature u dinamici vremena uvidamo kako se poslijeoperacijska restenoza unutarne arterije karotis javlja u 3 do čak 15 % slučajeva, a naišli smo i na podatke u recentnoj literaturi gdje je pojava restenoze bila čak i do visokih 30 %¹⁵. Srećom, većina pacijenata uz adekvatnu terapiju nije imala neurološke incidente ili simptome, izuzev izrazito malog broja, te je uz neke iznimke hitna i neodgodiva reintervencija u pacijenata bila gotovo nepotrebna.

Proučavanjem ultrazvučnih nalaza u naših pacijenata i uvidom u podatke iz recentne svjetske literature uvidamo kako je najčešći uzrok pojave rane poslijeoperacijske restenoze hiperplazija intime karotidnog žilja, no ne treba smetnuti s uma da zasigurno izvjesni značaj ima i kirurška tehnika kod trombandarterektomijskog postupka s karotidnim žiljem, te svakako i adekvatna i redovito konzumirana antiagregacijska, antitrombotska i terapija statinima. I u prevenciji razvoja stenotskog i restenotskog procesa karotidnog žilja vrlo je značajno izbjegavanje faktora rizika kao što su: upotreba nikotina, neregulacija dijabetesa i pretilosti, neregulacija povišenog krvnog tlaka i sl.

Ovo istraživanje ukazuje na zadovoljavajuće rezultate rada tima za prevenciju i liječenje stenotskih procesa ekstrakranijskih žila KBC-a Rijeka u usporedbi s podacima iz relevantne literature¹⁶. Isto

tako ukazuje na dobar pristup i dobru međusobnu suradnju svih supspecijalističkih timova u radu s našim pacijentima, no također nas i obavezuje na daljnje poboljšanje i unapređenje našeg sveukupnog rada. Podatci u ovom istraživanju svakako su komparabilni s podacima iz svjetske literature, no uvijek ih se može dodatno poboljšati, što zahtijeva i obavezuje sve članove tima k još boljem multidisciplinarnom pristupu u prevenciji i liječenju stenotskih procesa karotidnog žilja i napose umanjivanju pojavnosti cerebrovaskularnih incidenata.

Prevencija i liječenje neuroloških manifestacija, nastalih poradi stenotskih procesa karotidnih arterija, svakako su interes šireg interdisciplinarnog pristupa i timskog rada. Redovite i precizne ultrazvučne kontrole pacijenata sa stenotskim procesima karotidnog žilja izvanredno su značajne u prevenciji moždanog udara.

ZAKLJUČAK

Poslijeoperacijska restenoza arterije karotis rijetka je komplikacija, no obično nije fatalna za pacijenta ako nije izrazito ekstenzivna i na vrijeme prepoznata.

Pojavnost restenotskog procesa u naših pacijenata nije izrazito visoka i ugrožavajuća, te je komparabilna s podacima iz svjetske literature. Dodatnim sveukupnim naporom svih članova interdisciplinarnog tima u prevenciji i liječenju moždanih incidenata izazvanih stenotskim procesima ekstrakranijskog žilja potrebno je svakodnevno stremiti, budući da još preostaje podosta mjesta za poboljšanje u pristupu i liječenju pacijenata sa stenotskim procesima ekstrakerebralnog žilja i njima izazvanih neuroloških komplikacija.

Izjava o sukobu interesa: autori izjavljuju da ne postoji sukob interesa.

LITERATURA

1. Patel SD, Walthom M, Waedoodi A, Burnard KG, Smith A. The role of endothelial cells and progenitors in intimal hyperplasia. *Ther Adv Cardiovasc Dis* 2010;2:129–1.
2. Tanasković S, Radak Đ. Inflammation as a marker for the prediction of internal carotid artery restenosis following eversion endarterectomy – evidence from clinical studies. *Angiology* 2011;62:535–42.

3. Hellings E, Moll L, De Vries JP, De Bruin P, De Klein Dominique PV, Posterkamp G. Histological characterization of restenotic carotid plaques in to recurrence interval and clinical presentation. *Stroke* 2008;39:1029–32.
4. Takki A. Minimizing the complications of carotid endarterectomy. *Vasc Surg Endovasc* 2010;22:106–13.
5. Schanzer A, Hoel A, Owens Christopher D, Wake N, Belkin M. Restenosis after carotid endarterectomy performed with routine intraoperative Duplex ultrasonography and arterial patch closure: A contemporary series. *Vasc Endovascular Surg* 2007;41:200–5.
6. Rothwell PM, Eliaszim M, Gutnikov SA, Warlow CP, Barnett HJM. Endarterectomy for symptomatic carotid stenosis in relation to clinical subgroups and timing of surgery. *Lancet* 2004;363:915–24.
7. Van Lammern GW, Wouter P, De Vries JP, De Klein Dominique PV, De Borst G, Pasterkamp G et al. Restenosis after carotid surgery. *Stroke* 2011;42:965–71.
8. Nev G, Roubin GS, Iyer SS, Vitek J, Wholey M, Ditrach E et al. Safety, efficacy and durability of carotid artery stenting for restenosis following carotid endarterectomy: A multicenter study. *Journal of Endovascular therapy* 2000;7:345–52.
9. Dominik J, Antony C, Clifton A, Bland Martin J, Brown M. Restenosis after carotid angioplasty, stenting or endarterectomy in the carotid and vertebral artery. *Transluminal angioplasty study (CAVATAS)*. *Stroke* 2005;36:281–6.
10. Kustrup A, Groschnel K, Knopf H, Brehm BR, Dichgans J, Schulz JB. Early outcome of carotid angioplasty and stenting with and without cerebral protection devices. *Stroke* 2003;34:813–9.
11. Lattimer CR, Burnard KG. Recurrent carotid stenosis after carotid endarterectomy. *British Journal of Surgery* 1997;84:1206–19.
12. Chakhtoura EY, Hobson RW, Goldstin J, Gregory Simonian T, Lai K, Haser B et al. In – stent restenosis after carotid angioplasty – stenting: Incidence and management. *Journal of vascular Surgery* 2001;33:122–6.
13. Groschlel K, Ricker A, Schulz B, Ernemann U, Kastrup A. systematic review of early recurrent stenosis after carotid angioplasty and stenting. *Stroke* 2005;36:367–73.
14. Nicholis C, Phillips J, Bergelin O, Beach W, Primozich F, Strandness Jr. E. Carotid endarterectomy: Relationship of outcome to early restenosis. *Journal of Vascular Surg* 1985;2:375–81.
15. Yadav S, Roubin GS, King P, Iyer S, Vitek J. Angioplasty and stenting for restenosis after carotid endarterectomy. *Stroke* 1996;27:2075–9.
16. Cossman D, Callow D, Stein A, Matsumoto G. Early restenosis after carotid endarterectomy. *Arch Surg* 1978;113:275–8.