

Korištenje ekstraoralnog autolognog koštanog transplantata u augmentaciji alveolarnog grebena

Cerović, Robert; Juretić, Mirna; Belušić-Gobić, Margita; Rogić, Mate

Source / Izvornik: **Medicina Fluminensis : Medicina Fluminensis, 2014, 50, 176 - 180**

Journal article, Published version

Rad u časopisu, Objavljena verzija rada (izdavačev PDF)

Permanent link / Trajna poveznica: <https://um.nsk.hr/um:nbn:hr:184:955315>

Rights / Prava: [In copyright](#)/[Zaštićeno autorskim pravom.](#)

Download date / Datum preuzimanja: **2024-07-26**



Repository / Repozitorij:

[Repository of the University of Rijeka, Faculty of Medicine - FMRI Repository](#)



Korištenje ekstraoralnog autolognog koštanog transplantata u augmentaciji alveolarnog grebena

The use of extraoral autologous bone graft in alveolar ridge augmentation

Robert Cerović*, Mirna Juretić, Margita Belušić Gobić, Mate Rogić

Klinika za maksilofacijalnu i oralnu kirurgiju,
KBC Rijeka, Rijeka

Primljeno: 19. 12. 2013.
Prihvaćeno: 10. 3. 2014.

Sažetak. Ekstraoralni autologni koštani transplantati koriste se za augmentaciju u slučaju vrlo velikog koštanog deficita alveolarnog grebena. Najčešća donatorska mjesta ovih transplantata su krista ilijaka i kalvarija. Transplantati uzeti s ovih mjesta koriste se najčešće kao koštani blokovi koji se vijkom pričvršćuju za površinu kosti u primajućoj regiji, a mogu se koristiti i kao mljeveni materijal, samljeven u koštanom mlincu. Oba ova transplantata količinski zadovoljavaju i u najsloženijim defektima, a razlikuju se po strukturi i embrionalnom podrijetlu što im određuje karakteristike i utiče na odabir jednoga od njih. Radi se o vrlo učinkovitoj rekonstruktivnoj metodi koja daje dobre rezultate u visokom postotku, a komplikacije su vrlo rijetke.

Ključne riječi: alveolarni greben; autotransplantati; kalvarija; krista ilijaka

Abstract. In cases of great bone loss of the alveolar ridge, extraoral autologous grafts are used for augmentation. The most frequent donor sites for these grafts are iliac crest and calvaria. Grafts taken from these sites are mostly used as bone blocks that are fixed with a screw to the bone in the host site. These grafts can also be used as bone chips prepared with a bone mill. Both types of grafts are quantitatively sufficient even in the most complicated cases. They differ in structure and embryonic origin, which determines their characteristics and influences their selection. This is a very effective reconstructive method, which yields a high rate of good results and has rare complications.

Key words: alveolar ridge; autografts; calvaria; crista iliaca

***Dopisni autor:**

Doc. dr. sc. Robert Cerović, dr. med.
Klinika za maksilofacijalnu i oralnu kirurgiju,
KBC Rijeka
Tome Strižića 3, 51 000 Rijeka
e-mail: robert.cerovic@ri.t-com.hr

<http://hrcak.srce.hr/medicina>

UVOD

Augmentativna kirurgija alveolarnog grebena razvija se danas gotovo isključivo u kontekstu dentalne implantologije. Naime, da bi se postavio dentalni implantat koji ima zadane dimenzije, potrebna je dovoljna količina kosti. Ako taj osnovni uvjet nije zadovoljen, nema implantacije, nema osteointegracije i, naravno, nema implantoprotetske rehabilitacije.

Zbog fiziološke resorpcije kosti alveolarnog grebena, nakon gubitka zuba često nastaju atrofije takvih razmjera da nije moguća postava dentalnog implantata bez prethodne augmentacije (slika 1). Osobito je to značajno u lateralnim segmentima, gdje situaciju dodatno kompliciraju pojačana pneumatizacija maksilarnog sinusa u gornjoj čeljusti i blizina alveolarnog živca u donjoj čeljusti¹. Osim fiziološkog gubitka kosti koji rezultira atrofijom, gubitak kosti može nastati i zbog drugih razloga, kao što su, primjerice, trauma ili patološki procesi poput cista ili tumora. U tim slučajevima nastaju koštani defekti koje je potrebno augmentirati prije implantološke terapije^{2,3}.

Alveolarni greben augmentiramo pomoću koštanih transplantata. Kost je vjerojatno najčešće transplantirano tkivo u tijelu. Različite su vrste transplantata: autotransplantat ili autologni transplantat je transplantat s iste vrste; alotransplantat – s drugog čovjeka; ksenotransplantat – s druge jedinice (animalno podrijetlo); aloplast – sintetički biomaterijal⁴.

Svaki transplantat mora zacijeliti u primajućoj regiji. Cijeljenje transplantata odvija se kroz nekoliko potencijala: osteogenetski, osteoinduktivni i osteokonduktivni potencijal^{5,6}. Svaki od tih potencijala najjače je izražen u autolognom transplantatu, stoga on i danas predstavlja zlatni standard u augmentativnoj kirurgiji alveolarnog grebena, po kojem se prosuđuju sve ostale metode^{7,8}.

Donatorska mjesta za autotransplantat mogu biti u usnoj šupljini ili ekstraoralno, a važno je naglasiti da kod ove vrste kirurgije ne bi smjelo biti trajnih ili dugotrajnijih posljedica u donatorskoj regiji.

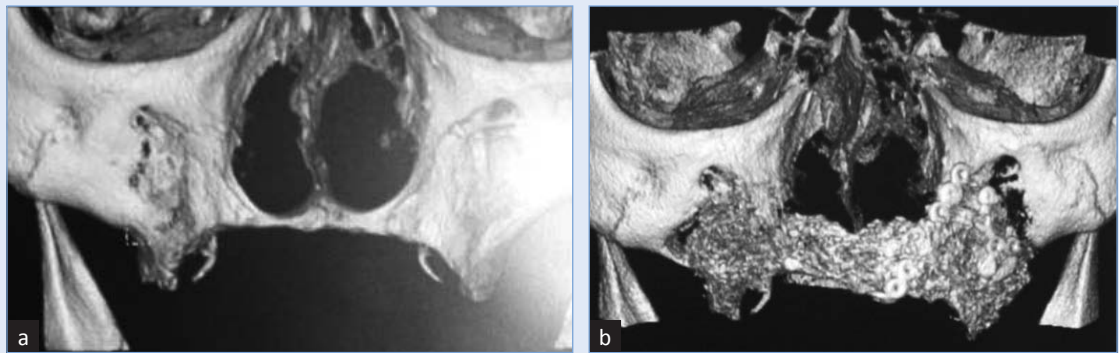
Ako imamo manji nedostatak kosti, ograničenu atrofiiju ili manji defekt, dovoljnu količinu kosti za transplantaciju može se naći u usnoj šupljini, no kod većih deficita kosti, zbog jače izražene atrofije ili većih defekata, moramo posezati za ekstra-

oralnim donatorskim mjestima. Standardna donatorska mjesta u tom slučaju su krista ilijaka i kalvarija. Oba transplantata nude uglavnom dovoljnu količinu kosti za augmentaciju, ali su različiti i po strukturi i po embrionalnom podrijetlu, što im određuje karakteristike koje su važne pri odabiru jedne ili druge metode⁹⁻¹⁰.

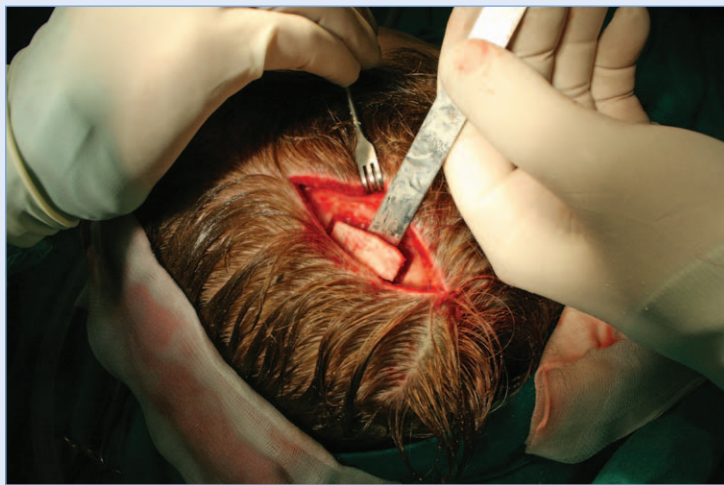Nakon gubitka zubi nastaje resorpcija alveolarnog grebena čeljusnih kostiju, što ponekad može dovesti do vrlo izražene atrofije grebena. Osim ovog fiziološkog procesa, i patološke promjene poput cista, tumora ili traume mogu dovesti do velikog gubitka koštanog tkiva. U implantoprotetskoj terapiji bezubosti osnovnu inicijalnu ulogu ima dovoljna količina kosti koja je potrebna za postavu dentalnog implantata određenih dimenzija. Upravo u kontekstu implantologije razvija se i augmentativna ili regenerativna kirurgija alveolarnog grebena.

KALVARIJALNI TRANSPLANTAT

Ovaj je transplantat dobar i obilan izvor uglavnom kortikalne kosti, što ga čini otpornijim na resorpciju, a pogodan je u situacijama gdje je strukturalni rigiditet cilj. Korištenje kalvarije kao potencijalnog donatorskog mjesta inicijalno su sugerirali Koning i Muller 1890., a prvi kirurški pristup opisao je Dandy 1929. U širu upotrebu u kraniomaksilofacijalnim rekonstrukcijama uveo ga je Paul Tessier osamdesetih godina prošlog stoljeća¹¹⁻¹³. Parijetalna kost, s koje se ovaj transplantat najčešće uzima, sastoji se od unutarnjeg i vanjskog kortikalisa, sa spongioznim slojem između njih, koji se naziva diploe. Debljina kosti u parijetalnoj regiji je oko 8 mm, iako može varirati od 4 do 12 mm, te je potrebno imati CT nalaz da bi se ona bolje procijenila¹⁴. Uzima se uglavnom samo vanjski kortikalni sloj (slika 2). Transplantat pune debljine, odnosno bikortikalni, koji sadrži i vanjski i unutarnji kortikalis, rijetko se koristi. Najčešće se koristi kao blok koji se naslanja na atrofičnu površinu alveolarnog grebena. Prednosti ovog transplantata su: spora resorpcija, visok stabilitet za osteointegraciju, blizina između donatorske i primajuće regije te slično embrionalno podrijetlo, mali morbiditet donatorske regije, brzi postoperativni oporavak. Kao nedostatke može

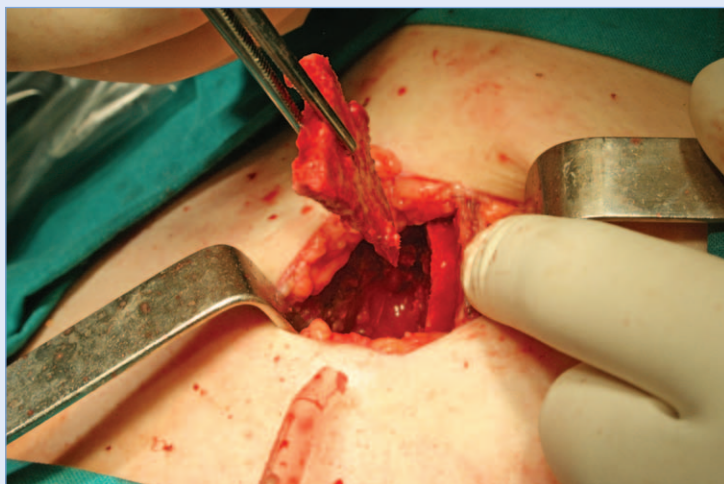

Slika 1. a) Atrofična maksila; b) Ista maksila nakon augmentacije s koštanim transplantatom s kriste ilijake



Slika 2. Kalvarijalni transplantat

se navesti nešto teže i duže uzimanje s donatorskog mjesta, teže modeliranje i rizik od frakture transplantata te vidljiv ožiljak kod pacijenta bez kose. Ovaj koštani transplantat je tanji od transplantata s kriste ilijake^{7-10,14,15}.



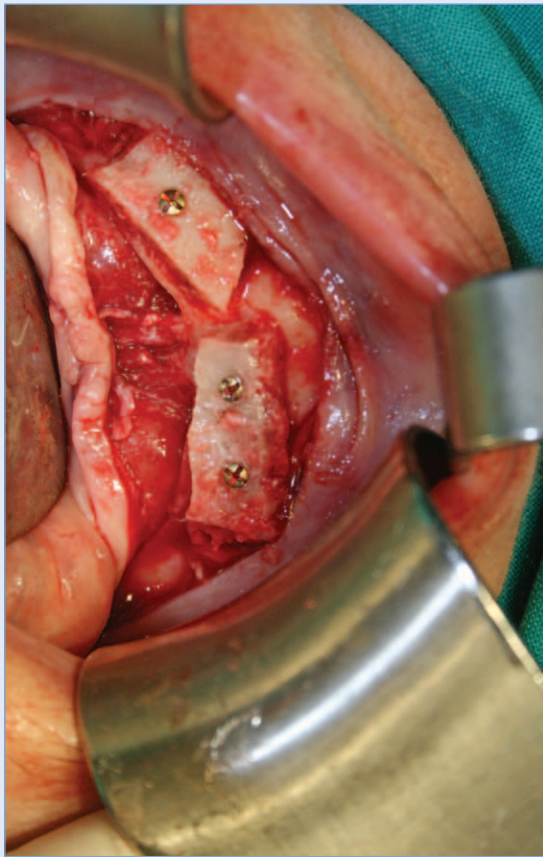
Slika 3. Transplantat s kriste ilijake

TRANSPLANTAT S KRISTE ILIJAKE

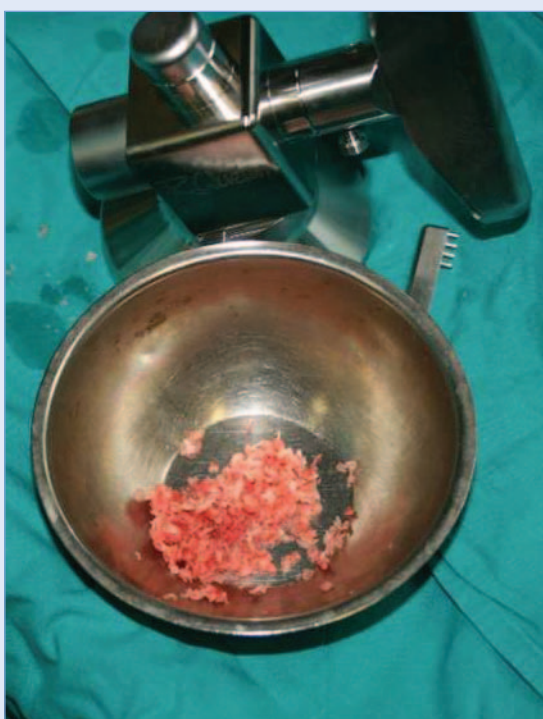U implantološke svrhe, odnosno za rekonstrukciju alveolarnog grebena, kost s kriste ilijake koristi se kao složeni transplantat (engl. *composite graft*) (slika 3) i upotrebljava se u slučajevima koji zahtijevaju veću količinu kortikospongiozne kosti. Ovaj transplantat bogat je osteogenetskim stanicama i, ako se njime ispravno manipulira, osteoblasti mogu preživjeti više od 3 sata. Revaskularizacija ovog transplantata započinje vrlo rano, ponekad već i 48 sati nakon transplantacije. Velika količina spongioze u ovom transplantatu s druge strane predstavlja nedostatak u smislu strukturalnog rigiditeta i slabiju otpornost prema resorpciji, a i osteointegracijski potencijal novonastale kosti je slabiji. Donatorska regija omogućuje uzimanje velike količine kosti i zato je kod vrlo izraženih atrofija i velikih defekata alveolarnog grebena koštani transplantat s kriste ilijake gotovo jedini izbor.

Uzimanje samog transplantata i njegovo modeliranje je, tehnički gledano, nešto lakše nego s kalvarije, što skraćuje operativni zahvat. I kirurški i anatomski krista ilijaka može se podijeliti na prednju i stražnju stranu. Iako stražnja krista ilijaka nudi nešto veću količinu kosti, transplantat se uzima uglavnom s prednje strane jer je to tehnički nešto jednostavnije i brže. Koristi se također najčešće u obliku koštanog bloka koji se vijkom pričvrsti za atrofičnu kost primajuće regije (slika 4).

Može se koristiti i kao kost samljevena u koštanom mlincu (slika 5). Takvom kosti ispunjavaju se defekti u kosti nakon patoloških procesa ili se koristi u „sinus lift” proceduri^{1,7-10}.



Slika 4. Atrofičan greben mandibule augmentiran transplantatom s kriste ilijake



Slika 5. Mlinac za kost i samljevena kost s kriste ilijake

KLINIČKA PRIMJENA I KOMPLIKACIJE

U slučajevima vrlo izraženog gubitka kosti u području alveolarnog grebena augmentacija s ekstraoralnim autolognim koštanim transplantatom je standardna i tradicionalna metoda koja omogućava krajnji cilj, a to je implantoprotetska rehabilitacija pacijenta^{1,7,10}.

Uspjeh terapije najviše ovisi o resorpciji koštanog transplantata, a ona najviše ovisi o strukturi i embrionalnom podrijetlu transplantata^{10,11,16}. Nekoliko autora ukazuje da se transplantati membranoznog podrijetla (kalvarija) resorbiraju znatno manje od onih enhondralnog podrijetla (krista ilijake). Drugi autori uspoređuju različito embrionalno podrijetlo s brзом revaskularizacijom¹⁷.

Važeće hipoteze razmatraju pak mikroarhitekturu, odnosno strukturu transplantata kao faktor koji utiče na resorpciju. Membranozne kosti uglavnom su čvrste kortikalne ploče s tankom i čvrstom spongiozom u usporedbi s enhondralnim kostima, a kortikalni koštani transplantati resorbiraju se manje od spongioznih. Ima i drugačijih mišljenja, da koštani graft s malo spongioze ima znatno otežanu neovaskularizaciju. Ona može i izostati, što pojačava osteoklastičnu aktivnost i rezultira većim stupnjem resorpcije^{8,17,18}.

U usporedbi transplantata s kalvarije i kriste ilijake prevladava mišljenje da se znatno manje resorbira kalvarijalni transplantat, ali se i znatno sporije revaskularizira i integrira. U tom kontekstu različito je i vrijeme čekanja za postavljanje implantata. Navodi se vrijeme čekanja za kristu ilijaku od 3 do 6 mjeseci, a neki autori predlažu i vrijeme čekanja od samo 2 mjeseca, dok se za kalvarijalni graft čeka od 4 do 10 mjeseci^{9,10,16}.

Kost augmentirana membranoznim transplantatom ima veći oseointegracijski potencijal^{7,8}.

Komplikacije uzimanja transplantata s kriste ilijake rijetke su i variraju od 3 % do 20 %. Jedna od najčešće opisivanih komplikacija je oštećenje femurokutanih živaca medijalno od anterosuperiorne spine pri uzimanju transplantata s kriste ilijake. Pažnju treba obratiti na kožnu inciziju ispod same kriste^{7,9,19}. Neki pacijenti imaju naglašeno šepanje, osobito ako se transplantat uzima s posteriorne strane kriste ilijake. Trajanje šepanja ovisi o dobi, fizičkoj kondiciji i veličini kirurške traume¹⁹.

Pacijentima se može razviti hematoma koji se uglavnom rješava konzervativno. Infekt je vrlo rijedak^{7,19}.

Komplikacije kalvarijalnog transplantata još su rjeđe. Navode se infekt rane, ozljede dure te vrlo rijetko prolazni neurološki deficit. U studiji na 12.672 kalvarijalna transplantata Kline i Wolfe navode pojavu komplikacija od 0,18 %, odnosno 23 slučaja. Studija je rađena na svim vrstama kalvarijalnog transplantata, i onog pune debljine s uključenim unutarnjim kortikalisom. U slučaju uzimanja samo vanjskog kortikalisa komplikacije su izuzetno rijetke²⁰.

Kost je vjerojatno najčešće transplantirano tkivo u tijelu. Koristi se u rekonstrukciji defekata nastalih atrofijom, povredama, u kontekstu kongenitalnih malformacija ili zbog neoplazmi. Od svih vrsta koštanih transplantata jedino autologni transplantat sadrži osteogenetske stanice te predstavlja *zlatni standard* u augmentaciji alveolarnog grebena po kojem se sve ostale metode prosuđuju.

ZAKLJUČAK

Augmentativna priprema alveolarnog grebena za postavu dentalnog implantata polazi od činjenice da je bezubost često udružena s različitim stupnjem koštane resorpcije, što ponekad dovodi do velikog stupnja alveolarne atrofije.

Autologni koštani transplantat svakako je i dalje najsigurnije i najprirodnije sredstvo za nadomještanje takvih koštanih deficita. Iako uzimanje ekstraoralnih transplantata zahtijeva još jedno operativno polje, relativno udaljeno od donatorske regije, ove metode omogućavaju dovoljnu količinu kosti za rekonstrukciju alveolarnog grebena i u slučaju ekstremnih koštanih deficita. Postotak komplikacija je vrlo malen te se ovakvi načini regeneracije alveolarnog grebena čeljusti mogu smatrati metodama izbora u slučaju velikih atrofija i defekata alveolarnog grebena maksile i mandibule.

Izjava o sukobu interesa: autori izjavljuju da ne postoji sukob interesa.

LITERATURA

- Block MS, Kent JN. Sinus augmentation for dental implants: The use of autogenous bone. *J Oral Maxillofac Surg* 1997;55:1281–6.
- Cordeiro PG, Santamaria E, Kraus DH, Strong EW, Shah JP. Reconstruction of total maxillectomy defects with preservation of the orbital contents. *Plast Reconstr Surg* 1998;102:1874–87.
- Pogrel MA, Podlesh S, Antony JP, Alexander J. A comparison of vascularized and nonvascularized bone grafts for reconstruction of mandibular continuity defects. *J Oral Maxillofac Surg* 1997;55:1200–6.
- Moy PK. Clinical experience with osseous site development using autogenous bone, bone graft substitutes and membrane barriers. *Oral Maxillofac Surg Clin North Am* 2001;13:493–509.
- Fonseca RJ, Clark PJ, Burkes EJ Jr, Baker RD. Revascularisation and healing of onlay particulate autologous bone grafts in primates. *J Oral Maxillofac Surg* 1980;38:572–7.
- Burwel RG. Osteogenesis in cancellous bone grafts: Considered in terms of cellular changes, basic mechanisms and the perspective of growth control and its possible aberrations. *Clin Orthop* 1965;40:35.
- Carinci F, Farina A, Zanetti U, Vinci R, Negrini S, Calura G et al. Alveolar ridge augmentation: a comparative longitudinal study between calvaria and iliac crest bone grafts. *J Oral Implantology* 2005;31:39–45.
- Mertens C, Decker C, Seeberger R, Hoffmann J, Sander A, Freier K. Early bone resorption after vertical bone augmentation- a comparison of calvarial and iliac grafts. *Clin Oral Impl Res* 2013;24:820–5.
- Cenzi R, Arduin L, Zollino I, Casadio C, Scarano A, Carinci F. Alveolar ridge augmentation with calvaria, iliac crest and mandibular autologous bone grafts: a retrospective study on 261 implants. *J Stomat Occ Med* 2010;3:89–94.
- Jensen SS, Terheyden H. Bone augmentation procedures in localized defects in the alveolar ridge: clinical results with different bone grafts and bone substitute materials. *JOMI* 2009;24:218–36.
- Dandy WE. An operative treatment for certain cases of meningoceles (or encephalocele) into the orbit. *Arch Ophthalmol* 1929;2:123.
- Tessier P. Autogenous bone grafts taken from the calvarium for facial and cranial applications. *Clin Plast Surg* 1982;9:531–8.
- Tessier P. Aesthetic aspects of bone grafting to the face. *Clin Plast Surg* 1981;8:279–302.
- Pensler J, Mc Carthy J. The calvarial donor site: An anatomic study in cadavers. *Plast Rec Surg* 1985;75:648–51.
- Orsini G, Bianchi A, Vinci R, Piatelli A. Histologic evaluation of autogenous calvarial bone in maxillary onlay bone grafts: A report of 2 cases. *Int J Oral Maxillofac Implants* 2003;18:594–8.
- Von Arx T, Buser D. Horizontal ridge augmentation using autogenous block grafts and the guided bone regeneration technique with collagen membranes: a clinical study with 42 patients. *Clin Oral Implants Res* 2006;17:359–66.
- Siddique S, Mathog R. A comparison of parietal and iliac crest bone grafts for orbital reconstruction. *J Oral Maxillofac Surg* 2002;60:44–50.
- Ozaki W, Buchman SR, Goldstein SA, Fyhrie DP. A comparative analysis of the microarchitecture of cortical mammalian and cortical enchondral onlay bone grafts in the craniofacial skeleton. *Plast Rec Surg* 1999;104:139–47.
- Acocella A, Nardi P, Tedesco A, Beniati F, Giannini D. Anterior iliac crest grafts: Techniques and sequelae. Report on 107 cases and review of the literature. *Minerva Stomatol* 2003;52:441–52.
- Kline RM, Wolfe AS. Complications associated with the harvesting of cranial bone grafts. *Plast Rec Surg* 1995;95:5–13.