

# Implantoprotetska rehabilitacija vrlo atrofične maksile pomoću zigomatičnih implantata

---

**Cerović, Robert; Kovač, Zoran; Rogić, Mate; Belušić-Gobić, Margita; Kovačević Pavičić, Daniela; Lajnert, Vlatka**

*Source / Izvornik:* **Medicina Fluminensis : Medicina Fluminensis, 2014, 50., 365 - 368**

**Journal article, Published version**

**Rad u časopisu, Objavljena verzija rada (izdavačev PDF)**

*Permanent link / Trajna poveznica:* <https://um.nsk.hr/um:nbn:hr:184:607553>

*Rights / Prava:* [In copyright](#)/[Zaštićeno autorskim pravom.](#)

*Download date / Datum preuzimanja:* **2025-02-18**



*Repository / Repozitorij:*

[Repository of the University of Rijeka, Faculty of Medicine - FMRI Repository](#)



# Implantoprotetska rehabilitacija vrlo atrofične maksile pomoću zigomatičnih implantata

## Implantoprothetic rehabilitation of severely atrophic maxilla using zygomatic implants

Robert Cerović<sup>1\*</sup>, Zoran Kovač<sup>2</sup>, Mate Rogić<sup>1</sup>, Margita Belušić-Gobić<sup>1</sup>,  
Daniela Kovačević Pavičić<sup>2</sup>, Vlatka Lajnert<sup>2</sup>

**Sažetak. Cilj:** Implantoprotetska rehabilitacija vrlo atrofične maksile predstavlja priličan izazov. Rehabilitacija vrlo atrofične maksile može se postići upotrebom zigomatičnih implantata. Iako se radi o metodi koja se u svijetu koristi više od 20 godina, u Hrvatskoj do sada nije primjenjivana. **Prikaz slučaja:** U radu je prikazano implantoprotetsko zbrinjavanje potpune bezubosti gornje čeljusti s četiri zigomatična implantata koji su imedijatno opterećeni te se nakon četiri mjeseca izradio definitivni protetski nadomjestak prema principima „all on four“. **Zaključak:** Zigomatični implantati vrlo su sigurno rješenje u slučaju kada treba implantoprotetski rehabilitirati atrofičnu maksilu.

**Ključne riječi:** bezuba maksila; dentalni implantati; imedijatno opterećenje

**Abstract. Aim:** Implant rehabilitation of the atrophic maxilla represents a considerable challenge. Rehabilitation very atrophic maxilla can be achieved by using zygomatic implants. Although this is a method that is used by more than 20 years, in Croatia has not been used. **Case report:** The paper presents an implant care of the edentulous upper jaw with four zygomatic implants that were immediately loaded and after four months made the definitive restoration. **Conclusion:** It can be concluded that the zygomatic implants are very safe solution for implantoprothetic rehabilitation of atrophic maxilla.

**Key words:** dental implants; edentulous jaw; immediate loading

<sup>1</sup>Klinika za maksilofacijalnu i oralnu kirurgiju, KBC Rijeka, Rijeka

<sup>2</sup>Katedra za stomatološku protetiku, Studij Dentalne medicine, Medicinski fakultet Sveučilišta u Rijeci, Rijeka

Primljeno: 20. 12. 2013.

Prihvaćeno: 12. 5. 2014.

\*Dopisni autor:

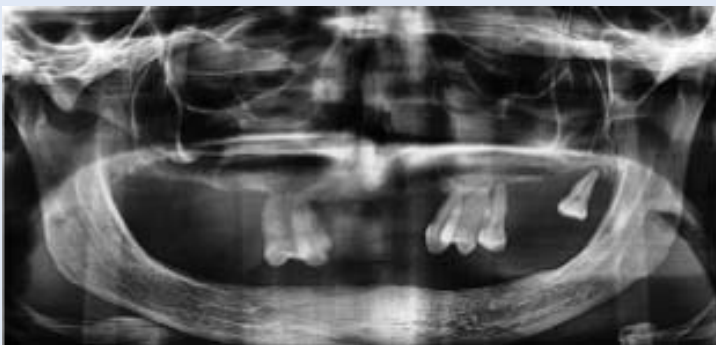Doc. dr. sc. Robert Cerović  
Klinika za maksilofacijalnu i oralnu kirurgiju,  
KBC Rijeka  
Tome Strižića 3, 51 000 Rijeka  
e-mail: robert.cerovic@ri.t-com.hr

<http://hrcak.srce.hr/medicina>

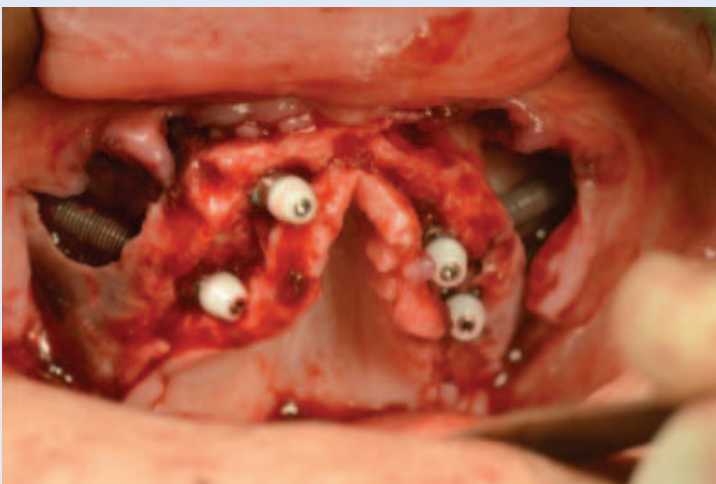## UVOD

Atrofija alveolarnog grebena maksile, koja nastaje zbog resorpcije kosti nakon gubitka zuba i pneumatizacije maksilarnih sinusa u lateralnim dijelovima (slika 1), ponekad onemogućava nošenje bilo kakvog protetskog nadomjestka i time bitno smanjuje kvalitetu života<sup>1,2</sup>. U slučajevima koštanog deficita koriste se koštani transplantati za augmentaciju alveolarnog grebena, ali kada je atrofija vrlo izražena, korištenje augmentacijskih tehnika ne daje uvijek rezultate koji zadovoljavaju i pacijenta i terapeuta<sup>3-6</sup>.

Implantoprotetska rehabilitacija vrlo atrofične maksile predstavlja priličan izazov. Naime za postavu dentalnog implantata osnovni preduvjet je dovoljna količina kosti u kojoj se može integrirati implantat zadanih dimenzija.



Slika 1. RTG snimak s vrlo atrofičnom gornjom čeljusti



Slika 2. Postavljeni zigomatični implantati s protetskim nadogradnjama

Rehabilitacija vrlo atrofične maksile može se postići upotrebom zigomatičnih implantata. Radi se o tehnici koju je još 1988. godine predložio Branemark, a 1998. godine objavljeni su prvi rezultati s vrlo visokim postotkom uspješnosti (97 %). U sljedećih nekoliko godina objavljeno je još nekoliko studija u kojima se referira uspješnost od preko 90 %, što afirmira zigomatične implantate kao vrlo sigurnu metodu u oralnoj rehabilitaciji pacijenata s teškom atrofijom maksile, a koriste se i u slučajevima koštanih deficita nakon onkoloških zahvata na maksili<sup>7,8</sup>.

Zigomatični implantati mogu se odmah opteretiti te pacijenti dobivaju fiksne protetske nadomjestke već nekoliko dana nakon kirurškog zahvata, što ovakvoj terapiji daje prednost u odnosu na augmentativne tehnike, gdje se na protetsko zbrinjavanje pacijenata čeka mjesecima, nerijetko i do godinu dana. Iako se radi o metodi koja se u svijetu koristi više od 20 godina, u Hrvatskoj do sada nije primjenjivana.

U ovoj godini na Klinici za maksilofacijalnu i oralnu kirurgiju KBC Rijeka, kod četvero pacijenata, dvije žene i dva muškarca, ugrađeni su zigomatični implantati u svrhu rehabilitacije vrlo atrofičnih maksila. Svim pacijentima je, nekoliko dana nakon operacije, na Zavodu za stomatološku protektiku KBC-a Rijeka učinjen privremeni fiksni protetski nadomjestak i svi su u očekivanju definitivnog nadomjestka. U ovom radu iznosimo prikaz slučaja jedne od navedenih pacijentica. Ovaj slučaj je specifičan radi ekstremne resorpcije kosti i ugradnje četiri zigomatična implantata (najčešće se postavljaju dva) te kasnije istovremene opskrbe protetskim nadomjestkom.

## PRIKAZ SLUČAJA

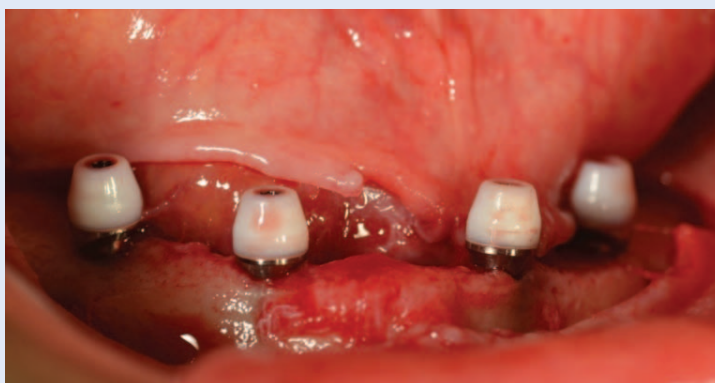Pacijentica stara 42 godine došla je na Kliniku radi izražene subtotalne bezubosti gornje čeljusti i potpune bezubosti donje. U gornjoj čeljusti imala je još 5 preostalih vrlo paradontoznih zuba, a cijeli alveolarni nastavak maksile bio je izrazito atrofičan i uništen parodontitisom. Bila je vrlo izražena pneumatizacija obaju maksilarnih sinusa. Vrlo je izražena i atrofija alveolarnog nastavka mandibule. Predloženo je postavljanje 4 zigomatična implantata u gornju čeljust i 4 standardna implantata u donju čeljust, te imedijatna izrada fiksnih protetskih nadomjestaka.

Osim detaljnog kliničkog pregleda u dijagnostici je učinjen i ortopantomogram te CBCT snimak gornje i donje čeljusti. Korišten je i kompjutorski program pomoću kojeg se odredila dimenzija i položaj implantata.

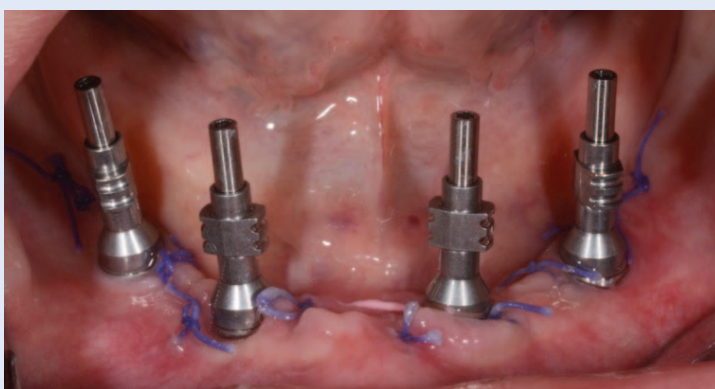
Kirurški zahvat učinjen je u općoj endotrahealnoj anesteziji. Korišten je tradicionalni Braenemarkov pristup. Zigomatični implantati postavljeni su kroz maksilarni sinus. Nakon incizije duž alveolarnog nastavka maksile, odvojena je sluznica i periorbita te je prikazana prednja i lateralna stijenka maksilarnog sinusa. Odvojen je i mukoperiorbita s nepčane strane. Učinjen je koštani prozor na zidu sinusa i odmaknuta je Sneiderova membrana. Pomoću svrdala i instrumentarija za zigomatične implantate učinjene su preparacije i ležišta za sva 4 zigomatična implantata i oni su postavljeni. U istom operativnom aktu na svaki implantat postavljene su i definitivne „multi unit“ nadogradnje na koje su postavljene plastične zaštitne kapiće (slika 2). Rana je sašivena s „Vicril rapide“ resorptivnim koncem.

U donju čeljust postavljena su 4 standardna implantata tehnikom „all on four“ (slika 3). Na njih su postavljene isti protetski nastavci. Prije samog zahvata započeta je intravenska antibiotska terapija koju je pacijentica dobivala 3 dana. Postoperativno je bio izražen otok koji je postepeno regredirao u nekoliko dana. Bolovi su kupirani analgeticima.

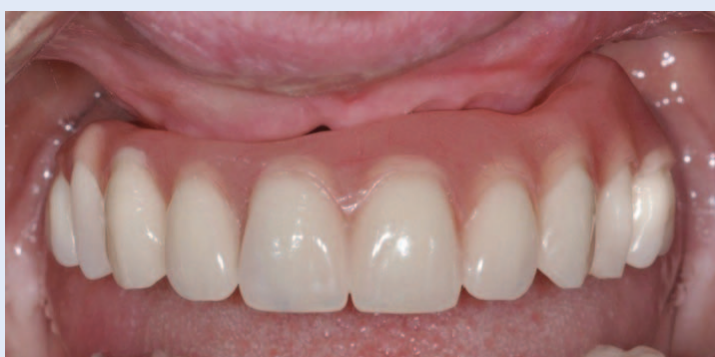Prije samog kirurškog zahvata izrađena je privremena proteza s topopolimerizirajućim akrilatom (Ivoclar high-impact acrylic, Ivoclar Vivadent, Schaan, Liechtenstein). Nakon kirurškog zahvata uzet je definitivni otisak otvorenim žlicom na postavljene multiunit nadogradnje (Nobel Biocare) koristeći visoko precizni adicijski silikon (Ivoclar Vivadent, Schaan, Liechtenstein) (slika 4). Odmah nakon kirurškog zahvata i uzimanja otiska privremena proteza je modificirana na definitivnom modelu u dentalnom laboratoriju koristeći hladno polimerizirajući akrilat (Probase, Ivoclar Vivadent). Ovako modificirana akrilatna proteza fiksirana je pomoću vijaka na implantate drugi dan nakon operacije (slika 5). Pacijentica je upućena kako treba održavati oralnu higijenu te naručena na kontrolne preglede nakon tjedan dana, tri tjedna i tri mjeseca. Nakon četiri mjeseca započeta je izrada definitivnog protetskog nadomjestka.



Slika 3. Postavljeni implantati u donjoj čeljusti tehnikom *all-on-four*



Slika 4. Uzimanje otiska pomoću otisnih kapića



Slika 5. Privremeni protetski nadomjestak fiksiran na implantate

#### RASPRAVA

Naši pacijenti nemaju većih komplikacija i služe se učinjenim protetskim nadomjestcima pa se za sada, iako je prošlo malo vremena, možemo složiti s navodima iz literature, da se radi o vrlo sigurnoj metodi s visokim postotkom uspješnosti.

Postavljanje zigomatičnih implantata uglavnom se radi u općoj anesteziji, iako se navodi i moguć-



nost postavljanja uz blok anesteziju i intravensku svjesnu sedaciju.

Iako se radi o ekstenzivnom kirurškom zahvatu, komplikacije su vrlo rijetke. U literaturi su opisane kao sinusitis, lezija infraorbitalnog živca, lezije usana tijekom svrdlanja. Ozbiljnije komplikacije u vidu intraorbitalnih ozljeda ili perforacije stražnjeg zida maksilarnog sinusa spominju se kao moguće, ali nisu opisane u konzultiranoj literaturi. Jedan od naših pacijenata imao je parestezije u području inervacije infraorbitalnog živca koje su postepeno regresirale.

Osim standardne kirurške tehnike koju smo koristili kod naših pacijenata, postoji i ektramaksilarna tehnika u kojoj se nastoji izbjeći otvaranje maksilarnog sinusa. Na taj način se još više smanjuje mogućnost sinusitisa kao komplikacije. Glavni nedostatak ovog načina je činjenica da je središnji dio implantata u kontaktu s mekim tkivom obraza.

Pacijentima je osim zigomatičnih implantata bila ponuđena i augmentacija s koštanim transplantatom s kriste ilijake. Osnovni razlog zašto su prihvatili zigomatične implantate bio je mogućnost brzog dobivanja fiksnog nadomjestka. Augmentativne metode zahtijevaju puno više vremena do dobivanja protetskog nadomjestka, a nošenje privremenih mobilnih proteza može znatno pokvariti rezultat augmentirane čeljusti.

Istraživanja su pokazala da protetski radovi poduprti implantatima značajno poboljšavaju kvalitetu života bezubih pacijenata u usporedbi s potpunim protezama. Imedijatno opterećenje implantata je dobro dokumentiran i predvidljiv postupak s visokim postotkom uspješnosti kao i dugotrajnim kliničkim rezultatom<sup>10,11</sup>. Takav postupak osigurava visok stupanj zadovoljstva pacijenta, manju traumu, brzo navikavanje radi kratkog vremena bez protetskog nadomjestka, što osigurava dobru estetiku, fonaciju i funkciju<sup>12-14</sup>.

## ZAKLJUČAK

Iz proučene literature može se zaključiti da su zigomatični implantati vrlo sigurno rješenje u slučaju kada treba implantoprotetski rehabilitirati atrofičnu maksilu. Naše dosadašnje iskustvo je vrlo kratko, ali klinički tok kod pacijenata kod kojih je primijenjena spomenuta metoda za sada prolazi bez većih komplikacija.

**Izjava o sukobu interesa:** autori izjavljuju da ne postoji sukob interesa.

## LITERATURA

1. Galan Gil S, Penarrocha Diago M, Balaguer Martinez J, Marti Bowen E. Rehabilitation of severely resorbed maxillae with zygomatic implants: an update. *Med Oral Patol Oral Cir Bucal* 2007;12:E216-20.
2. Zwahlen RA, Gratz KW, Oechslin CK, Studer SP. Survival rate of zygomatic implants in atrophic or partially resected maxillae prior to functional loading: a retrospective clinical report. *Int J Oral Maxillofac implants* 2006;21: 413-20.
3. Moore DJ, Hansen PA. A descriptive 18-year retrospective review of subperiosteal implants for patients with severely atrophied edentulous mandibles. *J Prosthet Dent* 2004;92:145-50.
4. Cheng AC, Kwok-Seng L, Wee AG, Tee-Khin N. Prosthodontic management of edentulous patient with limited oral access using implant-supported prostheses: A clinical report. *J Prosthet Dent* 2006;96:1-6.
5. Miglioranza RM, Coppede A, Dias Rezende RCL, De Mayo T. Restoration of the edentulous maxilla using extrasinus zygomatic implants combined with anterior conventional implants: a retrospective study. *Int J Oral Maxillofac implants* 2011;26:665-72.
6. Cenzi R, Arduin L, Zollino I, Casadio C, Scarano A, Carinci F. Alveolar ridge augmentation with calvaria, iliac crest and mandibular grafts: a retrospective study on 261 implants. *J Stomat Occ Med* 2010;3:89-94.
7. Sudhakar J, Ali SA, Karthikeyan S. Zygomatic implants- a review. *JIADS* 2011;2:24-8.
8. Boyes-Varley JG, Howes DG, Davidge-Pitts KD, McAlpine JA. A protocol for maxillary Reconstruction following oncology resection using zygomatic implants. *Int J prosthodont* 2007;20:521-31.
9. Davo R, Pons O, Rojas J, Carpio E. Immediate function of four zygomatic implants: a one-year report of prospective study. *Eur J Oral Implant* 2010;3:323-34.
10. Ioannidou E, Doufex A. Does loading time affect implant survival? A meta analysis of 1,266 implants. *J Periodontol* 2005;76:1252-8.
11. Attard NJ, Zarb GA. Immediate and early implant loading protocols: a literature review of clinical studies. *J Prosthet Dent* 2005;3:242-58.
12. Awad MA, Lund JP, Shapiro SH, Locker D, Klemetti E, Chegade A et al. Oral health status and treatment satisfaction with mandibular implant overdentures and conventional dentures: a randomized clinical trial in a senior population. *Int J Prosthodont* 2003;16:390-6.
13. Heydecke G, Thomason JM, Lund JP, Feine JS. The impact of conventional and implant supported prostheses on social and sexual activities in edentulous adults: results from a randomized trial 2 months after treatment. *J Dent* 2005;33:649-57.
14. Khatami AH, Smith CR. "All-on-Four" immediate function concept and clinical report of treatment of an edentulous mandible with a fixed complete denture and milled titanium framework. *J Prosthodont* 2008; 17:47-51.