

# Estetska korekcija gornjih prednjih zuba litijevom disilikatnom staklokeramikom - prikaz slučaja

---

Simonić-Kocijan, Sunčana; Uhač, Ivone; Antonić, Robert; Šimunović-Šoškić, Marica

Source / Izvornik: **Medicina Fluminensis : Medicina Fluminensis, 2014, 50., 361 - 364**

Journal article, Published version

Rad u časopisu, Objavljena verzija rada (izdavačev PDF)

Permanent link / Trajna poveznica: <https://um.nsk.hr/um:nbn:hr:184:583023>

Rights / Prava: [In copyright](#)/[Zaštićeno autorskim pravom.](#)

Download date / Datum preuzimanja: **2024-07-25**



Repository / Repozitorij:

[Repository of the University of Rijeka, Faculty of Medicine - FMRI Repository](#)



# Estetska korekcija gornjih prednjih zuba litijevom disilikatnom staklokeramikom – prikaz slučaja

## Aesthetic rehabilitation of the upper frontal teeth with lithium disilicate glass ceramics – Case report

Sunčana Simonić-Kocijan\*, Ivone Uhač, Robert Antonić, Marica Šimunović-Šoškić

**Sažetak. Cilj:** Nezadovoljstvo izgledom prednjih zuba jedan je od čestih razloga posjeta pacijenata ordinaciji dentalne medicine. Izradom ljuški od litijeve disilikatne staklokeramike omogućava se zbrinjavanje prednjeg segmenta koje uz maksimalno očuvanje zubnog tkiva osigurava visokoestetske zahtjeve. **Prikaz slučaja:** 28-godišnji pacijent došao je u specijalističku ordinaciju stomatološke protetike nezadovoljan izgledom gornjih prednjih zuba. Pacijentu su planirane i izrađene ljuške iz litijeve disilikatne IPS e.max press staklokeramike metodom tlačenja. **Zaključak:** Odabirom litijeve disilikatne IPS e.max press keramike omogućena je izrada izuzetno otpornih protetskih nadomjestaka minimalnih debljina te visoke estetike uz maksimalno očuvanje zubnog tkiva.

**Ključne riječi:** dijagnostičko navoštavanje; litijev disilikat; ljuške; staklokeramika

**Abstract. Aim:** In many cases, patients visit dental offices unsatisfied with the aesthetic appearance of the upper anterior teeth. Lithium disilicate glass ceramic veneers used in the anterior region provide high aesthetics with maximum conservation of the tooth structure. **Case report:** A 28 years old patient was unhappy with his upper frontal teeth. The lithium disilicate IPS e.max Press ceramic veneers using a hot pressing technique was planned and fabricated for the patient. **Conclusion:** Lithium disilicate IPS e.max Press ceramics provide the production of extremely resistant and highly aesthetic prosthetic appliances allowing minimal thickness of the bonded porcelain restorations in the anterior dentition and maximum conservation of the tooth structure.

**Key words:** dental prosthesis design; glass ceramics; lithium disilicate; veneers

Katedra za stomatološku protetiku,  
Studij Dentalne medicine,  
Medicinski fakultet Sveučilišta u Rijeci,  
Rijeka

Primljeno: 9. 12. 2013.  
Prihvaćeno: 2. 5. 2014.

**\*Dopisni autor:**

Dr. sc. Sunčana Simonić-Kocijan,  
dr. med. dent.  
Katedra za stomatološku protetiku  
Studij Dentalne medicine  
Medicinski fakultet Sveučilišta u Rijeci  
Krešimirova 40, 51 000 Rijeka  
e-mail: [suncana.simonik-kocijan@medri.hr](mailto:suncana.simonik-kocijan@medri.hr)

<http://hrcak.srce.hr/medicina>

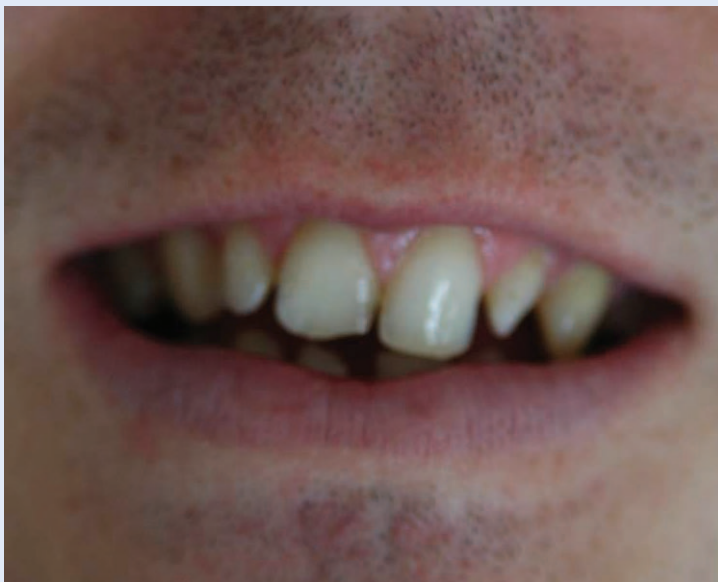## UVOD

Staklokeramika je materijal koji vrlo dobro oponaša prirodnu strukturu zuba, biokompatibilan je i udovoljava estetskim zahtjevima te je shodno tome nezaobilazan materijal u estetskoj dentalnoj medicini<sup>1</sup>.

IPS e.max litijeva disilikatna staklokeramika sastoji se od kvarca, litijeva oksida, fosforova oksida, aluminijska, kalijeva oksida i drugih komponenti koje čine dominantnu kristalnu fazu na čijoj se

Zbog svoje visoke čvrstoće, niskog viskoziteta te dimenzionalne stabilnosti litijeva disilikatna IPS e.max press staklokeramika izuzetno je pogodna za izradu nadomjestaka debljine do 0,3 mm, osiguravajući primjenu u izradi ljuskica nakon minimalnih preparacija ili bez preparacije zuba.

Pomno planiranje izrade nadomjestka, koje uključuje odabir odgovarajućeg materijala, dijagnostičko navoštavanje i izradu privremenih nadomjestaka koji pružaju uvid u ishod terapije te uska suradnju pacijenta, doktora dentalne medicine i dentalnog tehničara, preduvjet su uspješnosti terapije.



**Slika 1.** Izgled inicijalne situacije koja pokazuje odstupanje u obliku zuba 13, 12, 11, 21, 22, 23

periferiji nalaze kristali litijevih ortofosfata ( $\text{Li}_2\text{Si}_2\text{O}_5$ )<sup>2,3</sup>. Ova jedinstvena kristalna struktura omogućava kontrolu oblika, veličine i gustoće te osigurava čvrstoću i trajnost nadomjestka<sup>2,3</sup>. Litijeva disilikatna staklokeramika pogodna je za izradu prednjih tročlanih mostova do drugog premolara, prednjih ili bočnih krunica, *inlaya*, *onlaya* te restauracija na implantatima<sup>2,4</sup>. Zbog svoje visoke čvrstoće, niskog viskoziteta, dimenzionalne stabilnosti te izuzetnih estetskih svojstava e.max staklokeramika izuzetno je pogodna za izradu nadomjestaka debljine do 0,3 mm, što omogućava njezinu primjenu u izradi ljuski nakon minimalnih preparacija ili bez preparacije zuba<sup>5,6</sup>.

Litijeva disilikatna e.max keramika dostupna je za dvije različite tehnologije izrade u dentalnim laboratorijima. Protetski nadomjestci se izrađuju tehnologijom vrućeg tlačenja ili CAD-CAM tehnologijom. Iako su po svojem sastavu e.max press i e.max CAD iste, postoji razlika u njihovoj čvrstoći koja proizlazi iz dužine samih kristala<sup>3</sup>. Dok tlačenja litijeva disilikatna staklokeramika posjeduje visoku čvrstoću od 400 Mpa, litijeva disilikatna keramika predviđena za glodanje CAD-CAM tehnologijom posjeduje čvrstoću od 360 Mpa<sup>3,7,8</sup>. Zbog izuzetnih kliničkih osobina, visoke estetike te minimalno invazivnih preparacija ljuske su postale terapijsko sredstvo izbora u zbrinjavanju mnogobrojnih protetskih slučajeva<sup>9</sup>. Najčešće se izrađuju kod diskoloriranih zuba koji se ne mogu zadovoljavajuće izbjeliti, kod malpozicioniranih zuba te za zatvaranje dijastema. Preparacija za ljuske je minimalna i ograničena je na područje cakline, što odgovara minimalnoj debljini ljuske izrađene od e.max press staklokeramike<sup>10,11</sup>.

## PRIKAZ SLUČAJA

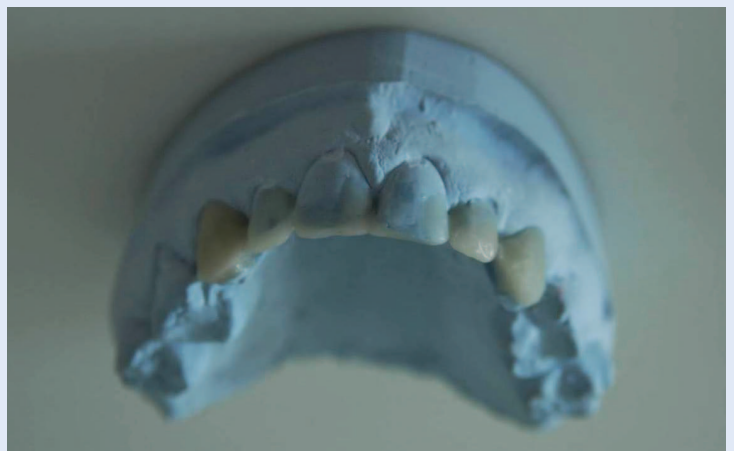
Na Kliniku za dentalnu medicinu Kliničkog bolničkog centra u Rijeci javio se 28-godišnji pacijent, nezadovoljan izgledom prednjih gornjih zuba. Iz anamneze se saznaje da je pacijent dobrog općeg zdravlja, ne uzima nikakve lijekove, negira alergije te je nepušač. Kliničkim pregledom utvrđeno je znatno odstupanje u obliku i položaju zuba 13, 12, 11, 21, 22, 23 (slika 1). Pacijentu su uzeti anatomske otiske te su izrađeni studijski modeli u svrhu planiranja terapije. Procjenom situacije u suradnji s dentalnim tehničarom pacijentu je

predložena izrada ljuski iz litijeve disilikatne e.max staklokeramike (IPS e.max Press, Ivoclar Vivadent, Schaan, Liechtenstein) metodom tlačenja. Kako bi se dobio bolji uvid u mogućnost restauracije zuba ljuskama, odredila opsežnost preparacije te pacijentu približio konačni izgled zuba, na studijskom modelu je napravljeno dijagnostičko navoštavanje prema kojem su u ordinaciji direktno izrađeni privremeni nadomjestci iz polimernog materijala (Protemp II, 3M ESPE, New York, USA) (slika 2).

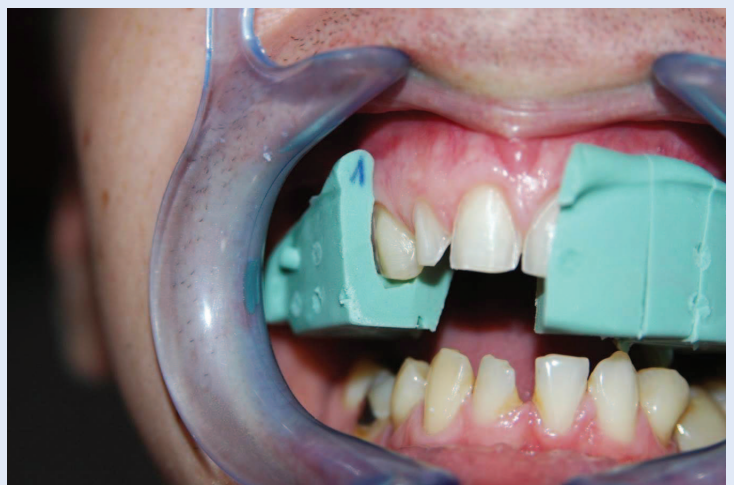Nakon što je pacijent pristao na predloženi plan terapije, prije početka preparacije zuba odredila se boja budućih nadomjestaka, a nakon preparacije boja dentina brušenog zuba zbog odabira IPS e.max valjčića adekvatnog opaciteta. Opsežnost preparacije kontrolirala se silikonskim ključem napravljenim prema navoštanom studijskom modelu (slika 3). Zubi su preparirani po pravilima za e.max press keramiku, osiguravajući minimalnu debljinu ljuski od 0,3 mm (slika 4)<sup>5</sup>. Nakon preparacije uzeti su otisci metodom dvostrukog dvostrukog korekturnog otiska s vinil polisiloksanom materijalom (Exaflex, GC America Inc, Alsip, IL). U laboratoriju su ljuske izrađene iz litijeve disilikatne e.max Press staklokeramike metodom tlačenja. Zbog minimalne debljine ljuski na zubima 11 i 21 iste su dovršene bojenjem, dok su ljuske 12 i 22 dovršene metodom slojevanja. Nakon probe ljuski i zadovoljstva pacijenta postignutom estetikom pristupilo se adhezivnom cementiranju protetskih nadomjestaka dvojno polimerizirajućim cementom (Variolink II, Ivoclar Vivadent, Schaan, Liechtenstein) (slika 5).

#### RASPRAVA

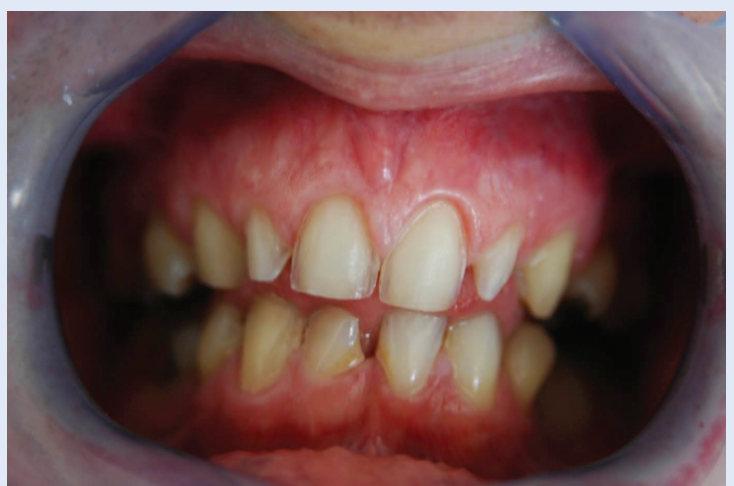Mnogi pacijenti dolaze u ordinaciju dentalne medicine sa željom za promjenom izgleda postojećih zuba i s ciljem postizanja optimalne estetike. Ipak, kod pacijenata je često prisutan određen stupanj nesigurnosti u konačan ishod terapije. Osnovni preduvjet zadovoljstva pacijenta i doktora dentalne medicine je što točnije definiranje izgleda budućeg nadomjeska. To se ostvaruje dijagnostičkim navoštavanjem te izradom privremenih nadomjestaka<sup>12</sup>. Za potpunu uspješnost terapije, postizanje visoke estetike te dugoročnog zadovoljstva pacijenta izuzetno je važan odgovarajući odabir materijala budućeg nadomjestka.



Slika 2. Dijagnostičko navoštavanje radnog modela

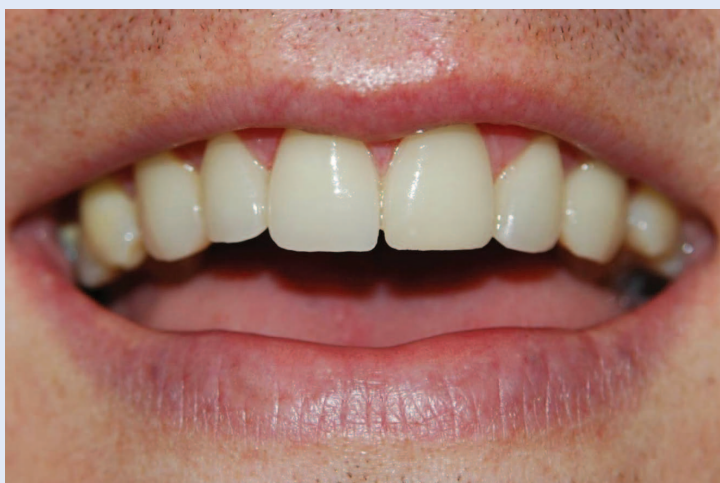

Slika 3. Kontrola preparacije pomoću silikonskog ključa



Slika 4. Adekvatna preparacija za e.max press ljuske





Slika 5. Izgled cementiranih e.max press ljuski u ustima pacijenta

Osim što poboljšava funkciju stomatognatog sustava, litijevom disilikatnom staklokeramikom moguće je izraditi nadomjeske koji ispunjavaju visoko-estetske zahtjeve. Litijeva disilikatna e.max press staklokeramika pokazuje odlična estetska svojstva te je materijal izbora kod zbrinjavanja prednjih zuba, bilo izradom vrlo tankih ljuski ili potpunih krunica<sup>5,6</sup>. Zbog velike čvrstoće dimenzionalne stabilnosti našla je primjenu u izradi prednjih tročlanih mostova do drugog premolara, prednjih ili bočnih krunica, *inlaya*, *onlaya*, te restauracija na implantatima<sup>2,4</sup>. Zbog čvrstoće od 360 do 400 MPa krunice na bočnim zubima moguće je izraditi u punom opsegu kao monolitske restauracije<sup>3,7,8</sup>. Litijeva disilikatna staklokeramika dozvoljava karakterizaciju nadomjestka, što ga čini neprimjetnim u odnosu na prirodne zube, posebice u situacijama kod kojih prirodni zubi pokazuju određeni stupanj pigmentacija i nepravilnosti. Poštovanje pravila preparacije zuba, primjena suvremenih otisnih postupaka te adhezivno cementiranje uvjet su za postizanje dugotrajne funkcijske trajnosti i stabilnosti nadomjestaka izrađenih od litijeve disilikatne e.max press staklokeramike<sup>12</sup>.

## ZAKLJUČAK

Pomno planiranje izrade nadomjestka koje uključuje odabir odgovarajućeg materijala, dijagnostičko navoštavanje i izradu privremenih nadomjestaka koji pružaju uvid u ishod terapije te uska suradnja pacijenta, doktora dentalne medicine i dentalnog tehničara preduvjet su uspješnosti terapije.

**Izjava o sukobu interesa:** autori izjavljuju da ne postoji sukob interesa.

## LITERATURA

1. Spear F, Holloway J. Which all-ceramic system is optimal for anterior esthetics? *J Am Dent Assoc* 2008; 139(Suppl):195-245.
2. McLaren EA, Phong TC. Ceramics in dentistry—Part I: classes of materials. *Inside Dentistry* 2009;5:94-103.
3. Tysowsky GW. The science behind lithium disilicate: a metal-free alternative. *Dent Today* 2009;28:112-3.
4. Guess PC, Selz CF, Steinhart YN, Stampf S, Strub JR. Prospective clinical split-mouth study of pressed and CAD/CAM all-ceramic partial-coverage restorations: 7-year results. *Int J Prosthodont* 2013;26:21-5.
5. Ritter RG, Rego NA. Material considerations for using lithium disilicate as a thin veneer option. *J Cosmetic Dent* 2009;25:111-7.
6. Lowe RA. No-prep veneers: a realistic option. *Dent Today* 2010;29:80-6.
7. Reynolds JA, Roberts M. Lithium-disilicate pressed veneers for diastema closure. *Inside Dentistry* 2010;6:46-52.
8. Helvey GA. Chairside CAD/CAM. Lithium-disilicate restoration for anterior teeth made simple. *Inside Dentistry* 2009;5:58-67.
9. Magne P, Douglas WH. Additive contour of porcelain veneers: a key element in enamel preservation, adhesion, and esthetics for aging dentition. *J Adhes Dent* 1999;1: 81-92.
10. Karlsson S, Landahl I, Stegersjo G, Milleding P. A clinical evaluation of ceramic laminate veneers. *Int J Prosthodont* 1992;5:447-51.
11. Edelhoff D, Sorensen JA. Tooth structure removal associated with various preparation designs for anterior teeth. *J Prosthet Dent* 2002;87:503-9.
12. Edelhoff D, Brix O. All-ceramic restorations in different indications: a case series. *J Am Dent Assoc* 2011; 142(Suppl):145-95.