

ULTRAZVUK U DIFERENCIJALNOJ DIJAGNOSTICI VRATNE PATOLOGIJE

Jukić, Inoslav

Master's thesis / Diplomski rad

2023

Degree Grantor / Ustanova koja je dodijelila akademski / stručni stupanj: **University of Rijeka, Faculty of Medicine / Sveučilište u Rijeci, Medicinski fakultet**

Permanent link / Trajna poveznica: <https://um.nsk.hr/um:nbn:hr:184:925458>

Rights / Prava: [In copyright](#) / [Zaštićeno autorskim pravom.](#)

Download date / Datum preuzimanja: **2024-12-26**



Repository / Repozitorij:

[Repository of the University of Rijeka, Faculty of Medicine - FMRI Repository](#)



SVEUČILIŠTE U RIJECI
MEDICINSKI FAKULTET SVEUČILIŠNI
INTEGRIRANI PRIJEDIPLOMSKI I DIPLOMSKI
STUDIJ MEDICINA

Inoslav Jukić

ULTRAZVUK U DIFERENCIJALNOJ DIJAGNOSTICI VRATNE PATOLOGIJE

Diplomski rad

Rijeka, 2023.

SVEUČILIŠTE U RIJECI
MEDICINSKI FAKULTET SVEUČILIŠNI
INTEGRIRANI PRIJEDIPLOMSKI I DIPLOMSKI
STUDIJ MEDICINA

Inoslav Jukić

ULTRAZVUK U DIFERENCIJALNOJ DIJAGNOSTICI VRATNE PATOLOGIJE

Diplomski rad

Rijeka, 2023.

Mentor rada: prof. dr. sc. Tamara Braut, dr. med.

Povjerenstvo:

1. izv. prof. dr. sc. Margita Belušić-Gobić, dr. med.

2. doc. dr. sc. Diana Maržić, dr. med.

3. prof. dr. sc. Ivana Marić, dr. med.

Rad sadrži 50 stranica, 6 slika, 0 tablica, 53 literaturnih navoda.

Sadržaj

1. ANATOMIJA VRATA.....	1
2. ULTRAZVUK.....	3
2.1. Artefakti.....	5
3. PRIPREMA ZA PREGLED.....	7
4. SVRHA RADA.....	7
5. DIFERENCIJALNA DIJAGNOZA ŠTITNJAČE.....	8
5.1. Kongenitalne anomalije štitnjače.....	9
5.2. Gušavost.....	10
5.3. Tiroiditis.....	11
5.3.1. Hashimotov tireoiditis.....	11
5.3.2. Gravesova bolešt.....	12
5.3.3. De Quervain tireoiditis.....	12
5.3.4. Riedelov tiroiditis.....	13
5.4. Benigni čvorovi štitnjače.....	13
5.4.1. Cistični koloidni čvorovi.....	14
5.4.2. Adenom.....	14
5.4.3. Hemoragijska cista štitnjače.....	14
5.5. Maligni čvorovi štitnjače.....	15
6. DIFERENCIJALNA DIJAGNOZA VRATNIH LIMFNIH ČVOROVA.....	16
6.1. Reaktivni limfni čvorovi.....	17
6.2. Granulomatozne upale vrata.....	18
6.3. Limfomi vrata.....	18
6.4. Metastaze.....	19
7. DIFERENCIJALNA DIJAGNOZA ŽLIJEZDA SLINOVNICA.....	19
8. DIFERENCIJALNA DIJAGNOZA CISTA VRATA.....	20
9. ULTRAZVUČNI PREGLED OSTALIH STRUKTURA VRATA.....	20
10. RASPRAVA.....	22
11. Zaključak.....	43
12. Sažetak.....	44
13. Summary.....	45
Literatura.....	46
Životopis.....	50

POPIS SKRAĆENICA I AKRONIMA

AAO-HNS - Američka akademija za otorinolaringologiju i kirurgiju glave i vrata

CECT (eng. *contrast enhanced CT scan*)- kontrastno pojačan CT

CT (eng. *computed tomography*) - kompjuterizirana tomografija

DTC (eng. *differentiated thyroid carcinoma*)- diferencirani karcinom štitnjače

FNA (eng. *a fine needle aspiration*) – aspiracija tankom iglom

FTC (eng. *follicular thyroid carcinoma*)- folikularni karcinom štitnjače

MR- magnetska rezonanca

mSCM (lat. *musculus sternocleidomastoideus*)- prsnoključnosisasti mišić

MTC (eng. *medullary thyroid cancer*)- medularni karcinom štitnjače

PTC (eng. *papillary thyroid carcinoma*)- papilarni karcinom štitnjače

SPECT CT (*Single Photon Emission Computed Tomography with CT*)- Kompjuterizirana tomografija emisijom jednog fotona s CT-om

TSH- tiroidni stimulirajući hormon

UTC (eng. *undifferentiated thyroid carcinoma*)- nediferencirani (anaplastični) karcinom štitnjače

UZ - ultrazvuk

1. ANATOMIJA VRATA

Vrat (lat. *collum*) je dio tijela koji povezuje glavu i trup. Glavu od vrata dijeli donji rub donje čeljusti (lat. *mandibule*), zamišljena linija koja spaja kut donje čeljusti (lat. *angulus mandibulae*) i vrh mastoidnog nastavka lateralno, a gornja linija šije (lat. *linea nuchae superior*) i vanjska izbočina zatiljne kosti (lat. *protuberantia occipitalis externa*) dorzalno, te skupa čini gornju granicu vrata. S trupom graniči ključnim kostima (lat. *clavicula*) i gornjim dijelom drška prsne kosti (lat. *manubrium sterni*) s prednje strane, dok sa stražnje strane graniči poprečnim dijelom trapeznog mišića (lat. *m. trapezius*) i sedmim vratnim kralješkom (lat. *vertebra prominens*; C7). Anatomski, vrat je podijeljen na srednju regiju vrata (lat. *regio colli media*), karotični trokut (lat. *trigonum caroticum*), podčeljusni trokut (lat. *trigonum submandibulare*), bočnu regiju vrata (lat. *regio colli lateralis*), omoklavikularni trokut (lat. *trigonum omoclaviculare*), parotideomeseteričnu regiju (lat. *regio parotideomassenterica*), te stražnju regiju vrata (lat. *regio colli posterior*). [1]

Međutim, anatomska podijela nije praktična za kliničke svrhe, pa je Američka akademija za otorinolaringologiju i kirurgiju glave i vrata (AAO-HNS) podijelila vrat na šest regija (numerirane od I do VI) i šest podregija (regije I, II i V dodatno podijeljene na A i B). Originalno namjenjene podijeli razina limfnih čvorova u svrhu doznavanja stadija malignih tumora glave i vrata, te planiranje terapije, ali se koristi i u ultrazvučnoj dijagnostici neisključivo za maligne tumore. [2]

Regija I razgraničena je donjim rubom mandibule i milohoidnim mišićem s gornje strane, donjim rubom jezične kosti (lat. *os hyoideum*) s donje strane i stilohoidni mišić (lat. *m.*

stylohyoideus) sa stražnje strane, u prednjoj medijanoj liniji desna i lijeva regija I se susreću. Prva regija se dodatno dijeli na IA (submentalna regija) i IB (submandibularna regija) subregije donjim rubom prednjeg trbuha dvotrbušnog mišića (lat. *musculus digastricus*).

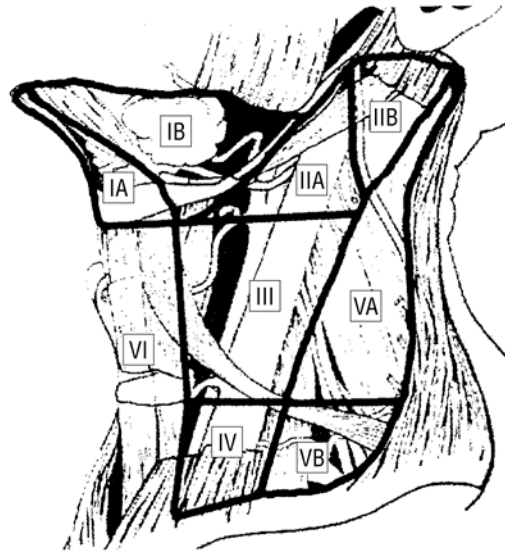
Gornja jugularna regija (II) je s gornje strane razgraničena bazom lubanje, s donje strane donjim rubom jezične kosti i virtualnom linijom koja se proteže kroz prsnoključnosisasti mišić (lat. *musculus sternocleidomastoideus*; mSCM). Prednja granica regije II je stilohiodni mišić, a posteriorna granica stražnji rub *musculusa sternocleidomastoidea*. Gornju jugularnu regiju (II) akcesorni živac dijeli na anteromedijalnu (IIA) i posterolateralnu regiju (IIB).

Srednja jugularna regija (III) se nastavlja na gornju jugularnu regiju s kojim ju dijeli donja granica regije II, a donja granica je virtualna linija koja se nastavlja na donji rub krikoidne hrskavice (lat. *cartilago cricoidea*), te je sa prednje i stražnje strane ograničena rubovima *musculusa sternocleidomastoidea*.

Donja jugularna regija (IV) se nastavlja na regiju (III) i jednako je ograničena s prednje i stražnje strane, a s donje strane je ograničena ključnom kosti.

Regija stražnjeg vratnog trokuta (V) je trokutasta regija čiji prednju granicu čini stražnji rub *musculusa sternocleidomastoidea*, stražnju granicu prednji rub *musculusa trapeziusa*, a donja granica je ključna kost. Regija V je podijeljena na subregiju VA (gornja regija) i VB (donja regija) virtualnom linija koja se nastavlja na donji rub krikoidne hrskavice.

Regija prednjeg vratnog odjeljka (VI) je neparna regija koja svoju gornju granicu dijeli s regijom I (donji rub jezične kosti), lateralne granice s regijom III i IV (prednji rub *musculusa sternocleidomastoidea*), a s donje strane je dijeli od trupa gornji rub drška sternuma. [3]



Slika 1. 6 subregija vrata [2]

2. ULTRAZVUK

Ultrazvuk je slikovna tehnika koja koristi visokofrekventne zvukove za prikaz različitih struktura našega tijela. Uređaj za ultrazvuk se sastoji od sonde pretvarača, koja šalje i prima zvučne valove, centralne jedinice za procesiranje, koji obavlja sve izračune za funkcioniranje uređaja, jedinica za kontrolu pulsa sonde, ekrana, tipkovnice/kursora, mjesta za pohranu podataka, te printera.

Njegove aplikacije su široke, ponajviše se koristi u ginekologiji i opstetriciji, kardiologiji i urologiji, zbog niskog troška izvođenja pregleda, prenosivosti uređaja, te stoga što ne koristi ionizirajuće zračenje, međutim osim navedenih domena sve češće se koristi u diferencijalnoj dijagnostici vratnih struktura, što je tema ovoga rada.

Ultrazvuk je, po definiciji, zvuk iznad granica ljudske čujnosti (više od 20kHz). U praksi se koriste frekvencije od 5 do 18 MHz, najčešće $f=7.5\text{MHz}$, što direktno utječe na valnu duljinu (λ) jer je brzina zvuka u tkivu konstantna. Brzina zvuka ovisi o mediju kroz koji prolazi, jer svako tkivo ima svoju brzinu zvuka. Za svrhu ultrazvučnih pregleda koristi se internacionalno standardizirana brzina zvuka, koja iznosi $c=1540\text{m/s}$ (blizu brzine zvuka vode). Valna duljina, brzina zvuka i frekvencija zvuka su u odnosu: $\lambda = c/f$, što je bitno zato što valna duljina direktno utječe na rezoluciju ultrazvuka po Heisenbergovom načelu neodređenosti: $\Delta x \Delta p \geq \hbar/2$, gdje $\hbar/2$ je konstanta, Δp količina gibanja vala koji se dobije iz $p = h/\lambda$ (h je Plankova konstanta), a Δx je razlika između dvije točke na ekranu (rezolucija). Kako su količina gibanja i rezolucija obrnuto proporcionalni, manja duljina vala daje veću rezoluciju.

Postavlja se pitanje zašto ne koristimo više frekvencije (manja valna duljina) kako bi dobili što bolju rezoluciju? Frekvencija vala obrnuto je proporcionala dubini kojim možemo promatrati tkivo, odnosno penetraciji, stoga se visokim frekvencijama najbolje promatraju samo plitke strukture.

Ultrazvučni valovi se stvaraju i detektiraju piezoelektričnom keramikom koja se nalazi u sondi. Zvučni valovi se stvaraju tako što se utječe električnom energijom na piezoelektrični element koji stvara mehaničke valove (zvučne valove) svojim deformacijama. Nakon što se odbiju od strukture u tkivu piezoelektrični element prima nazad zvučne valove, te ih svojom deformacijom pretvara nazad u električne impulse. [4]

Hipoehogeno, hiperehogeno i izoehogeno su izrazi koji se često koriste u medicinskom kontekstu prilikom opisa rezultata ultrazvučnog pregleda ili snimaka. Hipoehogeno područje na ultrazvučnom nalazu znači da tkivo ili organ manje odbija ultrazvučne valove (tamnije) u odnosu na okolno tkivo. To može ukazivati na smanjenu u gustoću, promjene u sastavu tkiva ili prisustvo

tekućina u tom području. Nasuprot tome, hiperehogeno područje više odbija ultrazvučne valove (svjetlije) u odnosu na okolno tkivo. To može ukazivati na povećanu gustoću, prisustvo kalcifikacija ili fibroze. Izoehogeno područje na ultrazvučnom nalazu znači da je tkivo ili organ iste ehogenosti kao i okolno tkivo. To znači da nema značajnih razlika u odbijanju ultrazvučnih valova između tog područja i okolnih struktura.

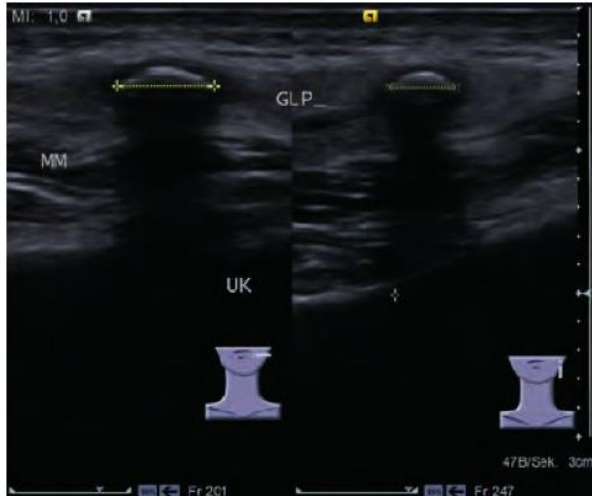
2.1. Artefakti

Obrada i prikaz odbijenog ultrazvuka baziran je na pretpostavkama da je brzina zvuka i prigušenje konstantno, te na linearnom širenju vala. Jedan od najčešćih artefakata je sjenčanje (eng. “*shadowing*”), što se događa kada jaki reflektor odbija sve valove s kojima se susreće, te ostavlja hipoehogenu sjenu prema dubini. (Slika 2.) Kada primjetimo ovaj artefakt na sonogramu najčešće se radi o kostima, kalcifikatu ili kamenčićima.

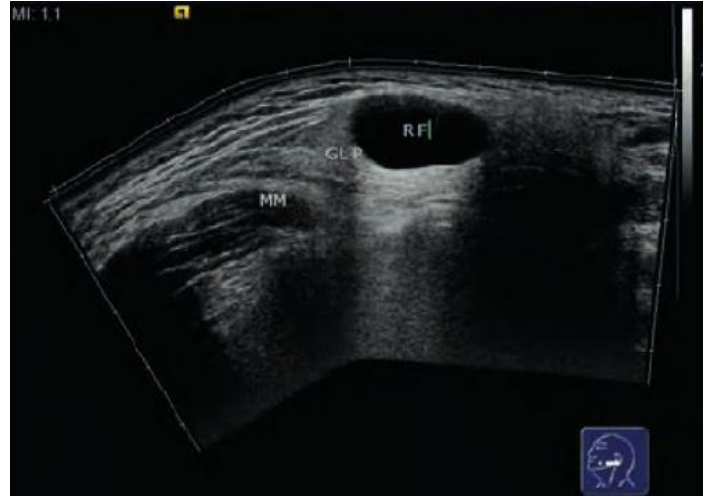Za razliku od “*shadowinga*”, kada ultrazvuk prolazi kroz tkivo manjeg prigušenja od okolnog tkiva iza sebe ostavljaju hiperehogenu sliku, zove se pojačanje (eng. “*enhancement*”). (Slika 3.) “*Enhancement*” se vidi kada ultrazvuk prolazi kroz strukture koje su ispunjene tekućinom, na primjer ciste.

Odjekivanje (eng. “*reverberation*”) je artefakt koji nastaje kada se val više puta odbija od jakog reflektora, a vidi se kao više paralelnih hipoehogenih linija međusobno jednako udaljenih. (Slika 4.)

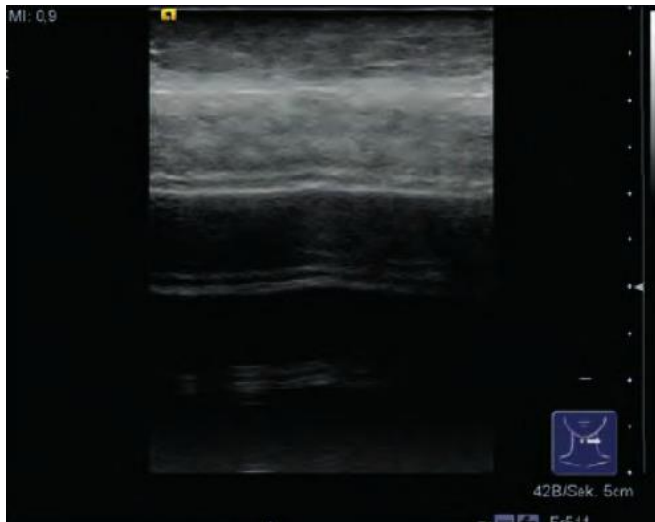
Zrcalna slika strukture se događa kada sonda prima dva vala odbijena od jedne lezije. Nastaje tako da jedan val odbije direktno od lezije, a drugi kada se val odbije od reflektorne strukture na leziju, pa se zbog toga prva struktura vidi kao dvije slike s obje strane reflektorne strukture. (Slika 5.) [5]



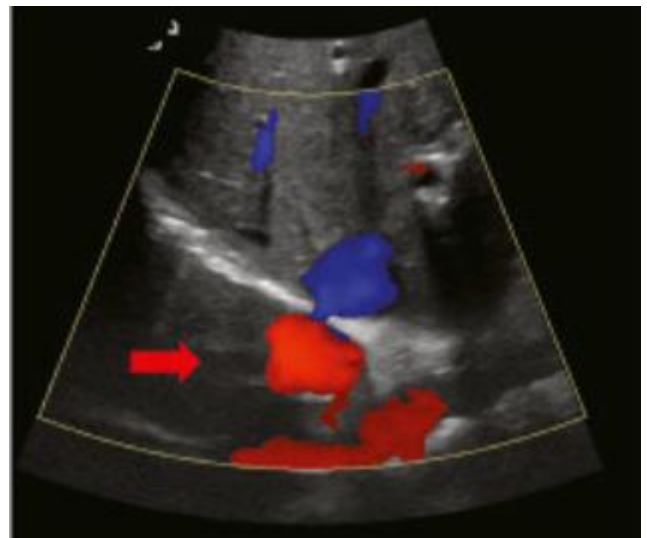
Slika 2. "Shadowing" [5]



Slika 3. "Enhancement" [5]



Slika 4. Revertebracija [5]



Slika 5. Zrcalna slika strukture [6]

3. PRIPREMA ZA PREGLED

Prije pregleda potrebno je promijeniti papirnatu presvlaku za stol, obrisati sondu od prošlog pregleda, te pripremiti se za eventualnu punkciju ako je planiramo izvesti. Nakon što pozvani pacijent uđe u ambulantu, kulturno ga pozdravimo i objasnimo prirodu pregleda koji smo naumili izvesti. Zamolimo pacijenta da otkrije dio tijela koji ćemo pregledati. Regiju od interesa premažemo gelom, čime eliminiramo zrak između sonde i kože, koji bi ometao prolazak ultrazvuka u tijelo. Za pregled vrata poželjna je defleksija glave pacijenta (zamoliti pacijenta da zabaci glavu) kako bi lakše sondom pristupili regijama I i II, ali i bolje pristupili nižim strukturama u vratu poput štitnjače, koja se prilikom flektirane glave slabije vizualizira. Pregled počinjemo pregledom regijama I, spuštamo se kaudalno na regiju VI. Zatim pregledavamo regiju IB, te slijede regije III, IV, II, III, IV i V. Prilikom pregleda lijeve i desne strane zamolimo pacijenta da zabaci glavu na stranu koju pregledavamo, također zbog bolje vizualizacije struktura.

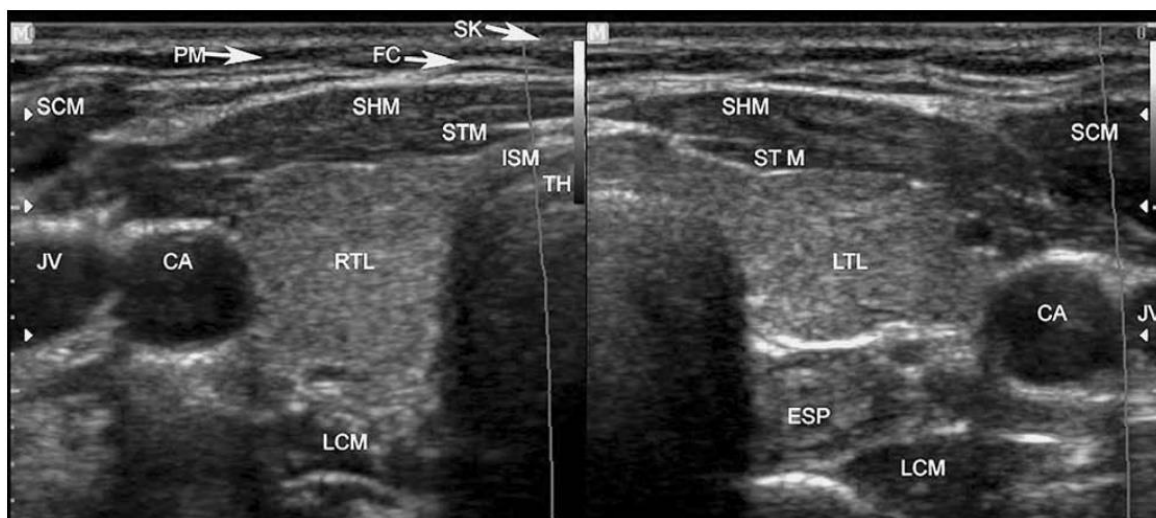
Kada obavljamo pregled vrata, prvo se fokusiramo na pregled štitnjače, nakon čega slijedi pregled limfnih čvorova i žlijezda slinovnica. Zatim pažnju usmjeravamo prema vaskularnim strukturama i muskulaturi vrata. Strukture na ekranu možemo poslikati i izmjeriti, a slike isprintati ili pohraniti na disk.

4. SVRHA RADA

Svrha ovoga rada je prikazati ultrazvuk u diferencijalnoj dijagnostici vratne patologije te istaknuti razlike ultrazvuka u odnosu na druge slikovne metode koje se koriste u dijagnostici vratnih struktura. Također rad opisuje kako ultrazvuk, kao slikovna metoda, komplementira anamnezu, fizikalni pregled i osnovne laboratorijske testove, te kako ih eventualno citološka punkcija pod kontrolom ultrazvuka nadopunjuje.

5. DIFERENCIJALNA DIJAGNOZA ŠTITNJAČE

Štitna žlijezda nalazi se površinski u regiji VI vrata. Njena dva režnja leže s obje strane dušnika, a u razini drugog, trećeg ili četvrtog trahealnog prstena spojeni su tankim mostom koji se zove istmus, dajući žlijezdi oblik leptira ili slova "H". Svaki režanj ima gornji i donji pol. Zbog toga što je gornji pol relativno sužen s obzirom na donji, režnjevi imaju oblik kruške. Štitnjača ima ehogenost sličnu parotidnoj žlijezdi. [7] [8] Poprečni presjek režnja ima oblik trokuta. S antero-lateralne strane režnja nalaze se mišićne strukture (infrahiodni mišići, prsnoštitasti mišić (lat. *musculus sternothyroideus*) i prsnopodjezični mišić (lat. *musculus sternohyoideus*), mSCM, plosnati mišić (lat. *Platysma*)), vratna fascija (lat. *fascia cervicalis*) i koža. Postero-lateralno se nalaze unutarnja jugularna vena (lat. *v. jugularis interna*), unutarnja karotidna arterija (lat. *a. carotis interna*), živac vagus (lat. *n. vagus*) te duboka muskulatura (dugi vratni mišić (lat. *musculus longus colli*), navratni mišići (lat. *musculi scaleni*)). Uz žlijezdu nalazimo i paratiroidne žlijezde, koje ponekad (npr. adenoma) mogu biti uvećane te ih je potrebno prepoznati prilikom pregleda. Također lijevi režanj je posterolateralnom stranom u kontaktu s jednjakom. Medijalna strana je u kontaktu s dušnikom, rekurentnim živcem i donjom tiroidnom arterijom koja se na UZV ne vidi (Slika 6.). [8] Veličina, oblik i obujam štitnjače variraju ovisno o dobi, spolu i geografskoj regiji. U novorođenčadi, uobičajene dimenzije štitnjače su duljine od 18-20 mm i antero-posteriornog (AP) promjera od 8-9 mm, dok su kod odraslih osoba, normalne dimenzije nešto veće i iznose 40-60 mm u duljinu i 13-18 mm u AP promjeru. Obujam se izračunava umnoškom duljine, širine i dubine štitnjače (izražene u centimetrima) i konstante (0.479). Uobičajene granice normalnog volumena štitnjače, isključujući istmus (osim ako je debljine veće od 3 mm), su 10-15 ml za žene i 12-18 ml za muškarce. [7]



Slika 6. Normalna štitnjača, poprečni presjek: SK = koža, PM = platizma, FC = vratna fascija, SHM prsnopodjezični mišić, STM= prsnoštitašći mišić, SCM = sternocleidomastoid muscle, ISM = istmus, TH = dušnik, RTL = desni režanj štitnjače, LTH = lijevi režanj štitnjače, JV = jugularna vena, CA = karotidna arterija, ESP = jednjak, LCM = dugi vratni mišić. [8]

5.1. Kongenitalne anomalije štitnjače

Kongenitalne anomalije štitnjače su nepravilnosti u razvoju štitnjače koje se javljaju tijekom fetalnog razvoja. To može uključivati nedostatak ili abnormalnosti u veličini, obliku, položaju ili broju štitnjačnih režnjeva, kao i potpunu odsutnost štitnjače. Disgeneza štitnjače je čest poremećaj koji uzrokuje kongenitalnu hipotireozu. To se događa kada se štitnjača ne razvije u potpunosti (ageneza) ili se razvije samo djelomično (hemiageneza). Odsustvo istmusa, spoja između lijevog i desnog režnja štitnjače, je rijetko. Uzrok ageneze štitnjače još uvijek nije poznat, iako su nedavna istraživanja povezala mutacije u receptoru tireotropina s hipoplazijom štitnjače. Ova anomalija je češća kod žena. Većina slučajeva nije nasljedna. [9] Ultrazvuk je upravo dostupna metoda kojom se ovakve anomalije mogu dijagnosticirati. Razvojne varijacije u režnjevima štitnjače odnose se na različite načine na koje se štitnjača može razviti tijekom embriogeneze. Najčešća varijacija

uključuje prisutnost jednog velikog reznja i jednog manjeg reznja umjesto uobičajena dva jednako velika reznja. Ove varijacije su rijetke i obično nemaju klinički značaj, osim ako utječu na funkciju štitnjače ili se otkriju tijekom kirurškog zahvata. I ove varijacije se mogu vrlo lako ultrazvukom uočiti. Piramidalni reznj štitnjače je ostatak tireoglosalnog kanala i obično ima oblik dugačke piramide ili stožaste strukture. Ovaj reznj je obično povezan s gornjom granicom istmusa i lijevim reznjem štitnjače. Nema značajan klinički značaj, no može se ponekad uočiti ultrazvukom. [9]

Tireoglosalni kanal je kanal koji služi kao put za spuštanje primordija štitnjače od jezične regije do područja štitne hrskavice. Taj kanal često involuira ili ne razvija se u potpunosti tijekom fetalnog razvoja, osim ako se inferiorni dio kanala ne razvije u piramidalni reznj. Ako dio tireoglosalnog kanala ostane prisutan, može doći do formiranja cističnih tvorbi nakon infekcije ili upale. Ultrazvuk se koristi za procjenu tih cističnih tvorbi, a scintigrafija štitnjače može pomoći u razlikovanju cističnih tvorbi tireoglosalnog kanala od drugih abnormalnosti. [10]

Ektopična štitnjača označava pojavu tkiva štitnjače na neobičnim mjestima izvan uobičajene lokacije u vratu. Može se dijagnosticirati tijekom neonatalnog perioda ili kasnije u životu. Najčešća lokacija ektopične štitnjače je u lingvalnom području, ali može se javiti i na drugim mjestima u tijelu. Simptomi ovog stanja mogu uključivati poteškoće pri gutanju, promjene glasa, umor, osjetljivost na hladnoću i druge simptome hipotireoze. Ovisno o poziciji može se detektirati ultrazvučnom sondom, no prvenstveno scintigrafija se koristi za dijagnosticiranje lingvalne ektopične štitnjače, dok se hormonski testovi koriste za procjenu funkcije štitnjače. [11]

5.2. Gušavost

Gušavost, koja se rijetko naziva i tireomegalija, je stanje u kojem je štitnjača povećana u veličini. Ona može nastati iz različitih uvjeta ili bolesti. Fiziološka guša obično se javlja tijekom adolescencije ili trudnoće.

Obično štitnjača raste prema naprijed u vratu, jer njen rast nije ograničen slabim prednjim cervikalnim mišićima, potkožnim tkivom ili kožom. Međutim, kada se štitnjača povećava prema dolje i prolazi kroz otvor u prsima, tada se naziva substernalna ili retrosternalna guša. Tada se ultrazvučnom sondom ne može prikazati njezin donji pol. Povećanje štitnjače i pojava guše mogu biti rezultat upalnih poremećaja štitnjače ili nedostatka joda (endemska gušavost). [12]

5.3. Tiroiditis

Tiroiditis se odnosi na upalu štitnjače koja može uzrokovati različite simptome i poremećaje u funkciji štitnjače. Postoji nekoliko vrsta tiroiditisa, uključujući autoimuni tiroiditis (Hashimotov tiroiditis, Gravesova bolest), subakutni granulomatozni tiroiditis, postporođajni tiroiditis, radijacijski tiroiditis, akutni gnojni tiroiditis, tihi tiroiditis, tiroiditis izazvan lijekovima i Riedelov tiroiditis. Svaki od njih ima svoje ultrazvučne karakteristike koje su raspravljene u raspravi.

5.3.1. Hashimotov tiroiditis

Hashimotov tiroiditis je autoimuna bolest koja uzrokuje upalu štitnjače. Glavni uzrok ove bolesti je poremećaj imunološkog sustava koji napada štitnjaču. Tijekom vremena, upala dovodi do oštećenja štitnjače i postupnog smanjenja njezine funkcije.

Kod Hashimotovog tiroiditisa, imunološki sustav proizvodi antitijela koja napadaju stanice štitnjače. To oštećuje tkivo štitnjače i narušava njezinu sposobnost proizvodnje hormona štitnjače, što dovodi do stanja poznatog kao hipotireoza. Dijagnoza Hashimotovog tiroiditisa obično se postavlja na temelju kliničkih simptoma i specifičnih testova. Jedan od glavnih testova je otkrivanje autoantitijela koja su prisutna kod većine pacijenata s Hashimotovim tiroiditisom. Međutim, u nekim slučajevima, testovi na autoantitijela mogu biti negativni, iako pacijent ima

simptome bolesti. U takvim situacijama, liječnici se mogu osloniti na druge dijagnostičke metode kao što su ultrazvuk štitnjače ili procjena razine hormona štitnjače u krvi.

5.3.2. Gravesova bolest

Gravesova bolest je autoimuni poremećaj koji se javlja kada tijelo proizvodi autoantitijela koja oponašaju djelovanje hormona TSH (dugodjelujuća antitijela koja stimuliraju štitnjaču - LATS), što rezultira difuznom hiperplazijom i hipertrofijom štitnjače. Ova bolest je najčešći uzrok endogene hipertireoze, češća kod žena (omjer 10:1) i najčešće se javlja u dobi od 20 do 50 godina. Simptomi Gravesove bolesti uključuju povećanje štitnjače, brzo lupanje srca, povećano znojenje, gubitak težine, nervozu, tremor ruku, probleme sa spavanjem, promjene raspoloženja i probleme s vidom poput suzenja očiju i izbočenosti. [13] U dijagnostici nam, osim procijene hormona i antitijela, može pomoći i ultrazvuk.

5.3.3. De Quervain tireoiditis

De Quervainov tireoiditis (subakutni granulomatozni tireoiditis) je samoograničavajuće upalno stanje koje obično nastaje nakon virusne infekcije dišnih putova. Oštećenje tkiva domaćina virusom može dovesti do izlaganja virusnom ili štitnjačnim antigenima, što stimulira citotoksične T limfocite i uzrokuje oštećenje folikularnih stanica štitnjače. Pacijenti se obično javljaju s bolovima u vratu, gušavost, osjetljivosti štitnjače, teškoćama pri gutanju i općim simptomima upale. Guša može biti simetrična ili asimetrična, difuzna ili nodularna. Laboratorijski nalazi kod pacijenata obuhvaćuju povećanu sedimentaciju eritrocita i C-reaktivni protein, te normalan ili blago povišen broj bijelih krvnih stanica. Kod tireotoksikoze se primjećuje povišenje hormona T3 i T4, sniženje TSH-a, povišenje tireoglobulina zbog oštećenja folikula, dok su antitijela na štitnjaču obično odsutna. Osim navedenih pretraga ovdje se također često poseže za ultrazvukom radi

isključivanja drugih razloga bolova u vratu (npr. apscesi, nodozne promjene, uvećanih limfatika vrata i sl.) [13]

5.3.4. Riedelov tiroiditis

Riedelov tireoiditis je rijetko stanje koje uzrokuje fibrozu i uništavanje štitnjače te infiltraciju u okolna tkiva. Neki autori smatraju da je ovo upalno stanje lokalna manifestacija sistemskog fibroznog ili autoimunog procesa. Također se naziva Riedelova struma, fibrozna struma, ligneozna struma ili tireoiditis, kronični invazivni fibrozni tireoiditis i kronični sklerozirajući ili produktivni tireoiditis. Karakterizira ga prekomjerni rast vezivnog tkiva koje postupno fibrozira te može zahvatiti susjedne strukture, navedeno se može vidjeti na ultrazvučnom prikazu. [14]

5.4. Benigni čvorovi štitnjače

Razne nodozne promjene unutar tkiva štitnjače vrlo se često se mogu dijagnosticirati kao dodatan nalaz prilikom rutinskog pregleda ili ultrazvučnog pregleda vrata zbog drugih indikacija (npr. sialoadenitis, limfadenitis, i sl.) Iako je otkrivanje čvorovi u štitnjači može izazvati zabrinutost, važno je napomenuti da većina čvorova predstavlja benigne (dobroćudne) tvorbe, a da su maligni čvorovi znatno rjeđi. Mnogi ljudi mogu imati čvorove štitnjače, a da toga nisu svjesni, jer često ne uzrokuju simptome. Benigni čvorovi mogu se pojaviti iz različitih razloga, uključujući nakupljanje koloidne tekućine u štitnjači (koloidni čvorovi), benigni tumori (adenomi) ili hemoragijske ciste. Unatoč tome što su benigni, čvorovi štitnjače zahtijevaju pažljivo praćenje i evaluaciju kako bi se isključila maligna priroda. Liječnici će obaviti detaljan pregled, uključujući palpaciju vrata, ultrazvuk i druge dijagnostičke testove kako bi procijenili veličinu, oblik i karakteristike čvorova (detalji slijede u tekstu).

5.4.1. Cistični koloidni čvorovi

Koloidni čvorovi su benigni čvorovi koji se pojavljuju unutar štitnjače i čine većinu nodularnih bolesti štitnjače (15-25%). Koloidni čvorovi nastaju kada se folikuli štitnjače nepravilno povećavaju, te sadrže obilnu količinu koloida. Ti čvorovi mogu biti pojedinačni ili višestruki te značajno variraju u veličini. Benigni čvorovi u štitnjači mogu se klasificirati kao nefunkcionalni ili funkcionalni. Većina čvorova u štitnjači nije funkcionalna, što znači da hormoni štitnjače ostaju na normalnoj razini, unatoč prisutnosti čvora. Karcinom štitnjače se javlja u oko 5% do 15% čvorova štitnjače. Čisti cistični čvorovi (oni koji su 100% tekući) imaju manje od 2% vjerojatnosti da će se razviti u maligni tumor. Najbolja slikovna metoda praćenja cističnih koloidnih čvorova je ultrazvuk.

5.4.2. Adenom

Adenomi štitnjače su benigni tumori koji se javljaju u štitnjači. Adenomi štitnjače obično se pojavljuju kao pojedinačni čvorovi u štitnjači, za razliku od gore navedenih cističnih čvorova. Mogu biti neaktivni ili aktivni u proizvodnji hormona štitnjače. Ukoliko su aktivni nazivaju se toksični adenomi. Postoje dvije glavne vrste adenoma štitnjače - folikularni i papilarni adenomi. Većina adenoma štitnjače ne uzrokuje simptome i često se slučajno otkrivaju ultrazvukom štitnjače. [15]

5.4.3. Hemoragijska cista štitnjače

Hemoragijska cista štitnjače je benigna cista koja se formira unutar štitnjače i sadrži tekućinu pomiješanu s krvlju. Ova vrsta ciste rezultira krvarenjem unutar cistične šupljine, što dovodi do formiranja hematoma. Hemoragijske ciste često se javljaju kao rezultat traume ili krvarenja unutar već postojeće ciste. Ultrazvuk ovdje može biti od velike koristi u dijagnostici. Iako su obično

benigni, velike hemoragijske ciste mogu uzrokovati simptome kao što su pritisak ili nelagoda u vratu te mogu zahtijevati liječenje.

5.5. Maligni čvorovi štitnjače

Maligni čvorovi štitnjače su rijetki u odnosu na benigne čvorove, no spadaju među najčešće maligne tumore endokrinog sustava. Više od 98% zloćudnih tumora štitnjače čine četiri tipa karcinoma: papilarni karcinom štitnjače (PTC), folikularni karcinom štitnjače (FTC), koji se zajedno nazivaju diferencirani karcinom štitnjače (DTC), nediferencirani (anaplastični) karcinom štitnjače (UTC) i medularni karcinom štitnjače (MTC). PTC, FTC i UTC potječu od epitelnih stanica folikula štitnjače dok MTC potječe od parafolikularnih C-stanica. [16] PTC je najčešći tip karcinoma štitnjače i obično ima dobru prognozu. On se karakterizira prisutnošću papilarnih izraslina u stanicama štitnjače te se obično javlja kod mlađih osoba. FTC je drugi najčešći tip karcinoma štitnjače. On se razvija iz stanica folikula u štitnjači. Češće se javljaju kod starijih osoba i imaju nešto lošiju prognozu od papilarnih karcinoma. MTC potječe iz C-stanica, koje proizvode kalcitonin. Ovaj tip karcinoma može biti povezan s nasljednim sindromima i često ima srednju prognozu. UTC je rijedak, ali vrlo agresivan tip karcinoma. On se brzo širi i ima lošu prognozu. UTC često pokazuju znakove invazije u okolna tkiva. Dijagnoza karcinoma štitnjače obično uključuje kombinaciju fizičkog pregleda, krvnih testova, hormona i, u nekim slučajevima, scintigrafije. No ultrazvuk uz biopsije tankom iglom (eng. fine needle aspiration, FNA) je ovdje ključna metoda u diferencijalnoj dijagnozi raznih malignih čvorova. Liječenje karcinoma štitnjače može uključivati kirurgiju, radioterapiju, hormonsku terapiju ili radioaktivni jod, ovisno o vrsti i stadiju tumora.

6. DIFERENCIJALNA DIJAGNOZA VRATNIH LIMFNIH ČVOROVA

Limfni čvorovi vrata su mali, okrugli nodularne strukture koji se nalaze u vratnom području i dio su limfnog sustava. Oni igraju važnu ulogu u zaštiti tijela od infekcija i bolesti. Limfni čvorovi su dio kompleksne mreže limfnih žila koje prenose limfu, prozirnu tekućinu koja sadrži bijele krvne stanice, kroz tijelo. Procjenjuje se da se u tijelu čovjeka nalazi između 600 i 800 limfnih čvorova, pri čemu se oko 300 nalazi u području glave i vrata, koje je najbogatije limfnom mrežom. U tom području limfni čvorovi su podijeljeni na površinske i duboke. U normalnim uvjetima, limfni čvorovi vrata su obično nevidljivi i neopipljivi. Uvećani limfni čvorovi mogu biti posljedica infekcija, malignih tumora, autoimunih bolesti, sistemskih bolesti te ugrušcima krvi vratnih vena. Kada se tijelo suoči s infekcijom ili upalom, limfni čvorovi mogu se uvećati, postati osjetljivi ili bolni na dodir. Znatno su opasniji tvrdi, bezbolni i fiksirani limfni čvorovi koji mogu biti maligne etiologije. Uvećani limfni čvorovi u vratu ne moraju dakle uvijek biti znak ozbiljne bolesti, ali njihova promjena treba biti pažljivo praćena i prepoznata. Dijagnostika limfnih čvorova vrata uključuje anamnezu i fizički pregled pacijenta kako bi se prikupile informacije o simptomima i pregledali limfni čvorovi u vratu. Krvne pretrage, poput kompletnog krvnog broja, mogu se provesti kako bi se identificirala prisutnost infekcije, upale ili drugih abnormalnosti. Kao dodatna pretraga može se izvesti serološka analiza na antitijela specifičnih uzročnika infekcija. Slikovne pretrage, poput ultrazvuka, rendgenskih snimaka, CT ili MR, mogu pružiti detaljniji prikaz limfnih čvorova i okolnih struktura. Ultrazvuk s FNA ovdje je metoda izbora u razlučivanju različitih uzroka uvećanih limfatika, a ukoliko postoje nedoumice u citološkom nalazu, što je pogotovo vidljivo kod limfoproliferativnih oboljenja, potrebna je i biopsija limfnog čvora za definitivnu dijagnozu.

6.1. Reaktivni limfni čvorovi

Reaktivni limfni čvorovi su natečeni limfni čvorovi koji se javljaju kao imunološki odgovor na aktivnu upalnu reakciju. Uzroci reaktivnih limfnih čvorova mogu biti raznoliki. Najčešći uzrok su infekcije, bilo bakterijske ili virusne. Limfni čvorovi se povećavaju kako bi se borili protiv patogena i sprječavali širenje infekcije. Infekcije poput upale grla, upale uha, infekcija zuba, kožnih infekcija ili sistemskih infekcija poput mononukleoze mogu izazvati reaktivne limfne čvorove, dok se autoimune bolesti poput lupusa, kao i alergijske reakcije i reakcije na lijekove, mogu povezati s pojavom upale limfnih čvorova. Klinička slika reaktivnih limfnih čvorova obično uključuje povećane, otečene i bolne limfne čvorove, dok se mogu pojaviti i drugi simptomi poput groznice, umora ili bolova u tijelu, ovisno o uzroku i opsegu upale. Dijagnostika reaktivnih limfnih čvorova uključuje fizički pregled i anamnezu, a liječnik će procijeniti veličinu, konzistenciju i osjetljivost limfnih čvorova. Ovdje je presudno je napraviti diferencijalnu krvnu sliku, gdje će povišeni upalni parametri biti u prilog reaktivne geneze naglašenih limfatika. Kod sumnje na bilo koje druge etiologije (pogotovo kod mirne krvne slike i normalne sedimentacije) poželjno je učiniti ultrazvuk, koji je najbolji alat za početnu procjenu povećanih limfnih čvorova. [17] Naime reaktivni limfni čvorovi imaju karakterističan ultrazvučni nalaz s očuvanim hiperehogenim hilusom, u prilog benigne naravi uvećanog limfatika, no ukoliko postoji sumnja i na druge etiologije (okrugli čvor, čvor bez jasnog hilusa i sl.) FNA će donjeti dodatne informacije u razlučivanju reaktivnih čvorova od ostalih uzroka limfadenopatija. MR i CT koriste se u procjeni retrofaringealnih čvorova, gornjih medijastinalnih čvorova te onih čvorova koji se zbog trahealnih prstenova ili drugih koštanih struktura (nemogućnost prolaska zvučnih signala zbog artefakata navedenih u istom poglavlju) ne mogu lijepo prikazati ultrazvučnom metodom.

6.2. Granulomatozne upale vrata

Granulomatozne upale vrata mogu biti uzrokovane različitim faktorima, uključujući infekcije, strana tijela, autoimune bolesti i reakcije na određene lijekove, iako su granulomatozne upale vrata najčešće su uzrokovane tuberkulozom ili sarkoidozom. Kod takvih upala limfni čvorovi prezentiraju se u vidu granulomatoznih formacija koje valja razlikovati od granuloma nakon operativnih zahvata, radio-terapije i sl. Simptomi uključuju oticanje limfnih čvorova, bol, crvenilo i osjetljivost na dodir, ponekad mogu biti asimptomatske. Dijagnoza uključuje anamnezu, pregled, laboratorijske testove, no ponekad je ultrazvuk od velike pomoći pogotovo uz FNA i citološku analizu čvorova, po potrebi i biopsiju, a dodatne slikovne pretrage, radi boljeg uvida u proširenosti bolesti, uključuju CT-a ili MR-a.

6.3. Limfomi vrata

Limfomi su maligne bolesti koje proizlaze iz limfnog sustava tijela, uključujući različite limfne žlijezde. Obilježava ih nekontrolirani rast nenormalnih bijelih krvnih stanica. Postoje dvije glavne vrste limfoma s različitim načinima širenja i pristupom liječenju. Ne-Hodgkinov limfom (NHL) čini većinu limfoma, s više od 40 podtipova koji se razlikuju u brzini rasta, širenju i simptomima, zahtijevajući prilagođeni pristup liječenju. Hodgkinov limfom (HL) se razlikuje od ne-Hodgkinovih limfoma po karakterističnom izgledu abnormalnih stanica pod mikroskopom, a češći je kod mladih ljudi. Većina limfoma nastaje iz dvije glavne vrste bijelih krvnih stanica: B limfociti (B stanice) i T limfociti (T stanice). Limfom glave i vrata često se manifestira kao bezbolno povećani limfni čvorovi duž bočne strane vrata, dok B-stanični limfom može izazvati gubitak težine, noćno znojenje, vrućicu te ozbiljnije simptome poput krvarenja iz desni ili nosa, oticanja očiju, začepljenosti nosnih prolaza te utrnulosti ili paralize lica. [18] Dijagnoza limfoma uključuje ultrazvuk svakako uz FNA no ponekad je potrebna i biopsija limfnog čvora kako je predhodno

navedeno za preciznu dijagnozu o kojem se tipu limfoma radi. Dodatne pretrage uključuju krvne pretrage, biopsiju, CT, MR i PET CT radi procjene proširenja bolesti.

6.4. Metastaze

Metastaze vrata javlja se širenjem kancerogenih stanica iz primarnog tumora u limfne čvorove vrata. Metastaze vrata najčešće se javljaju kod tumora koji se dreniraju u limfatike vrata (npr. usna šupljina, ždrijelo, grkljan, vrat, i sl.), no moguće su i udaljne metastaze iz pluća, dojke, debelog crijeva ili prostate. Simptomi metastaza na vratu uključuju oticanje ili kvržice na vratu, bol, poteškoće s gutanjem, promjene glasa, gubitak težine i umor. Bol se javlja rijetko, obično zbog pritiska na druge organe. Važno je napomenuti da su ovi simptomi često nespecifični i mogu se javiti i kod drugih stanja. Dijagnostički postupci za metastaze na vratu uključuju fizički pregled i različite metode snimanja poput rendgenskog snimanja, ultrazvuka, CT-a i MR-a. Upravo za njihovu dijagnozu ultrazvuk vrlo korisna metoda, a dodatne podatke daje citološka analiza nakon FNA suspektnih čvorova, koja može ukazati i na primarno sjelo tumora (npr. otkrivanje stanica papilarnog oblika ukazuje na karcinom podrijetla štitnjače).

7. DIFERENCIJALNA DIJAGNOZA ŽLIJEZDA SLINOVNICA

U ljudskoj vrsti postoje dva tipa žlijezda slinovnica: velike i male. Glavne žlijezde slinovnice uključuju dvije parotidne žlijezde, dvije submandibularne žlijezde i dvije sublingvalne žlijezde. Manje žlijezde slinovnice su raspoređene po ustima, ždrijelu i paranazalnim sinusima. Glavna funkcija žlijezda slinovnica je proizvodnja sline, koja ima ključnu ulogu u mnogim funkcijama usne šupljine. Sadrži enzime poput amilaze i lipaze, koji pomažu u probavi hrane. Također, slina je važna za osjet okusa, podmazivanje usne šupljine te za pravilno izgovaranje i modulaciju govora. Patologiju žlijezda slinovnica uključuje netumorske bolesti, poput upale i sialolitijaze, te benigni i maligni tumori. Učestalost malignih tumora je veća kod malih žlijeza (50%), dok su

maligne promjene prisutne u parotidnoj žlijezdi u 20% slučajeva. Dijagnostika se temelji na razgovoru s pacijentom o simptomima te fizičkom pregledu za procjenu oticanja i drugih abnormalnosti u području žlijezda. Daljna dijagnostika uključuje: krvne pretrage, ultrazvuk sialografiju i scintigrafiju, dok su biopsija, CT ili MR potrebni u dijagnostici proširenosti malignih tvorbi i zahvaćenosti okolnih struktura (pogotovo u području parotide- odnos prema facijalnom živcu, zvukovodu itd.).

8. DIFERENCIJALNA DIJAGNOZA CISTA VRATA

Cistične mase na vratu mogu se podijeliti na prirođene i stečene lezije. Stečene lezije obuhvaćaju raznolike upalne i neoplastične bolesti, a najčešće kongenitalne mase na glavi i vratu su dermoidne ciste, branhijalne ciste i ciste tireoglosalnog kanala. Ciste su često bezbolne, čvrste mase koje povećanjem veličine mogu rezultirati poteškoćama pri gutanju (disfagija) ili bolom u vratu/grlu. [19] Dob pacijenta i klinički pregled igraju važnu ulogu u sužavanju diferencijalne dijagnoze, ali za točnu dijagnozu i planiranje liječenja ključno je provesti slikovne pretrage. Početna procjena često se obavlja ultrazvukom. Aspiracijska citologija tankom iglom (FNA) koristi se kao dodatna metoda za potvrdu dijagnoze. Kompjuterizirana tomografija (CT) pruža dodatne informacije o veličini i unutarnjem sastavu mase. U određenim situacijama, preoperativna procjena može zahtijevati primjenu magnetske rezonancije.

9. ULTRAZVUČNI PREGLED OSTALIH STRUKTURA VRATA

Na vratu prilikom ultrazvučnog pregleda osim gore navedenih struktura, valja pogledati i potkožje u kojem se mogu naći postoperacijski granulomi, masno tkivo (bilo u vidu ograničenih lipoma ili difuzno naglašeniye), postoperativni i postradiocioni edemi i fibroza. Oni imaju svoj karakteristični ultrazvučni prikaz stoga nam ova metoda može biti od velike pomoći u dijagnostici. Pogotovo kada postoji sumnja na apscese.

Apscesi vrata su gnojne infekcije koje se javljaju u području vrata, obično zbog bakterijske infekcije. Oni se mogu razviti u različitim dijelovima vrata, uključujući potkožno tkivo, žlijezde slinovnice, limfne čvorove ili dublje strukture poput kralježnice ili krvnih žila. Uzroci vratnih apscesa mogu biti različiti, uključujući infekcije zuba, tonzilitis, upalu pluća, infekcije kože ili traumu vrata. Bakterijske infekcije, poput stafilokoka ili streptokoka, obično su odgovorne za razvoj apscesa. Simptomi vratnih apscesa mogu uključivati oticanje, crvenilo i bol u području vrata, poteškoće pri gutanju, vrućicu, glavobolju i opću slabost. Ako apsces postane značajno velik ili se ne liječi, može se razviti opasnost od širenja infekcije na druge dijelove tijela. Uz anamnezu i fizikalni pregled potrebno je napraviti ultrazvuk. Ultrazvuk je najpouzdaniji dijagnostički postupak za razlikovanje apscesa od celulitisa, za dijagnosticiranje limfadenitisa te za identificiranje unutarnjeg jugularnog tromboflebitisa u infrahioidnom dijelu vrata. Osim ultrazvuka potrebno je napraviti kulturu grla, krvne pretrage i biopsiju te rendgen ili CT. MR se koristi samo u određenim indikacijama. [20]

Vrat je područje tijela koje povezuje glavu s trupom i obiluje raznolikim mišićima i krvnim žilama od vitalne važnosti. Jedan od najuočljivijih mišića vrata je mSCM, dok je *musculus digastricus* važan mišić prilikom pregleda regije I. Najčešće patologije mišića vrata su, osim miogelozna, hematomi i apscesi. Ultrazvukom redovito ispituje se karotidnu arteriju i njezino račvište, pri čemu možemo također uočiti druge krvne žile poput jugularne vene i arterije facialis (lat. *arteria facialis*). Ultrazvuk može biti koristan alat u procjeni vratne cirkulacije krvi u organima i tkivima (gdje je korisno učiniti Doppler), lociranju i prepoznavanju stenoza te otkrivanju abnormalnosti poput plaka ili embolija. Osim toga, pomoću ultrazvuka možemo planirati učinkovito liječenje takvih stanja. Također, omogućuje nam procjenu prikladnosti pacijenta za postupke poput angioplastike, te pruža informacije o uspješnosti zahvata vezanih uz presađivanje ili premosnicu

krvnih žila. Također, možemo identificirati dilatirane vene ili aneurizme arterije, što pomaže u ranoj dijagnozi i sprječavanju ozbiljnih komplikacija. Detaljna analiza krvožilja nije tema ovoga rada.

10. RASPRAVA

Ultrazvuk (UZ) je dijagnostička tehnika koja koristi zvučne valove visoke frekvencije kako bi stvorila slike unutar tijela. U odnosu na CT (računalnu tomografiju), MR (magnetsku rezonancu) i SPECT CT (pozitronsku emisijsku tomografiju), UZ se često primjenjuje u dijagnostici patologije vrata, zbog neinvazivnosti, neškodljivosti (ne koristi ionizirajuće zračenje) i ekonomičnosti, te stoga dostupnosti u ambulantnom radu i van velikih centara. Za razliku od ultrazvuka, CT koristi rendgenske zrake koje mogu biti štetne, osobito pri čestom ponavljanju pregleda. CT je znatno skuplji te takve uređaje imaju samo veći centri, a ne ambulante primarne zaštite. Stoga je ultrazvuk metoda kojom bi trebali vladati svi liječnici primarne zaštite jer im može znatno olakšati dijagnostiku ukoliko raspolažu uređajem u svojoj ambulanti. Time se može izbjeći dodatno slanje pacijenta u veće centre, što rasterećuje zdravstveni sustav, te je pogotovo veliko olakšanje za pacijenta, kojeg se može u ambulanti obraditi. UZ je vrlo koristan za vizualizaciju mekih tkiva i organa u vratu, kao što su štitnjača, limfni čvorovi, krvne žile i žlijezde slinovnice. Ukoliko nam UZ nije dovoljan, CT može pružiti detaljnije podatke vratnim strukturama, te je pogotovo koristan za evaluaciju proširenosti tumora, pogotovo sijela koja su nam teško dostupna. Služi nam i za odnos tumorozne mase i/ili metastaze prema okolnim strukturama poglavito vaskularnim i nervnim što je važno preoperacijskoj pripremi takvih pacijenata. Ukoliko je potrebno može se učiniti i SPECT CT koji kombinira SPECT i CT snimke kako bi pružio informacije o funkcionalnosti i anatomiji vrata. Pogotova je korisna u praćenju onkoloških pacijenata i detekciji eventualnih udaljenih metastaza ili recidiva. MR je izuzetno koristan za dobivanje detaljnih slika

mekih tkiva vrata, uključujući mišiće, zglobove, živce i diskove kralježnice. MR može otkriti patologije koje su teže vidljive na CT ili UZ snimkama.

Zaključno, u usporedbi s CT, SPECT CT i MR, UZ je obično prva metoda koja se koristi u dijagnostici patologija vrata, no CT, SPECT CT i MR mogu pružiti dodatne informacije o anatomiji, funkcionalnosti i različitim patološkim stanjima vrata, čineći ih korisnim dodatnim alatima u određenim slučajevima.

Svaki ultrazvučni pregleda vrata mora biti sistematičan. Mora obuhvatiti pregled štitne žlijezde, limfatika vrata, žlijezda slinovnica, potkožja, mišićja i vakularnih struktura.

Kod pregleda **štitnjače** mjeri se njezin volumen, veličina režnjeva, eventualno njeno retrosternalno poniranje te opisuju sve promjene njenog parenhima. Najčešće se pri rutinskim pregledima vrata nađu u štitnjači sitne ciste i hipoehogeni areali, u asimptomatskih pacijenata. Najkarakterističniji dijagnostički znak cističnih koloidnih čvorova na ultrazvuku su prisutnost cističnih formacija s tankim stijenkama i artefaktima “repa kometa” (predstavlja suspendirane agregate koloida), dok je sadržaj ciste anehogen (s “enhancement” artefaktima). Ciste mogu biti višestruke i obostrane, te variraju u veličini od nekoliko milimetara do 4 centimetra. Ako je prethodno došlo do krvarenja u cistu, karakteristične su ciste s debelim stijenkama koje mogu sadržavati krhotine, pregrade unutar ciste te prisutnost artefakata “repa kometa”. Ako ciste nastaju unutar hiperplastičnog čvora vidi se dobro definirani, izoehogeni/hipoehogeni, ovalni čvrsti čvor u kojem se nalaze i cistični prostori različitih veličina (s koloidnim agregatima). Koloidna cista tankih stijenki ne pokazuje vaskularnost. S druge strane, kada se prikazuje koloidna cista koja nastaje iz čvora, može se primijetiti vaskularnost u čvrstoj komponenti. [21]

Osnovne ultrazvučne značajke hemoragijske ciste štitnjače uključuju dobro definirana cista jasne kapsule koji sadrži krvne produkte različite starosti, slojeve, ehogenim ostacima, razinama tekućine te septumima. Najčešće se nalazi u donjim polovima režnjevima, s veličinom obično između 2-5 cm. Unutarnji sadržaj hemoragijske ciste štitnjače ne pokazuje prisutnost vaskularizacije prema ultrazvučnom nalazu. FNA pod vodstvom ultrazvuka obično pokazuje prisutnost krvi. Diferencijalna dijagnoza za hemoragijsku cistu štitnjače uključuje koloidnu cistu s ehogenim žarištima i artefaktima repa kometa, adenomatozni čvor s vaskularnim halom i glatkim rubom, cistični diferencirani karcinom štitnjače s vaskularnom čvrstom komponentom i točkastom kalcifikacijom te akutni gnojni tiroiditis s septičnim procesom, apscesom i povećanom vaskularizacijom. [22]

Ultrazvučni izgled Hashimotovog tireoiditisa može varirati ovisno o fazi bolesti. Tipični ultrazvučni nalaz u Hashimotovom tireoiditisu obuhvaća difuzno povećanu štitnjaču s umjerenom hipoehogenošću, lobuliranim konturama, heterogenim uzorkom i prisutnost finih, ehogenih fibroznih pruga unutar štitnjače. Vaskularizacija štitnjače također može varirati ovisno o stadiju i vrsti zahvaćenosti. U akutnom žarišnom Hashimotovom tireoiditisu, primjećuje se pojava diskretnih čvorova slične učestalosti s pozadinom difuznog Hashimoto tireoiditisa ili normalnog tkiva štitnjače. Ti čvorovi koji se pojavljuju s difuznim Hashimotovim tireoiditisom obično su pojedinačni, tvrdi, bez kalcifikacija, hiperehogeni i s aureolom, te pacijenti rijetko imaju hipotireozu (10%), dok čvorovi koji nisu povezani s difuznim Hashimotovim tireoiditisom mogu imati cistične promjene i kalcifikate nalik ljusci jajeta. Vaskularizacija čvorova u Hashimotovom tireoiditisu može podsjećati na vaskularizaciju i benignih i zloćudnih čvorova štitnjače. [23] U akutnom difuznom Hashimotovom tireoiditisu, primjećuje se difuzna hipoehogenost štitnjače koja može imati lobulirane konture. Mogu se vidjeti nejasna, hipoehogena mrljasta područja koja su

odvojena ehogenim fibroznim septama. Također se mogu pojaviti višestruki mali hipoehogeni čvorovi (~2-6 mm) koji stvaraju uzorak mikronodula na ultrazvuku, što je rezultat infiltracije limfocita i prisutnosti fibroznih pregrada u cijeloj štitnjači. Vaskularnost tkiva štitnjače može varirati od smanjene do povećane. Povećana vaskularnost uzrokovana je djelovanjem povećane razine hormona koji stimulira štitnjaču (TSH), ali se smanjuje kada razina TSH vraća na normalnu. Važno je napomenuti da vaskularnost kod Hashimotovog tireoiditisa nikada nije tako izražena kao kod Gravesove bolesti, a brzine protoka krvi su unutar normalnih granica. [23] U kroničnom Hashimotovom tireoiditisu, ultrazvuk otkriva povećanu, hipoehogenu, mikronodularnu žlijezdu s lobuliranim konturama. Također se mogu primijetiti difuzni, hipoehogeni odjeci u tkivu štitnjače koji daju karakterističan izgled "štitnjače poput duha". Ove promjene mogu biti prisutne s ili bez prisutnosti ehogenih fibroznih septuma. U atrofičnom/završnom stadiju Hashimotovog tireoiditisa, štitnjača se ultrazvučno prikazuje kao smanjena, hipoehogena i heterogena parenhima. Također, na Doppleru se opaža hipovaskularnost u toj regiji. [23] Pored ultrazvučnog pregleda štitnjače, često se primjećuje prisutnost povećanih limfnih čvorova u predtrhealnoj/paratrhealnoj regiji, dok su čvorovi u lateralnom području rjeđe zastupljeni. [24] Osim toga, ne-Hodgkinov limfom štitnjače i prethodni Hashimotov tireoiditis snažno su povezani, te zbog svoje sličnosti u prezentaciji (hipoehogenost parenhima štitnjače, može biti fokalna ili difuzna, prisutnost adenopatije) potrebno ih je razlučiti. Ultrazvučni nalaz ne-Hodgkinovog limfoma štitnjače razlikuje se od Hashimotovog tireoiditisa po nekoliko karakteristika. Naime, ne-Hodgkinov limfom štitnjače može se širiti izvan granica same štitnjače, rijetko pokazuje prisutnost kalcifikacija te može imati hipovaskularne ili kaotične krvne žile unutar čvorova. Naravno da pomaže i anamneza, klinički i ostali laboratorijski nalazi i parametric, a otežane diferencijalne dijagnoze dodatne podatke pružiti će nam FNA. [23]

Ultrazvuk nije rutinski potreban u praćenju bolesnika s Gravesovom bolešću, ali se može koristiti za procjenu odgovora na terapiju, volumena štitnjače kod pacijenata koji se odluče za terapiju radioaktivnim jodom i isključivanje drugih uzroka tireoiditisa ako je potrebno. U usporedbi s tipičnim ultrazvučnim nalazom u Hashimotovom tireoiditisu, glavna obilježja Gravesove bolesti uključuju blago do umjereno difuzno povećanje štitnjače, zaobljene konture, heterogeni uzorak odjeka, izrazito povećanu vaskularnost („thyroid inferno“) i prisutnost "mrljastog" uzorka odjeka. Također, u Gravesovoj bolesti se može primijetiti turbulentan protok s arterijsko-venskim šantovima, dok se u Hashimotovom tireoiditisu mogu vidjeti fine, ehogene fibrozne pruge unutar štitnjače. Zabilježeno je da postojana hipoehogenost parenhima nakon završetka medicinskog liječenja povećava vjerojatnost ponovnog pojavljivanja hipertireoze. Povećana vaskularnost parenhima nema korelaciju s funkcijom štitnjače i samo je rezultat upalnog procesa. [25]

U akutnoj fazi de Quervainovog tireoiditisa, ultrazvučni nalaz obično pokazuje prisutnost hipoehogenog nodularnog područja u subkapsularnoj regiji štitnjače, koje su slabo definirane. Okolni parenhim štitnjače može biti normalan ili heterogen s hipoehogenim uzorkom. Na Doppler ultrazvuku, zahvaćeno nodularno područje obično pokazuje avaskularnost ili hipovaskularnost. Također se može primijetiti osjetljivost štitnjače na pritisak sonde. Upalni limfni čvorovi često se vide u središnjem odjeljku ili donjem unutarnjem jugularnom lancu. U subakutnoj fazi, primjećuje se progresivno povećanje štitnjače koje može zahvatiti cijeli režanj ili čak cijelu žlijezdu. Parenhim štitnjače ostaje hipovaskularan i pokazuje difuzan, mrljast ili konfluentan, slabo definiran hipoehogeni uzorak odjeka. Osjetljivost na pritisak sonde može i dalje postojati. Također se mogu primijetiti naglašeni reaktivni limfatici u drenažnom području. U fazi oporavka, štitnjača se vraća u normalan izgled, iako se ponekad može primijetiti atrofija žlijezde ili preostali čvor, te povećani protok krvi u zahvaćenim područjima. [26]

U dijagnostici Riedelovog tiroiditisa, na ultrazvuku se obično primjećuje difuznu, hipoehogenu, ponekad homogenu, hipovaskularnu masu, koja “napada” susjedne strukture. CT se koristi za procjenu proširenosti mase (obično se prikazuje povećana, heterogena štitnjača s nižom ili normalnom gustoćom), a koristan je i u evaluaciju drugih područja fibroze. [27]

Kod sumnje na gušavost osim ultrazvuka se mora izmjeriti TSH kako bi se procijenio status štitnjače pacijenta. Dodatno se mogu dobiti rezultati slobodnog T4, ukupnog T3, antitijela na tireoglobulin i tireperoksidazu radi dodatne evaluacije. Ultrazvučnim pregledom procjenjujemo veličinu štitnjače, prisutnost čvorova, opseg povećanja štitnjače, odnos s okolnim strukturama te otkrivanje eventualnih sumnjivih čvorova. Kod multinodoznih struma najčešće se isoehogeni do hipoehogeni nodusi, a iako nemaju kapsulu, čvorovi su jasno definirani i okruženi aureolom koja može sadržavati konglomerat nodula. Ova aureola sastoji se od krvnih žila i pritiskane štitnjače, a rezultat su izmjena epizoda hiperplazije i involucije koje zajedno proizvode nepravilnije povećanje štitnjače. Kalcifikacije su prisutne u manjem postotku čvorova (15-25%) i mogu imati različite karakteristike, poput krivolinijskog ili dismorfnog izgleda. Također može biti prisutan znak “repa komete”, koji se očituje kao višestruka, sićušna, ehogena žarišta. Ovaj znak predstavljaju suspendirane agregate koloida. [28] [29] Suspekti su nodusi u kojima se ultrazvučnim pregledom nađe hipoehogenost, mikrokalcifikacije, nepravilnost rubova, veća visinu u odnosu na širinu, izbočenje izvan ovojnice čvora i veličina veća od 1 cm. U takvim slučajevima opravdana je biopsija tankom iglom. Ako citološki nalaz ukazuje na prisutnost malignih stanica, potrebno je detaljno pregledati limfatike vrata radi procjene proširenosti bolesti te planirati operativni zahvata. [12]

Osim multinodoznih struma, raznih tiroiditisa, te slučajno nađenih sitnih cista i hipoehogenih areala, ultrazvuk je glavna metoda u dijagnostici raznih benignih i malignih tumora štitnjače.

Adenom štitnjače se ultrazvučno prikazuje kao čvrsta i homogena struktura, a često se uočava dobro definirana hipoehogena aureola koja je posljedica komprimiranog tkiva štitnjače i/ili fibrozne kapsule. Također, ultrazvuk može otkriti izoehogen ili hiperehogen čvor u odnosu na susjedno tkivo, dok su kalcifikacije i cistične promjene rijetke. Diferencijacija između folikularnog adenoma i folikularnog karcinoma često zahtijeva dodatne dijagnostičke postupke poput FNA ili biopsije. U slučaju da su ultrazvukom otkrivene nejasne granice, hipoehogena komponenta, debela nepravilna kapsula, invazija izvan kapsule štitnjače ili prisutnost metastaza te vaskularna tromboza, nalaz je suspektan na maligni folikularni nodul. Dodatne podatke u razlikovanju benignih od malignih nodusa daje nam vaskularni uzorak. Tipični vaskularni uzorak benignih nodusa uključuje perinodularnu vaskularnost veću od intranodularne, dok se krvne žile obično šire iz periferije prema središtu lezije („izgled žbica“). Odsutnost unutarnjeg protoka ili pretežno periferni protok obično ukazuju na nisku vjerojatnost malignosti folikularnog nodula štitnjače, dok prevladavajući unutarnji protok često je povezan s malignim promjenama. Naravno da nam definitivnu dijagnozu daje FNA. [30]

Ultrazvučne značajke folikularnog karcinoma (FTC) nisu dovoljne za razlikovanje od benignih folikularnih adenoma. U većini slučajeva FTC se razvija iz već postojećeg adenoma. Sumnjive značajke za folikularni karcinom uključuju, kao što je gore rečeno, nejasno definiran čvrsti tumor s hipoehogenom i heterogenom arhitekturom, debelih nepravilnih rubova, prisutnost kapsularne invazije i ekstratiroidne invazije u okolne strukture. Color Doppler prikazuje profuznu i kaotičnu vaskularnost unutar čvorova. Metastatska bolest često se javlja u kostima, plućima i rjeđe u limfnim čvorovima. U slučaju sumnje na uznapredovalu bolest, kao što je lokalno invazivni primarni tumor ili zahvaćenost velikih limfnih čvorova, preporučuje se dodatak kontrastne CT ili MR uz ultrazvuk. [31]

Ultrazvučne naznake papilarnog karcinoma štitnjače (PTC) ukazuju da su većina tumora solidna (70%), hipoehogena (77-90%) i često sadrže točkaste mikrokalcifikacije sa zasjenjenjem. Tumor se obično širi duž limfnog sustava u štitnjači i regionalnim čvorovima, a veliki tumori mogu zahvatiti okolne strukture kao što su infrahioidni mišići, jednjak, dušnik, rekurentni laringealni živac i žile vrata. Color Doppler prikazuje kaotičnu vaskularizaciju unutar tumora i prisutnost cističnih promjena. Metastaze limfnih čvorova iz papilarnog karcinoma obično su hiperehogene, a mogu se javiti i točkaste mikrokalcifikacije i cistična nekroza. Metastaze su najčešće distribuirane pre/paratrahealno, prelaringealno, te uz duž jugularnog lanca, ali mogu biti duboko cervikalno, retrofaringealno i mediјastinalno, te je za njihovu detekciju potrebna dodatna obrada. [31]

Za medularnog karcinoma štitnjače (MTC) interesantno je da se literaturnim navodima najčešće locira u u lateralnoj gornjoj 1/3 žlijezde, te često može biti multifokalan. Ultrazvučni nalazi MTC-a obično pokazuje obično čvrstu hipoehogenu i solidnu tumoroznu formaciju u štitnjači, a rubovi mogu biti dobro definirani, no češće su infiltrativne granice. Tumor može sadržavati ehogena žarišta koja predstavljaju taloženje amiloida i kalcifikaciju. Metastaze u limfnim čvorovima iz MTC-a često se nalaze duž srednjeg i donjeg unutarnjeg jugularnog lanca (regije III i IV), u gornjem mediјastinumu i regiji VI, pri čemu su limfni čvorovi pretežno hipoehogeni s mogućom kalcifikacijom. Color Doppler se preporučuje za prikaz intratumorskih i intranodalnih krvnih žila. Ultrazvuk je idealan početni alat za procjenu čvorova štitnjače u kombinaciji s vođenom tankom iglom aspiracijskom citologijom (FNA) kako bi se postavila dijagnoza. [32]

Osnovne značajke anaplastičnog karcinoma štitnjače uključuju invazivnu, hipoehogenu masu štitnjače s mogućom žarišnom kalcifikacijom i nekrozom, posebno kod starijih pacijentica, te prisutnost regionalnih nodalnih ili udaljenih metastaza. Morfološki, primarni tumor anaplastičnog

karcinoma je velika infiltrirajuća masa štitnjače, dok kod anaplasičnog karcinoma nastalog transformacijom multinodozne guše (MNG) dolazi do difuzne i heterogene tiromegalije s infiltrirajućim rubovima. Ultrazvučni nalazi anaplasičnog karcinoma štitnjače obuhvaćaju loše definiranu, hipoehogenu masu koja difuzno zahvaća cijeli režanj ili žlijezdu, često na pozadini multinodozne guše ili diferenciranih karcinoma štitnjače. Nalazi mogu uključivati nekrozu (78%) i gustu amorfnu kalcifikaciju koja odražava prisutnost multinodozne guše. Tumor može pokazivati ekstrakapsularno širenje s infiltracijom dušnika, jednjaka, peritiroidnih mekih tkiva i živaca. Može uzrokovati trombu u unutarnjoj jugularnoj veni i karotidnoj arteriji te može doći do širenja i okluzije krvnih žila. U 80% pacijenata javljaju se regionalne nodalne ili udaljene metastaze, pri čemu su čvorovi hipoehogeni i često nekrotični. Color Doppler pokazuje istaknute, male i intratumoralne žile, pri čemu nekrotični tumor može biti avaskularan ili hipovaskularan, dok se abnormalna vaskularizacija može primijetiti unutar metastatskih čvorova. Vaskularizacija u trombu u krvnim žilama može ukazivati na trombu tumorskih stanica. Međutim, ultrazvuk ne može precizno procijeniti infiltraciju u dušnik, grkljan, susjedna meka tkiva i širenje u medijastinum. U tim slučajevima obično je potrebna kontrastno pojačan CT, po potrebi i daljnja slikovna obrada (MR, SPECT CT). [33]

Osim tumoroznih tvorbi, tiroiditisa, i raznih cista, ultrazvuk nam može pomoći u dijagnostici raznih razvojnih anomalija štitnjače.

Tako se ultrazvukom se može otkriti postojanje tireoglosalnog kanala, osobito kod dječje populacije, koji se pokazuje poput dobro definirane strukture s anehogenim do hipoehogenim karakteristikama, bez kalcifikata, te može sadržavati krhotine. Također možemo otkriti medijalne ciste vrata. Ako se u cisti primijeti prisutnost unutarnje visoke atenuacije, krhotine, zadebljanje zida (ili slabo definiranih zidova) i septacija, a color Doppler pokazuje prokrvljenost zidova i septi,

to može ukazivati na prethodnu infekciju i/ili krvarenje. Uzdužni snimci jasno prikazuju odnos ciste tireoglosalnog kanala prema hioidnoj kosti. S druge strane, poprečni snimci omogućuju identifikaciju ciste koja je smještena unutar mišića, bilo koje preepiglotečne komponente te prisutnost normalnog tkiva štitnjače. [10] U diferencijalnoj dijagnozi ciste tireoglosalnog kanala od lingvalne/sublingvalne štitnjače, ako ne možemo indetificirati normalno tkivo štitnjače ultrazvukom, najpouzdanija metoda je scintigrafija jer ciste tireoglosalnog kanala ne mogu biti obilježene putem scintigrafije za razliku od tkiva štitnjače. Dermoidne i epidermoidne ciste mogu nalikovat na ciste tireoglosalnog kanala, ali za razliku od ciste tireoglosalnog kanala nisu povezane s jezičnom kosti, te su tankih stjenki. U slučaju da je struktura ugrađena u infrahioidne mišiće ne možemo sa sigurnošću isključiti absces i maligni nekrotični čvor Delfijskog lanca, koji se mogu diferencirati samo FNA-om. Unatoč tome što epidermoidne i dermoidne ciste mogu biti homogene poput tkiva štitnjače, te su dobro definiranih stijenki i medijano pozicionirane na dnu usne šupljine, razlikujemo ih od lingvalne ektopične štitnjače po svojoj hipoehogenosti, te su često heterogene. TSH (tiroidni stimulirajući hormon), T3, ukupni T4, slobodni T4 i tireoglobulin se rutinski koriste u probiru i dijagnostici ektopične štitnjače. Većina slučajeva će pokazati znakove hipotireoze, dok će neki pacijenti imati normalne razine hormona. [11] U slučaju jake infekcije mogu se pojaviti fistule, koje se najčešće formiraju vanjskom rupturom ciste ili kao recidiv nakon resekcije, dok su kongenitalne fistule u novorođenčadi povezane s potpunom perzistencijom tireoglosalnog kanala nakon rođenja. U manje od 1% pacijenata javlja se karcinom ciste tireoglosalnog kanala, obično se javlja kod bolesnika starijih od 40 godina. Uobičajena opažanja na ultrazvuku malign alterirane ciste tireoglosalnog kanala obuhvaćaju nodularni zid ciste i prisutnost kalcifikacija (kao jedan indikatora maligniteta) unutar nje. Nakon inicijalnog ultrazvuka tireoglosalnog kanala, ukoliko nam nalaz budi sumnju na neku od ovih patologija potrebno je napraviti FNA, te je poželjno

proširiti slikovne pretrage (CT, MR ili SPECT CT), koji daje bolji uvid u bolji odnos kanala prema okolnim strukturama. [34]

Kao što je rečeno u uvodu, u sklopu sistematičnog pregleda vrata poslje analize štitnjače slijedi detaljna analiza **limfatika vrata** po regijama. U dijagnostici limfadenopatija vrata ultrazvučna dijagnostika slijedi nakon anamneze, fizikalnog pregleda, laboratorijskih testova, te ovosnoo parametrima upale bakterijske kulture. Osnovne značajke reaktivnih limfnih čvorova u vratu uključuju normalne ili blago povećane čvorove na poznatim anatomskim mjestima. Čvorovi se mogu nalaziti na različitim mjestima na vratu, uključujući submentalne, submandibularne, unutarnje jugularne, retrofaringealne, spinalne pomoćne, čvorove prednjeg odjeljka i gornje medijastinalne čvorove. Veličina čvorova može varirati, ali obično su $\leq 1,5$ cm kod odraslih osoba, dok reaktivni čvorovi kod djece mogu biti ≥ 2 cm. Oblik čvorova je obično ovalan, osim submandibularnih čvorova koji su obično okrugli. Ultrazvučni nalazi reaktivno povećanih limfnih čvorova prikazuju hipoehogeni korteks s mogućom kortikalnom hipertrofijom, te očuvanu hilarnu arhitekturu koja ide u prilog benignog uvećanja limfatika. Hilus je intranodalaran, hiperhogen i kontinuirani s mekim tkivima oko limfnog čvora. Uz pomoć Color Dopplera moguće je prikazati hilarnu vaskularnost čvorova. Dakle ultrazvuk limfnih čvorova spada u početnu procjenu povećanih limfatika, što je pogotovo korisno kao neinvazivna metoda kod djece. Ultrazvuk je koristan u razlikovanju reaktivnih čvorova od apscediranih čvorova te u razlikovanju celulitisa od apscesa. Ograničenja ultrazvuka su u procjeni određenih vratnih limfnih čvorova poput retrofaringealnih i gornjih medijastinalnih čvorova, te čvorova u prednjem dijelu vrata zbog zasjenjenja ili artefakata uzrokovanih trahealnim prstenovima i zrakom u dušniku. U tim situacijama, računalna tomografija (CT) i magnetska rezonancija (MR) su preferirane metode. [35]

O specifičnim upala, koje su znatno rjeđe, diskutira se pri kraju ovoga poglavlja (granulomatozne upale).

Osim reaktivnih limfadenopatija koje su zasigurno najčešće, ultrazvuk je vrlo korisna metoda i u dijagnostici drugih etiologija uvećanja vratnih limfnih čvorova. To se prvenstveno odnosi na limfno proliferativne bolesti i metastatske procese.

Limfomi su podijeljeni u dvije glavne kategorije, ne-Hodgkinov limfom i Hodgkinov limfom. Nodalni tip ne-Hodgkinovog limfoma nije moguće razlikovati od nodalnog Hodgkinovog limfoma samo na temelju ultrazvučnog prikaza čvorova. Ako se sumnja na limfom na ultrazvuku, može se izvesti citološka punkcija finom iglom, a po potrebi core biopsija. Ne-Hodgkinov limfom je najčešći oblik limfoma. Čvorovi se obično javljaju na uobičajenim mjestima kao što su jugularni lanac (regija II, III i IV) i regija V, ali mogu se pojaviti i na neuobičajenim mjestima poput retrofaringealnog prostora, submandibularnog prostora i okcipitalnog područja. Također, može se pojaviti kao jedan dominantni nenekrotični čvor s nekoliko manjih okolnih čvorova. Čvorovi obično imaju okrugli oblik s oštrim rubovima zbog taloženja tumora u njima. Čvorovi su obično solidni, hipoehogeni, bez hilusa (pseudocistične strukture). Neoštri rubovi (ekstrakapsularno širenje) i cistična nekroza obično sugeriraju agresivniji tip bolesti. Kada se koriste noviji ultrazvučni uređaji visoke razlučivosti ponekad se može primjetiti retikularni uzorak čvora. Ultrazvuk je idealan početni način snimanja za procjenu čvorova ispod kuta mandibule, te onih lako dostupnim sondi, dok su za regije koje su ovom metodom teže dostupni potrebne dodatne slikovne obrade. Također se preporučuje CECT ili SPECT CT radi određivanja proširenosti bolesti. [36]

Osim limfoproliferativnih bolesti ultrazvuk je prva metoda i u procjeni postojanja metastaza tumorskih procesa koji se dreniraju u limfne čvorove vrata. Ultrazvučna procjena vratnih limfatika

je korisna ne samo u detekciji metastatskog širenja bolesti kod bolesnika s dijagnosticiranim tumorom koji se drenira u područje glave i vrata, već i za praćenje odgovora bolesnika na terapiju. Širenje tumora na limfne čvorove može biti važan dijagnostički pokazatelj i pomoć u određivanju stadija bolesti. U slučaju raka orofarinksa, hipofarinksa i grkljana, postoji tendencija metastaziranja uz jugularni lanac limfatika, duboki cervikalne limfne čvorova i prelaringealni/Delfijski lanac limfnih čvorova. Slično tome, kod karcinoma usne šupljine, valja dobro pregledati submandibularni lanac i gornji duboki cervikalni lanac koji su najčešće zahvaćeni metastazama. Kod nazofaringealnog karcinoma, gornji duboki cervikalni lanac i lanac uz kralježnicu su često mjesta metastaza. U slučaju papilarnog karcinoma štitnjače, duboki cervikalni lanac, pretrahealni i paratrahealni limfni čvorovi mogu biti uključeni u širenje tumora. Za tumore izvan glave i vrata važni limfni čvorovi uključuju poprečni cervikalni lanac i lanac uz kralježnicu. Virchowljev čvor je limfni čvor u lijevoj supraklavikularnoj jami i zadnja barijera prije širenja metastatskih stanica iz abdominalne limfe u *ductus thoracicus*. Uvećan Virchowljev čvor često ukazuje na maligni karcinom trbušne šupljine, najčešće želuca. Određivanje stadija malignog tumora ovisi o broju, veličini i prisutnosti metastaza u limfnim čvorovima. Maligni limfni čvorovi obično imaju okrugli oblik, dok su normalni ili reaktivni čvorovi često ovalni. Važno je napomenuti da postoje iznimke, posebno kada su u pitanju normalni submandibularni i parotidni čvorovi koji obično imaju okrugli oblik. Diferencijalna dijagnoza uključuje infekcije, limfome, karcinom dojke i druge intraabdominalne malignome. Iako je prisutnost okruglog oblika može ukazivati na veću vjerojatnost maligniteta, dijagnoza limfnih čvorova se ne može postaviti samo na temelju oblika, već se moraju uzeti u obzir i drugi klinički i patološki faktori. Maligni limfni čvorovi obično nemaju hilus. Međutim, limfni čvorovi koji su metastazirali u ranoj fazi još uvijek mogu zadržati hiperehogeni hilus prije nego što se medularni sinusi potpuno poremeti. Stoga,

prisutnost hiperehogenog hilusa ne bi trebala biti jedini kriterij za procjenu benignosti limfnog čvora. Ultrazvuk visoke rezolucije obično pokazuje da su metastatski limfni čvorovi hipoehogeni. Međutim, važno je napomenuti da su metastatski čvorovi iz papilarnog karcinoma štitnjače često iznimka, jer su obično hiperehogeni. Ultrazvukom malignih limfnih čvorova također se može prepoznati kalcifikacije (PTC, MTC) i nekroza. Nijedan ultrazvučni kriterij ne može pouzdano razlikovati benigni od malignog limfnog čvora. Kada se identificira sumnjivi čvor na ultrazvuku, sljedeći korak je obično izvođenje FNA kako bi se potvrdila priroda čvora. Raspodjela metastatskih čvorova kod bolesnika kod kojih nije poznato mjesto primarnog tumora može pružiti korisne smjernice za identifikaciju primarnog tumora. Skvamozni karcinomi čine većinu primarnih tumora, odnosno 60-80% svih slučajeva, dok oko 10% tumora vrata nepoznatog primarnog podrijetla može biti povezano s karcinomima štitne žlijezde, a preostali slučajevi obuhvaćaju adenokarcinome, slabodiferencirane karcinome i druge rijetke tumore. [37]

Kao što je ranije navedeno za kraj rasprave ostavljene su s obzirom na njihovu rijetnost specifične upale koje mogu zahvatiti vratne limfatike. Cervikalni čvorovi su najčešće mjesto izvanplućne tuberkuloze. Najčešće su lokalizirani unilateralno u regiji V. Ultrazvučni nalazi tuberkuloznog adenitisa obično pokazuju višestruke hipoehogene, okrugle čvorove. Ti čvorovi mogu sadržavati intranodalnu cističnu ili kazeoznu nekrozu, što rezultira stražnjim pojačanjem. Zahvaćeni čvorovi mogu biti spojeni bez normalnih mekih tkiva između njih, a u susjedstvu upaljenog čvora može se primijetiti edem mekog tkiva zbog širenja upale. Kalcifikacija čvorova obično se ne vidi u akutnoj bolesti, ali može biti prisutna nakon liječenja ili kod recidiva bolesti. Preporučuje se ultrazvučno snimanje kao najbolji alat za identifikaciju abnormalnih čvorova, te FNA za potvrdu, a po potrebi biopsija. Također se preporučuje CECT ili MR radi određivanja proširenosti bolesti. [38]

Sarkoidoza na vratu najčešće je lokalizirana na limfnim čvorovima, te nešto manje učestalosti zahvaća usnu šupljinu i mišićno-koštani sustav, dok veoma rijetko zahvaća slinovnice, štitnjaču i krvne žile. Slično tuberkuloznom adenitisu, sarkoidoza najčešće zahvaća regiju V, ali obično se javlja bilateralno. Ultrazvučni rezultati sarkoidoze obično pokazuju prisutnost višestrukih čvorova smanjene ehogenosti koji su homogeni i imaju oštre rubove. Ovi čvorovi obično nemaju hiluse, kao ni kalcifikacije. [39] Dijagnoza sarkoidoze se postavlja na temelju kliničkih i radioloških nalaza, potkrijepljenih histološkim dokazom nekazeoznih granuloma epiteloidnih stanica u organima. Biopsija je preporučena za sve pacijente osim onih s Lofgrenovim sindromom. Dijagnoza se ne smije temeljiti samo na histološkim nalazima, te se moraju isključiti druge važne diferencijalne dijagnoze granulomatoznih bolesti poput Crohnove bolesti, toksoplazmoze, limfoma i vaskulitisa. Ultrazvuk je najisplativija metoda za početnu dijagnozu supkutane sarkoidoze. CT pretrage vrata s kontrastom je korisna za procjenu stanja žlijezda slinovnica, digestivnog trakta i cervikalnih limfnih čvorova. Nuklearne medicinske studije poput scintigrafije također su korisne za dijagnostiku sarkoidoze glave i vrata, posebno u kombinaciji s vizualizacijom drugih područja tijela. [40]

Nakon pregleda limfatika ultrazvučnom sondom detaljno pregledavamo velike **žlijezde slinovnice**.

Akutni sialadenitis je upala žlijezda slinovnica koja se manifestira karakterističnim kliničkim simptomima. Ako je potrebno daljnje ispitivanje, ultrazvuk može otkriti karakteristične promjene. Akutni sialadenitis se obično prikazuje kao difuzno povećanje cijele zahvaćene žlijezde na ultrazvuku, s jasnim razlikovanjem organa od susjednih struktura. Parenhim žlijezde izgleda povećan, manje strukturiran, heterogen i hipoehogen. Ovaj nalaz može biti rezultat nakupljanja tekućine unutar žlijezde, povezanog s infekcijom ili upalom. Ponekad se uočavaju ograničene,

hipoehogene lezije, što su reaktivni limfni čvorovi žlijezda. Važno je napomenuti submandibularna žlijezda obično nema opisanih limfnih čvorova. Ukoliko upala prelazi u kronični oblik, funkcionalno oštećenje može uzrokovati smanjenje veličine žlijezde i hiperehogenost parenhima. Samo ultrazvuk nije dovoljan za utvrđivanje uzroka parenhimskih promjena, bilo da su bakterijskog ili virusnog podrijetla. Gnojni sadržaj u žlijezdi često može biti vidljiv na ultrazvuku kod supurativnog sialadenitisa, što ukazuje na opstruktivni uzrok. Međutim, može se pojaviti i bez ikakve opstrukcije u slučajevima dehidracije. [41]

Sialolitijaza predstavlja većinu slučajeva opstruktivnog sialadenitisa, čineći 60-85% tih slučajeva. Ova stanja su povezana s upalima slinovnica, a pogođeni su parenhim i kanalni sustav. Ultrazvuk se smatra glavnim dijagnostičkim alatom za otkrivanje sialolitijaze u odraslih i djece. Na ultrazvuku, zahvaćene žlijezde pokazuju povećanje veličine s hipoehogenim parenhimom. Sialolitijaze se prepoznaju kao svijetli, hiperehogeni refleksi s jasnim distalnim zasjenjenjem. Kanali žlijezda često su prošireni, što je neizravan znak prisutnosti sialolitijaze. Kamenci mogu biti različitih veličina, a UZ može otkriti kamence veličine od 3-4 mm, pa čak i do 1 do 2 mm, uz uvjet da zapažanje može ovisiti o konzistenciji kamenaca (kalcificirane kamence lakše je vizualizirati) i kvaliteti ultrazvučnog aparata. Ultrazvuk pruža vrijedne informacije prije, tijekom i nakon terapije sialolitijaze. Osjetljivost ultrazvuka za otkrivanje sialolitijaze iznosi 70-95%. U situacijama gdje diferencijalna dijagnoza predstavlja izazov, kombinacija ultrazvuka s CT skeniranjem može dodatno poboljšati dijagnostiku ili endoskopijom (sialendoskopijom). [41]

Tumori žlijezda slinovnica predstavljaju rijetke neoplazme glave i vrata, te se histološki sastoje od vrlo heterogene skupine tumora. Najučestaliji benigni tumori žlijezda slinovnica su pleomorfni adenom i Warthinov tumor. Najčešći ultrazvučni prikazi pleomorfnog adenoma uključuju dobro definirani, lobulirani, hipoehogeni i homogeni nodus sa stražnjim zvučnim pojačanjem. Većinom

se nalazi u površinskom dijelu parotidne žlijezde, no može se pojaviti i u drugim žlijezdama slinovnicama. Velike lezije mogu pokazati cistične promjene i heterogenost, i tako oponašati Warthinov tumor. Color Doppler pokazuje povišeni protok kroz krvne žile, pogotovo vene. [42]

Ultrazvučne značajke Warthinovog tumora uključuju dobro definirani rubovi, eliptična, hipoehogena i heterogena masa s cističnim i solidnim komponentama. Color Dopplerom se uočava veća vaskulariziranost nego kod pleomorfnog adenoma. Ultrazvuk kombiniran s FNA je najbolja metoda za detekciju benignih tumora parotide, posebno za one koji se nalaze u površinskom dijelu, te je ultrazvuk prikladna metoda za praćenje pacijenata koji odbijaju operaciju (praćenje eventualne progresije tumora). Kompjutorska tomografija s kontrastom ili MR preporučuju se za detaljniju procjenu velikih tumora, te njihovih dubokih ekstenzija i odnosa s facijalnim živcem. [43]

Najučestaliji maligni tumori žlijezda slinovnica su mukoepidermoidni i adenoidni cistični karcinom (cilindrom). Mukoepidermoidni karcinom je spororastući maligni tumor. S obzirom na svoje patohistološke značajke, klasificira se u tri podtipa različitih stupnjeva malignosti - niski, srednji i visoki stupanj. Mukoepidermoidni karcinom niskog stupnja na ultrazvuku se prepoznaje kao dobro definirana, čvrsta, hipoehogena, homogena ili heterogena masa, dok karcinom visokog stupnja izgleda slabo definirano, hipoehogeno s heterogenom strukturom, a može pokazivati infiltraciju u susjedna meka tkiva. Tumori s karakteristikama visoke malignosti šire se lokalno u preko 70% slučajeva, dok su metastaze puno manje uobičajene kod drugih podtipova tumora. [44]

Drugi po učestalosti je adenoidni cistični karcinom. Radi se o malignom tumoru koji ima spor rast, sposobnost infiltracije okolnih živaca i lokalnih tkiva, a rijede diseminirane metastaze, također se često javljaju lokalni recidivi. Adenoidni cistični karcinom može biti visokog ili niskog stupnja malignosti. Adenoidni cistični karcinom niskog stupnja na ultrazvuku se prepoznaje kao dobro

definirana, homogena masa, hipoehogena, dok karcinom visokog stupnja izgleda slabo definirano s nejasnim rubovima, hipoehogeno, te s heterogenim područjima nekroze ili krvarenja. Najbolji alat za slikanje malignih parotidnih tumora je ultrazvuk, jer obično zahvaćaju površinski režanj parotide. UZ može identificirati zloćudne tumore i metastatske čvorove te omogućuje vođenu citopunkciju, koja potvrđuje o kojem se podtipu malignog tumora radi. Daljnje slikovne metoda koje su ponekad potrebne radi odnosa prema dubljim strukturama su CT i MR (proširenost tumora). MR je najučinkovitija metoda za prikazivanje perineuralne infiltracije. [45]

Dermoid je cistična, dobro ograničena masa s masnim, tekućim ili miješanim sadržajem. Najčešće se nalazi na dnu usta, poput submandibularnog prostora, sublingvalnog prostora ili korijena jezika. Obično je manji od 4 cm i može pokazivati jajoliki ili cjevasti oblik, s tankim zidom. Ultrazvučno, dermoidne lezije imaju heterogene unutarnje odjeke od masnoće, ponekad s hiperehogenim žarištima zbog kalcifikacija i prisutnosti oseodontalnih elemenata. [46]

Epidermoid je cistična, dobro ograničena masa sa sadržajem tekućine. Također se često nalazi na dnu usta. Ultrazvučno, epidermoidne lezije su dobro definirane hipoehogene ciste s tankim stijenkama i stražnjim zvučnim pojačanjem. Imaju pseudočvrsti izgled s ujednačenim unutarnjim odjecima. Posteriorno akustično pojačanje je prisutno zbog cistične prirode lezije, a povremeno pritisak sonde može uzrokovati vrtložno kretanje krhotina koje se vidi na skeniranju u stvarnom vremenu. Color Doppler ne pokazuje značajnu vaskularizaciju unutar lezije ili njezinih stijenki, ali povećanjem snage Dopplera može se vidjeti vrtložno kretanje krhotina ili artefakata u pseudočvrstim lezijama. [46]

Ultrazvuk je često najbolji način snimanja za površinske lezije dermoida i epidermoida u ustima. Kod ultrazvuka, treba tražiti stražnje akustično poboljšanje kod pseudosolidnih lezija, kao indikaciju cistične prirode. Međutim, za velike, duboke lezije koje se ne mogu potpuno procijeniti

ultrazvukom ili za lezije s dominantnim sadržajem masti koji prigušuje ultrazvuk, može biti indicirana primjena CT-a ili MR-a. [46]

Branhijalna cista tipa 1 ima određene karakteristike koje se mogu uočiti na ultrazvučnim nalazima. Obično je unilokularna, s tankim stijenkama i okruglim, eliptičnim ili lobuliranim oblikom ciste. Može biti hipoehogena ili pseudočvrsta s homogenim unutarnjim krhotinama. Na lagani pritisak sonde, moguće je uočiti kretanje krhotina unutar ciste u stvarnom vremenu. Također se može primijetiti stražnje akustično poboljšanje. Unutarnja vaskularizacija obično nije prisutna u branhijalnoj cisti, no ako je cista inficirana, može se pojaviti vaskularizacija u stijenci ili susjednom mekom tkivu. Postoje dvije podvrste branhijalne ciste tipa 1. Prva podvrsta često se nalazi anteriorno, inferiorno ili posteriorno od vanjskog slušnog kanala. Često se paralelno proteže s vanjskim slušnim kanalom, a ponekad se može projicirati prema spoju koštane i hrskavične strukture vanjskog slušnog kanala. Druga podvrsta podrazumijeva cistu smještenu u površinskom ili parotidnom prostoru. Cista može biti smještena u submandibularnom prostoru ili se može projicirati do spoja koštane i hrskavične strukture vanjskog slušnog kanala. Kao i u medijalnoj cisti vrata tako se i u branhijalnoj cisti može naći maligna alteracija, koja ultrazvučno ima slične karakteristike kao i maligne promjene tireoglosalne ciste. Ultrazvuk je preporučena početna metoda snimanja, posebno kod djece, zbog svoje sigurnosti i neemitiranja zračenja, te stoga što ne zahtijeva sedaciju. Magnetska rezonanca (MR) preporučuju se za procjenu opsega zahvaćenosti sinusnog trakta i parafaringealnog prostora. [47]

Ultrazvučnim nalazom možemo razlikovati dvije prezentacije branhijalne ciste tipa 2, nehemoragična/neinficirana i hemoragična/inficirana. Nehemoragična/neinficirana branhijalna cista tipa 2 je unilokularna cista s tankim stijenkama, anehogenim unutarnjim sadržajem i stražnjim povećanjem. Obilno su unutarnji odjeci u cisti homogeni. Vrtložno kretanje krhotina u cisti nakon

primjene laganog pritiska sonde, može se vidjeti kao kod ciste tipa 1. Hemoragična/inficirana branhijalna cista tipa 2 je vrsta ciste koja ima debele stijenke, pregrade, unutarnje sadržaje i upalne promjene u susjednom mekom tkivu. Color Doppler može pokazati vaskularizaciju unutar debelih stijenki, pregrada i susjednih mekih tkiva ako je cista inficirana. U ovom slučaju, ultrazvučni nalazi mogu simulirati nekrotične nodalne metastaze iz karcinoma skvamoznih stanica ili papilarnog karcinoma štitnjače. Najbolji alat za dijagnostiku je ultrazvuk s citološkom punkcijom finom iglom, što je idealno za razlikovanje branhijalne ciste od metastatskih limfnih čvorova. Preoperativni ultrazvuk pruža adekvatnu procjenu susjednih anatomskih odnosa, dok CT ili MR mogu biti potrebni za veće ciste. [48]

Osim ovih osnovnih struktura na vratu još promatramo **vaskularne strukture**, a ovisno o rezoluciji aparata i nervne, mišićne, te subkutis i masno tkivo.

Mnoga istraživanja su ukazala na značaj stenoze, ali i plakova u aterosklerotskim lezijama, koji povezuju morfologiju aterosklerotske lezije s rizikom od moždanog udara. Rizik od moždanog udara je znatno veći kod pacijenata koji imaju nepravilnu površinu plaka, neovisno o stupnju stenoze, te također kod onih s hiperhogenom lezijom. Glavni parametri za klasifikaciju stenoze su prisutnost stenotičkog plaka na ultrazvuku i brzina protoka krvi u stenozu tijekom sistole. Posebno u slučaju simptomatskih pacijenata, važno je razlikovati gotovo potpunu okluziju od potpune okluzije unutarnje karotidne arterije. Pacijenti s gotovo potpunom okluzijom mogu biti kandidati za korrevaskularizaciju, dok pacijenti s potpunom okluzijom nisu. U svakom slučaju, ultrazvuk nije dovoljno pouzdan i potrebno je koristiti dodatne metode snimanja poput angiografije ili MR angiografije. Kada se analizira područje oko račvišta također je bitno ne zamjeniti plak s glomus tumorom, koje nije poželjno punktirati, te se u diferencijalnoj dijagnozi poseže za dodatnim slikovnim pretragama (CT ili MR). [49]

Ekstrakranijalne karotidne aneurizme su rijetke i mogu nastati zbog različitih uzroka poput disekcije (pseudoaneurizme), fibromuskularne displazije, traume, ateroskleroze, infekcija i kongenitalnih poremećaja, kao što je Marfanov sindrom. Ultrazvuk može otkriti ekstrakranijalne aneurizme, a kao diferencijalna dijagnoza mogu se razmotriti čvrsti ili cistični tumori. Color Doppler može se koristiti za vizualizaciju protoka krvi. [49]

Prilikom pregleda potrebno je obratiti pažnju na mišiće u kojima možemo naći miogeloze i hematome, koji ako nisu tretirani mogu prerasti u apscese, ali i granulomatoze razne etiologije. Unatoč tome što je ultrazvuk idealna metoda za orijentacioni pregled mSCM-a, na temelju tog nalaza ne možemo doći do dijagnoze, jer se ponekad unutar mišića mogu naći zadebljanja uzrokovana npr. toksoplazmozom. Više podataka dobivamo na temelju FNA-e. U slučaju da nam je potrebna potvrda nalaza tvorbe koristimo CT.

Ultrasvučno treba također pregledati i potkožje u kojem se mogu naći granuloma, npr. nakon operacija, ali i lipomatozne formacije i sl. Kod dvojbe u dijagnozi poslužit će citološka analiza detektiranih tvorbi.

Budućnost ultrazvuka nam predviđa napredak njegovog hardvera i softvera, te da će njihova primjena biti olakšana integracijom umjetne inteligencije u softver aparata. Očekuje se da će aparati biti sve manji, ekonomičniji i dostupniji. Stoga se najavljuje i njihova sve češća primjena u patronažnom obilaženju pacijenata, ne sam trudnica, već i kontroli kroničnih bolesti i onkoloških pacijenata s metastazama vrata. Time bi se unaprijedila skrb i praćenje kojima je ponekad otežan transport do sekundarne ustanove radi ultrasvučnog pregleda (teško pokretljivi pacijenti s potrebnim sanitarnim prijevozom). Navedeno bi svakako doprinjelo kvaliteti života takvih teških pacijenata, pomoglo njima i njihovim obiteljima, ali i rasteretio zdravstveni sustava. Stoga je ultrazvuk metoda kojom bi trebao vladati svaki liječnik.

11. Zaključak

Ultrazvuk (UZ) je dijagnostička tehnika koja se često koristi u evaluaciji patologija vrata. U usporedbi s drugim slikovnim metodama kao što su CT, SPECT CT i MR, UZ je preferirana metoda zbog svoje brze dostupnosti, niske cijene i sigurnosti za pacijente svih dobnih skupina. UZ omogućuje vizualizaciju mekih tkiva i organa u vratu, kao što su štitnjača, limfni čvorovi, žlijezde slinovnice, krvne žile i mišići.

U cjelini, UZ predstavlja neizostavan alat u modernoj medicini, omogućujući brzu, sigurnu i preciznu dijagnostiku mnogih stanja. Kombinacija ultrazvuka s drugim dijagnostičkim tehnikama može osigurati potpuniju sliku i olakšati postavljanje točnih dijagnoza, što rezultira boljim tretmanima i skrbi za pacijente. Posebno je značajno istaknuti važnost citološke punkcije pod kontrolom ultrazvuka kao dodatnog alata koji nadopunjuje informacije dobivene ultrazvukom. Ova tehnika omogućuje direktnu uzorkovanje sumnjivih lezija i pruža dijagnostičku potvrdu koja je ključna za pravilno usmjeravanje terapije.

Očekuje se da će ultrazvučni uređaji biti sve dostupniji, manji i jeftiniji, te da će se češće koristiti i pri patronažnom obilaženju pacijenata pogotovo onkoloških pacijenata. To bi se unaprijedila njihova skrb, olakšale kontrole i doprinjelo kvaliteti života ovih teških pacijenata, stoga je ultrazvuk tehnika kojom bi svaki liječnik trebao ovladati tijekom svoje edukacije.

12. Sažetak

Ultrazvuk (UZ) je dijagnostička tehnika koja se često koristi u procjeni patologija vrata, posebno u vezi s štitnjačom, limfnim čvorovima, krvnim žilama i žlijezdama slinovnicama. Uspoređujući s CT-om, SPECT CT-om i MR-em, UZ je siguran i neinvazivan, ne koristi ionizirajuće zračenje i često je prva metoda koja se koristi u dijagnostici patologija vrata zbog svoje brze dostupnosti i niske cijene. Ultrazvuk je vrlo koristan u dijagnostici štitne žlijezde. Koristi se za procjenu gušavosti, daje podatke o veličini reznjeva njihovom eventualnom retrosternalom poniranju koji mogu otežati operativni zahvat, prisutnosti čvorova i sumnjivih nalaza. Ultrazvuk pruža dodatne informacije različitim patologijama štitnjače, kao što su Hashimotov tireoiditis, de Quervainov tireoiditis, cistični koloidni čvorovi, adenomi, papilarni karcinom, folikularni karcinom, medularni karcinom i anaplastični karcinom. Kod sumnje na malignitet, aspiracija tankom iglom se svakako preporučuje za dobivanje citološke analize, koja znatno doprinosi diferencijalno dijagnostici raznih nodularnih tvorbi. Ultrazvuk je i prva metoda pri procjeni povećanih limfnih čvorova vrata, te može pomoći u razlikovanju reaktivnih od drugih patoloških stanja, kao što su metastatski procesi i limfoproliferativna oboljenja. Kod suspektih nodusa aspiracija tankom iglom nam daje vrlo korisne podatke, no kod limfoma ona ponekad nije dovoljna, te je za konačnu dijagnozu potrebna i biopsija. Ultrazvuk je koristan i za diferencijalnu dijagnozu patologije žlijezda slinovnica, od raznih sialadenitisa, sialolitijaze, ali i benignih i malignih tumora (pri čemu je svakako potrebna FNA). Ultrazvuk koristi i u procjeni aterosklerotskih lezija i aneurizmi karotida, a koristan je i u diferencijalnoj dijagnostici musculature vrata kao i subkutanog veziva i masnog tkiva. Iako nisu uvijek tipične svaka od ovih patologija ima neke ultrazvučne značajke koje mogu pomoći u diferencijalnoj dijagnozi. Svakako su nam od velike pomoći i podaci dobiveni citološkom analizom kada ultrazvučna slika nije dovoljna.

Nadamo se da će uz veću dostupnost i manje aparate ova tehnika biti sve češća u primarnoj zaštiti stoga bi njome trebao vladati svaki liječnik.

Ključne riječi: dijagnostika, ultrazvuk, vrat

13. Summary

Ultrasound (US) is a diagnostic technique that is often used in the evaluation of neck pathologies, especially in relation to the thyroid gland, lymph nodes, blood vessels and salivary glands. Compared to CT, SPECT CT and MR, US is safe and non-invasive, does not use ionizing radiation and is often the first method used in the diagnosis of neck pathologies due to its rapid availability and low cost. Ultrasound is very useful in the diagnosis of the thyroid gland. It is used to assess goitre, it provides data on the size of the lobes, their possible retrosternal immersion that can make surgery difficult, the presence of nodes and suspicious findings. Ultrasound provides additional information on various thyroid pathologies, such as Hashimoto's thyroiditis, de Quervain's thyroiditis, cystic colloid nodules, adenomas, papillary carcinoma, follicular carcinoma, medullary carcinoma, and anaplastic carcinoma. When malignancy is suspected, aspiration with a fine needle is definitely recommended to obtain a cytological analysis, which significantly contributes to the differential diagnosis of various nodular formations. Ultrasound is the first method for evaluating enlarged lymph nodes in the neck, and can help distinguish reactive from other pathological conditions, such as metastatic processes and lymphoproliferative diseases. In the case of suspicious nodules, aspiration with a fine needle gives us very useful data, but in the case of lymphoma it is sometimes not enough, and a biopsy is also required for the final diagnosis. Ultrasound is also useful for the differential diagnosis of salivary gland pathology, from various sialadenitis, sialolithiasis, as well as benign and malignant tumors (where FNA is definitely required). Ultrasound is used in the assessment of atherosclerotic lesions and carotid aneurysms, and is also

useful in the differential diagnosis of neck musculature as well as subcutaneous connective tissue and fat tissue. Although they are not always typical, each of these pathologies has some ultrasound features that can help in the differential diagnosis. The data obtained by cytological analysis are certainly of great help to us when the ultrasound image is not sufficient.

We hope that with greater availability and smaller devices, this technique will be more and more common in primary care, so every doctor should master it.

Key words: diagnostics, neck, ultrasound

Literatura

- [1] Z. Križan, Kompendij anatomije čovjeka II. dio, III. izdanje ur., Zagreb, 1999., pp. 263-298.
- [2] M. K. Thomas Robbins, M. Garry Clayman, M. Paul A. Levine i e. al, »Neck Dissection Classification Update: Revisions Proposed by the American Head and Neck Society and the American Academy of Otolaryngology–Head and Neck Surgery,« *JAMA Otolaryngology–Head and Neck Surgery*, 2002.
- [3] I. Crnjak, »Kirurško liječenje metastaza karcinoma glave i vrata,« Zagreb, 2018, pp. 2-3.
- [4] A. B. J. Z. Heinrich Iro, Atlas of Head and Neck Ultrasound, New York: Thieme Medical Publishers, 2013, pp. 3-5.
- [5] A. B. J. Z. Heinrich Iro, Atlas of Head and Neck Ultrasound, New York: Thieme Medical Publishers, 2013, pp. 6-9.
- [6] drzezo, »Ultrasound Artifacts,« Radiology key, 19. ožujak 2020. [Mrežno]. Available: <https://radiologykey.com/ultrasound-artifacts/>.
- [7] S. B. Vikas Chaudhary, »Thyroid ultrasound,« *Indian journal of the endocrinology and metabolism*, svez. 17, br. 2, pp. 219-227, 2013 Mar-Apr.
- [8] C. Ghervan, »Thyroid and parathyroid ultrasound,« *Medical Ultrasonography*, svez. 13, br. 1, pp. 80-84, 2011.

- [9] S. S. P. Padma Subramanyam, »Pictorial essay of developmental thyroid anomalies identified by Technetium thyroid scintigraphy,« *Indian journal of nuclear medicine*, svez. 30, br. 4, pp. 323-327, 2015 Oct-Dec.
- [10] E. Y. L. D. E. W. K. T. C. C. K. T. W. Anil T. Ahuja, »Thyroglossal Duct Cyst,« u *Diagnostic Ultrasound: head and neck*, Altona, Manitoba, Canada, Elsevier, 2019, pp. 354-357.
- [11] F. L. Sami M. Alanazi, »Stat pearls,« 1 1 2023. [Mrežno]. Available: <https://www.statpearls.com/point-of-care/20887>. [Pokušaj pristupa 14 5 2023].
- [12] A. S. Can i A. Rehman, »Stat pearls,« 11 3 2023. [Mrežno]. Available: <https://www.statpearls.com/point-of-care/22351>. [Pokušaj pristupa 14 5 2023].
- [13] K. T. W. A. T. A. Hok Yuen Yuen, »Sonography of diffuse thyroid disease,« *Australasian Journal of Ultrasound in Medicine*, svez. 19, br. 1, p. 13–29, 2016 Feb.
- [14] J. V. Hennessey, »Riedel's Thyroiditis: A Clinical Review,« *The Journal of Clinical Endocrinology & Metabolism*, svez. 96, br. 10, p. 3031–3041, October 2011.
- [15] A. F. T. A. Mulita F, »StatPearls,« Treasure Island, 14 Mar 2023. [Mrežno]. Available: <https://www.ncbi.nlm.nih.gov/books/NBK562252/>. [Pokušaj pristupa 31 May 2023].
- [16] O. Gimm, »Thyroid cancer,« *Cancer Letters*, svez. 163, br. 2001, pp. 143-156, 2000.
- [17] K. Gill, »Healthline,« 10. 5. 2018.. [Mrežno]. Available: <https://www.healthline.com/health/reactive-lymph-node>. [Pokušaj pristupa 10. 7. 2023.].
- [18] »Penn Medicine,« [Mrežno]. Available: <https://www.pennmedicine.org/cancer/types-of-cancer/lymphoma/types-of-lymphoma/head-and-neck-lymphoma>. [Pokušaj pristupa 10. 7. 2023.].
- [19] »Amboss,« 28. 10. 2022.. [Mrežno]. Available: <https://www.amboss.com/us/knowledge/congenital-neck-masses>. [Pokušaj pristupa 10. 7. 2023.].
- [20] D. F. M. R. D. L. P. N. Roberto Maroldi, »Emergency Imaging Assessment of Deep Neck Space Infections,« *Seminars in Ultrasound, CT and MRI*, svez. 33, br. 5, pp. 432-442, 2012..
- [21] E. Y. L. D. E. W. K. T. C. C. K. T. W. Anil T. Ahuja, »Colloid Cyst of Thyroid,« u *Diagnostic ultrasound: head and neck*, Altona, Manitoba, Canada, Elsevier, 2019, pp. 162-165.
- [22] E. Y. L. D. E. W. K. T. C. C. K. T. W. Anil T. Ahuja, »Hemorrhagic Thyroid Cyst,« u *Diagnostic ultrasound: head and neck*, Altona, Manitoba, Canada, Elsevier, 2019, pp. 166-169.
- [23] E. Y. L. D. W. K. T. C. C. T. W. Anil T. Ahuja, »Hashimoto Thyroiditis,« u *Diagnostic ultrasound: Head and neck*, Altona, Manitoba, Canada, Elsevier, 2019, pp. 172-175.
- [24] A. T. A. Robert A. Sofferman, » Autoimmune Thyroiditis,« u *Ultrasound of the Thyroid and Parathyroid Glands*, New York, Springer Science+Business Media, 2012, pp. 73-91.

- [25] E. Y. L. D. E. W. K. T. C. C. C. K. T. W. Anil T. Ahuja, »Graves Disease,« u *Diagnostic ultrasound: Head and neck*, Altona, Manitoba, Canada, Elsevier, 2019, pp. 176-179.
- [26] E. Y. L. D. E. W. K. T. C. C. C. K. T. W. Anil T. Ahuja, »de Quervain Thyroiditis,« u *Diagnostic ultrasound: Head and neck*, Altona, Manitoba, Canada, Elsevier, 2019, pp. 180-183.
- [27] E. Y. L. D. E. W. K. T. C. C. C. K. T. W. Anil T. Ahuja, »IgG4-Related Disease in Head & Neck,« u *Diagnostic ultrasound: head and neck*, Altona, Manitoba, Canada, Elsevier, 2019, pp. 318-321.
- [28] A. A. K.T. Wong, »Benign Thyroid Conditions,« u *Ultrasound of the Thyroid and Parathyroid Glands*, New York, Springer Science+Business Media, 2012, pp. 61-73.
- [29] E. Y. L. D. E. W. K. T. C. C. C. K. T. W. Anil T. Ahuja, »Multinodular Goiter,« u *Diagnostic ultrasound: Head and neck*, Altona, Manitoba, Canada, Elsevier, 2019, pp. 154-157.
- [30] E. Y. L. D. E. W. K. T. C. C. C. K. T. W. Anil T. Ahuja, »Thyroid Adenoma,« u *Diagnostic ultrasound: head and neck*, Altona, Manitoba, Canada, Elsevier, 2019, pp. 158-161.
- [31] E. Y. L. D. E. W. K. T. C. C. C. K. T. W. Anil T. Ahuja, »Differentiated Thyroid Carcinoma,« u *Diagnostic ultrasound: head and neck*, Altona, Manitoba, Canada, Elsevier, 2019, pp. 134-137.
- [32] E. Y. L. D. E. W. K. T. C. C. C. K. T. W. Anil T. Ahuja, »Medullary Thyroid Carcinoma,« u *Diagnostic ultrasound: head and neck*, Altona, Manitoba, Canada, Elsevier, 2019, pp. 138-141.
- [33] E. Y. L. D. E. W. K. T. C. C. C. K. T. W. Anil T. Ahuja, »Anaplastic Thyroid Carcinoma,« u *Diagnostic ultrasound: head and neck*, Altona, Manitoba, Canada, Elsevier, 2019, pp. 142-145.
- [34] A. A. B. Swapnil Patel, »Thyroglossal duct pathology and mimics,« *Insights into Imaging*, svez. 30, br. 1, p. 12, 2019 dec.
- [35] E. Y. L. D. E. W. K. T. C. C. C. K. T. W. Anil T. Ahuja, »Reactive Adenopathy,« u *Diagnostic ultrasound: head and neck*, Altona, Manitoba, Canada, Elsevier, 2019, pp. 200-203.
- [36] E. Y. L. D. E. W. K. T. C. C. C. K. T. W. Anil T. Ahuja, »Non-Hodgkin Lymphoma Nodes,« u *Diagnostic ultrasound: head and neck*, Altona, Manitoba, Canada, Elsevier, 2019, pp. 228-231.
- [37] A. T. A. Robert A. Sofferman, »Sonographic Criteria of Malignancy,« u *Ultrasound of the Thyroid and Parathyroid Glands*, New york, Springer, 2012, pp. 217-227.
- [38] E. Y. L. D. E. W. K. T. C. C. C. K. T. W. Anil T. Ahuja, »Tuberculous Adenopathy,« u *Diagnostic ultrasound: head and neck*, Altona, Manitoba, Canada, Elsevier, 2019, pp. 208-211.
- [39] M. Z. Y. G. W. e. a. Shen, »Application of neck ultrasound in the diagnosis of sarcoidosis,« *BMC Pulmonary Medicine*, svez. 21, br. 1, p. 412, 2021.

- [40] M. N. F. A. S. E. K. S. C. N. R. N. S. N. S. O. Chapman, »Sarcoidosis in the Head and Neck: An Illustrative Review of Clinical Presentations and Imaging Findings,« *American Journal of Roentgenology*, svez. 208, br. 1, pp. 66-75, 2016.
- [41] A. B. J. Z. Heinrich Iro, »Salivary Glands,« u *Atlas of Head and Neck Ultrasound*, New York, Thieme, 2013, pp. 118-146.
- [42] E. Y. L. D. E. W. K. T. C. C. C. K. T. W. Anil T. Ahuja, »Parotid Benign Mixed Tumor,« u *Diagnostic ultrasound: head and neck*, Altona, Manitoba, Canada, Elsevier, 2019, pp. 236-239.
- [43] E. Y. L. D. E. W. K. T. C. C. C. K. T. W. Anil T. Ahuja, »Parotid Warthin Tumor,« u *Diagnostic ultrasound: head and neck*, Altona, Manitoba, Canada, Elsevier, 2019, pp. 240-243.
- [44] E. Y. L. D. E. W. K. T. C. C. C. K. T. W. Anil T. Ahuja, »Parotid Mucoepidermoid Carcinoma,« u *Diagnostic ultrasound: head and neck*, Altona, Manitoba, Canada, Elsevier, 2019, pp. 244-247.
- [45] E. Y. L. D. E. W. K. T. C. C. C. K. T. W. Anil T. Ahuja, »Parotid Adenoid Cystic Carcinoma,« u *Diagnostic ultrasound: head and neck*, Altona, Manitoba, Canada, Elsevier, 2019, pp. 248-251.
- [46] E. Y. L. D. E. W. K. T. C. C. C. K. T. W. Anil T. Ahuja, »Dermoid and Epidermoid,« u *Diagnostic ultrasound: head and neck*, Altona, Manitoba, Canada, Elsevier, 2019, pp. 338-341.
- [47] E. Y. L. D. E. W. K. T. C. C. C. K. T. W. Anil T. Ahuja, »1st Branchial Cleft Cyst,« u *Diagnostic ultrasound: head and neck*, Altona, Manitoba, Canada, Elsevier, 2019, pp. 346-349.
- [48] E. Y. L. D. E. W. K. T. C. C. C. K. T. W. Anil T. Ahuja, »2nd Branchial Cleft Cyst,« u *Diagnostic ultrasound: head and neck*, Altona, Manitoba, Canada, Elsevier, 2019, pp. 350-353.
- [49] A. B. J. Z. Heinrich Iro, »Extracranial Vessels,« u *Atlas of Head and Neck Ultrasound*, New York, Thieme, 2013, pp. 182-201.
- [50] D. W. H. M. M. P. N. W. K. Martha A. Kaeser, »Thyroid Hemiagenesis: A Sonographic Diagnosis,« *Journal of Medical Ultrasound*, svez. 20, br. 4, pp. 228-231, 2012.
- [51] S. L. Lee, »The case of the missing thyroid gland,« *Endocrine today*, August 2012.
- [52] D. S. I. J. A. K. A. A. Harjeet, »Shape, measurements and weight of the thyroid gland,« *Surg Radiol Anat*, svez. 26, pp. 91-95, 2004.
- [53] S. P. M. R. C. F. C. F. G. D. T. F. P. a. O. C. Antonio Corvino, »Thyroglossal duct cysts and site-specific differential diagnoses: imaging findings with emphasis on ultrasound assessment.,« *Journal of ultrasound*, svez. 23, br. 2, p. 139–149, 2020 Jun.

Životopis

Inoslav Jukić rođen je u Slavonskom Brodu 1997. godine. Nakon pohađanja Osnovne škole „Ivan Goran Kovačić“ i Gimnazije „Matije Mesić“, 2016. godine upisuje studij medicine na Medicinskom fakultetu Sveučilišta u Rijeci.