

# Utjecaj opterećenja na nastanak vertikalne frakture korijena tijekom strojne ProTaper® i ProFile® instrumentacije

---

**Glavičić Valovičić, Snježana; Brekalo Pršo, Ivana; Peršić Bukmir, Romana; Braut, Alen; Vidović, Ivana; Vidas, Jelena; Anić, Ivica**

*Source / Izvornik:* **Medicina Fluminensis : Medicina Fluminensis, 2014, 50., 330 - 338**

**Journal article, Published version**

**Rad u časopisu, Objavljena verzija rada (izdavačev PDF)**

*Permanent link / Trajna poveznica:* <https://urn.nsk.hr/urn:nbn:hr:184:683843>

*Rights / Prava:* [In copyright](#)/[Zaštićeno autorskim pravom.](#)

*Download date / Datum preuzimanja:* **2024-12-27**



*Repository / Repozitorij:*

[Repository of the University of Rijeka, Faculty of Medicine - FMRI Repository](#)



# Utjecaj opterećenja na nastanak vertikalne frakture korijena tijekom strojne ProTaper® i ProFile® instrumentacije

## The influence of load during rotary ProTaper® and ProFile® instrumentation on vertical root fracture occurrence

Snježana Glavičić Valovičić<sup>1\*</sup>, Ivana Brekalo Pršo<sup>1</sup>, Romana Peršić Bukmir<sup>1</sup>, Alen Braut<sup>1</sup>,  
Ivana Vidović<sup>1</sup>, Jelena Vidas<sup>1</sup>, Ivica Anić<sup>2</sup>

<sup>1</sup>Katedra za endodonciju i restaurativnu stomatologiju, Medicinski fakultet Sveučilišta u Rijeci, Rijeka

<sup>2</sup>Zavod za endodonciju i restaurativnu stomatologiju, Stomatološki fakultet Sveučilišta u Zagrebu, Zagreb

Primljeno: 10. 12. 2013.

Prihvaćeno: 30. 4. 2014.

### \*Dopisni autor:

Doc. dr. sc. Snježana Glavičić Valovičić,  
dr. med. dent.

Katedra za endodonciju i restaurativnu stomatologiju

Studij dentalne medicine

Medicinski fakultet Sveučilišta u Rijeci  
Krešimirova 40, 51 000 Rijeka

e-mail: snjezana\_glavicic@yahoo.com

<http://hrcak.srce.hr/medicina>

**Sažetak. Cilj:** Cilj rada bio je analizirati vrijednosti apikalno usmjerene sile i okretnog momenta tijekom strojne ProTaper® i ProFile® instrumentacije, te proučavati utjecaj opterećenja na nastanak vertikalne frakture korijena. **Materijali i metode:** U istraživanje je uključeno 40 izvađenih jednokorijenskih ljudskih zuba s jednim ravnim kanalom. Svi su zubi početno šireni ručnim K-proširivačima do promjera 0,15 mm, zatim su slučajnim odabirom podijeljeni u dvije skupine, po 20 u svakoj. U skupini 1 kanali su obrađeni strojnom ProTaper®, a u skupini 2 ProFile® tehnikom. Opterećenje je mjereno posebno konstruiranim uređajem. Nakon kanalne obrade, korijeni su horizontalno prerezani u cervikalnoj, središnjoj i apeksnoj trećini. Nativni preparati promatrani su svjetlosnim mikroskopom pod povećanjem 40 x. Vrijednosti sile i momenta su izražene kao medijan i raspon. Rezultati su uspoređeni Mann-Whitneyjevim U-testom za statističku značajnost  $P < 0,05$ . **Rezultati:** Vertikalna fraktura korijena nije uočena. Medijan sila bio je statistički značajno veći kod F2 instrumenta u odnosu na S2 instrument ( $P = 0,020$ ). ProFile® OS3 instrument imao je statistički značajno veću silu u odnosu na OS2 ( $P < 0,001$ ), 25/0,06 ( $P = 0,003$ ) i 20/0,06 ( $P = 0,030$ ). Statistički značajno veći okretni moment bio je kod F2 instrumenta u odnosu na F1 ( $P = 0,003$ ), te kod S1 u odnosu na F1 ( $P = 0,004$ ) tijekom instrumentacije na radnoj dužini. Instrument OS3 imao je značajno veći okretni moment u odnosu na OS2 ( $P < 0,000$ ) i 25/0,06 ( $P = 0,038$ ). **Zaključci:** Oblikovanje korijenskog kanala strojnim ProTaper® i ProFile® instrumentima neće dovesti do vertikalne frakture korijena ako se kontroliraju sila i moment za vrijeme instrumentacije i kanal se prethodno oblikuje ručnim K-proširivačima do promjera 0,15 mm.

**Ključne riječi:** endodoncija; frakture zuba; okretni moment; preparacija korijenskog kanala

**Abstract. Aim:** The aim of this study was to analyze the value of vertical forces and torque during rotary ProTaper® and ProFile® instrumentation and analyze the influence of the load on the vertical root fracture formation. **Methods:** The study included 40 extracted human teeth with single root. All teeth were prepared initially with hand K-files, to a diameter of 0.15 mm, and then were randomly divided into two groups of 20 each. In the group 1, canals were instrumented by rotary ProTaper®, in the group 2 by rotary ProFile® technique. Load was measured with specially designed device. The roots were cut horizontally in the cervical, middle and apical third. The samples were observed with a light microscope at a magnification 40x. Values of force and torque were expressed as median and range. Results were compared to the Mann-Whitney U-test. Statistically significant differences were defined as  $P < 0.05$ . **Results:** the vertical root fracture was not observed. The median force was significantly higher in the F2 instrument in relation to S2 instrument ( $P = 0.020$ ). ProFile® OS3 instrument had a significantly greater strength compared to the OS2 ( $P < 0.001$ ), 25/0.06 ( $P = 0.003$ ) and 20/0.06 ( $P = 0.030$ ). Significantly more torque was at F2 with respect to F1 ( $P = 0.003$ ), S1 with respect to F1 ( $P = 0.004$ ) during working length. Instrument OS3 had a significantly higher torque compared to OS2 ( $P < 0.000$ ) and 25/0.06 ( $P = 0.038$ ). **Conclusion:** Shaping of the

root canal with rotary ProTaper® and ProFile® instruments will not lead to fracture of the root if load is low, irrigating solution is in the root canal and the canal is pre-shaped with hand K-Files.

**Key words:** endodontics; root canal preparation; tooth fractures; torque

## UVOD

Vertikalna fraktura korijena (VFK) opisana je kao longitudinalno orijentirana fraktura korijena koja se proteže od korijenskog kanala pa do okolnog parodontnog tkiva<sup>1</sup>. Pretpostavlja se da fraktura najvjerojatnije započinje na unutarnjoj, dentinskoj stijenci korijena i širi se prema vanjskoj, cementnoj površini korijena<sup>2</sup>. Većinom se uočava kod endodontski liječenih zuba, ali je moguća i kod vitalnih zuba<sup>3</sup>. Obuhvaća 2 – 5 % svih fraktura kruna i korijena, a javlja se u najmanje 3,69 % endodontski liječenih zuba kod pacijenata starijih od 40 godina<sup>4-7</sup>. Najčešće se javlja između 45. i 60. godine starosti<sup>8</sup>. Kod zuba koji nisu endodontski liječeni najčešća je na prvom molaru između 40. i 69. godine, a pojavnost je dva puta veća kod muškaraca u odnosu na žene<sup>9</sup>. Chin-Jyh zaključuje da su tzv. *fatigue root fracture*, odnosno frakture nastale uslijed zamora, rezultat pretjeranog ponavljajućeg i čvrstog žvačnog pritiska koji djeluje na zub<sup>10</sup>. Vertikalna fraktura korijena (VFK) na endodontski liječenim zubima javlja se u 10,9 %<sup>5</sup>, 12,9 %<sup>11</sup>, pa čak 20 %<sup>12</sup> slučajeva. U 4,3 % slučajeva uzrok je neuspjeha endodontske terapije<sup>11</sup>. Čimbenici koji uzrokuju nastanak VFK-a mogu biti *predisponirajući* i *jatrogeni*<sup>6</sup>. *Predisponirajući čimbenici odnose se na zub i okolno tkivo, npr. gubitak zdravog zubnog tkiva i okolne alveolarne kosti*<sup>13,14</sup>, *gubitak vlage*<sup>15-20</sup> *te anatomija korijena zuba*<sup>21-23</sup>. Iatrogeni čimbenici koji mogu dovesti do VFK-a nastaju najčešće za vrijeme liječenja korijenskog kanala te uključuju pretjerano širenje<sup>24</sup> i pretjerani pritisak za vrijeme punjenja<sup>25,26</sup> ili tijekom preparacije i ugradnje intrakanalnog kolčića<sup>24</sup>. Na zubima koji su nosači mosta u čak 70 % slučajeva<sup>27</sup> VFK je posljedica neusklađenih okluzijsko-artikulacijskih odnosa ili nepovoljnog odnosa kruna/korijen<sup>28</sup>.

Pomoću modela konačnih elemenata u kojem se promatralo tlačno naprezanje pokušao se objasniti

mehanizam nastanka vertikalne frakture korijena. Kod modela cilindričnog oblika kanala s jednakom debljinom dentina cirkumferentno, tlačno naprezanje javlja se cirkumferentno i smanjuje se od unutarnje stijenke prema vanjskoj<sup>29</sup>. Ako se vanjska ili unutarnja dentinska stijenka modela mijenja u ovalan oblik ili se debljina stijenke smanjuje u jednom smjeru, raspodjela naprezanja više nije ujednačena. Smanjenjem radijusa zakrivljenosti na unutarnjoj stijenci ili vanjskoj korijenskoj stijenci dolazi do povećanja tlačnog naprezanja na unutar-

Vertikalna fraktura korijena na endodontskim liječenim zubima može nastati tijekom kemomehaničke obrade ili punjenja korijenskog kanala. Najčešće je posljedica pretjeranog uklanjanja dentinske stijenke. Fraktura korijena koja je posljedica punjenja korijenskog kanala započinje u apeksnoj trećini korijena, a ako je posljedica okluzalne sile, započinje u cervikalnoj trećini.

njoj stijenci u smjeru u kojem je veći radijus krivine<sup>29</sup>. Progresivnim smanjenjem aproksimalne dentinske stijenke smanjuje se radijus krivine stijenke i povećava se koncentracije naprezanja u bukolingvalnom smjeru<sup>30</sup>. Navedeno je predisponirajući faktor nastanka bukolingvalne frakture korijena<sup>29</sup>, budući da fraktura započinje na mjestu najvećeg zakrivljenja stijenke korijenskog kanala i širi se prema vanjskom dijelu<sup>31</sup>. Iako je poprečni oblik kanala važniji od debljine preostale količine dentina, u raspodjeli naprezanja ipak je potrebno ukloniti samo minimalnu količinu dentina<sup>32</sup>, naročito u proksimalnim područjima ili u dijelovima korijena gdje je dentin tanji<sup>29</sup>.

Potpun ili nepotpun VFK u kliničkom radu predstavlja velik problem poradi brojnih čimbenika koji mogu dovesti do njegova nastanka, otežane dijagnostike u ranom stadiju nastanka, a u većini slučajeva zubi zahvaćeni VFK-om moraju se izvaditi. *Budući da VFK može nastati i tijekom instrumentacije korijenskog kanala, cilj našega rada bio je analizirati vertikalnu silu i okretni moment tijekom kemomehaničke obrade korijenskog kanala kod strojne ProTaper® i ProFile® tehnike do promjera 0,25 mm, te analizirati utjecaj dobivenog opterećenja na nastanak vertikalne frakture korijena (VFK).*

## MATERIJALI I METODE

Istraživanje je provedeno na 40 ljudskih mandibularnih sjekutića koji su izvađeni zbog bolesti marginalnog padodonta (II. i III. stupanj pomičnosti). Svi zubi imali su jedan ravni korijen. Radiološkom metodom utvrđena je prisutnost jednog korijenskog kanala. Nakon vađenja površina zuba je mehanički očišćena i zubi su pohranjeni u posude s otopinom 0,1 %-tnog timola do daljnje obrade. Da bi se mogli uglaviti u uređaju za mjerenje opterećenja (vertikalna sila/okretni moment) zubi su u području zubnog vrata uronjeni u autoakrilat (Polirepars, Polident, Volčja Draga, Slovenija). Po stvrđnjavanju autoakrilata na kruni zuba na palatinalnoj ili lingvalnoj stijenci je konvencionalnim načinom izrađen koronarni pristup. Kavitet se do dubine 0,5 mm ispod caklinsko-dentinskog spojišta izradio brzorotirajućom bušilicom (45 000 do 450 000 okretaja u minuti – o/min) uz vodeno hlađenje okruglim dijamantnim brusilom veličine 010 (Mani<sup>®</sup>, Inc. Nakaakutsu, Japan). Tipični ovalni oblik kaviteta oblikovan je dijamantnim brusilom cilindričnog oblika veličine 014 (Mani<sup>®</sup>, Inc. Nakaakutsu, Japan). Okruglim čeličnim svrdlima (Mani<sup>®</sup>, Inc. Nakaakutsu, Japan) veličine 008 i 010 te spororotirajućom bušilicom (zeleni kolječnik s 1 500 do 15 000 o/min) uklonjen je dentin pulpne komore do ulaza u korijenski kanal. Ulazi u korijenski kanal prošireni su Gates Glieden svrdlima #1, #2 i #3 (Dentsply Maillefer, Ballaigues, Switzerland). Prohodnost kanala određena je ručnim čeličnim instrumentom K-proširivačem veličine #10 (Dentsply, Maillefer, Ballaigues, Switzerland). Istim instrumentom izmjerena je i radna dužina tako da je instrument na kojem je bio silikonski stoper pažljivo umetnut u korijenski kanal, dok njegov vršak nije bio vidljiv na apeksu korijena (apeksni foramen – AF). Ako je duljina zuba bila veća od 22 mm, koronarno je skraćena kruna zuba do 22 mm, a radna dužina definirana je 1 mm kraće od AF-a, odnosno maksimalno 21 mm. Svi su zubi prije strojne instrumentacije na radnoj dužini obrađeni ručnim K-proširivačem veličine #15 (Dentsply Maillefer, Ballaigues, Switzerland)<sup>33,34</sup>. Pripremljeni zubi ostavljeni su u destiliranoj vodi do trenutka instrumentacije kako se ne bi presušili, što bi moglo utjecati na povećanje krtosti zuba. Slučajnim odabirom podijeljeni su u dvije skupine, po 20 u

svakoj. U skupini 1 kanali su obrađeni strojnim ProTaper<sup>®</sup>, a u skupini 2 strojnim ProFile<sup>®</sup> instrumentima. U obje skupine zubi su šireni završno do promjera 0,25 mm. Strojni ProFile<sup>®</sup> (Dentsply Maillefer, Ballaigues, Švicarska) i ProTaper<sup>®</sup> instrumenti (Dentsply Maillefer, Ballaigues, Švicarska) su rotirani spororotirajućom endodontskom bušilicom s električnim motorom (TC Motor 3000, Novavag, Goldach, Switzerland) i kolječnikom redukcije 16 : 1 (Wh 975, DentalWork, Burmoos, Austria). Brzina rotacije iznosila je 300 o/min. Instrumenti su se zadržavali u kanalu 5 sekundi, izvadili su se van, radni dio je obrisan u sterilnu gazu i postupak se ponavljao dok instrumenti nisu slobodno rotirali u korijenskom kanalu na potrebnoj duljini. Kada je instrument dosegnuo željenu dužinu instrumentacije i slobodno rotirao u kanalu, instrumentacija je nastavljena sljedećim instrumentom u nizu. Za vrijeme instrumentacije, nakon svakog instrumenta, svaki kanal je ispiran s 5 mL 2,5 %-tne otopine natrij hipoklorita, a prohodnost je provjeravana nakon svakog instrumenta ručnim K-proširivačem veličine #15. Sve kanale je obradio jedan doktor dentalne medicine, specijalist endodontije.

ProTaper<sup>®</sup> rotirajući instrumenti (Dentsply Maillefer, Ballaigues, Švicarska) sastoje se od 3 *shaping* instrumenta (SX, S1 i S2) koji se, poradi konstrukcije, rabe za obradu cervikalne i središnje trećine korijenskog kanala (ne odgovaraju ISO standardu) i 3 *finishing* instrumenata (F1, F2 i F3) za oblikovanje apeksne trećine (odgovaraju ISO standardu). ProTaper<sup>®</sup> instrumenti su unošeni rotirajući u kanal uz lagani vertikalni pritisak dok nije dosegnuta željena dužina instrumentacije, a zatim su 5 do 10 sekundi rotirali u kanalu uz pokrete cirkumferentnog iščerkavanja stijenke kanala (engl. *brushing motion*). Instrumentacijski slijed pratio je preporučenu sekvenciju: obrada cervikalne trećina kanala instrumentima S1 i SX (na dužini 14 mm), te ponovo S1, S2, F1 i F2 instrumentima na radnoj dužini (21 mm)<sup>35,36</sup>.

ProFile<sup>®</sup> strojni instrumenti (Dentsply Maillefer, Ballaigues, Švicarska) sastoje se od tri vrste instrumentata: a) (engl. *orifice shapers*) za oblikovanje ulaza u korijenski kanal (ne odgovaraju ISO standardu); b) za oblikovanje središnje trećine kanala ili do zavoja u zakrivljenim kanalima (konicitet .06 – ne odgovaraju ISO standardu) i c) za oblikovanje apeksne trećine (konicitet .04 – bojom i promjerom na vršku instrumenta odgovaraju ISO standardu). Pri-

mijenjena je silazna tehnika *crown – down*, poštujući naputke proizvođača za primjenu nježnih pokreta unošenja i izvlačenja instrumenta iz korijenskog kanala (engl. *in-and-out motion*)<sup>37</sup>. Instrumentacijski slijed ProFile® strojne NiTi tehnike do promjera 0,25 mm bio je sljedeći: instrument OS3 na 14 mm, OS2 na 15 mm, 25/0,06 na 18 mm, 20/0,06 na 20 mm, 20/0,04 na 21 mm te 25/0,04 na 21 mm.

Tijekom kemomehaničke obrade vrijednosti vertikalne sile i okretnog momenta mjereni su pomoću posebno konstruiranog uređaja<sup>38,39</sup>. Uređaj sadrži na vertikalnoj osovini membranski senzor s elektrootpornim mjernim trakama i mjeri vertikalnu silu. Osovina je povezana sa senzorom torzije kojim se mjeri okretni moment.

Konstrukcija uređaja napravljena je tako da pomaci nosača zuba uzorka, koje uzrokuju vertikalne sile tijekom instrumentacije, ne utječu na senzor za mjerenje torzije i obrnuto. Podaci za silu i moment u jedinici vremena registrirani su pomoću dvokanalnog virtualnog osciloskopa (ADC-216, Pico® Technology Limited, St Neots, Velika Britanija) i prikazani grafički i tabelarno na zaslonu računala. Podaci, koji su izraženi u njutnima (N) za silu i njutn milimetrima (Nmm) za okretni moment, prenijeti su u Microsoft® Excel program u kojem su obrađeni za prijenos u program statistike.

Provedeno istraživanje ima odobrenje etičkog povjerenstva Stomatološkog fakulteta u Zagrebu i Medicinskog fakulteta Sveučilišta u Rijeci.

#### Mikroskopska analiza uzoraka

Nakon završene instrumentacije zubi su potpuno uklopljeni u autoakrilatni blok veličine 2 × 2 × 1,5 cm. Dijamantnom brusnom pločom uz vodeno hlađenje uzorci su rezani u cervikalnoj, središnjoj i apeksnoj trećini. Analiza ispitivanja nastanka vertikalne frakture korijena promatrana je svjetlosnim mikroskopom pod povećanjem 40 × (Olimpus B X 50, Tokyo, Japan) na koji je adaptirana kamera (TMC 76S Pulnix, Tokyo, Japan) kojom su učinjene slike poprečnih rezova. Gubitak kontinuiteta vanjske ili unutarnje stijenke kanala predstavlja vertikalnu frakturu korijena.

#### Statistička obrada podataka

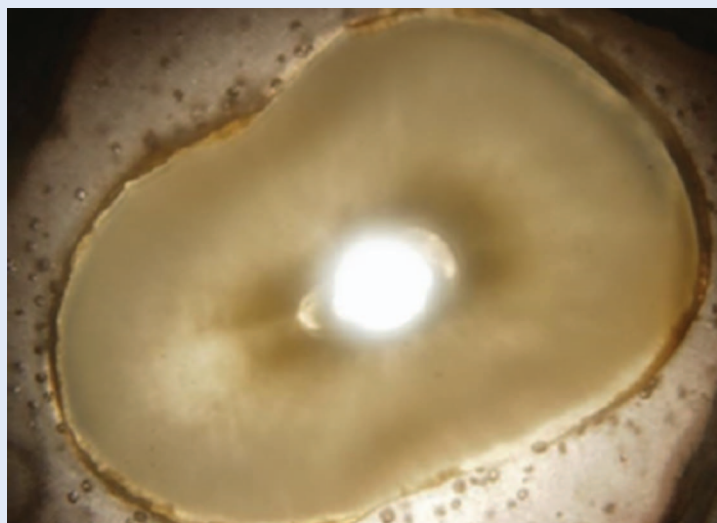Dobiveni rezultati obrađeni su računalnim programom SPSS 7.0 (SPSS, Chicago, IL, USA). Svim varijablama provjerena je normalnost distribucije

podataka Kolmogorov-Smirnovljevim testom. Rezultati koji nisu imali normalnu distribuciju uspoređeni su Mann-Whitneyjevim U-testom. Vrijednosti su izražene kao medijan i raspon. Statistički značajne razlike su definirane kao  $P < 0,05$ .

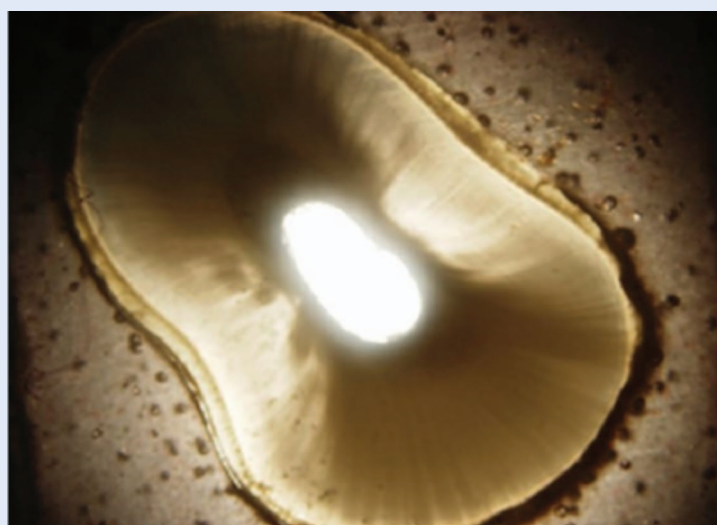
## REZULTATI

### Analiza poprečnih rezova

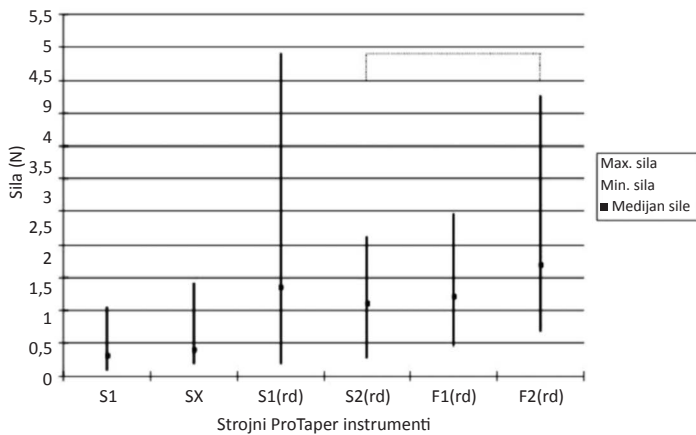
Na nativnim uzorcima poprečnih rezova u području apeksne, središnje i cervikalne trećine nije uočena djelomična ili potpuna fraktura korijena (slike 1 i 2).



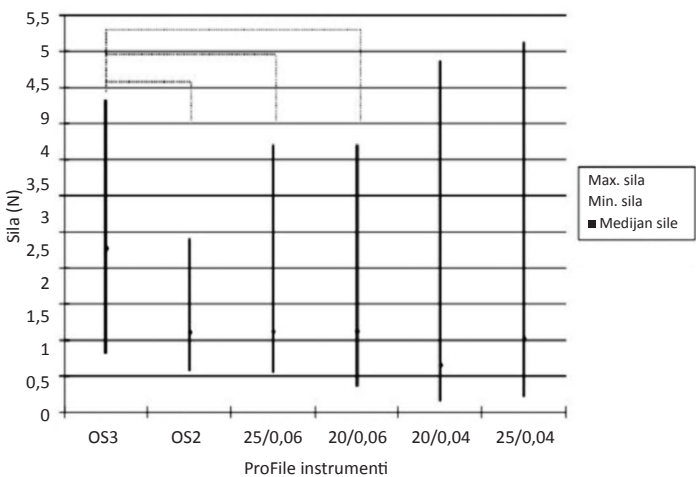
**Slika 1.** Poprečni presjek kroz središnju trećinu korijena nakon instrumentacije ProTaper tehnikom.



**Slika 2.** Poprečni presjek kroz cervikalnu trećinu korijena nakon instrumentacije ProFile tehnikom. Ne vidi se napuknuće ili lom dentinske stijenke korijena.



**Slika 3.** Prikaz maksimalne i minimalne vrijednosti te medijana vertikalne sile kod strojnih ProTaper instrumenata. Legenda: rd – radna duljina. Radna duljina bila je 21 mm.



**Slika 4.** Prikaz maksimalne i minimalne vrijednosti te medijana vertikalne sile kod ProFile instrumenata. Legenda: rd – radna duljina. Radna duljina bila je 21 mm.

### Analiza vertikalne sile

Za vrijeme instrumentacije cervikalne i središnje trećine korijenskog kanala ProTaper® instrumentima između S1 i SX instrumenta nije bilo statistički značajne razlike ( $P = 0,398$ ), iako su kod SX instrumenta zabilježene veće vrijednosti maksimalne sile, kao i medijana. Tijekom obrade apeksne trećine najveći raspon vrijednosti bio je kod S1 (radna dužina – (rd)) instrumenta od 0,19 – 4,92 N. Medijan sile bio je statistički značajno veći kod F2 instrumenta u odnosu na S2 instrument ( $P = 0,020$ ).

Na slici 3 prikazane su maksimalne i minimalne vrijednosti te medijani vertikalne sile kod strojnih ProTaper® instrumenata.

Tijekom obrade cervikalne i središnje trećine korijenskog kanala ProFile® instrumentima kod OS3 instrumenta bila je statistički značajno veća sila u odnosu na OS2 ( $P < 0,001$ ), 25/0,06 ( $P = 0,003$ ) i 20/0,06 ( $P = 0,030$ ) instrumente, dok kod obrade apeksne trećine između 25/0,04 i 20/0,04 nije bilo statistički značajne razlike. Na slici 4 prikazane su maksimalne i minimalne vrijednosti te medijani vertikalne sile kod ProFile® instrumenata. Uspoređivanjem vrijednosti vertikalne sile između ProTaper® i ProFile® instrumenata obradom cervikalne i središnje trećine korijenskog kanala ProTaper® instrumenti SX i S1 su imali statistički značajno manju vertikalnu silu u odnosu na instrumente OS2, OS3, 20/0,06 i 25/0,06 za  $P < 0,001$ .

Tijekom obrade apeksnog dijela korijenskog kanala vrijednosti tlačne sile bile su manje kod ProFile® 20/0,04 instrumenta, a statistički značajno manja tlačna sila je bila u odnosu na instrumente S1<sup>(rd)</sup>, F1<sup>(rd)</sup> i F2<sup>(rd)</sup>. Instrumentom 25/0,04 stvarala se manja vertikalna sila u odnosu na S1<sup>(rd)</sup>, S2<sup>(rd)</sup>, F1<sup>(rd)</sup>, F2<sup>(rd)</sup> instrumente, ali razlika nije bila statistički značajna.

### Analiza okretnog momenta

Slika 5 prikazuje maksimalne i minimalne vrijednosti te medijane okretnog momenta kod strojnih ProTaper® instrumenata. Tijekom obrade središnje i cervikalne trećine nije bilo statistički značajne razlike između instrumenata SX i S1. Statistički značajno veći okretni moment bio je kod F2<sup>(rd)</sup> u odnosu na F1<sup>(rd)</sup> ( $P = 0,003$ ), te kod S1<sup>(rd)</sup> u odnosu na F1<sup>(rd)</sup> ( $P = 0,004$ ).

Kod ProFile® instrumenata, tijekom obrade cervikalne i središnje trećine korijenskog kanala OS3 imao je značajno veći okretni moment u odnosu na OS2 ( $P < 0,000$ ) i 25/0,06 ( $P = 0,038$ ). Instrument 25/0,06 imao je veći okretni moment od OS2 i razlika je bila statistički značajna ( $P = 0,009$ ). Slika 6 prikazuje maksimalne i minimalne vrijednosti te medijane okretnog momenta kod ProFile® instrumenata.

Testiranje statističke značajnosti između skupina pokazala je da je instrument SX imao manji okret-

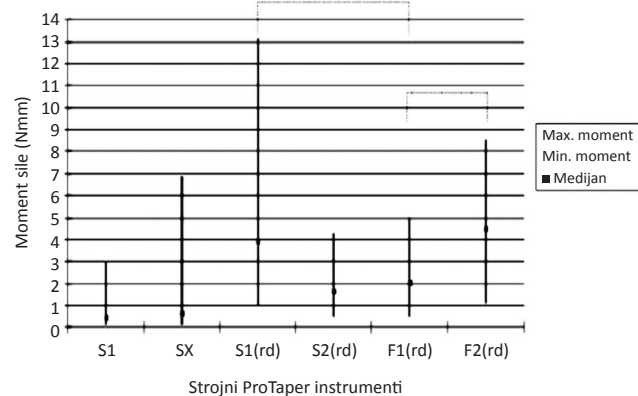
ni moment od ProFile® instrumenata, ali razlika je bila statistički značajno manja u odnosu na instrument OS3 ( $P = 0,001$ ) i 20/0,06 ( $P = 0,007$ ). Instrument S1 je imao statistički značajno manji moment u odnosu na instrumente OS2, OS3, 20/0,06 i 25/0,06 za  $P < 0,000$ .

Obradom rezultata instrumentacije apeksne trećine pokazalo se da je instrument 20/0,04 imao statistički značajno manji moment u odnosu na sve druge instrumente: S1<sup>(rd)</sup>  $P < 0,001$ ; S2<sup>(rd)</sup>  $P < 0,001$ ; F1<sup>(rd)</sup>  $P < 0,001$  i F2<sup>(rd)</sup>  $P < 0,001$ . Instrument 25/0,04 pokazao je statistički značajno manji okretni moment u odnosu na sve druge instrumente, osim u odnosu na instrument S2<sup>(rd)</sup>.

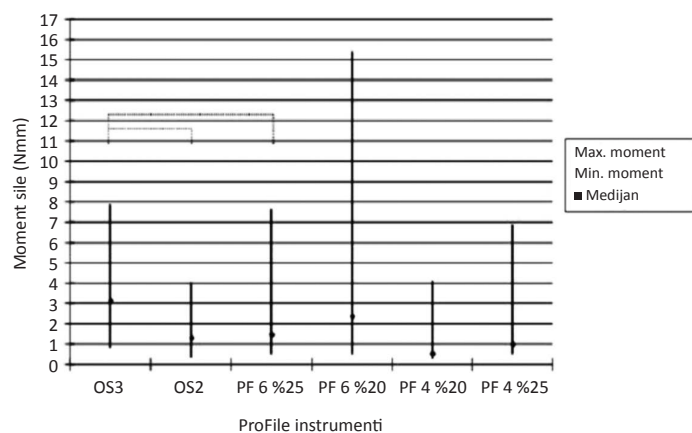
## RASPRAVA

Vertikalna fraktura korijena je komplikacija ili pogreška koja može nastati u bilo kojoj fazi endodontskog liječenja. Čimbenici koji utječu na sklonost loma korijena su debljina dentina, radijus zakrivljenosti kanala i vanjska morfologija korijena<sup>29</sup>. Klinička i eksperimentalna istraživanja pokazala su da se frakture korijena javljaju uglavnom u bukolingvalnom smjeru<sup>29,40</sup>. Ranija istraživanja na instrumentima za strojnu obradu korijenskog kanala pokazala su da na pojavu frakture korijena utječe više čimbenika: vrsta instrumenta<sup>41</sup>, način instrumentacije<sup>42-46</sup>, oblik i konicitet instrumenta<sup>41-43</sup> i dužina instrumentacije<sup>41,42</sup>.

U našem radu analizom poprečnih rezova instrumentiranih zuba strojnom ProTaper® i ProFile® tehnikom pod povećanjem mikroskopa 40 x nije uočeno napuknuće/lom niti na jednom rezu. Početak VFK-a korijena češće je uzrokovan manjim instrumentima<sup>42,46</sup>, a javlja se u 84,4 % slučajeva nakon oblikovanja kanala #30,04 koniciteta ili F1 instrumenta. Ako je radna dužina kraća od apeksnog foramena (AF), pojava nastanka pukotina je manja<sup>47</sup>. Budući da je u našem radu radna dužina definirana 1 mm kraće od AF-a, vjerojatno je to jedan od razloga što nije nastao VFK. Adorno i suradnici predložili su tehniku instrumentacija kanala kako bi se smanjila pojavnost frakture, a to je da instrumentacija korijenskog kanala sa strojnim intrakanalnim instrumentima treba završiti 2 mm kraće od AF-a, a apeksnih 2 mm trebalo bi oblikovati samo s ručnim fleksibilnim instrumentima<sup>42</sup>.



**Slika 5.** Prikaz maksimalne i minimalne vrijednosti te medijana okretnog momenta kod strojnih ProTaper instrumenata. Legenda: rd – radna duljina. Radna duljina bila je 21 mm.



**Slika 6.** Prikaz maksimalne i minimalne vrijednosti te medijana okretnog momenta kod ProFile instrumenata. Legenda: rd – radna duljina. Radna duljina bila je 21 mm.

Sve je veći broj strojnih tehnika uveden u svaki-danju praksu, ali unatoč različitim kliničkim prednostima u odnosu na ručne instrumentacije strojni instrumenti stvaraju veći stres u korijenskom kanalu<sup>48</sup>. Rotacija instrumenata unutar kanala, koja je potrebna da bi se dovršila instrumentacija kod strojne tehnike, u usporedbi s ručnim tehnikama pridonose češćem stvaranju pukotina u dentinu kod rotacijske tehnike<sup>42,44</sup>. U našem radu maksimalna vrijednosti vertikalne sile kod ProTaper® instrumenta iznosila je 4,92 N, a okretnog momenta 13,14 Nmm, dok su maksi-

malne vrijednosti sile (sila 5,13 N) i momenta (okretni moment 15,43 Nmm) kod ProFile® instrumenta bile veće. Dobiveni rezultati momenta su viši u odnosu na istraživanja Bluma i sur., da Silve i sur. koji su također instrumentirali ravne kanale<sup>48,49</sup>. Okretni moment bio je 0,18 – 0,2 Nmm (39) i 1,28 – 2,01 Nmm. Sila je iznosila od 2,9 do 4,2 N (54) i 3,37 – 5,99 N<sup>48</sup> i približna je našim vrijednostima. Medijan okretnog momenta se povećavao s duljinom instrumentacije, iako se promjer instrumenata smanjivao. Blum i sur.

Primijenjena vertikalna sila i okretni moment tijekom kemomehaničke obrade korijenskog kanala strojnom ProTaper i ProFile tehnikom do promjera 0,25 mm na apeksu nisu izazvale nastanak vertikalne frakture korijena. Opterećenje je veće kod ProFile tehnike tijekom obrade cervikalne trećine kanala, a kod obrade apeksne trećine veće su vrijednosti kod ProTaper tehnike.

ukazali su da je povećanje momenta u direktnoj vezi s povećanjem kontakta radnog dijela instrumenta i dentina za vrijeme penetracije instrumenta dublje u korijenski kanal<sup>48</sup>. Nalaz također potvrđuje ranija istraživanja da se s povećanjem promjera instrumenta povećava i opterećenje, odnosno vertikalno usmjerena sila i okretni moment<sup>50</sup>. Tijekom instrumentacije u kanalu je stalno bila prisutna irigacijska tekućina koja sprječava isušivanje unutarnje dentinske stijenke i time smanjuje trenje između instrumenta i dentina, odnosno opterećenje za vrijeme instrumentacije koje se prenosi na dentinsku stijenkku.

Korijenski kanali uvelike se razlikuju u svojoj anatomiji, što se naročito vidi na poprečnim rezovima, a morfologija zuba također utječe na lom korijena<sup>51</sup>. Adorno i suradnici<sup>46</sup> objavili su da se pukotina u apeksnom dijelu javlja u 33 % donjih sjekutića i 50 % donjih pretkutnjaka nakon ProFile® instrumentacije<sup>47</sup>. U našem radu eksperimentalni modeli bili su mandibularni sjekutići s ravnim kanalom. U većini radova istraživanje je provedeno upravo na ravnim korijenskim kanalima zbog jednostavnosti morfoloških osobitosti<sup>42,48</sup>.

U novijim radovima nastanak vertikalne frakture proučava se na zubima na kojima se simuliraju uvjeti parodontnog ligamenta. Najčešće se kao

materijal koristi hidrofilna vinil poliksiloksan otisna masa, pri čemu se apeksnih 3 mm ne uranjaju u masu, ali i na zubima na kojima nisu imitirani takvi uvjeti<sup>48</sup>. Naime, u istraživanjima u kojima simulacija nije napravljena, pojavnost nastanka dentinskih pukotina bila je povećana<sup>41,43</sup>. U ovom je radu samo u području cervikalne trećine korijenskog kanala simuliran parodontni ligament, a kao materijal se koristio autoakrilat. Budući da su literaturni nalazi različiti, potrebna su daljnja istraživanja u različitim uvjetima, ali i na različitim morfološkim oblicima, kako bi se u kliničkom radu primjenom novih znanstvenih spoznaja smanjila pojavnost vertikalne frakture korijena, a time i gubitak zuba.

## ZAKLJUČCI

Tijekom instrumentacije kanala jednokorijenskih zuba sa strojnim ProTaper® i ProFile® instrumentima nije nastala vertikalna fraktura korijena na eksperimentalnom modelu jednokanalnih mandibularnih sjekutića kod dužine instrumentacije 1 mm kraće od apeksnog foramena. Vrijednosti vertikalne sile i momenta bile su manje kod ProTaper® instrumenta tijekom obrade cervikalne i središnje trećine korijenskog kanala. Za vrijeme obrade apeksnog dijela korijenskog kanala vrijednosti sile su bile manje kod ProFile® instrumenata. Okretni moment bio je veći kod ProFile® instrumenata, a kod instrumentacije apeksne trećine, ProFile® instrumenti su imali manji moment u odnosu na ProTaper® instrumente. Tijekom strojne instrumentacije korijenskog kanala, kontrolom primijenjene vertikalne sile, a time i okretnog momenta, te stalnim ispiranjem kanala može se smanjiti pojavnost nastanka vertikalne frakture korijena.

## ZAHVALA

Rad je dio projekta pod naslovom „Eksperimentalna i klinička endodontologija“, br. 065-0650444-0418, voditelj projekta: prof. dr. sc. Ivica Anić, koje je odobrilo Ministarstvo znanosti, obrazovanja i športa. Za potrebe rada na ovom projektu napravljen je uređaj u suradnji sa Stomatološkim fakultetom u Zagrebu i Institutom građevinarstva Hrvatske u Zagrebu.

**Izjava o sukobu interesa:** autori izjavljuju da ne postoji sukob interesa.



## LITERATURA

1. Pitts DL, Natkin E. Diagnosis and treatment of vertical root fractures. *J Endod* 1983;9:338-46.
2. Rivera EM, Walton RE. Longitudinal tooth fractures: findings that contribute to complex endodontic diagnoses. *Endod Top* 2007;16:82-111.
3. Freitas PQ, Rabêlo-Júnior PMS, Alves CMS, Souza SFC. The diagnostic challenge of vertical root fracture in endodontically treated teeth: A case report. *Rev Odonto Cienc* 2012;27:82-6.
4. Morfis AS. Vertical root fractures. *Oral Surg Oral Med Oral Pathol* 1990;69:631-5.
5. Fuss Z, Lustig J, Tamse A. Prevalence of vertical root fractures in extracted endodontically treated teeth. *Int Endod J* 1999;32:283-6.
6. Tamse A. Vertical root fractures in endodontically treated teeth: diagnostic signs and clinical management. *Endod Top* 2006;13:84-94.
7. Gher ME, Dunlap RM, Andreason MH, Kuhl LV. Clinical survey of fractured teeth. *JADA* 1987;114:174-7.
8. Testori T, Badino M, Castagnola M. Vertical root fractures in endodontically treated teeth: a clinical survey of 36 cases. *J Endod* 1993;19:87-90.
9. Chan C-P, Tseng S-C, Lin C-P, Huang C-C, Tsai T-P, Chen CC. Vertical root fracture in nonendodontically treated teeth – a clinical report of 64 cases in Chinese patients. *J Endod* 1998;24:678-81.
10. Chin-Jyh Y. Fatigue root fracture: a spontaneous root fracture in nonendodontically treated teeth. *Br Dent J* 1997;182:261-6.
11. Vire DE. Failure of endodontically treated teeth: classification and evaluation. *J Endod* 1991;17:338-42.
12. Coppens CRM, DeMoor RJG. Prevalence of vertical root fractures in extracted endodontically treated teeth. *Int Endod J* 2003;36:926-9.
13. Trabert KC, Caputo AA, Abou-Rass M. Tooth fracture. A comparison of endodontic and restorative treatments. *J Endod* 1978;4:341-5.
14. Sornkul E, Stannard JG. Strength of roots before and after endodontic treatment and restorations. *J Endod* 1992;18:440-3.
15. Helfer AR, Melnick S, Schilder H. Determination of the moisture content of vital and pulp less teeth. *Oral Surg Oral Med Oral Pathol* 1972;34:661-70.
16. Sedgely CM, Messer HH. Are endodontically treated teeth more brittle? *J Endod* 1992;18:332-5.
17. Papa J, Cain C, Messer HH. Moisture content of vital vs endodontically treated teeth. *Endod Dent Traumatol* 1994;10:91-3.
18. Kishen A. Mechanism and risk factors for fracture prediction in endodontically treated teeth. *Endodontic Topics* 2006;13:57-83.
19. Kinney JH, Nalla RK, Pople JA, Breunig TM, Ritchie RO. Age-related transparent root dentin: mineral concentration, crystallite size, and mechanical properties. *Biomaterials* 2005;26:3363-76.
20. Tonami K, Takahashi H. Effect of aging on tensile fatigue strength of bovine dentin. *Dent Mater J* 1997;16:156-69.
21. Pilo R, Corcino G, Tamse A. Residual dentin thickness in mandibular premolars prepared by hand and rotatory instruments. *J Endod* 1998;24:401-5.
22. Cohen S, Blanco L, Berman L. Vertical root fractures. *J Am Dent Assoc* 2003;134:434-41.
23. Walton RE, Rivera EM. Longitudinal tooth fractures. *In: Walton RE, Rivera EM (eds). Principles and practice of endodontics. Philadelphia, Pennsylvania, USA: W.B. Saunders Company, 2002;499-519.*
24. Fuss Z, Lustig J, Katz A, Tamse A. An Evaluation of endodontically treated vertical root fractured teeth: impact of operative procedures *J Endod* 2001;27:46-8.
25. Lertchirakarn V, Palamara JE, Messer HH. Load and strain during lateral condensation and vertical root fracture. *J Endod* 1999;27:46-8.
26. Silver-Thom MB, Joyce TP. Finite element analysis of anterior tooth root stresses developing during endodontic treatment. *J Biomech Eng* 1999;121:108-15.
27. Barjau-Escribano A, Sancho-Bru JL, Forner-Navarro L, Rodriguez-Cervantes PJ, Perez-Gonzales A, Sanchez-Martin FT. Influence of prefabricated post material on restored teeth: fracture strength and stress distribution. *Oper Dent* 2006;31:47-54.
28. Peciuliene V, Rimkuvienė J. Vertical root fractures in endodontically treated teeth: a clinical survey. *Stomatologija* 2004;6:77-80.
29. Lertchirakarn V, Palamara JE, Messer HH. Patterns of vertical root fracture: factors affecting stress distribution in the root canal. *J Endod* 2003;29:523-8.
30. Callister WD. Failure. *In: WD Callister (ed.) Materials science and engineering: an introduction. 6th edn. New York; [Chichester]: Wiley, 2003:192-245.*
31. Lertchirakarn V, Palamara JE, Messer HH. Finite element analysis and strain-gauge studies of vertical root fracture *J Endod* 2003;29:529-34.
32. Wilcox LR, Roskelley C, Sutton T. The relationship of root canal enlargement to finger-spreader induced vertical root fracture. *J Endod* 1997;23:533-4.
33. Valli KS, Lata DA, Jagdish S. An in-vitro SEM comparative study of debridement ability of K-Files and Canal Master. *Indian J Dent Res* 1996;7:128-34.
34. Shaäfer E, Lohmann D. Efficiency of rotary nickel-titanium FlexMaster instruments compared with stainless steel hand K-Flexofile-Part 2. Cleaning effectiveness and instrumentation results in severely curved root canals of extracted teeth. *Int Endod J* 2002;35:514-21.
35. Ruddle CJ. The ProTaper® technique. *Endodontic Topics* 2005;10:187-90.
36. Ruddle CJ. Cleaning and shaping the root canal system. *In: Choen S, Burns RC, eds. Pathways of the Pulp, 8th edn. St. Louis, MO: Mosby, 2002;231-92.*
37. Schreuder C, Ackermann M, Barbakow F. Step-by-step description of a rotary root canal preparation technique. *Int Endod J* 1999;32:312-20.
38. Glavičić S, Anić I, Braut A, Miletić I, Borčić J. Vertical force and torque analysis during mechanical preparation of extracted teeth using hand ProTaper® instruments. *Austr Endod J* 2011;37:51-5.
39. Glavičić S, Anić I, Braut A, Kovačević Pavičić D, Lajnert V, Miletić I. Analiza vertikalne sile i okretnog momenta tijekom ručne obrade korijenskog kanala na radnoj dužini kod Endo-Eze i *step back* tehnike. *Medicina fluminensis* 2011;47:74-81.
40. Lertchirakarn V, Palamara JE, Messer HH. Finite element analysis and strain-gauge studies of vertical root fracture. *J Endod* 2003;29:529-34.

41. Bier CAS, Shemesh H, Tanomaru-Filho M, Wesselink PR, Wu M-K. The Ability of Different Nickel-Titanium Rotary Instruments To Induce Dentinal Damage During Canal Preparation. *J Endod* 2009;35:236-8.
42. Adorno CG, Yoshioka T, Suda H. Crack initiation on the apical root surface caused by three different nickel-titanium rotary files at different working lengths. *J Endod* 2011;37:522-5.
43. Shemesh H, Bier CA, Wu MK, Tanomaru-Filho M, Wesselink PR. The effects of canal preparation and filling on the incidence of dentinal defects. *Int Endod J* 2009;42:208-13.
44. Adorno CG, Yoshioka T, Suda H. The effect of working length and root canal preparation technique on crack development in the apical root canal wall. *Int Endod J* 2010;43:32-7.
45. Milani AS, Froughreyhani M, Saeed Rahimi S, Jafarabadi MA, Paksefat S. The Effect of Root Canal Preparation on the Development of Dentin Cracks. *Iranian Endod J* 2012;7:177-82.
46. Adorno CG, Yoshioka T, Suda H. The effect of root preparation technique and instrumentation length on the development of apical root cracks. *J Endod* 2009;35:389-92.
47. Liu R, Hou BX, Wesselink PR, Wu M-K, Shemesh H. The Incidence of Root Microcracks Caused by 3 Different Single-file Systems versus the ProTaper System. *J Endod* 2013;39:1054-6.
48. Blum J, Machtou P, Ruddle C, Micallef J. Analysis of mechanical preparations in extracted teeth using ProTaper rotary instruments: value of the safety quotient. *J Endod* 2003;29:567-75.
49. da Silva FM, Kobayashi C, Suda H. Analysis of forces developed during mechanical preparation of extracted teeth using RaCe rotary instruments and ProFile®s. *Int Endod J* 2005;38:17-21.
50. Peters OA, Peters CI, Schönenberger, Barbakow F. ProTaper® rotary root canal preparation: assessment of torque and force in relation to canal anatomy. *Int Endod J* 2003;36:93-9.
51. Wu MK, Roris A, Barkis D, Wesselink PR. Prevalence and extent of long oval canals in the apical third. *Oral Surg Oral Med Oral Pathol Oral Radiol Endod* 2000;89:739-43.