

# Temporomandibularni poremećaj - mogućnosti liječenja minimalno invazivnim kirurškim metodama: artrocenteza i artroskopija

---

**Belušić-Gobić, Margita; Juretić, Mirna; Rogić, Mate; Cerović, Robert**

*Source / Izvornik:* **Medicina Fluminensis : Medicina Fluminensis, 2014, 50., 311 - 316**

**Journal article, Published version**

**Rad u časopisu, Objavljena verzija rada (izdavačev PDF)**

*Permanent link / Trajna poveznica:* <https://urn.nsk.hr/urn:nbn:hr:184:155641>

*Rights / Prava:* [In copyright](#)/[Zaštićeno autorskim pravom.](#)

*Download date / Datum preuzimanja:* **2025-03-06**



*Repository / Repozitorij:*

[Repository of the University of Rijeka, Faculty of Medicine - FMRI Repository](#)



# Temporomandibularni poremećaj – mogućnosti liječenja minimalno invazivnim kirurškim metodama: artrocenteza i artroskopija

## Temporomandibular disorders – minimally invasive surgical treatment options: arthrocentesis and arthroscopy

Margita Belušić-Gobić\*, Mirna Juretić, Mate Rogić, Robert Cerović

**Sažetak.** Temporomandibularni poremećaj (TMP) obuhvaća različite kliničke dijagnoze orofacijalnog bola koji nastaje u žvačnim mišićima, čeljusnom zglobu i okolnim strukturama. Temporomandibularni poremećaj mišićne geneze liječi se konzervativno, dok je kod TMP-a artrogeenog podrijetla često indicirano kirurško liječenje. Najčešće se koriste minimalno invazivne tehnike liječenja, gdje spadaju artrocenteza i artroskopija temporomandibularnog zgloba. Artrocenteza podrazumijeva lavažu zgloba „naslijepo“ bez kontrole oka. Artroskopija je endoskopska kirurška metoda koja omogućuje liječenje s minimalnim oštećenjem tkiva, s vrlo rijetkim komplikacijama, bez postoperativnog ožiljka jer je artroskop debljine svega 2 mm, te predstavlja sigurnu tehniku s dobrim rezultatima.

**Ključne riječi:** artrocenteza; artroskopija; temporomandibularni zglob

**Abstract.** Temporomandibular disorder (TMD) encompasses a variety of clinical diagnosis with the symptom of orofacial pain caused by the masticatory muscles, temporomandibular joint and surrounding structures. Non-articular temporomandibular disorder (usually forms of myalgia) is treated conservatively, while the articular temporomandibular disorders often need surgical treatment. The most commonly used are minimally invasive treatment techniques. Arthrocentesis is "blind" joint lavage. Arthroscopy is an endoscopic surgical method that allows treatment with minimal tissue damage, with very few complications, without postoperative scar because the arthroscope thickness is only 2 mm, it is a safe technique with good results.

**Key words:** arthrocentesis; arthroscopy; temporomandibular joint

Klinika za maksilofacijalnu i oralnu kirurgiju,  
KBC Rijeka, Rijeka

Primljeno: 10. 12. 2013.  
Prihvaćeno: 16. 5. 2014.

**\*Dopisni autor:**

Doc. dr. sc. Margita Belušić-Gobić, dr. med.  
Klinika za maksilofacijalnu i oralnu kirurgiju  
KBC Rijeka, Tome Strižića 3, 51 000 Rijeka  
e-mail: mfk@kbc-rijeka.hr

<http://hrcak.srce.hr/medicina>

## UVOD

Temporomandibularni zglob je maleni parni zglob koji spaja donju čeljust s bazom lubanje. Čine ga glavica mandibule (kondil), te čašica i tuberkul na temporalnoj kosti (lat. *fossa glenoidales*) između kojih se nalazi vezivno-hrskavični disk koji dijeli zglobni prostor na dva dijela: gornji i donji. Temporomandibularni zglob omogućava otvaranje i zatvaranje usta, pokrete mandibule lijevo i desno, protruziju i retruziju mandibule. Taj kompleksan

Temporomandibularni poremećaj vrlo je kompleksan u svojoj kliničkoj slici i dijagnostici te često zahtijeva multidisciplinarni pristup koji uključuje doktora dentalne medicine, specijalista protetike, maksilofacijalnog kirurga, rendgenologa, fizijatra, ortodonta, psihijatra, a ponekad i specijaliste drugih struka.

Artroskopija temporomandibularnog zgloba je minimalno invazivna kirurška tehnika kojom se vrlo tanki artroskop (2 mm) uvodi u maleni temporomandibularni zglob (veličine oko 1 cm) u dijagnostičke i/ili terapijske svrhe. Najčešće se artroskopom pod kontrolom oka vrši liza i lavaža zgloba kod pacijenata s artrogenim uzrokom temporomandibularnog poremećaja.

zglob s pripadajućim mišićima omogućuje pokrete potrebne za govor, žvakanje i ekspresiju lica. To je zglob s najvećim brojem kretnji<sup>1</sup>.

## TEMPOROMANDIBULARNI POREMEĆAJ

Temporomandibularni poremećaj (TMP) najčešći je uzrok facijalnog bola nakon zubobolje. Smatra se da 75 % populacije ima neki od simptoma TMP-a barem jednom u životu, ali samo 10 % njih zadovoljava kriterije za postavljanje dijagnoze. TMP uglavnom pogađa žene (4 puta češće od muškaraca), najčešće u dobi od 20 do 50 godina<sup>2-5</sup>. Uzrok je multifaktorijalan, s posebnim naglaskom na smetnje okluzije, nepodesne navike i emocionalni stres. Broj pacijenata sa simptomima TMP-a povećava se, najvjerojatnije zbog veće psihičke napetosti današnjeg načina života. Neka da su se koristili različiti nazivi za taj poremećaj:

Costenov sindrom, temporomandibularni sindrom, miofascijalni bol... Prema prijedlogu Američke akademije za orofacijalni bol (AAOP) usvojen je zajednički naziv „temporomandibularni poremećaj ili TMP” (engl. *temporomandibular disorder*; TMD), koji obuhvaća cijelu skupinu različitih stanja i bolesti koje zahvaćaju temporomandibularni zglob i žvačnu muskulaturu<sup>6</sup>.

## KLASIFIKACIJA TEMPOROMANDIBULARNIH POREMEĆAJA

S obzirom na osnovni uzrok poremećaja, TMP se može podijeliti na:

- a) miogeni poremećaj (uzrok u žvačnim mišićima)
  - b) artrogeni poremećaj (uzrok u samom zgloboju).
- Oba uzroka mogu biti prisutna istovremeno, što otežava dijagnostički postupak.

Miogeni uzrok je puno češći; postoje brojni etiološki čimbenici za njegov nastanak, od kojih su najčešći bruksizam te stiskanje zuba u stresnim i anksioznim situacijama. Posljedica tih nepodesnih navika je spazam žvačne muskulature i mišićna hiperfunkcija (napetost mišića).

Artrogeni uzrok poremećaja koji se najčešće javlja je dislokacija diska (s redukcijom ili bez nje), a potom degenerativne promjene zgloba. Dislokacija diska u većini slučajeva događa se prema naprijed, te se disk interpolira između kondila mandibule i eminencije (tuberkula) temporalne kosti. Termin koji se u literaturi koristi za sve poremećaje diska je „unutarnji poremećaj”, odnosno, na engleskom jeziku „internal derangement”. Temporomandibularni zglob može biti zahvaćen i reumatoidnim artritisom, infekcijom, neoplazmom ili drugim bolestima, no to u praksi nije često<sup>1,6</sup>.

Postoji algoritam RDC/TMD (engl. *Research Diagnostic Criteria for Temporomandibular Disorders*) prema kojem se do dijagnoze dolazi prema dvjema odvojenim linijama (dvije osi), uzimajući u obzir fizikalne i psihosocijalne čimbenike u nastanku poremećaja<sup>7,12</sup>.

## KLINIČKA SLIKA TEMPOROMANDIBULARNOG POREMEĆAJA

Svi se simptomi TMP-a mogu svrstati u 3 skupine:

1. Bol (preaurikularni, povezan sa žvakanjem, može sijevati prema temporalno ili prema vratu, bol u uhu...)

**Tablica 1.** Klasifikacija temporomandibularnog poremećaja prema Wilkesu

Stadij	Klinička slika	Magnetska rezonancija	Artroskopija
I rani	<ul style="list-style-type: none"> <li>• bezbolno škljocanje</li> <li>• bez ograničenja funkcije</li> </ul>	<ul style="list-style-type: none"> <li>• blago dislociran disk prema naprijed, s redukcijom</li> <li>• normalne koštane konture</li> </ul>	<ul style="list-style-type: none"> <li>• normalan oblik diska</li> <li>• blaga dislokacija diska prema naprijed</li> </ul>
II rani/srednji	<ul style="list-style-type: none"> <li>• povremeno bolno škljocanje</li> <li>• isprekidano kočenje u zglobu</li> <li>• glavobolja</li> </ul>	<ul style="list-style-type: none"> <li>• blago dislocirani disk prema naprijed, s redukcijom</li> <li>• rani deformitet diska</li> <li>• normalne koštane strukture</li> </ul>	<ul style="list-style-type: none"> <li>• prednja dislokacija diska</li> <li>• stanjeni disk</li> </ul>
III srednji	<ul style="list-style-type: none"> <li>• učestali bolovi</li> <li>• osjetljivost zgloba</li> <li>• glavobolja</li> <li>• bolno žvakanje</li> <li>• zakočenost zgloba</li> <li>• ograničena pokretljivost</li> </ul>	<ul style="list-style-type: none"> <li>• prednja dislokacija diska s redukcijom do bez redukcije</li> <li>• umjereno stanjenje diska</li> <li>• normalne koštane strukture</li> </ul>	<ul style="list-style-type: none"> <li>• deformiran i dislociran disk</li> <li>• priraslice, adhezije</li> <li>• bez koštanih promjena</li> </ul>
IV srednji/kasni	<ul style="list-style-type: none"> <li>• kronični bol</li> <li>• ograničena pokretljivost</li> <li>• glavobolja</li> </ul>	<ul style="list-style-type: none"> <li>• dislokacija diska bez redukcije</li> <li>• značajno stanjenje diska</li> <li>• promjenjene koštane konture</li> </ul>	<ul style="list-style-type: none"> <li>• degenerativne promjene koštanih površina</li> <li>• osteofiti</li> <li>• priraslice</li> <li>• deformirani disk, bez perforacije</li> </ul>
V kasni	<ul style="list-style-type: none"> <li>• promjenjiva bolnost</li> <li>• krepitacije</li> <li>• bolna funkcija</li> </ul>	<ul style="list-style-type: none"> <li>• prednja dislokacija diska bez redukcije</li> <li>• perforacija ili veliki deformitet diska</li> <li>• degenerativne koštane pr.</li> </ul>	<ul style="list-style-type: none"> <li>• perforacija diska</li> <li>• brojne priraslice</li> <li>• velike degenerativne promjene diska i kosti</li> </ul>

- Zvukovi (škljocanje, preskakanje, pucketanje, krepitacije...)
  - Ograničena funkcija (ograničeno otvaranje usta, povremeno „zaključan zglob”...)
- Simptomi mogu biti prisutni pojedinačno ili udruženo, jednostrano ili obostrano<sup>1,6</sup>.

#### DIJAGNOSTIČKI POSTUPAK

Na temelju anamneze i kliničkog pregleda potrebno je utvrditi radi li se o miogenom ili o artrogenom uzroku poremećaja, jer se liječenje jednog od drugog oblika razlikuje.

U dijagnostičkom postupku najčešće su dovoljne klasične RTG snimke. Potrebno je učiniti RTG snimku obaju temporomandibularnih zglobova s otvorenim i zatvorenim ustima, te ortopantomogram. Tim RTG snimkama može se evaluirati koštana struktura, te se mogu vidjeti eventualne erozije, osteofiti, skleroza kosti, remodeliranje kondila... U kompleksnijim slučajevima, te u onima artrogenog uzroka, indicirano je učiniti magnetsku rezonanciju (MRI) kojom se može utvrditi pozicija diska, promjene na disku te njegovu pokretljivost<sup>1,6</sup>.

Na temelju kliničke slike, pregleda i MR-a može se učiniti klasifikacija TMP-a prema Wilkesu te je kod onih koji imaju stadij bolesti III, IV i V potreb-

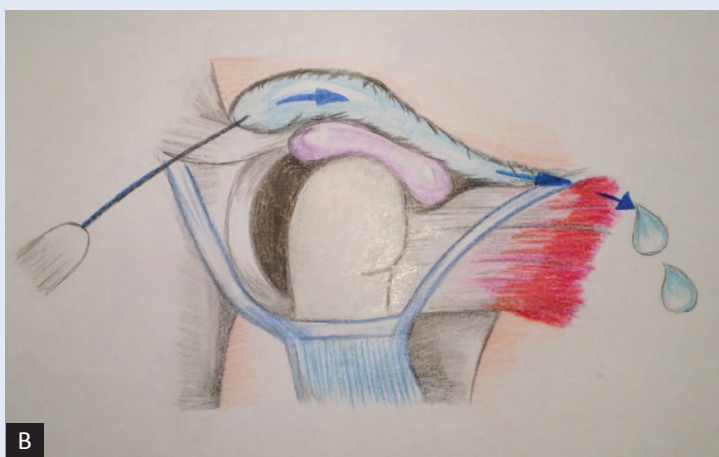
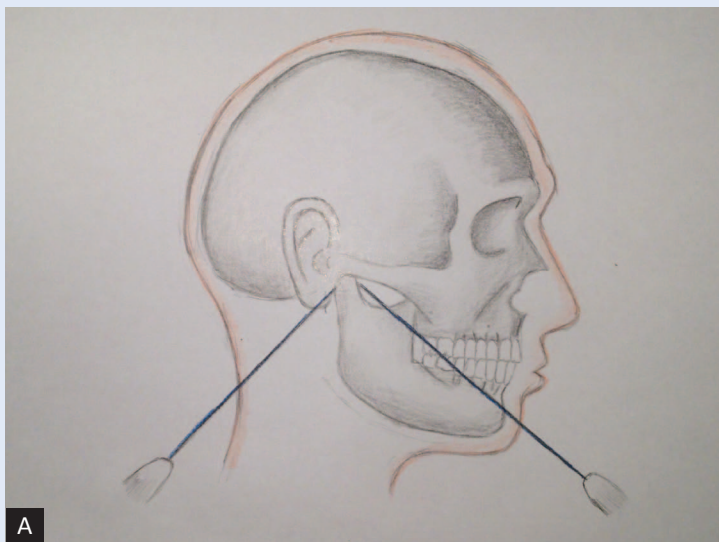
no učiniti artroskopiju TMZ-a<sup>14,15</sup>. Klasifikacija stadija temporomandibularnog poremećaja prema Wilkesu prikazana je u tablici 1.

Dijagnostička i/ili terapijska artroskopija indicirana je samo kod onih pacijenata koji imaju artogeni uzrok TMP-u.

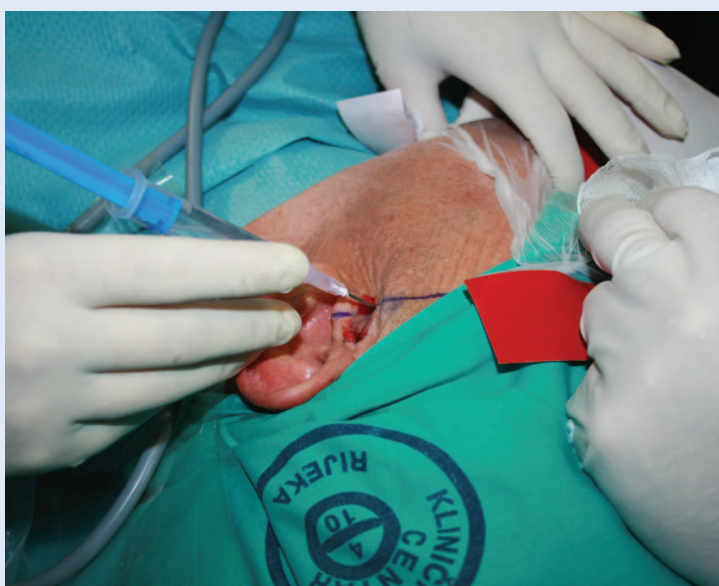#### LIJEČENJE TEMPOROMANDIBULARNIH POREMEĆAJA

Temporomandibularni poremećaj s miogenim uzrokom liječi se isključivo konzervativno. Liječenje podrazumijeva edukaciju pacijenta uz osvještavanje nepodesnih navika te ograničavanje opterećenosti zgloba (mekana i kašasta hrana, izbjegavanje žvakaćih guma...). U liječenju se koriste nesteroidni antireumatici uz anksiolitike (ako su potrebni)<sup>1,16</sup>. Koriste se okluzalni splintovi, pogotovo kod bruksizma. Postoje različite vrste splintova za različite indikacije, pa s njihovom primjenom treba biti oprezan jer mogu izazvati trajne neželjene promjene u okluziji ako se nestručno koriste<sup>1,5,16</sup>.

Fizikalna terapija uz vježbe koje pacijent sam izvodi kod kuće izuzetno je bitna za stabilizaciju zgloba. U terapiji se koristi i ultrazvuk te TENS (engl. *transcutaneous electronic nerve stimulation*)<sup>1,16</sup>.



Slika 1 A i B. Shematski prikaz artrocenteze



Slika 2. Artrocenteza temporomandibularnog zgloba

Tehnike relaksacije i akupunktura također su dobrodošle kod miogenog uzroka TMP-a. Kirurška terapija kod miogenog uzroka TMP-a nije indicirana.

Kod artrogenog uzroka bola najčešće je potrebno učiniti i neku od minimalno invazivnih kirurških tehnika. Tu spadaju artrocenteza i artroskopija<sup>15-21</sup>. Kod artrogenog uzroka TMP-a također se započinje s konzervativnim metodama liječenja, no ako one ne daju rezultate unutar nekoliko mjeseci (prosječno tri mjeseca) indicirane su artrocenteza i artroskopija TMZ-a. U nekim slučajevima kirurške su tehnike indicirane i ranije.

#### ARTROCENTEZA

Podrazumijeva jednostavnu lavažu zgloba u gornjem zglobnom prostoru. U zglob se uvode dvije iglice putem kojih se fiziološkom otopinom ispere intraartikularna zglobna tekućina sa svim medijatorima upale koji su se u njoj nakupili. Terapijski efekt artrocenteze sastoji se u otklanjanju upalnih stanica, interleukina, citokina, produkta degradacije upale nakupljenih u sinovijalnoj tekućini te na razbijanju intraartikularnih adehezija i mobilizaciji diska. U zglob se po potrebi već prisutnom iglom može injicirati kortikosteroid, hijaluronska kiselina, anestetik<sup>15-19</sup>. Brojne studije pokazale su da je artrocenteza gornjeg zglobnog prostora vrlo učinkovita metoda koja povećava pokretljivost u zglobu (veće otvaranje usta) te smanjuje većinu tegoba koje pacijent navodi (pogotovo smanjuje bol)<sup>15-19</sup>. Postupak se može više puta ponavljati. Slika 1 prikazuje shematski prikaz artrocenteze, dok slika 2 prikazuje artrocentezu kod pacijenta.

#### ARTROSKOPIJA

To je minimalno invazivna kirurška metoda kojom se kroz maleni ubod u preaurikularnoj regiji uvodi artroskop s mikrokamerom u temporomandibularni zglob. Artroskop za TMZ je ultratanki artroskop, promjera svega 2 mm, te nije potreban kirurški rez za njegovo uvođenje. U zglob se uvodi pomoću tankog troakara. Artroskopija se izvodi u gornjem zglobnom prostoru TMZ-a. Artroskopija može biti samo dijagnostička ili može biti i terapijska. Omogućava nam direktan pogled u unutrašnjost zgloba pomoću kamere te se slika male-

nog zgloba veličine svega 1 cm prikazuje bitno povećana na velikom ekranu. Najčešća indikacija za artroskopiju TMZ-a je dislokacija diska kao uzrok TMP-a, ali indikacija može biti i bilo koji drugi uzrok artrogenog poremećaja TMZ-a. Artroskopski se najčešće radi lavaža i liza TMZ-a. Najčešće se pod kontrolom artroskopa radi „vizualna atrocenteza“, za razliku od obične atrocenteze, gdje se lavaža zgloba radi „naslijepo“. Artroskopija se izvodi u općoj anesteziji u jednodnevnoj bolnici<sup>1,19-22</sup>. Slike 3 i 4 prikazuju potrebnu opremu za artroskopiju, a slika 5 prikazuje izvođenje artroskopije. Na slici 6 prikazan je normalan artroskopski prikaz tempromandibularnog zgloba.

Razvoj i primjena artroskopije TMZ-a bitno je promijenila terapijski pristup TMP-u. Radi se o sigurnoj, učinkovitoj kirurškoj metodi s minimalnim komplikacijama.

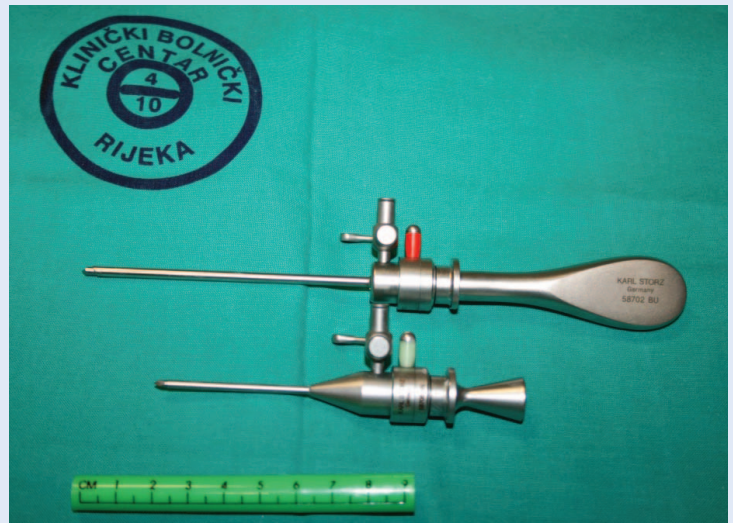
Za sada se artroskopija tempromandibularnog zgloba u Hrvatskoj izvodi samo u KBC-u Rijeka. Nakon učinjenog zahvata pacijenti provode fizikalnu terapiju prema već uhdanom programu.

#### KIRURGIJA NA OTVORENOM ZGLOBU

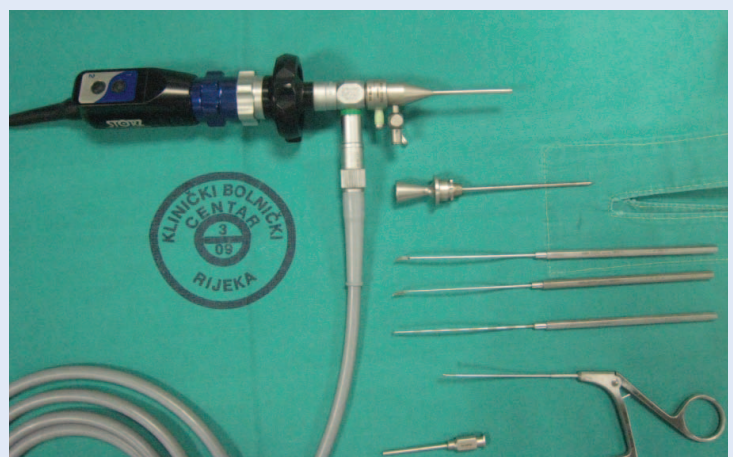
Podrazumijeva kirurški rez u preaurikularnoj regiji s otvorenim pristupom u tempromandibularni zglob pod kontrolom oka. Izvodi se vrlo rijetko otkad postoji artroskopija, kojom se uspijeva pomoći većini pacijenata. Ipak je u uznapredovalim slučajevima ponekad potrebno posegnuti za agresivnijom kirurškom terapijom. Postoje brojne kirurške metode na otvorenom zglobu od kojih svaka ima poneku prednost i svoje nedostatke, no najčešće je potrebno odstraniti disk ili učiniti osteotomiju kondila (odstraniti glavicu mandibule). Posljednjih godina u inozemstvu postoje i totalne aloplastične proteze kojima se nadomješta tempromandibularni zglob<sup>1,20-22</sup>.

#### ZAKLJUČAK

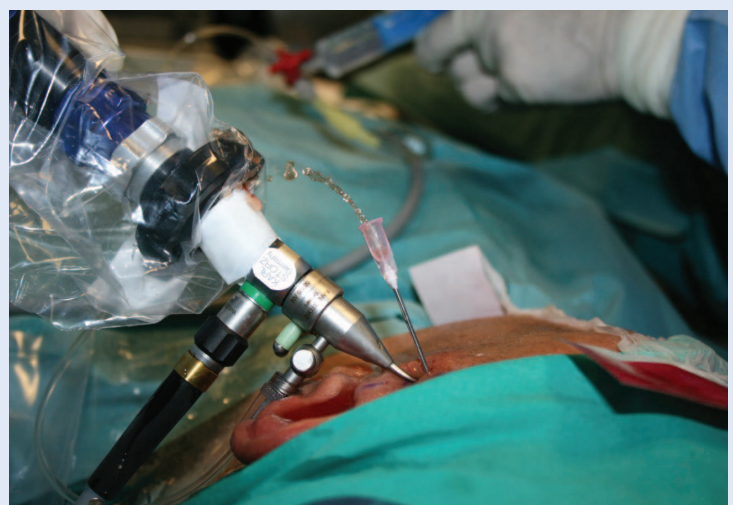Tempromandibularni poremećaj podrazumijeva širok raspon funkcionalnih i patoloških promjena koje zahvaćaju zglobne strukture i žvačnu muskulaturu. Artrocenteza i artroskopija su vrlo učinkovite minimalno invazivne kirurške metode u terapiji TMP-a. Preporučuju se kod pacijenata s artrogenim uzrokom tempromandibularnog poremećaja kada konzervativna terapija nije dala



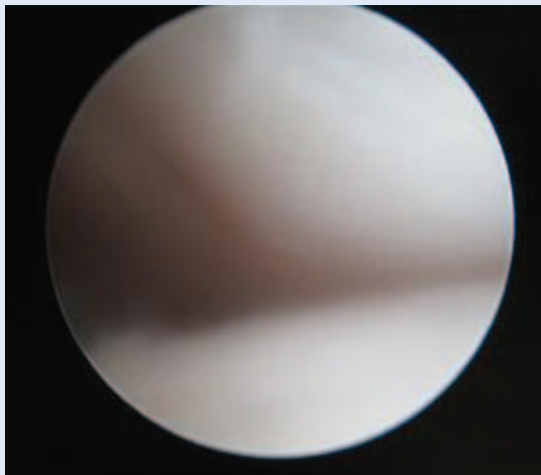
Slika 3. Troakar i vodilice za artroskopiju TMZ-a



Slika 4. Artroskop i instrumenti za artroskopiju TMZ-a



Slika 5. Artroskopija TMZ-a



Slika 6. TMZ – normalan artroskopski nalaz

zadovoljavajuće rezultate. Obje metode imaju minimalan broj komplikacija, mogu se više puta ponavljati te su danas postale općeprihvaćene.

**Izjava o sukobu interesa:** autori izjavljuju da ne postoji sukob interesa.

#### LITERATURA

- Peterson L. Principles of oral and maxillofacial surgery. Part 7. Temporomandibular joint disease. Ontario: BC Decker, 2004;933-1048.
- Griffiths RH, Report of president's conference on examination, diagnosis, and management of temporomandibular disorders. JADA 1983;106:75-7.
- Dworkin SF, Massoth DL. Temporomandibular disorder and chronic pain: Disease or illness? J Prosthet Dent 1994;72:29-38.
- McNeill C. Temporomandibular disorders: Guidelines for Classification, Assessment, and Management. Chicago: Quintessence Publishing Co, 1993;11.
- McNeill C. Management of temporomandibular disorders: Concepts and controversies. J Prosthet Dent 1997;77:510-22.
- De Leeuw R, Klasser G. Orofacial pain; guidelines for assessment, diagnosis and management, 5<sup>th</sup> edition. New York: AAOP, Quintessence publishing, 2013.
- Lajnert V, Gržić R, Kovačević PD, Bakarčić D, Badel T, Petričević N. Uporaba DKI/TMP protokola u dijagnostici temporomandibularnih poremećaja (TMP-a). Medicina 2009;45:56-9.
- Plesh O, Sinisi SE, Crawford PB, Gansky SA. Diagnoses based on the Research Diagnostic Criteria for Temporomandibular Disorders in a biracial population of young women. J Orofac pain 2005;19:65-75.
- Akhter R, Hassan NM, Aida J, Kanehira T, Zaman KU, Morita M. Association between experience of stressful life events and muscle-related temporomandibular disorders in patients seeking free treatment in a dental hospital. Eur J Med Res 2007;12:535-40.
- Dworkin SF. Perspectives on the interaction of biological, psychological and social factors in TMD. JADA 1994;125:856-63.
- Manfredini D, Landi N, Bandetti ni di Poggio A, Dell'Osso L, Bosco M. A critical review on the importance of psychological factors in temporomandibular disorders. Minerva Stomatol 2003;52:321-30.
- Okeson JP. Orofacial pain: guidelines for assessment, diagnosis, and management. Chicago: Quintessence Publishing Co, 1996.
- Manfredini D, Segu M, Bertacci A, Binotti G, Bosco M. Diagnosis of temporomandibular disorders according to RDC/TMD axis I findings. Minerva Stomatol 2004;55:429-38.
- Wilkes CH. Internal derangements of the temporomandibular joint. Pathological variations. Arch otolaryngol head neck Surg 1989;115:469-77.
- Smolka W, Smolka K. Efficiency of arthroscopic lysis and lavage for internal derangement of the temporomandibular joint correlated with Wilkes classification. Oral Surg Oral Med Oral Pathol Oral Radiol Endod 2008;106:317-23.
- Razook S. Nonsurgical treatment as an adjunct to surgery. Oral Maxillofac Surg Clin North Am 2006;18;305-10.
- Nitzan D. Arthrocentesis – incentives for using this minimally invasive approach for temporomandibular disorders. Oral Maxillofac Surg Clin North Am 2006;18;311-28.
- Alpasian C, Dolwuck MF, Heft MW. Five year retrospective evaluation of temporomandibular joint arthrocentesis. Int J Oral Maxillofac Surg 2003;32:263-7.
- Dimitroulis G. The role of surgery in the management of disorders of the temporomandibular joint; a critical review of the literature part 1. Int J Oral Maxillofac Surg 2005;34:107-13.
- Dimitroulis G. The role of surgery in the management of disorders of the temporomandibular joint; a critical review of the literature part 2. Int J Oral Maxillofac Surg 2005;34:231-7.
- Koslin M. Advanced arthroscopic surgery. Oral Maxillofac Surg Clin North Am 2006;18;329-43.
- Politi M, Sembronio S, Robiony M, Costa F, Toro C, Undt G. High condilectomy and disc repositioning compared to arthroscopic lysis, lavage and capsular stretch for the treatment of chronic closed lock of the temporomandibular joint. Oral Surg Oral Med Oral Pathol Oral Radiol Endod 2007;103:27-33.