

ULOGA LIMFADENEKTOMIJE U LIJEČENJU RAKA PROSTATE

Grubišić, Vinko

Master's thesis / Diplomski rad

2023

Degree Grantor / Ustanova koja je dodijelila akademski / stručni stupanj: **University of Rijeka, Faculty of Medicine / Sveučilište u Rijeci, Medicinski fakultet**

Permanent link / Trajna poveznica: <https://um.nsk.hr/um:nbn:hr:184:867333>

Rights / Prava: [In copyright](#)/[Zaštićeno autorskim pravom.](#)

Download date / Datum preuzimanja: **2024-12-26**



Repository / Repozitorij:

[Repository of the University of Rijeka, Faculty of Medicine - FMRI Repository](#)



**SVEUČILIŠTE U RIJECI
MEDICINSKI FAKULTET
SVEUČILIŠNI INTEGRIRANI PRIJEDIPLOMSKI I DIPLOMSKI STUDIJ MEDICINE**

Vinko Grubišić

ULOGA LIMFADENEKTOMIJE U LIJEČENJU RAKA PROSTATE

Diplomski rad

Rijeka, 2023.

**SVEUČILIŠTE U RIJECI
MEDICINSKI FAKULTET
SVEUČILIŠNI INTEGRIRANI PRIJEDIPLOMSKI I DIPLOMSKI STUDIJ MEDICINE**

Vinko Grubišić

ULOGA LIMFADENEKTOMIJE U LIJEČENJU RAKA PROSTATE

Diplomski rad

Rijeka, 2023.

Mentor rada: Doc.dr.sc. Kristian Krpina, dr.med.

Diplomski rad ocjenjen je dana 30. lipnja 2023. , na Klinici za urologiju KBC-a Rijeka, pred povjerenstvom u sastavu:

1. Izv. prof. dr.sc. Josip Španjol, dr.med.
2. Izv. prof. dr.sc. Romano Oguić, dr. med.
3. Izv. Prof. dr.sc. Dean Markić. dr.med.

Rad sadrži 38 stranica, 7 slika, 33 literaturna navoda.

ZAHVALA

Ovim putem se želim zahvaliti mom mentoru Doc.dr.sc. Kristianu Krpini, dr.med., mojim roditeljima, djevojci i tetki bez čije podrške pisanje ovog rada ne bi bilo moguće.

1. UVOD	1
1.1 Anatomija prostate	1
1.2 Rak prostate	3
1.2.1. Epidemiologija	3
1.2.2. Etiologija i patogeneza	3
1.2.3. Patologija	4
1.2.4. Klinička slika	5
1.2.4.1. Prognoza	5
1.3. Dijagnostika raka prostate	6
1.3.1. Metode	6
1.3.1.1. Sustavni probir	6
1.3.1.2. Fizikalni pregled	6
1.3.1.3. Biopsija	7
1.3.2. Korisni i štetni učinci sustavnog probira i dijagnostike	7
1.4. LIJEČENJE RAKA PROSTATE	8
1.4.1. Nekirurške metode	9
1.4.1.1. Aktivno praćenje	9
1.4.1.2. Radioterapija	10
1.4.1.3. Principi sustavnog liječenja	10
1.4.2. Kirurške metode	11
2. SVRHA RADA	12
3. PREGLED LITERATURE NA ZADANU TEMU	14
3.1. Radikalna prostatektomija	14
3.1.1. Razvoj radikalne prostatektomije kroz povijest.	14
3.2. Limfadenektomija u radikalnoj prostatektomiji	16
3.2.1. Povijest limfadenektomije	17
3.2.2. Tijek operacijskog zahvata	18
3.2.3. Novija saznanja i razilaženje mišljenja pojedinih autora	19
3.2.4. Prednosti i nedostaci proširene zdjelice limfadenektomije	25
4. RASPRAVA	27
5. ZAKLJUČAK	28
6. SAŽETAK	29
7. SUMMARY	30
6. LITERATURA	31
ŽIVOTOPIS	38

POPIS SKRAĆENICA I AKRONIMA :

PSA – PROSTATA SPECIFIČNI ANTIGEN

PIN – PROSTATNA INTRAEPITELNA NEOPLAZIJA

TNM – TUMOR, NODUS, METASTAZA (KLASIFIKACIJA MALIGNIH TUMORA)

DRP – DIGITOREKTALNI PREGLED

TRUS – TRANSREKTALNI ULTRAZVUK

mpMR – MULTIPARAMETRIJSKA MAGNETNA REZONANCA

PSMA – PROSTATA SPECIFIČNI MEMBRANSKI ANTIGEN

PET – POZITRONSKA EMISIJSKA TOMOGRAFIJA

EAU – EUROPSKO UROLOŠKO DRUŠTVO

EBRT – VNJSKA BRAHIRADIOTERAPIJA

MSCT – MULTISLICE KOMPJUTERIZIRANA TOMOGRAFIJA

LRP – LAPAROSKOPSKA RADIKALNA PROSTATEKTOMIJA

RARP – ROBOTSKI ASISTIRANA RADIKALNA PROSTATEKTOMIJA

PLND – DISEKCIJA ZDJELIČNIH LIMFNIH ČVOROVA

HIFU – FOKUSIRANA ULTRAZVUČNA ABLACIJA

1. UVOD

1.1 Anatomija prostate

Prostata (predstojna žlijezda) je žljezdani organ smješten ispod mokraćnog mjehura. Na njezinom širokom dijelu je baza prostate okrenuta prema gore, dok je suprotno prema dolje upravljen njezin vrh, *apex prostatae*. Baza je u odnosu s fundusom mokraćnog mjehura, a vrh s dijafragmom urogenitale. Prednja površina prostate, *facies anterior*, gleda prema simfizi s kojom je spojena vezivnim trakcijama. Stražnja površina, *facies posterior*, okrenuta je prema zadnjem crijevu, a između njih se nalazi frontalno postavljen sloj vezivnog tkiva (*septum rectoprostaticum*). Parne su površine *facies inferolaterales*, koje odgovaraju m. levator ani s jedne i druge strane hijatusa levatorijusa.

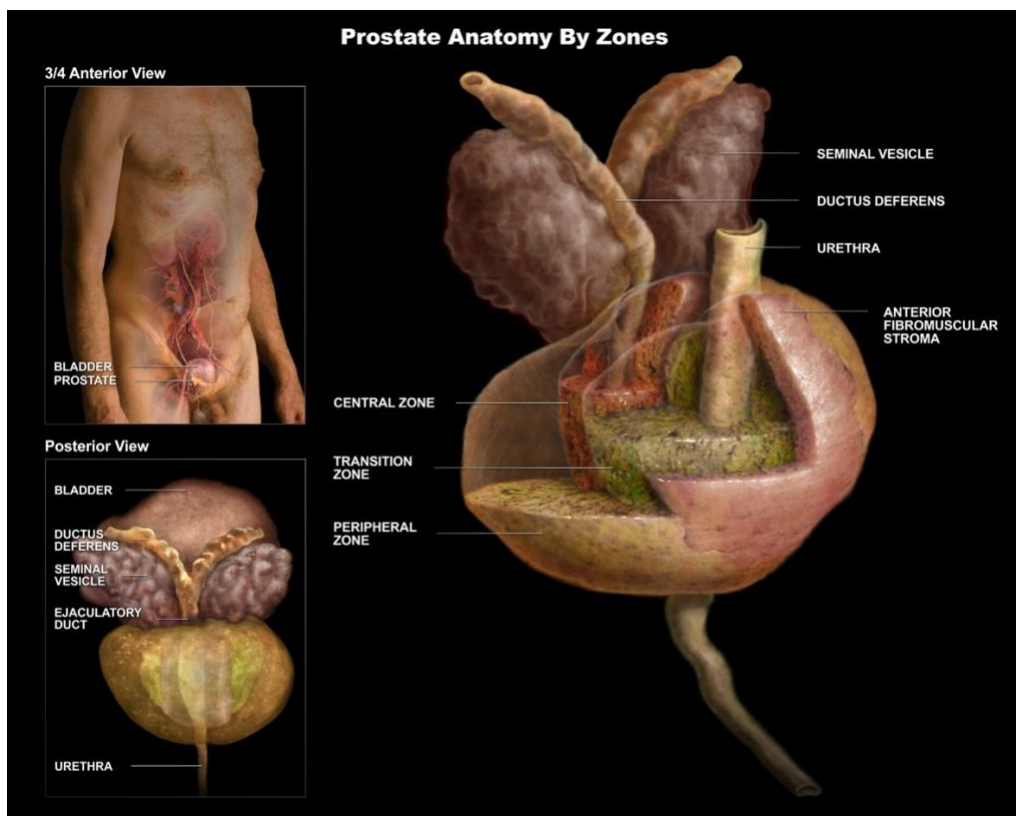
Kroz prostatu prolazi u vertikalnom smjeru početni dio mokraćne cijevi, *pars prostatica urethrae*, stojeći bliže prednjoj površini. Na stražnjoj strani baze u organ ulaze *ductus ejaculatorii*. Oni se kroz parenhim pružaju naprijed nešto silaznim smjerom i otvaraju se u mokraćnu cijev.

Razlikuju se dva režnja, *lobus dexter* i *sinister*, razgraničena vertikalnom brazdom na stražnjoj površini. Dio žlijezde između uretre i oba *ductusa ejaculatorija* naziva se *isthmus prostate* ili *lobus medius*. Taj se dio može u starijih ljudi povećati, te se izbočiti prema izlazu uretre iz mokraćnog mjehura i otežava ili sprječava mokrenje (*hiperplazija prostate*).

Prostatu čini 30-50 razgranjenih tubuloalveolarnih jedinica koje su raspoređene radijalno oko prostatičnog dijela uretre. Lumen terminalnih dijelova je širok, epitel jednoslojan cilindričan ili

kubičan. Odvodni kanalići, ductuli prostatici, otvaraju se u uretru, većinom lateralno od kolikulusa seminalisa.

Sekret je žitka mliječna tekućina. Svojom alkalnom reakcijom ona u ejakulatu neutralizira kiselu reakciju u rodnici i tako povećava gibljivost spermija. Između žlijezda se nalazi vezivo s mnogo snopova glatkih mišićnih vlakana, koji se križaju u raznim pravcima. Na površini organa to vezivo s glatkom muskulaturom tvori čahuru. Ogranke za irigaciju prostate šalju a. vesicalis inf. i a. rectalis media. Vene ulaze u plexus venous prostaticus, iz kojega krv prima v. iliaca interna. Limfne žile vode u Inn. Iliaci, a glede inervacije tu je plexus prostaticus, sekundarni splet pleksusa pelvinusa. [1]



Slika 1. Anatomija prostate (preuzeto s web stranice: <https://storymd.com/journal/jk7opzqibm-prostate-gland/page/49q831x87ka-prostate-lobes-zones-and-capsule>)

1.2 Rak prostate

Rak prostate je najrasprostranjenija maligna novotvorina kod muškaraca. Patohistološki se radi o adenokarcinomu koji često izlučuje u krv tumorski biljeg prostata-specifični antigen (PSA).

(2)

1.2.1. Epidemiologija

Rak prostate je tumor starije dobi te se gotovo nikada ne pojavljuje kod muškaraca mlađih od 40 godina. Bolesnici koji su mlađi od 50 godina čine samo 1% svih oboljelih. Međutim, ako se mikroskopski pregledaju prostate svih muškaraca, u oko 10% pedesetogodišnjaka i u 80% muškaraca starijih od 80 godina nalazi se mikroskopski karcinom. Drugim riječima, učestalost karcinoma prostate izravno je proporcionalna s dobi. (2)

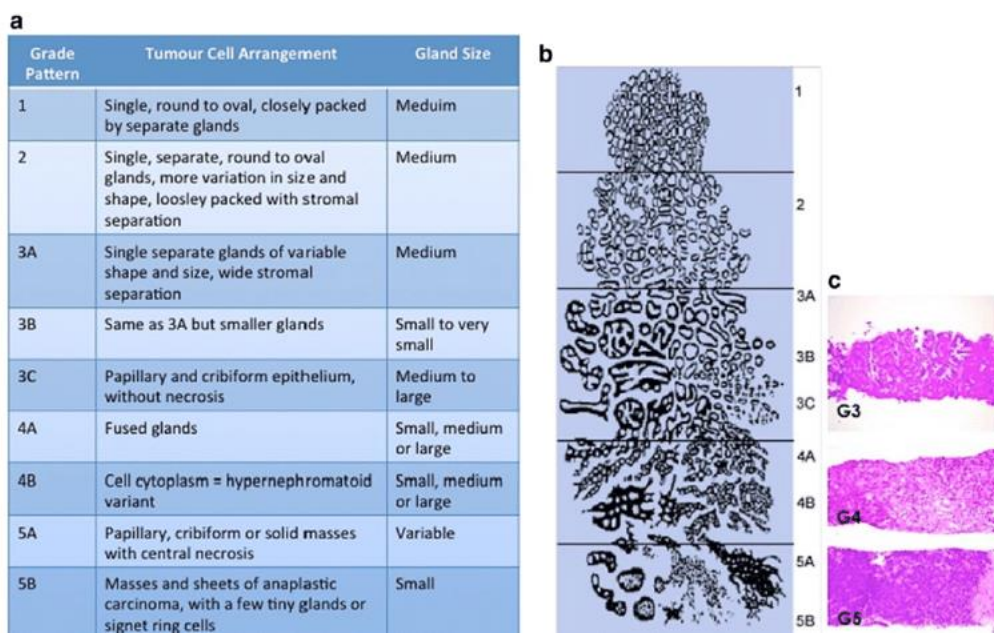
1.2.2. Etiologija i patogeneza

Literaturni podaci upućuju na zemljopisne, rasne i socijalne razlike u učestalosti raka prostate. Najrasprostranjenija je hipoteza da nedostatak masnih kiselina u prehrani povećava rizik od raka prostate. To je u skladu s većom učestalošću ovakvih tumora u SAD-u i Europi, nego u Africi i na Dalekom istoku. Međutim, ta hipoteza, kao i mnoge druge, nije potvrđena. Ono što je

evidentno u oko 10% bolesnika je podatak kako je rak prostate u mnogim slučajevima nasljedne prirode, što ukazuje na predispoziciju.(2)

1.2.3. Patologija

Tumori se razvijaju iz perifernih žlijezda prostate. Zloćudna transformacija je postupna te se najprije očituje u obliku preinvazivnog karcinoma (lat. carcinoma in situ), poznatog pod nazivom prostatična intraepitelna novotvorina (PIN). Rak je često multifokalan. Rak prostate metastazira u lokalne limfne čvorove male zdjelice, a hematogeno i u distalne organe. Najčešće se metastaze nalaze u kostima (osteoblastične i osteolitičke). Mikroskopski je gotovo uvijek riječ o adenokarcinomu. Ovi tumori mogu biti dobro ili slabo diferencirani, pa se uobičajeno mikroskopski stupnjuju. Najrasprostranjeniji sustav stupnjevanja je po Gleasonu. U ovom sustavu se gradira stupanj diferencijacije neoplastičnih žlijezda na ljestvici od 1 do 5. Gleasonov broj ima prognostičko značenje: što je broj manji, prognoza je bolja. (2)



Slika 2. Gleasonov sustav ocjenjivanja (preuzeto iz : Humphrey PA. Gleason grading and prognostic factors in carcinoma of the prostate. Mod Pathol. 2004;17(3):292–306.)

1.2.4. Klinička slika

U većine oboljelih danas se dijagnoza raka prostate postavlja kod asimptomatskih bolesnika zbog povišenih vrijednosti PSA. Nažalost, povišena koncentracija PSA se javlja samo kod otprilike 75% bolesnika, dok mnogi bolesnici sa slabo diferenciranim i anaplastičnim tumorima imaju normalnu koncentraciju PSA. Lažno pozitivni nalazi također predstavljaju važan problem: oko 60% bolesnika s povišenom koncentracijom PSA u krvi nema rak prostate, već je povišenje PSA posljedica upale ili hiperplazije.(2)

Postupnik dokazivanja raka se provodi tako da se iz različitih regija prostate transrektalno (ili transperinealno) uzimaju bioptički uzorci na temelju kojih se postavlja dijagnoza. Kao što je navedeno razlog za biopsiju najčešće je povišena koncentracija PSA ili nalaz tvrdih čvorova pri digitorektalnom pregledu (DRP) prostate. Simptomi lokalne invazije se javljaju relativno kasno i mogu uključivati opstrukciju mokraćnog mjehura. Bol u kostima uzrokovana metastazama često je prisutan u uznapredovaloj bolesti.(2)

1.2.4.1. Prognoza

Prognoza ovisi prvenstveno o proširenosti tumora i o patohistološkom stupnju. Npr. ukoliko je bolesniku dijagnosticiran rak prostate kojega prema TNM sustavu definiramo kao cT1 (klinički neuočljiv tumor, slučajno otkriven) izgledi su veći od 95% da će bolesnik preživjeti 5 godina.

Većina bolesnika ima tumore koji su ograničeni na prostatu i imaju nizak Gleasonov zbroj (6 ili 7), te se u njih može očekivati 90% preživljenja od 15 godina. (2)

1.3. Dijagnostika raka prostate

1.3.1. Metode

Dijagnostika raka prostate sastoji se od niza koraka koji pomažu u ranoj detekciji tumora kao i u utvrđivanju veličine i agresivnosti raka. Digitorektalni pregled (DRP), određivanje serumske razine prostata-specifičnog antigena (PSA) i biopsija prostate vođena transrektalnim ultrazvukom (TRUS PBP) su glavni alati za utvrđivanje raka prostate.(3)(4)

1.3.1.1. Sustavni probir

Sustavni probir zbog ranog utvrđivanja raka prostate ima za cilj otkrivanje tumora kod muškaraca koji nemaju simptome bolesti. Najčešći test koji se koristi je mjerenje razine PSA u krvi. (3)

1.3.1.2. Fizikalan pregled

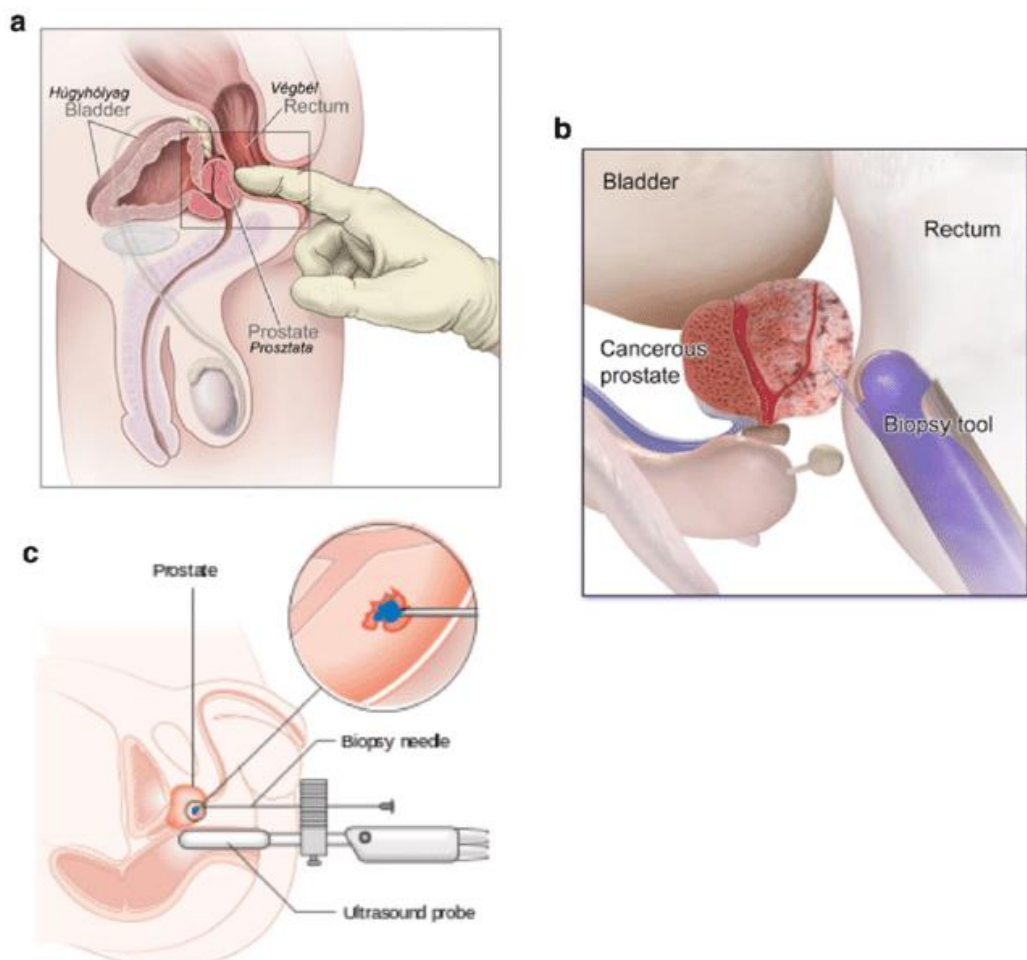
Temeljni pregled u dijagnostici je DRP. Ovaj pregled može pomoći u otkrivanju prisutnosti tumora ili drugih abnormalnosti.(3)

1.3.1.3. Biopsija

Ako postoji sumnja na rak prostate nakon provedene inicijalne dijagnostičke obrade, slijedi biopsija. Biopsija je postupak uzimanja uzoraka tkiva prostate radi daljnje analize. Najčešći način uzimanja uzorka je putem igle koja se vodi kroz rektum uz pomoć TRUS-a. Uzorci tkiva se zatim šalju patologu koji će ih pregledati pod mikroskopom te postaviti patohistološku dijagnozu koristeći Gleasonov sustav ocjenjivanja.(4)

1.3.2. Korisni i štetni učinci sustavnog probira i dijagnostike

Pobornici sustavnog probira na rak prostate se fokusiraju na koristi takvog testiranja. Neki stručnjaci tvrde da je korist ograničena jer mnogi pacijenti neće imati simptome niti umrijeti od raka prostate. Drugi zagovaraju rano otkrivanje za smanjenje smrtnosti i poboljšanje liječenja. Pojedini autori ističu da je potrebno uvesti nove metode, poput genskih testova, no valja upozoriti da i nove metode mogu povećati broj lažno pozitivnih rezultata. (5)



Slika 3. Dijagnostika karcinoma prostate (https://www.researchgate.net/figure/Diagnosis-of-Prostate-Cancer-Digital-rectal-exam-is-a-key-component-of-the-physical_fig2_346726709)

1.4. LIJEČENJE RAKA PROSTATE

Od 2003. do 2023. godine, EAU smjernice o liječenju raka prostate (Europsko Urološko Društvo) doživjele su značajne promjene koje su oblikovale stavove urologa o dijagnostici i liječenju ove bolesti. Kroz različite verzije smjernica, očevidan je napredak u dijagnostici, razumijevanju dugoročnih posljedica raka prostate te dostupnim terapijskim opcijama. Nove

preporuke donose novosti u dijagnostici, kao što su multiparametrijska magnetska rezonanca (mpMRI) te PSMA pozitronska emisijska tomografija (PSMA PET CT). (6)

Važan pomak se dogodio u razumijevanju važnosti sudjelovanja pacijenata u donošenju odluka. Novije smjernice naglašavaju važnost informiranja pacijenata o različitim terapijskim opcijama, njihovim prednostima i mogućim nuspojavama. Time se potiče individualizirani pristup liječenju, uz uzimanje u obzir pacijentovih preferencija i vrijednosti.(7)

Od posebnog značaja je i primjena limfadenektomije u kombinaciji s prostatektomijom. U ranijim smjernicama, „ograničena“ limfadenektomija se preporučivala samo kod pacijenata s visokim rizikom od širenja raka izvan prostate. Međutim, tijekom proteklih 20 godina, promjene u smjernicama odražavaju šire prihvaćanje limfadenektomije kao dijela rutinske prostatektomije, bez obzira na rizik od proširenja bolesti. Kasnije smjernice sve više naglašavaju važnost zdjelčne limfadenektomije kao dijagnostičkog i terapijskog postupka u liječenju raka prostate, uključujući i pacijente s umjerenim i visokim rizikom od širenja bolesti. (8)

1.4.1. Nekirurške metode

1.4.1.1. Aktivno praćenje

Prema najnovijim smjernicama iz 2023., jedna od važnih metoda liječenja raka prostate koja se preporučuje je aktivno praćenje (eng. *active surveillance*). Aktivno praćenje je strategija koja se primjenjuje kod pacijenata s niskim rizikom od progresije bolesti.(9) Ova metoda se temelji na spoznaji da neki pacijenti s rakom prostate neće razviti napredovanje bolesti tijekom svog života, a da će istovremeno izbjeći ili odgoditi nepotrebne invazivne tretmane koji mogu imati značajne

nuspojave. Važno je naglasiti da aktivno praćenje nije pasivno odgađanje liječenja, već aktivni nadzor bolesti. Ako se tijekom praćenja primijeti promjena u riziku ili napredovanju raka prostate, može se preći na druge terapijske opcije poput kirurškog zahvata ili radioterapije.(9)(10)

1.4.1.2. Radioterapija.

Radioterapija je jedna od ključnih metoda liječenja raka prostate te poboljšava preživljavanje pacijenata. Prema smjernicama Europskog društva urologa (EAU) iz 2023. godine, radioterapija se preporučuje kao primarni ili adjuvantni tretman za različite stadijeve raka prostate. (6) Postoje dvije glavne vrste radioterapije koje se koriste u liječenju raka prostate: teleradioterapija (EBRT/„vanjska“) i brahiradioterapija („unutrašnja“). Radioterapija može biti izbor terapije za pacijente koji nisu dobri kandidati za kirurško liječenje ili koji preferiraju neinvazivni pristup. Također se može koristiti kao adjuvantna terapija nakon kirurškog uklanjanja prostate ili konkomitantno uz hormonsku terapiju kod uznapredovale bolesti. Odluka o odabiru radioterapije kao metode liječenja raka prostate temelji se na individualnim karakteristikama pacijenta, stadiju tumora, kliničkim faktorima i preferencijama pacijenta. Važno je naglasiti da radioterapija može imati nuspojave, uključujući probleme s inkontinencijom, erektilnom funkcijom i umorom. (11)(12)

1.4.1.3. Principi sustavnog liječenja

Sustavno liječenje raka prostate odnosi se na terapije koje ciljaju tumorske stanice u cijelom tijelu, a ne samo na lokalizirani tumor prostate. Ove terapije se primjenjuju kod pacijenata s uznapredovalim, metastatskim ili kastracijski-rezistentnim oblikom raka prostate. Jedna od ključnih terapija u sustavnom liječenju raka prostate je hormonska terapija. Hormonska terapija djeluje na smanjenje razine muških spolnih hormona (testosterona) koji potiču rast tumorskih stanica prostate. Ova terapija može se primijeniti kao primarno liječenje kod pacijenata s metastatskom bolesti ili kao adjuvantna terapija nakon provedenog lokalnog liječenja. (13) Kemoterapija se koristi u napredovalim stadijima bolesti kao terapija koja cilja brzo dijeleće tumorske stanice. (14) Novije ciljane terapije, kao što su inhibitori enzima citokroma P450 (CYP17A1) i inhibitori androgenih receptora, također su postali dio sustavnog liječenja raka prostate. Oni djeluju na supresiju androgene signalizacije i inhibiraju rast tumorskih stanica prostate. (15)

1.4.2. Kirurške metode

Kirurške metode za liječenje raka prostate uključuju radikalnu prostatektomiju i limfadenektomiju. Radikalna prostatektomija je postupak uklanjanja prostate i pripadajućih struktura kako bi se izliječio rak prostate. Cilj je potpuno ukloniti maligno tkivo prostate i spriječiti daljnje širenje karcinoma. (16) Ovaj postupak se razvio tijekom povijesti, s napretkom tehnika i uvođenjem minimalno invazivnih kirurških tehnika.

Razvoj radikalne prostatektomije započeo je u ranom 20. stoljeću s Hughom Hamptonom Youngom i Williamom Stewartom Halstedom koji su izveli prvu prostatektomiju. Kasnije su se pojavili različiti pristupi, poput retropubične, retrogradne i antegradne prostatektomije. Važan

napredak dogodio se 1983. godine kada je Patrick C. Walsh razvio tehniku retrogradne prostatektomije sa očuvanjem spolne funkcije. (17) Nakon toga, uvedene su minimalno invazivne tehnike poput laparoskopske i robotski-asistirane laparoskopske radikalne prostatektomije, koje su smanjile invazivnost i komplikacije. (18)

Limfadenektomija je kirurški postupak koji se obavlja zajedno s radikalnom prostatektomijom kako bi se procijenilo proširenje tumora i prisutnost metastaza. Cilj limfadenektomije je identificirati i ukloniti zahvaćene limfne čvorove te procijeniti stadij bolesti. Povijest limfadenektomije je povezana s razvojem anatomskog znanja o limfnom sustavu prostate. U počecima liječenja raka prostate, limfadenektomija nije bila rutinski postupak, ali je s vremenom postala važna u određivanju opsega bolesti i planiranju liječenja. (19) Kroz povijest su se mijenjali stavovi o opsegu limfadenektomije, a danas se koriste multimodalni pristupi za poboljšanje razumijevanja anatomije i najučinkovitije strategije za izvođenje limfadenektomije. Ukratko, kirurške metode uključuju radikalnu prostatektomiju za uklanjanje prostate i limfadenektomiju za procjenu stadija bolesti. Razvoj tih postupaka tijekom povijesti doveo je do uvođenja minimalno invazivnih tehnika i poboljšanog razumijevanja anatomije prostate i limfnog sustava. (20)

2.SVRHA RADA

Svrha ovog diplomskog rada je analizirati ulogu limfadenektomije u liječenju karcinoma prostate, s naglaskom na njezinu primjenu u kombinaciji s radikalnom prostatektomijom. Limfadenektomija je kirurški postupak koji se provodi tijekom operacije radi uklanjanja i analize

limfnih čvorova u području zdjelice. Ovaj postupak ima ključnu ulogu u određivanju stadija bolesti i planiranju daljnjeg liječenja.

Cilj limfadenektomije kod radikalne prostatektomije je identificirati i ukloniti regionalne limfne čvorove koji mogu biti zahvaćeni širenjem karcinoma prostate. Time se omogućuje procjena stadija tumora, odnosno utvrđivanje je li bolest ograničena samo na prostatu ili se proširila na limfne čvorove. Na temelju rezultata limfadenektomije, može se donijeti odluka o daljnjem liječenju, uključujući dodatne terapije poput radioterapije ili hormonske terapije.

U povijesti, limfadenektomija kod raka prostate nije bila rutinski izvođena. Međutim, s razvojem anatomskeg znanja o limfnom sustavu prostate, počeli su se razvijati prvi koraci u izvođenju limfadenektomije. Ranije su se izvodile ograničene limfadenektomije na zdjeličnim limfnim čvorovima koji su se smatrali najvjerojatnijim primarnim odredištima. No s rastom znanja, prošireni obuhvat limfadenektomije postao je sve češći pristup.

U današnje vrijeme, s napretkom tehnologije, istraživači su se posvetili optimizaciji limfadenektomije putem radioloških i multimodalnih pristupa. Jedan od značajnih radova u ovom području je studija autora Agostina Matteija i suradnika koja je kombinirala multimodalni pristup u proučavanju primarnih limfnih područja prostate. Njihovi rezultati su ukazali na potrebu za reevaluacijom tradicionalnih modela limfnih područja i promjenom prakse limfadenektomije.

Uz to, pojedini autori su istraživali dodatne aspekte primjene limfadenektomije, poput povezanosti postotka pozitivnih uzoraka biopsije prostate s invazijom limfnih čvorova i njezinog utjecaja na preživljavanje pacijenata s potvrđenom invazijom limfnih čvorova.

3.PREGLED LITERATURE NA ZADANU TEMU

3.1. Radikalna prostatektomija

Radikalna prostatektomija je kirurški postupak koji se koristi za uklanjanje prostate i pripadajućih struktura kako bi se bolesnika izliječilo od raka prostate. Ova operacija uključuje potpuno uklanjanje prostate, seminalnih vezikula a kada je indicirano i zdjeličnih limfnih čvorova. Osnovni cilj radikalne prostatektomije je potpuno ukloniti maligno tkivo prostate i spriječiti daljnje širenje karcinoma.(21)

3.1.1. Razvoj radikalne prostatektomije kroz povijest.

Povijest ove procedure seže unatrag u rano 20. stoljeće, a nekoliko važnih imena iz tog razdoblja su Hugh Hampton Young i William Stewart Halsted. Hugh Hampton Young, u suradnji s Williamom Stewartom Halstedom, izveo je prvu (perinealnu) prostatektomiju u bolnici „Johns Hopkins“ u Baltimoreu. Ovaj postupak je pružio temelje za daljnji razvoj kirurškog liječenja raka prostate.

Tijekom kasnijih godina, došlo je do unaprijeđenja tehnike radikalne prostatektomije. Godine 1945., Terence Millin je otvorio put retropubičnoj prostatektomiji s afirmacijom retropubičnog pristupa. Ovaj pristup omogućuje kirurškom timu da pristupi prostati putem reza u donjem dijelu trbuha. Memmela je 1949. godine izveo „strukturiranu“ retrogradnu prostatektomiju. Ovaj

postupak uključuje uklanjanje prostate putem rezova u donjem dijelu trbuha i zdjelice. Ova tehnika je također bila važan korak u razvoju radikalne prostatektomije.

Godine 1959., Campbell je izveo antegradnu prostatektomiju koja koristi rez u suprapubičnoj regiji za uklanjanje prostate. Ova metoda se rijetko koristi danas, ali je imala utjecaj na daljnji razvoj kirurških pristupa u liječenju raka prostate. (21)

Važan napredak u radikalnoj prostatektomiji dogodio se 1983. godine kada je Patrick C. Walsh osmislio retrogradnu prostatektomiju sa očuvanjem spolne funkcije. Na temelju detaljnih anatomskih studija prostate i okolnog tkiva, Walsh je razvio tehniku koja omogućuje kirurgu da pažljivo odvoji živce i krvne žile od prostate, čime se smanjuje rizik od oštećenja istih, isto kao što poboljšava mogućnost očuvanja seksualne funkcije pacijenta. Walshov rad, objavljen 1983., predstavio je detaljne korake i pristupe u radikalnoj prostatektomiji. Njegova tehnika je postala široko prihvaćena i postavila je temelje za modernu radikalnu prostatektomiju. Stoga svakako možemo zaključiti kako se razvoj nastavio uvođenjem minimalno invazivnih kirurških tehnika. U tom kontekstu, istaknuti su radovi Schuesslera, koji je izveo prvu laparoskopsku radikalnu prostatektomiju, i Mennona, koji je izveo prvu robotski-asistiranu laparoskopsku radikalnu prostatektomiju. (17), (21)

Schuessler je 1997. godine prvi put izveo laparoskopsku radikalnu prostatektomiju (LRP). Ova minimalno invazivna tehnika omogućuje kirurški zahvat kroz nekoliko manjih rezova, koristeći laparoskopsku opremu. LRP je predstavljao značajan pomak u kirurškom liječenju raka prostate u prvom redu smanjujući invazivnost i potencijalne komplikacije povezane s tradicionalnom otvorenom prostatektomijom. (21) Mennon je 2000. godine izveo prvu robotski-asistiranu laparoskopsku radikalnu prostatektomiju (RARP) koristeći robotski sustav „da Vinci“. RARP kombinira prednosti minimalno invazivne laparoskopije s preciznošću i stabilnošću robota. Ova

tehnika omogućuje kirurgu veću preciznost pri manipulaciji tkivom prostate i očuvanju živaca.
(18), (22)

3.2. Limfadenektomija u radikalnoj prostatektomiji

Limfadenektomija je kirurški postupak koji se koristi u kombinaciji s radikalnom prostatektomijom za liječenje raka prostate. Ova procedura uključuje uklanjanje i analizu limfnih čvorova koji se nalaze u području zdjelice kako bi se procijenilo proširenje tumora i eventualno prisutne metastaze. Limfadenektomija ima ključnu ulogu u određivanju stadija bolesti i planiranju daljnjeg liječenja. Cilj limfadenektomije kod radikalne prostatektomije je identificirati i ukloniti regionalne limfne čvorove koji mogu biti zahvaćeni širenjem karcinoma prostate. Ova procedura omogućuje adekvatnu procjenu stadija tumora odnosno određivanje je li bolest ograničena samo na prostatu ili se proširila na limfne čvorove. Ovisno o rezultatima limfadenektomije, daljnji plan liječenja može uključivati dodatne terapije poput radioterapije ili hormonske terapije.(19)

Limfadenektomija se obično izvodi tijekom iste operacije kao radikalna prostatektomija. Kirurg će pažljivo ukloniti limfne čvorove iz zdjeličnog područja i poslati ih na patohistološku analizu kako bi se utvrdilo je li došlo do širenja karcinoma. Ovisno o rezultatima analize limfnih čvorova, može se donijeti odluka o daljnjem liječenju i upravljanju bolešću. U kontekstu spomenutoga, treba se osvrnuti na povijesni razvoj limfadenektomije, rasprave među autorima te današnju modernu metodologiju.(19), (20) Posebna pažnja posvećena je radu "The Template of the Primary Lymphatic Landing Sites of the Prostate Should Be Revisited: Results of a

Multimodality Mapping Study" autora Agostina Matteija i suradnika. Ovaj rad je bio specifičan zbog multimodalnog pristupa i novih saznanja o primarnim limfnim odredištima prostate.(23)

3.2.1. Povijest limfadenektomije

Povijest limfadenektomije se isprepleće s liječenjem različitih oblika i sijela raka. U počecima kirurškog liječenja raka prostate, limfadenektomija nije bila rutinski izvođen postupak. Raniji pristupi su se uglavnom temeljili na ograničenom anatomskom znanju o limfnom sustavu prostate. Tijekom 20. stoljeća, sa sve većim razumijevanjem anatomije prostate i njenog limfnog sustava, počeli su se razvijati prvi koraci u izvođenju limfadenektomije. (24) Kirurzi su se počeli baviti pitanjem primarnih limfnih odredišta i opsega limfadenektomije koja bi trebala biti izvedena. Načelno, koncept limfadenektomije u svrhu onkološkog liječenja uveden je u ginekološkoj kirurgiji krajem 50-ih godina prošlog stoljeća. Kroz naredna desetljeća, različiti stavovi i mišljenja su se pojavile u vezi s opsegom limfadenektomije općenito. U ranijim razdobljima, postojala je tendencija da se limfadenektomija kod raka prostate izvodi samo na obturatornim zdjelničnim limfnim čvorovima koji su se smatrali najvjerojatnijim primarnim odredištima. Međutim, s rastom znanja o limfnom sustavu prostate, javila se potreba za proširenjem opsega limfadenektomije radi postizanja boljih onkoloških ishoda. 1990-ih i 2000-ih limfadenektomija je postala sve češći postupak kod liječenja raka prostate. (25) Uz napredak tehnologije, pojedini istraživači su se također bavili optimalizacijom limfadenektomije putem

radioloških i multimodalnih pristupa. Sve veći broj studija je proveden kako bi se poboljšalo razumijevanje anatomije primarnih limfnih odredišta prostate i identificiralo najučinkovitije strategije za izvođenje limfadenektomije. (24), (25)

3.2.2. Tijek operacijskog zahvata

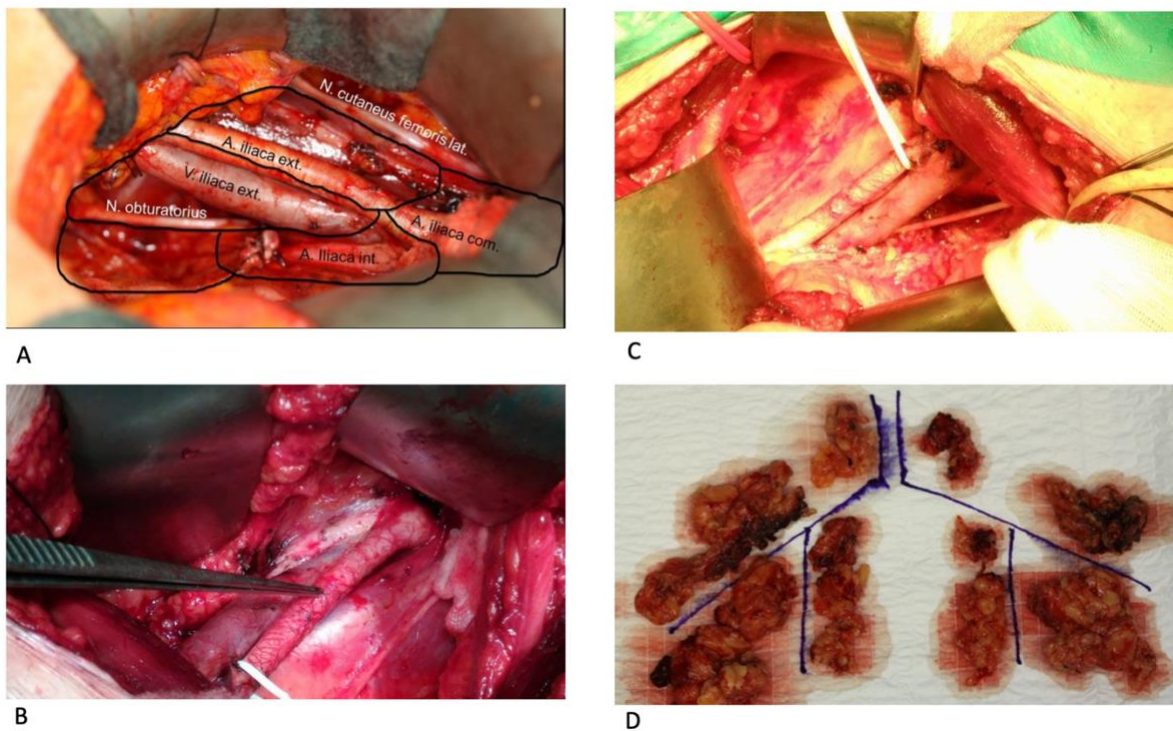
Što se tiče same pripreme pacijenta, on se postavlja u supinacijski položaj (za radikalnu prostatektomiju), obično ležeći na leđima na način da je konveksitet tijela u području prednje stijenke abdomena.

Prije operacije, pacijent se uvodi u opću ili spinalnu anesteziju kako bi se osiguralo da ne osjeća bol i da ostane nepokretan tijekom operacije.

Pristup prostati, kirurg provodi na način da napravi rez u donjem dijelu abdomena, iznad simfize. Rez može biti vertikalna po sredini abdomena prateći lineu albu ili horizontalni rez preko donjeg dijela trbuha, ovisno o preferencijama kirurga.

Nakon rezanja, slojevi kože, potkožja i mišića se pažljivo otvaraju kako bi se osigurao pristup zdjelici. Kroz pažljivu disekciju, kirurg odvaja vezivno tkivo koje okružuje prostatu i odstranjuje ga. Ovaj postupak omogućuje jasniju vizualizaciju prostate i pripremu za njezino uklanjanje. Nakon izlaganja prostate, kirurg pažljivo uklanja prostatu. Tijekom ovog koraka, ključno je osigurati da se uretra, koja prolazi kroz prostatu, pažljivo odvoji i sačuva kako bi se stvorili preduvjeti za očuvanjem kontinencije. Također se nastoji sačuvati susjedne živce i žile odgovorne za erektilnu funkciju kako bi se smanjio rizik od erektilne disfunkcije nakon operacije.(26) Nakon uklanjanja prostate, provodi se proširena limfadenektomija. Kirurg pažljivo identificira i uklanja limfne čvorove iz područja zdjelice kako bi se procijenila prisutnost metastaza. Limfni čvorovi koji se obično uklanjaju uključuju zajedničke ilijačne limfne čvorove,

vanjske ilijačne limfne čvorove i limfne čvorove duž unutarnje ilijačne arterije te limfne čvorove iz obturatorne jame. Nakon uklanjanja prostate, kirurg provjerava (i zbrinjava) krvarenje unutar kirurškog polja. Zatim se pažljivo zatvaraju slojevi trbušne stijenke. Operacija se smatra završenom kada je rana sigurno zatvorena. (26), (27)



Slika 4. A- Neurovaskularna topografija zdjelice, B- Izolirana A.Iliaca externa, C- Izolirana A.Iliaca externa, D- Odstranjeni limfni čvorovi duž arterijskog stabla zdjelice (Slike su ustupljene od strane Doc.dr.sc. Kristiana Krpine, dr.med, Klinika za Urologiju, KBC Rijeka)

3.2.3. Novija saznanja i razilaženje mišljenja pojedinih autora

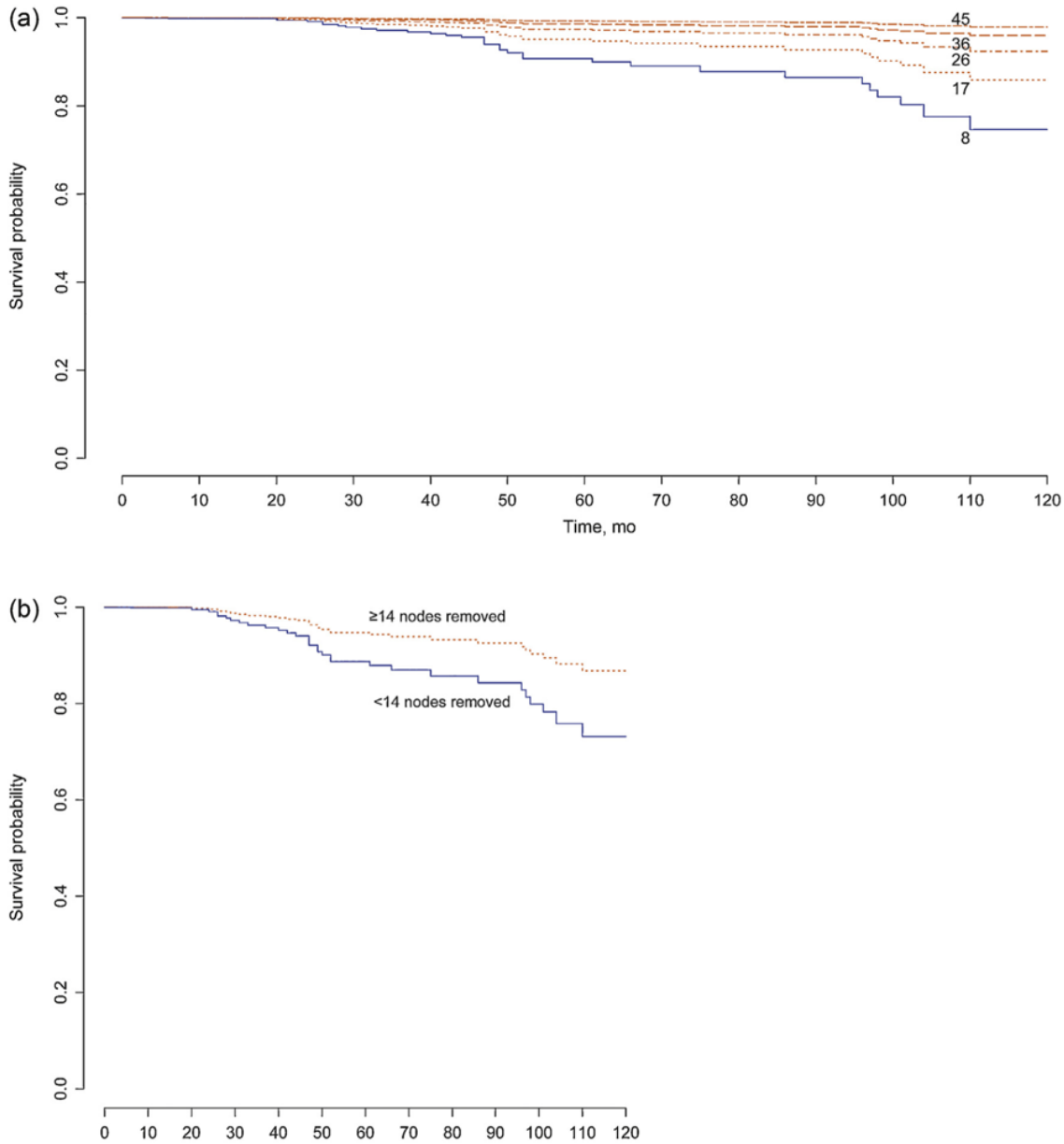
Novi zamah limfadenektomije kod raka prostate donosi rad Alberta Brigantija i kolega iz 2007. koji istražuje važnost postotka pozitivnih uzoraka biopsije prostate u predviđanju invazije

limfnih čvorova kod pacijenata koji se podvrgavaju radikalnoj prostatektomiji i proširenoj limfadenektomiji zdjelice. Cilj ovog istraživanja bio je procijeniti koliko postotak pozitivnih uzoraka biopsije prostate može poboljšati sposobnost predviđanja invazije limfnih čvorova. Autori su analizirali podatke pacijenata koji su podvrgnuti radikalnoj prostatektomiji i proširenoj limfadenektomiji zdjelice te su prikupili informacije o postotku pozitivnih uzoraka biopsije prostate i prisutnosti invazije limfnih čvorova. Rezultati istraživanja su pokazali da je postotak pozitivnih uzoraka biopsije prostate značajno povezan s prisutnošću invazije limfnih čvorova te su pacijenti s višim postotkom pozitivnih uzoraka doista imali veću vjerojatnost da imaju invaziju limfnih čvorova. Ovi rezultati su sugerirali da se postotak pozitivnih uzoraka biopsije prostate može koristiti kao dodatni prediktor invazije limfnih čvorova kod pacijenata koji se podvrgavaju radikalnoj prostatektomiji i proširenoj limfadenektomiji zdjelice. (28)

Rad autora Agostina Matteija, i suradnika iz 2008. predstavio je važno istraživanje koje ima značajan utjecaj na primjenu limfadenektomije u liječenju raka prostate.

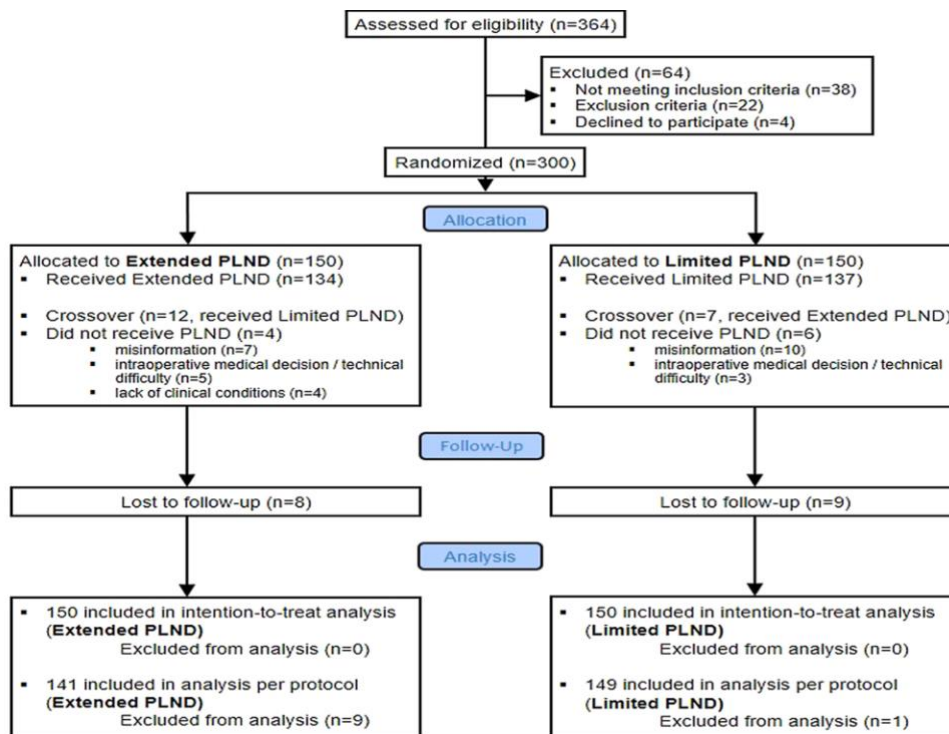
Provedena je multimodalna studija koja se bavi reevaluacijom primarnih limfnih područja povezanih s rakom prostatom. Autori su proučavali limfne puteve prostate koristeći kombinaciju metoda kao što su preoperativno snimanje magnetnom rezonancijom (MRI), intraoperativno bojenje limfnih čvorova i PHD. Cilj istraživanja bio je osvijetliti točne putove i širenje raka prostate kroz limfni sustav, što bi moglo rezultirati promjenom u trenutnoj praksi limfadenektomije. Rezultati studije su pokazali da tradicionalni obrasci ili modeli limfnih područja raka prostate nisu uvijek točni. Autori su otkrili da se limfni čvorovi povezani s rakom prostatom nalaze izvan uobičajenih područja koja se rutinski uklanjaju tijekom limfadenektomije. To je ukazalo na potrebu za revizijom ondašnjih smjernica i pristupa u primjeni limfadenektomije kod liječenja raka prostate.

Ovaj rad je bio specifičan jer je kombinirao multimodalnost u proučavanju limfnih puteva prostate. Kombinacija MRI snimanja, bojenja limfnih čvorova i histološke analize omogućile su preciznije razumijevanje širenja raka prostate kroz limfni sustav. Rezultati su poslužili kao temelj za promjenu pristupa limfadenektomiji, te su umanjili rizik od nepotrebnog uklanjanja limfnih čvorova. Međutim bilo je potrebno doći do saznanja što raditi s pacijentima koji već imaju potvrđenu zahvaćenost limfnih čvorova a indicirana im je radikalna prostatektomija. (29) Tu su 2015. Firas Abdollah i suradnici istražili utjecaj proširene limfadenektomije zdjelice na preživljavanje pacijenata s potvrđenom invazijom (MSCT, mpMR) limfnih čvorova kod raka prostate. Analizirali su podatke pacijenata sa slikovnim metodama (MSCT, mpMR) potvrđenom invazijom limfnih čvorova koji su podvrgnuti radikalnoj prostatektomiji uz proširenu limfadenektomiju zdjelice te su usporedili njihovo preživljavanje s pacijentima koji su podvrgnuti ograničenoj limfadenektomiji. Rezultati su pokazali da proširena limfadenektomija zdjelice utječe na poboljšanje preživljenja pacijenata s potvrđenom invazijom limfnih čvorova. Pacijenti koji su podvrgnuti proširenoj limfadenektomiji, imali su bolje preživljenje u usporedbi s pacijentima koji su podvrgnuti ograničenoj limfadenektomiji. Taj rad je bio značajan jer je postavio dokaze o koristima proširene limfadenektomije zdjelice u pacijenata s invazijom limfnih čvorova kod raka prostate. (30)



Slika 5. Kaplan-Meierove procjene preživljenja temeljene na multivarijabilnoj analizi, koje prikazuju stopu preživljenja specifičnu za rak u 315 pacijenata s pN1 rakom prostate liječenih kirurškim zahvatom i adjuvantnim liječenjem. Pacijenti su stratificirani prema (a) ukupnom broju uklonjenih limfnih čvorova i (b) najinformativnijoj graničnoj vrijednosti za povezanost između broja uklonjenih čvorova i preživljenja specifičnog za rak. (Slika preuzeta iz rada F.Abdollaha „More extensive pelvic lymph node dissection improves survival in patients with node-positive prostate cancer“)

Treba se svakako osvrnuti na recentna istraživanja koju su različiti autori imali u drugim radovima. U radu autora Jeana F.P. Lestingija i kolega, raspravljalo se o rezultatima 3 fazne randomizirane kliničke studije u kojoj su pacijenti bili podijeljeni u dvije skupine. Jedna skupina je bila podvrgnuta proširenoj limfadenektomiji, dok je u druge skupine izvedena ograničena limfadenektomija. Cilj istraživanja bio je ispitati rane onkološke ishode ovog postupka te je istraživanje pokazalo da proširena limfadenektomija tijekom radikalne prostatektomije ne dovodi do poboljšanja ranih onkoloških ishoda u pacijenata sa srednjim i visokim rizikom od raka prostate. Autori navode kako nisu pronađene značajne razlike u stopi preživljavanja bez ponovne pojave bolesti između dviju skupina. Također, proširena limfadenektomija nije rezultirala značajnom razlikom u komplikacijama ili funkcionalnim ishodima. (31)



Slika 6. CONSORT dijagram toka za ispitivanje. PLND = disekcija zdjeličnih limfnih čvorova. U ukupnoj kohorti, stopa odustajanja bila je 5,6% pacijenata (slika preuzeta iz rada Jeana Lestingija, Extended Versus Limited Pelvic Lymph Node Dissection During Radical Prostatectomy for Intermediate- and High-risk Prostate Cancer: Early Oncological Outcomes from a Randomized Phase 3 Trial)

Drugo, proširena limfadenektomija pruža veću sigurnost i smanjuje rizik od zaostajanja metastatskog tkiva u zdjeličnoj regiji. Istakli su da ograničena limfadenektomija može propustiti mikrometastaze prilikom preoperativnih dijagnostičkih metoda. Treću stvar na koju su autori ukazali jest to da je proširena limfadenektomija siguran postupak koji se može izvesti uz minimalan dodatni rizik za pacijenta. Komplikacije povezane s limfadenektomijom su rijetke i mogu se svesti na minimum uz odgovarajući educirane kirurge. Na temelju ovih razloga, Briganti i suradnici su zaključili da će nastaviti izvoditi proširenu limfadenektomiju kod odabranih pacijenata s rakom prostate. (32)

Spomenuta rasprava između autora ukazala je na značajno pitanje u primjeni limfadenektomije kod liječenja raka prostate. Važno je napomenuti da ova rasprava sama po sebi nije mjenjala smjernice za liječenje, one se i dalje temelje na širokom spektru istraživanja, uključujući randomizirane kliničke studije i konsenzus stručnjaka. Međutim, ovakve rasprave i radovi mogu pružiti novi uvid i potaknuti daljnja istraživanja koja mogu doprinijeti reviziji smjernica u budućnosti. Vratimo li se na rad A.Matteia iz 2008, treba spomenuti kako to istraživanje pruža važne rezultate o limfnim putevima prostate koji mogu utjecati na praksu limfadenektomije kod liječenja raka prostate. (29)

3.2.4. Prednosti i nedostaci proširene zdjelične limfadenektomije

Opsežna limfadenektomija tijekom radikalne prostatektomije zbog raka prostate pruža određene prednosti i štetnosti, kako je istaknuto u radu "The Benefits and Harms of Different Extents of Lymph Node Dissection During Radical Prostatectomy for Prostate Cancer: A Systematic

Review". Ovaj sistematski pregled literature proveo je Nicola Fossati i njegovi kolege s ciljem analize relevantnih istraživačkih članaka.

Jedna od glavnih prednosti opsežnije limfadenektomije je povećana detekcija metastatskih limfnih čvorova. Kroz ovaj pristup, kirurzi imaju veću vjerojatnost da će otkriti prisutnost metastaza i stupanj širenja raka prostate na limfne čvorove. Ovo je ključno za procjenu stadija bolesti i određivanje optimalnih strategija liječenja. Druga značajna prednost je povećano preživljavanje specifične podgrupe bolesnika. Ovaj nalaz sugerira da temeljitije uklanjanje limfnih čvorova može imati pozitivan utjecaj na dugoročne ishode bolesnika. Međutim, treba uzeti u obzir i potencijalne štetnosti ovog postupka. Ekstenzivnija limfadenektomija može povećati rizik od postoperativnih komplikacija. To može uključivati krvarenje, infekcije i oštećenje okolnih struktura. Važno je da kirurzi pažljivo procijene korist i rizik kod svakog pojedinog bolesnika, te se pridržavaju najbolje kliničke prakse kako bi se smanjila vjerojatnost komplikacija. Također je važno napomenuti da limfadenektomija može rezultirati produženim vremenom operacije. Ovo može biti povezano s povećanim rizikom od kirurških komplikacija te produljenim razdobljem oporavka bolesnika. Stoga je važno uravnotežiti prednosti otkrivanja zahvaćenih limfnih čvorova s potencijalnim rizicima i mogućnostima oporavka bolesnika. Konačni zaključak navedenih radova jest da je potrebno pažljivo uzeti u obzir individualne karakteristike bolesnika i iskustvo kirurga pri odlučivanju o opsegu limfadenektomije tijekom radikalne prostatektomije. (33)

4. RASPRAVA

Nove smjernice za liječenje raka prostate primarno ističu važnost limfadenektomije kao najpreciznijeg i najtočnijeg oblika utvrđivanja postojanja metastaza u limfne čvorove . Ovaj postupak uključuje uklanjanje regionalnih (zdjelčnih) limfnih čvorova te postupno postaje neizostavan dio prostatektomije. Uloga limfadenektomije u pružanju dijagnostičkih informacija i preciznijem određivanju rizika od širenja tumora je sveširoko priznata. Rezultati istraživanja pokazuju da limfadenektomija može poboljšati prognozu pacijenata s rakom prostate tako što omogućuje identifikaciju i uklanjanje metastaza u limfnim čvorovima. Osim toga, ova procedura pomaže u odabiru optimalnog liječenja za svakog pacijenta, pružajući informacije o stadiju bolesti i potencijalnoj potrebi za dodatnim terapijama kao što su radioterapija ili hormonska terapija.

Integracija limfadenektomije u rutinsku praksu prostatektomije omogućava preciznije procjenjivanje rizika od širenja tumora i personalizirano planiranje liječenja. Ova procedura pruža multidisciplinarnom timu potrebne informacije za donošenje optimalnih odluka o daljnjem liječenju bolesti.

Ukratko, limfadenektomija je postala integralni postupak u kirurškom liječenju raka prostate definirane grupe bolesnika, pružajući važne dijagnostičke informacije te omogućujući individualizirani pristup liječenju za svakog pacijenta.

5. ZAKLJUČAK

U ovom diplomskom radu analizirana je uloga limfadenektomije u liječenju raka prostate. Kroz promjene u smjernicama Europskog društva urologa (EAU) tijekom proteklih 20 godina, primijećen je napredak u dijagnostici, razumijevanju bolesti i dostupnim terapijskim opcijama. Limfadenektomija je evoluirala iz „ograničenog/obturatornog“ obrasca kod pacijenata s visokim rizikom od širenja raka prostate izvan prostate u rutinski postupak ekstenzivne zdjelice limfadenektomije kod pacijenata s umjerenim i visokim rizikom. Najnovije smjernice iz 2023. godine naglašavaju važnost limfadenektomije kao dijagnostičkog postupka u liječenju raka prostate. Limfadenektomija se sve više prepoznaje kao sastavni dio prostatektomije, upravo zbog informacije koju donosi i potencijalne koristi u vidu poboljšanja preživljenja u budućnosti. Informacije dobivene limfadenektomijom potiču personalizirani pristup liječenju, uzimajući u obzir pacijentove specifičnosti.

U konačnici, individualizirani pristup liječenju raka prostate, uzimajući u obzir karakteristike tumora, stadij bolesti i pacijentove preferencije, postaje sve važniji. Limfadenektomija ima značajnu ulogu u tom pristupu, pružajući dijagnostičke informacije i potencijalne terapijske koristi. Buduća istraživanja trebala bi dalje istražiti prednosti i ograničenja limfadenektomije te identificirati najbolje kandidate za ovaj postupak kako bi se poboljšali ishodi liječenja raka prostate.

6.SAŽETAK

Ovaj pregledni rad analizira promjene u EAU smjernicama za liječenje raka prostate od 2003. do 2023. godine, s naglaskom na kirurške metode, posebno limfadenektomiju i njenu ulogu u dijagnostici liječenju. Također se navodi napredak u mogućnostima dijagnostike (mpMR, PSMA PET CT) koji je omogućio precizniju procjenu rizika i stadija bolesti te personalizirani pristup liječenju. Nadalje, rad prikazuje evoluciju preporuka o primjeni limfadenektomije u liječenju raka prostate. Dok su ranije smjernice preporučivale „ograničenu“ (*obturatornu*) limfadenektomiju samo kod pacijenata s visokim rizikom od širenja raka izvan prostate, kasnije smjernice sve više naglašavaju važnost zdjelice limfadenektomije kao dijagnostičkog i terapijskog postupka kod pacijenata s umjerenim i visokim rizikom.

Najnovije smjernice iz 2023. godine pružaju sveobuhvatan pregled terapijskih opcija za liječenje raka prostate poput radikalne prostatektomije, radioterapije, hormonske terapije te novije pristupe poput fokusirane ultrazvučne ablacije (HIFU). Rad također prikazuje kako su aktivno praćenje i radioterapija važne nekirurške metode liječenja raka prostate. Ukratko, ovaj diplomski rad pruža pregled promjena u EAU smjernicama za liječenje raka prostate s naglaskom na kirurške metode i limfadenektomiju te analizira nekirurške metode i princip sustavnog liječenja.

7.SUMMARY

This review paper analyzes the changes in the EAU guidelines for the treatment of prostate cancer from 2003 to 2023, with an emphasis on surgical methods, especially lymphadenectomy and its role in diagnosis and treatment. It also mentions progress in diagnostic possibilities (mpmr, psma pet ct), which enabled a more precise assessment of the risk and stage of the disease and a personalized approach to treatment. Furthermore, the paper shows the evolution of recommendations on the use of lymphadenectomy in the treatment of prostate cancer. While earlier guidelines recommended "limited" (obturator) lymphadenectomy only in patients at high risk of cancer spreading beyond the prostate, later guidelines increasingly emphasize the importance of pelvic lymphadenectomy as a diagnostic and therapeutic procedure in moderate- and high-risk patients.

The latest 2023 guidelines provide a comprehensive overview of treatment options for prostate cancer such as radical prostatectomy, radiotherapy, hormone therapy and newer approaches such as focused ultrasound ablation (hifu). The paper also shows how active surveillance and radiotherapy are important non-surgical methods of prostate cancer treatment. In summary, this thesis provides an overview of the changes in the eau guidelines for the treatment of prostate cancer with an emphasis on surgical methods and lymphadenectomy and analyzes non-surgical methods and the principle of systemic treatment.

6. LITERATURA

1.

Križan Z., Kompendij anatomije čovjeka, Školska knjiga 1989., 3.dio, Pregled građe grudi, trbuha, zdjelice, noge i ruke-Predstojna žlijezda, str. 186.-187.

2.

Damjanov I.,Sven Seiwerth, Jukić S., Nola M. , Patologija 4. izdanje , Medicinska Naklada-Karcinom prostate, str. 592.-594.

3.

Rebello RJ, Oing C, Knudsen KE, Loeb S, Johnson DC, Reiter RE, Gillessen S, Van der Kwast T, Bristow RG (February 2021). "Prostate cancer". Nat Rev Dis Primers. 7 (1): 9. doi:10.1038/s41572-020-00243-0. PMID 33542230. S2CID 231794303.

4.

Scher HI, Eastham JA (2022). "87: Benign and Malignant Diseases of the Prostate". In Loscalzo J, Fauci A, Kasper D, et al. (eds.). Harrison's Principles of Internal Medicine (21 ed.). McGraw Hill. ISBN 978-1-264-26850-4.

5.

Prostate cancer screening: a new way forward or another false start?

Peter C Albertsen 1 PMID: 34413502 DOI: 10.1038/s41585-021-00513-w

6.

EAU - EANM - ESTRO - ESUR - ISUP - SIOG Guidelines on

Prostate Cancer

N. Mottet (Chair), P. Cornford (Vice-chair), R.C.N. van den Bergh, E. Briers, Expert Patient Advocate (European Prostate Cancer Coalition/Europa UOMO), M. De Santis, S. Gillessen, J. Grummet, A.M. Henry, T.H. van der Kwast, T.B. Lam, M.D. Mason, S. O'Hanlon, D.E. Oprea-Lager, G. Ploussard, H.G. van der Poel, O. Rouvière, I.G. Schoots, D. Tilki, T. Wiegel Guidelines Associates: T. Van den Broeck, M. Cumberbatch, A. Farolfi, N. Fossati, G. Gandaglia, N. Grivas, M. Lardas, M. Liew, L. Moris, P-P.M. Willemse
<https://pubmed.ncbi.nlm.nih.gov/24571959/>

7.

Fossati, N., et al. Identifying the Optimal Candidate for Salvage Lymph Node Dissection for Nodal Recurrence of Prostate Cancer: Results from a Large, Multi-institutional Analysis. Eur Urol, 2019. 75: 176.

8.

Suardi, N., et al. Long-term outcomes of salvage lymph node dissection for clinically recurrent prostate cancer: results of a single-institution series with a minimum follow-up of 5 years. Eur Urol, 2015. 67: 299.

<https://pubmed.ncbi.nlm.nih.gov/24571959/>

9.

Kinsella, N., et al. A Single Educational Seminar Increases Confidence and Decreases Dropout from

Active Surveillance by 5 Years After Diagnosis of Prostate Cancer. Eur Urol Oncol, 2019. 2: 464.

<https://pubmed.ncbi.nlm.nih.gov/31277784/>

10.

Hoffman, R.M., et al. Selecting Active Surveillance: Decision Making Factors for Men with a Low-

Risk Prostate Cancer. Med Decis Making, 2019. 39: 962.

<https://pubmed.ncbi.nlm.nih.gov/31631745/>

11.

Jones, C.U., et al. Radiotherapy and short-term androgen deprivation for localized prostate cancer. N Engl J Med, 2011. 365: 107. <https://pubmed.ncbi.nlm.nih.gov/21751904/>

12.

Chen, R.C., et al. Association Between Choice of Radical Prostatectomy, External Beam Radiotherapy, Brachytherapy, or Active Surveillance and Patient-Reported Quality of Life Among Men With Localized Prostate Cancer. Jama, 2017. 317: 1141. <https://pubmed.ncbi.nlm.nih.gov/28324092/>

13.

Hussain M, Tangen CM, Berry DL, et al. Intermittent versus continuous androgen deprivation in prostate cancer. N Engl J Med. 2013;368(14):1314-1325. doi:10.1056/NEJMoa1212299

14.

de Bono, J.S., et al. Subsequent Chemotherapy and Treatment Patterns After Abiraterone Acetate in Patients with Metastatic Castration-resistant Prostate Cancer: Post Hoc Analysis of COU-AA-302. Eur Urol, 2017. 71: 656.

<https://pubmed.ncbi.nlm.nih.gov/27402060/>

15.

European Medicines Agency. Zytiga. 2011. [Access date March 2022].

<https://www.ema.europa.eu/en/medicines/human/EPAR/zytiga>

16.

Heidenreich A, Bellmunt J, Bolla M, et al. EAU guidelines on prostate cancer. Part 1: screening, diagnosis, and local treatment with curative intent-update 2013. *Eur Urol.* 2014;65(1):124-137.

doi:10.1016/j.eururo.2013.09.046

17.

Walsh PC. Anatomic radical prostatectomy: evolution of the surgical technique. *J Urol.*

1998;160(6 Pt 2):2418-2424. doi:10.1016/s0022-5347(01)62303-1

18.

Menon M, Shrivastava A, Tewari A, Sarle R, Hemal A, Peabody JO. Laparoscopic and robot assisted radical prostatectomy: establishment of a structured program and preliminary analysis of outcomes. *J Urol.* 2002;168(3):945-949. doi:10.1016/s0022-5347(05)64468-7

doi:10.1016/s0022-5347(05)64468-7

19 .

Briganti A, Chun FK, Salonia A, et al. Complications and other surgical outcomes associated with extended pelvic lymphadenectomy in men with localized prostate cancer. *Eur Urol.*

2006;50(5):1006-1013. doi:10.1016/j.eururo.2006.04.028

20.

Briganti A, Blute ML, Eastham JH, et al. Pelvic lymph node dissection in prostate cancer. *Eur*

Urol. 2009;55(6):1251-1265. doi:10.1016/j.eururo.2009.03.008

21.

Billis A, Crotty TB, Vargas HA, et al. Radical prostatectomy: past, present, and future. *Int Braz J*

Urol. 2013;39(1):125-138. doi:10.1590/s1677-5538.ibju.2013.01.17

22.

Ficarra V, Novara G, Rosen RC, et al. Systematic review and meta-analysis of studies reporting potency rates after robot-assisted radical prostatectomy. Eur Urol. 2012;62(3):418-430.

doi:10.1016/j.eururo.2012.05.046

23.

The template of the primary lymphatic landing sites of the prostate should be revisited: results of a multimodality mapping study Agostino Mattei 1 , Frank G Fuechsel, Nivedita Bhatta Dhar, Sebastian H Warncke, George N Thalmann, Thomas Krause, Urs E Studer

24.

Fulton J. The early history of lymphatics. Bull Hennepin Co Med Soc. 1938; 9: 5-10

25.

Evolution of lymphadenectomy in surgical oncology.

Surg Oncol Clin N Am. 2005; 14 (v): 447-459

26.

RADICAL PROSTATECTOMY WITH BILATERAL LYMPH NODE DISSECTION

[https://www.worcsacute.nhs.uk/patient-information-and-leaflets/documents/patient-information-leaflets-a-z/2987-radical-prostatectomy-with-bilateral-lymph-node-dissection/file#:~:text=This%20operation%20is%20called%20a,\(sperm%2Dcarrying%20tubes\).&text=drain%20any%20fluid%2C%20which%20may,the%20prostate%20has%20been%20removed.](https://www.worcsacute.nhs.uk/patient-information-and-leaflets/documents/patient-information-leaflets-a-z/2987-radical-prostatectomy-with-bilateral-lymph-node-dissection/file#:~:text=This%20operation%20is%20called%20a,(sperm%2Dcarrying%20tubes).&text=drain%20any%20fluid%2C%20which%20may,the%20prostate%20has%20been%20removed.)

27.

Extended lymphadenectomy "step by step" in patients undergoing radical prostatectomy

Daniar Kurmanbekovich Osmonov 1 , Chaojun Wang, Jorg Hoenle, Aleksej Aksenov, Claudius Hamann, Carsten Maik Naumann, Klaus Peter Juenemann

28.

Percentage of positive biopsy cores can improve the ability to predict lymph node invasion in patients undergoing radical prostatectomy and extended pelvic lymph node dissection

Alberto Briganti 1 , Pierre I Karakiewicz, Felix K-H Chun, Andrea Gallina, Andrea Salonia, Giuseppe Zanni, Luc Valiquette, Markus Graefen, Hartwig Huland, Patrizio Rigatti, Francesco Montorsi

PMID: 17293026 DOI: 10.1016/j.eururo.2007.01.108

29.

The template of the primary lymphatic landing sites of the prostate should be revisited: results of a multimodality mapping study

Agostino Mattei 1 , Frank G Fuechsel, Nivedita Bhatta Dhar, Sebastian H Warncke, George N Thalmann, Thomas Krause, Urs E Studer

30.

"More Extensive Pelvic Lymph Node Dissection Improves Survival in Patients with Node-positive Prostate Cancer

Firas Abdollah", Giorgio Gandaglia", Nazareno Suardi", Umberto Capitanio", Andrea Salonia" Alessandro Nini" Marco Moschini", Maxine Sun", Pierre I. Karakiewicz", Sharhokh F. Shariat, Francesco Montorsia, Alberto Briganti'

31.

Extended Versus Limited Pelvic Lymph Node Dissection During Radical Prostatectomy for Intermediate- and High-risk Prostate Cancer: Early Oncological Outcomes from a Randomized Phase 3 Trial

Jean F.P. Lestingi a, , Giuliano B. Guglielmetti a, Quoc-Dien Trinh b, Rafael F. Coelho a, Jose Pontes Jr.a, Diogo A. Bastos a, Mauricio D. Cordeiro a, Alvaro S. Sarkis a, Sheila F. Faraj a, Anuar I. Mitre a, Miguel Srougi a, William C. Nahas*

32.

Letter to the Editor Re: Jean F.P. Lestingi, Giuliano B. Guglielmetti, Quoc-Dien Trinh, et al. Extended Versus Limited Pelvic Lymph Node Dissection During Radical Prostatectomy for Intermediate- and High-risk Prostate Cancer: Early Oncological Outcomes from a Randomized Phase 3 Trial. Eur Urol 2021;79:595–604

Time for a Change? Clinically Meaningful Reasons Why We Will Continue Performing Extended Pelvic Lymph Node Dissection in Selected Patients with Prostate Cancer

33.

The Benefits and Harms of Different Extents of Lymph Node Dissection During Radical Prostatectomy for Prostate Cancer: A Systematic Review Nicola Fossati 1 , Peter-Paul M Willemse 2 , Thomas Van den Broeck 3 , Roderick C N van den Bergh 4 , Cathy Yuhong Yuan 5 , Erik Briers 6 , Joaquim Bellmunt 7 , Michel Bolla 8 , Philip Cornford 9 , Maria De Santis 10 , Ekelechi MacPepple 11 , Ann M Henry 12 , Malcolm D Mason 13 , Vsevolod B Matveev 14 , Henk G van der Poel 15 , Theo H van der Kwast 16 , Olivier Rouvière 17 , Ivo G Schoots 18 , Thomas Wiegel 19 , Thomas B Lam 20 , Nicolas Mottet 21 , Steven Joniau 22

PMID: 28126351 DOI: 10.1016/j.eururo.2016.12.003

ŽIVOTOPIS

Vinko Grubišić rođen je u Splitu 01.06.1994. Završava OŠ „Lučac“ u Splitu 2009. godine te iste upisuje Gimnazijski kolegij „Kraljica Jelena“, s pravom javnosti, Split. Nakon završetka gimnazije 2013. godine te nakon uspješnog polaganja državne mature, iste godine upisuje studij medicine na Medicinskom fakultetu Sveučilišta u Rijeci. Za vrijeme osnovnoškolskog i srednješkolskog obrazovanja aktivno se bavio plivanjem, veslanjem, aeronautikom i glazbom. Za vrijeme studiranja, bio je uključen u volonterski rad nekoliko studentskih organizacija, a ponajviše se ističe vođenje projekata “Udruge primijenjenih tehničkih znanosti“ iz Rijeke. Od radnog iskustva za vrijeme studiranja, najviše se ističe rad pružanja medicinske skrbi za vrijeme pandemije COVID-19 te izrada edukacijskih materijala za „Centar za biomodeliranje i inovacije u medicini“ Medicinskog fakulteta u Rijeci.