

Povijesni pregled kirurških metoda transplantacije bubrega

Senjić, David

Master's thesis / Diplomski rad

2023

Degree Grantor / Ustanova koja je dodijelila akademski / stručni stupanj: **University of Rijeka, Faculty of Medicine / Sveučilište u Rijeci, Medicinski fakultet**

Permanent link / Trajna poveznica: <https://um.nsk.hr/um:nbn:hr:184:810365>

Rights / Prava: [In copyright](#) / [Zaštićeno autorskim pravom.](#)

Download date / Datum preuzimanja: **2024-11-07**



Repository / Repozitorij:

[Repository of the University of Rijeka, Faculty of Medicine - FMRI Repository](#)



SVEUČILIŠTE U RIJECI
MEDICINSKI FAKULTET
SVEUČILIŠNI INTEGRIRANI PRIJEDIPLOMSKI DIPLOMSKI
STUDIJ MEDICINA

David Senjić

POVIJESNI PREGLED KIRURŠKIH METODA
TRANSPLANTACIJE BUBREGA

Diplomski rad

Rijeka, 2023.

SVEUČILIŠTE U RIJECI
MEDICINSKI FAKULTET
SVEUČILIŠNI INTEGRIRANI PRIJEDIPLOMSKI DIPLOMSKI
STUDIJ MEDICINA

David Senjić

POVIJESNI PREGLED KIRURŠKIH METODA TRANSPLANTACIJE BUBREGA

Diplomski rad

Rijeka, 2023.

Mentor rada: Izv.prof.dr.sc. Josip Španjol, dr.med.

Diplomski rad ocjenjen je dana _____ u/na _____

_____ pred povjerenstvom u sastavu:

1. Izv.prof.dr.sc. Romano Oguić, dr.med.

2. Doc.dr.sc. Stanislav Sotošek, dr.med.

3. Doc.dr.sc. Antun Gršković, dr.med.

Rad sadrži 34 stranice, 3 slike, 0 tablica, 27 literaturnih navoda.

Zahvala

Želim se zahvaliti svom mentoru, profesoru Španjolu, na ukazanom trudu, vremenu, strpljenju i pomoći oko izrade ovog rada.

Također se želim zahvaliti svakome tko je na bilo koji način sudjelovao u mojem studiranju. Posebno hvala mojim roditeljima i bratu koji su mi bili najveća podrška i bez kojih ništa od ovoga ne bi bilo moguće.

POPIS SKRAĆENICA I AKRONIMA

KBB Kronična bubrežna bolešt

KBZ Kronično bubrežno zatajenje

GFR Glomerularna filtracija

HD Hemodijaliza

PD Peritonejska dijaliza

KBC klinički bolnički centar

SADRŽAJ

1. UVOD	7
2. SVRHA RADA.....	10
3. PREGLED LITERATURE.....	11
3.1. Kronična bubrežna bolest.....	11
3.2. Kirurška anatomija bubrega	12
3.3. Prve kirurške metode	14
3.3.1. Emerich Ullmann	14
3.3.2. Alexis Carrel.....	15
3.3.3 Daljni razvoj kirurških metoda.....	16
3.4. Prva uspješna transplantacija	20
3.5. Razdoblje nakon prve uspješne transplantacije	23
3.5.1 Razvoj imunosupresije.....	24
3.6. Suvremene metode.....	27
3.6.1. Laparoskopske metode.....	27
3.6.2. Robotske metode.....	28
3.7. Povijest transplantacije bubrega u Hrvatskoj	29
4. RASPRAVA	32
5. ZAKLJUČAK.....	33
6. SAŽETAK.....	34
7. SUMMARY	35
8. LITERATURA.....	36
9. ŽIVOTOPIS	39

1. UVOD

Presadivanje ili transplantacija definira se kao medicinski postupak kojim se dio tijela, organ, tkivo ili stanice jednog organizma presađuju na drugi organizam ili pak na drugo mjesto istog organizma. Pojmom presadak ili transplantat označujemo dio koji se transplantira. U kliničkoj praksi, osnovna uloga transplantacije jest zamjena bolesnoga tkiva zdravim presatkom, odnosno zdravim tkivom. Presadak se uzima s donora, koji može biti živi davatelj ili umrla osoba.(1)

S obzirom na odnos donora prema primatelju postoje različiti tipovi transplantacija. Autotransplantat ili autologni transplantat predstavlja prijenos s jednog mjesta na drugo iste osobe, darivatelj je dakle ujedno i primatelj. Kod izotransplantata ili izogenog transplantata darivatelj i primatelj su genetski jednaki, te takvu vrstu transplantacije vidamo kod jednojajčanih blizanaca. Alotransplantat ili alogeni transplantat jest prijenos s jedne jedinke na drugu jedinku iste vrste, a može se uzeti sa živog ili umrlog darivatelja (ex cadavere). Sa živog darivatelja mogu se uzeti samo oni dijelovi koji ne ugrožavaju cjelinu, život tog darivatelja, niti umanjuju njegove sposobnosti. Preminuli čovjek može biti darivatelj oporukom, svojim pozitivnim stavom o pitanju transplantacije ili ako nije poznato njegovo negativno mišljenje. U ksenotransplantata ili ksenogenog transplantata donor i primatelj pripadaju različitim vrstama. U kliničkoj praksi postoji ugradnja umjetnih organa, ali u tom slučaju se govori o implantaciji. Prema mjestu usađivanja, presađivanje može biti ortotopičko (presadak se usađuje na uobičajeno anatomske mjesto) ili heterotopičko (presadak se usađuje na mjesto različito od uobičajenog anatomskega smještaja).(2)

Najveća problematika koja se javlja pri presađivanju je transplantacijska reakcija, odnosno imunološka reakcija na presadak. Nastaje zbog izlaganja organizma

primatelja tkivnim antigenima donora što uzrokuje odbacivanje presatka. U samim počecima se reakcija odbacivanja sprječavala radioaktivnim zračenjem tijela. Uvođenje lijeka azatioprina, koji se u kombinaciji s kortikosteroidima koristio kao jedina metoda za sprječavanje odbacivanja presatka sve do 1972. godine. Znatno poboljšanje rezultata presađivanja svih organa omogućilo je otkriće ciklosporina. U novije doba rabe se lijekovi: takrolimus, antitimocitni globulin, sirolimus, daklizumab. Razvoj medicine omogućio je danas uspješno presađivanje brojnih organa kao što su: pluća, srce, krvne žile, kost, rožnica, koža, jetra, bubreg, gušterača, tanko crijevo, koštana srž, te matične stanice. Godišnje se u svijetu obavlja na tisuće uspješnih presađivanja koja poboljšavaju kvalitetu i produljuju život bolesnika. Pribavljanje zdravih presađakata predstavlja velik etički i organizacijski problem. Manjak davatelja organa otvorio je put ksenotransplantaciji. Prvi je put ksenotransplantacija pokušana 1960., kada je u čovjeka presađen bubreg čimpanze. Bolesnik je živio 9 mjeseci, uz potiskivanje imunološkoga odgovora. Eksperimentalnim uzgojem transgeničnih životinja pokušano je prevladati imunološke barijere između vrsta. Kako bi se spriječila trgovina organima Republika Hrvatska je 2004. donijela Zakon o uzimanju i presađivanju dijelova ljudskoga tijela u svrhu liječenja, koji dopušta uzimanje dijelova tijela od umrle ili žive osobe. Taj zakon zabranjuje trgovanje dijelovima tijela, te oglašavanje potrebe za dijelom ljudskoga tijela ili njegove dostupnosti radi ponude, ili traženja novčane naknade ili druge materijalne koristi.(1)

Transplantacija bubrega idealni je tretman za terminalni stadij KBB, te je povezana s nižom stopom mortaliteta i poboljšanom kvalitetom života u odnosu na dijalizu. Napredovanje medicine na području razumijevanja i djelovanja na imunosupresiju, dovelo je do pada akutnih epizoda odbacivanja transplantata, kao i do povećanja jednogodišnjeg preživljenja na preko 95%. Medijan preživljenja nakon transplantacije

bubrega u SAD-u je 11.2 godine, dok u Ujedinjenom Kraljevstvu i Australiji iznosi preko 14 godina.(3)

Transplantacija bubrega indicirana je u osoba u terminalnom stadiju KBB, kod kojih se očekuje preživljenje dulje od dvije godine, ukoliko ne dođe do komplikacija. Preemptivna transplantacija, odnosno transplantacija koja je učinjena prije nego je pacijent započeo s dijalizom ima znatno bolje rezultate. Apsolutne kontraindikacije za transplantaciju bubrega su: maligniteti, aktivna infekcija i bolesti čije je očekivano preživljenje kraće od dvije godine. Relativne kontraindikacije su: infekcija, cerebrovaskularna bolest, koronarna bolest, aktivna ulkusna bolest, periferna arterijska bolest, aktivni hepatitis, slabo kontrolirana psihoza i nesuradljivost pacijenta. (4)

2. SVRHA RADA

Svrha ovog rada je prikazati povijesni razvoj kirurških metoda transplantacije bubrega, opisati napredak transplantacije kao jednog od najvećih dostignuća suvremene medicine, ali i istaknuti pojedince koji su svojim djelovanjem unaprijedili metode transplantacije bubrega, te na taj način dali veliki doprinos u liječenju bubrežnih bolesti.

3. PREGLED LITERATURE

3.1. Kronična bubrežna bolest

Kronična bubrežna bolest (KBB) definirana je kao strukturno oštećenje bubrega ili smanjenje njegove funkcije pri čemu dolazi do pada glomerularne filtracije a trajanje takvog stanja jest tri mjeseca ili dulje i ono narušava zdravlje. KBB postaje manifestna kada dođe do oštećenja više od 80% nefrona. Najčešći uzroci kroničnog bubrežnog zatajivanja jesu glomerulonefritisi, kronični pijelonefritis, autoimune bolesti, arterijska hipertenzija, dijabetes melitus i druge metaboličke bolesti, opstruktivne uropatije, te policistična bolest bubrega koja predstavlja najčešću anomaliju bubrega.(5)

Kronična bubrežna bolest klasificira se u pet stupnjeva, ovisno o vrijednosti glomerularne filtracije (eGFR). Prvi stupanj KBB predstavljaju vrijednosti iznad ili jednake 90, drugi stupanj jest između 60 i 89, treći a i b stupanj su između 30 i 59, četvrti stupanj je između 15 i 29, te peti u kojemu se vrijednosti glomerularne filtracije ispod 15 ml/min/1,73 m². U bolesnika u četvrtom stupnju, vrši se priprema za liječenje nadomještanjem bubrežne funkcije, a kod osoba u petom stupnju kronične bubrežne bolesti provodi se liječenje.(6)

Promjene u KBB manifestiraju se morfološkim promjenama na bubrezima uz smanjenje glomerularne filtracije, te patološkim nalazima u urinu i serumu. Nadomještanje bubrežne funkcije može biti jednom od dvije vrste dijalize ili transplantacijom, te u određenim situacijama i simptomatsko, ako osoba odbija liječenje dijalizom. Dijalizom se uklanja višak tekućine, te toksini, a ujedno se korigiraju elektroliti i acidobazni status. Dvije su osnovne vrste dijalize, hemodijaliza koja se izvodi ekstrakorporalno i peritonejska dijaliza koja je intrakorporalna. Peritonejska dijaliza izvodi se pomoću peritoneuma. Tekućina se putem katetera unosi u trbušnu šupljinu, a nakon nekog vremena, ta se ista tekućina ispušta van, te se na taj način

odstranjuju nakupljene tvari. Do izmjene tvari dolazi između tekućine koja se uvodi i krvnih žila peritoneuma. Peritonejsku dijalizu karakterizira bolje odstranjivanje većih molekula, te je njena prednost činjenica da se izmjena događa cijelo vrijeme što imitira fiziološku funkciju bubrega. Peritonitis se izdvaja kao najteža komplikacija ovakvog načina dijalize. Hemodijaliza se odvija na uređaju koji se naziva hemodijalizator. Hemodijalizator sadrži polupropusne membrane čija uloga je odstranjenje štetnih čestica i viška tekućine. Za funkcioniranje hemodijalize potrebno je kreirati arteriovensku fistulu pomoću koje se dobija pristup i arterijskoj i venskoj krvi. Jedino trajno liječenje bolesnika u terminalnoj fazi KBB jest transplantacija bubrega.(7)

3.2. Kirurška anatomija bubrega

Bubrezi su parni parenhimatozni organ, smješteni retroperitonealno. Desni bubrež, zbog položaja jetre, nalazi se 1 do 2 centimetara niže od lijevog. Gornji pol bubrega nalazi se medijalnije i posteriornije se u odnosu na donji pol. Gornje trećine bubrega prekrivene su dijafragmom posteriorno. Lijevi bubrež graniči s lijevom fleksurom kolona anteriorno, a hilus lijevog bubrega u bliskom je anatomskom odnosu s tijelom gušterače i krvnim žilama slezene. Desni bubrež anteriorno graniči s jetrom i desnom fleksurom kolona, a hilus desnog bubrega prekriven je silaznim dijelom duodenuma s glavom pankreasa. Na gornjim polovima bubrega nalaze se nadbubrežne žlijezde. Stražnje stijenke bubrega leže na m. Psoasu.(8)

Gerotina fascija oblaže bubrege, nadbubrežne žlijezde i perinefritičko masno tkivo. Njeni su slojevi spojeni superiorno, medijalno i lateralno, ali ne i inferiorno. Gledajući od sprijeda prema straga strukture hilusa su bubrežna vena, bubrežna arterija i bubrežna nakapnica. Zbog smještaja m. Psoasa, hilarna regija je rotirana prema

naprijed.(9)

U otprilike 75% slučajeva, po jedan krak renalne arterije bilateralno polazi od abdominalne aorte kaudalno od izlazišta gornje mezenterične arterije. Duplikature renalne arterije češće su na desnoj strani. Duplikature arterija često su slične kalibrom, uz iznimku akcesornih renalnih arterija koje se javljaju u 25% pacijenata. Desna renalna arterija prolazi iza donje šuplje vene i uobičajeno je superiorno i posteriorno u odnosu na lijevu i desnu renalnu venu. U 30% slučajeva renalna arterija se nalazi ispred renalne vene. Lijeva renalna arterija smještena je višlje od desne. Bubrežna arterija se, u odnosu na bubrežnu nakapnicu, dijeli u dvije grane. Prednja grana čini oko 75% opskrbe, a stražnja 25% opskrbe tkiva bubrega. Ta podjela najčešće se formira izvan hilusa bubrega. Navedene grane dalje se granaju na segmentalne arterije. Prednja grana daje apikalnu, gornju, srednju i donju segmentalnu arteriju, a stražnja grana posteriornu. Segmentalne arterije se dalje dijele u manje, interlobarne, arkuatne, interlobularne arterije, aferentne arteriole, glomerularne kapilare, eferentne arteriole, i tako sve do peritubularnog pleksusa u kojem dolazi do miješanja arterijske i venske krvi.(10)

Peritubularni kapilarni venski pleksus cijedi krv kroz vene rectae u arkuatne vene. Kao i kod arterijskog sustava krv iz arkuatnih vena ide u interlobularne vene koje formiraju veće grane, kojih u 50% slučajeva ima dvije, a u 30% slučajeva tri, koje se spajaju u renalnu venu. Renalna vena nalazi se ispred bubrežne nakapnice. Anastomotske longitudinalne venske arkade prisutne su u bubregu, te vene nisu terminalne, stoga omogućuju kirurško podvezivanje većih grana bez straha od venske opstrukcije. Retropelvična vena prisutna je u dvije trećine slučajeva i zaslužna je za dreniranje krvi iz stražnjih dijelova bubrega. Desna bubrežna vena pripaja se izravno na donju šuplju venu. Rijetko se u nju ulijeva desna gonadalna vena, ali većinom je bez pritoka.

Duplikature desne bubrežne vene nalaze se u 15-20% slučajeva. Lijeva bubrežna vena je dva do tri puta duža od desne, u donju šuplju venu se u odnosu na aortu ulijeva anteriorno i jako rijetko ima duplikature. Pritoci lijeve bubrežne arterije uključuju: lijevu gonadalnu, lijevu adrenalnu, lijevu donju feničku venu i prvu ili drugu lijevu lumbalnu venu, te paravertebralne vene u trećini slučajeva.(8)

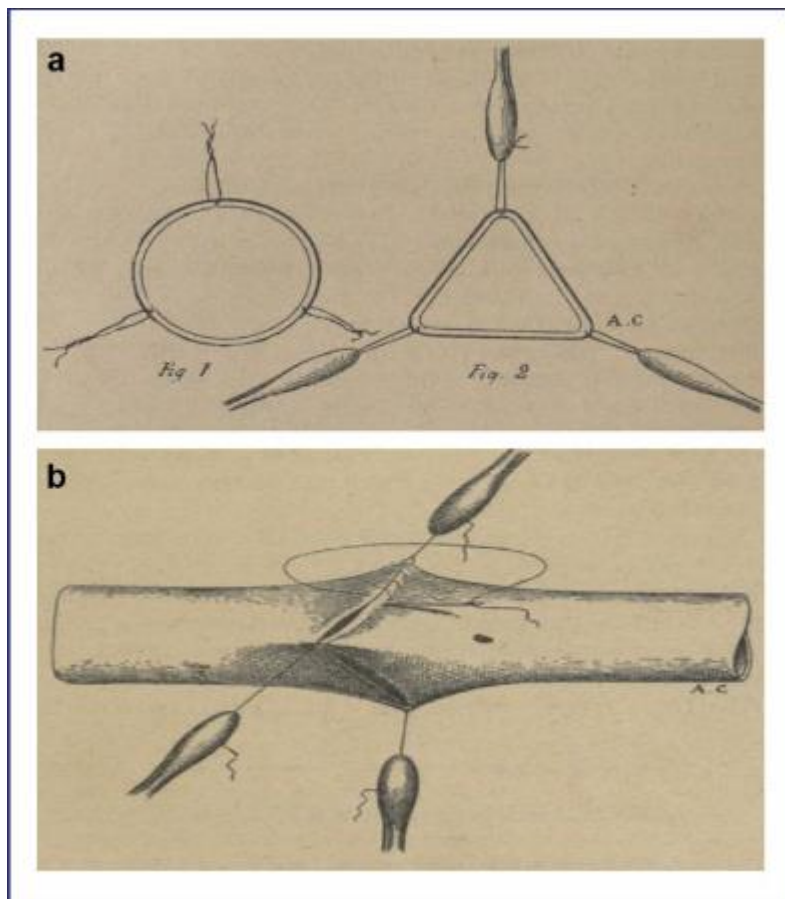
3.3. Prve kirurške metode

3.3.1. Emerich Ullmann

Za dostignuće današnjih spoznaja o transplantaciji bubrega bilo je potrebno više od jednog stoljeća napornog rada i istraživanja. Početak transplantacije bubrega obilježen je skromnim spoznajama o kirurškim tehnikama, ali i o imunološkom sustavu i tkivnoj podudarnosti, što je rezultiralo brojnim neuspjelim pokušajima transplantacije u prošlom stoljeću. Na samom početku 20. stoljeća, napredak kirurgije kao grane potaknuo je i interes za mogućnosti transplantacije bubrega. Prva uspješna transplantacija bubrega na psu učinjena je 7. ožujka 1902. godine u Beču. Operaciju je izveo Emerich Ullmann, koji se i danas smatra pionikom transplantacije bubrega. Presadak je bio smješten u potkožni džep u vratu životinje. Učinjena je anastomoza renalne arterije s karotidom, renalne vene s jugularnom venom, a ureter je bio zašiven za kožu. Urin se producirao nekoliko dana. U ovoj operaciji se radilo o autotransplantatu, a u narednom periodu Ullmann je izveo i transplantaciju bubrega psa na kozu. Prvi pokušaj transplantacije bubrega u ljudi također je djelo Ullmanna, kada je neuspješno presadio svinjski bubreg na lakat žene koja je patila od uremije.(11)

3.3.2. Alexis Carrel

Istaknuto ime toga vremena svakako je i francuski kirurg Alexis Carrel. On je također izveo transplantaciju bubrega na psu. Za mjesto presatka izabrao je, kao i Ullmann, vrat, ali je ureter podvezao s jednjakom. Nakon transplantacije na psu radio je i na mačkama, na kojima je radio „enmasse“ transplantaciju bubrega u kojoj bi transplantirao oba bubrega istovremeno zajedno sa velikim krvnim žilama (aorta i vena cava) i nakon toga ih stavio na isto mjesto u drugog domaćina. Carrelovo najveći doprinos na području transplantacije zapravo su tehnike anastomoza i šivanja. Uveo je korištenje tankih igala i konaca za šivanje. Razvio je triangulacijsku metodu za anastomoze malih krvnih žila pri čemu su postavljena 3 šava na jednakoj udaljenosti kako bi se izazvala što manja trauma na krvnim žilama tijekom šivanja, a produžni šav krvnih žila i dalje nazivamo Carrelov šav (slika 1). Zbog svojih dostignuća dobitnik je Nobelove nagrade za Fiziologiju i Medicinu 1912. godine. Carrelovim radom riješeni su kirurški aspekti transplantacije bubrega, ali imunobiološki faktori i dalje su predstavljali problem za transplantaciju, te je i dalje bila potrebna biološka metoda koje bi mogla spriječiti reakciju organizma prema presatku i omogućila prilagodbu domaćinu.(12)



SLIKA 1 Carrelov šav (preuzeto iz: Carrel A. La technique opératoire des anastomoses vasculaires et de la transplantation des viscères. Lyon Med 1902:859.)

3.3.3 Daljni razvoj kirurških metoda

U siječnju 1906. godine Mathieu Jaboulay, učitelj Alexisa Carrel, transplantirao je svinjski bubreg 48-godišnjem hipertenzivnom uremičnom primatelju. Bubreg je implantirao u pregib lijevog lakta, a renalnu arteriju je anastomozirao lateralno na humeralnu arteriju. Koristio je metalne čahure za intubaciju žila prije nego što ih je pričvrstio vaskularnim šavovima. Bubrežni transplantat, čiji je ureter bio pričvršćen za kožu u pregibu lakta, izlučio je oko 1500 cm³ urina u 24 sata prije nego je trombozirao. Nekoliko mjeseci kasnije, u travnju 1906., Jaboulay je ponovno pokušao eksperiment i transplantirao kozji bubreg 50-godišnjem ljudskom primatelju s istim ranim rezultatom.(13)

Idući veliki korak u transplantaciji bubrega učinio je 1933. godine Ukrajinski kirurg Yurii Y. Voronoy. On je zajedno sa svoji timom u Ukrajini izveo prvu transplantaciju bubrega u ljudi s mrtvog donora. Primatelj je bila 26-godišnja žena koja je pokušala učiniti samoubojstvo travanjem.(13)

Za mjesto implantacije koristio je natkoljenu. Transplantat je anastomoziran s femoralnim žilama. Ova kirurška intervencija rezultirala je hiperakutnim odbacivanjem i smrću 26-godišnje primateljice samo dva dana nakon transplantacije. Kao jedni od glavnih uzroka takvog ishoda navode se pacijentova povijest intoksikacije živom, dugo vrijeme tople ishemije, te nepodudarnost krvnih grupa.(14)

Charles Hufnagel, Ernest Landsteiner i David Hume su 1947. u Bostonu presadili bubreg starijeg donora koji je preminuo nekoliko sati ranije u kirurškoj sali, 29-godišnjoj ženi s akutnim bubrežnim zatajenjem nakon septičkog abortusa. Bubreg je implantiran u kubitalnu jamu. Funkcionirao je tek jedan dan, ali dovoljno dugo da dođe do poboljšanja općeg stanja bolesnice i premosti vrijeme do početka funkcije vlastitih bubrega. Transplantat je uklonjen četvrti dan od operacije. Pacijentica se spontano oporavila a da se nije točno znalo je li transplantat izvršio funkciju filtracije ili nije.(13)

Opetovanim kliničkim i eksperimentalnim transplantacijama na psima William Dempster u Londonu i Morten Simonsen u Danskoj zaključili su da do odbacivanja organa dolazi zbog imunoloških mehanizama. Oba znanstvenika koristili su zdjelicu za implantaciju bubrega. Dempster je također otkrio da zračenje odgađa reakciju odbacivanja, te se zračenje koristilo kao jedna od prvih metoda imunosupresije.(15)

Richard Lawler 1950. u Chicagu godine presadio je bubreg umrle osobe 44-godišnjoj ženi s policističnim bubregom; nakon lijeve nefrektomije. Bubreg je implantirao

ortotopno u lijevu lumbalnu regiju nakon što je odstranio propali cistični bubreg. Presađeni bubreg funkcionirao je otprilike 9 mjeseci. Desetak mjeseci kasnije, prilikom eksploracije, nađen je propali transplantat, bubreg je bio atrofičan, nefunkcionalan i s nekrotičnim ekskretornim putem. Pacijentica preživjela zbog oporavka funkcije vlastitog bubrega stoga ne možemo govoriti o uspješnoj transplantaciji. (16)

Prilikom transplantacijskih zahvata u pedesetim godinama prošlog stoljeća primijenjene se današnje kirurške tehnike koje je uveo R. Kuss, koji je kao donore koristio osuđenike koji su usmrćeni giljotinom. Nije se primijenjivala nikakva imunosupresivna terapije, te svi su bolesnici umrli, iako su neki bubrezi funkcionirali nekoliko mjeseci. U siječnju 1951., Küss je izvadio je bubreg živom pacijentu, na urološkom odjelu operirao lezije uretera i transplantirao ga pacijentu s terminalnom uremijom. Ne možemo govoriti u uspješnoj operaciji jer bubreg nije stvarno obnovio diurezu (< 50 ml/dan), a primatelj je umro 30. postoperativnog dana. Iste godine, Küss i njegov tim izvršit će još 3 pokušaja transplantacije bubrega s nefrektomiranim bubrezima kod pacijenata s različitim urološkim patologijama, te još jedan od zatvorenika osuđenog na smrt. Sve te intervencije brzo su rezultirale smrću primatelja bez oporavka funkcije transplantata. Veliki doprinos ovih pokušaja R. Kussa jest što se iz njih razvila tehnika heterotopne transplantacije bubrega u ilijačnu jamu koju su opisali Küss i njegovi suradnici, s realizacijom anastomoza na vanjskim ilijačnim žilama. (13)

David Hume je u Bostonu, također pedesetih godina, učinio devet transplantacija bubrega umrlih osoba. Jedan bubreg uspio je preživjeti šest mjeseci. Bubrege je presađivao na natkoljenicu uglavnom s anastomozama femoralnih žila uz kožnu ureterostomiju u bedru. Razlozi presađivanja na natkoljenicu bili su često kritično stanje bolesnika, rad u lokalnoj anesteziji i loše prognoze bolesnika. U svojoj publikaciji

Hume navodi 9 slučajeva transplantacije bubrega. Prvi pacijent, operiran u ožujku 1951., primio je bubreg nakon nefrektomije zbog karcinoma uretera. Intervencija se sastojala od ortotopičke transplantacije nakon lijeve nefrektomije, spleno-renalne prenosnice i pijeloureteralne anastomoze. Sljedećih osam pacijenata transplantirano je heterotopično na femoralne žile s bubregom u potkožnom tkivu ili stavljenim u polietilensku vrećicu, te kutanom ureterostomijom u bedru izravno ili preko polietilenske cijevi. Donori i primatelji bili su ABO identični ili kompatibilni osim u jednom slučaju (B+ donor, 0+ primatelj). Zahvaljujući transplantaciji, 8 od 9 primatelja doživjelo je 100 postoperativnih dana, a za jedan slučaj čak 6 mjeseci, što je omogućilo dobro promatranje ponovnog pokretanja funkcije transplantata. 5 transplantata nije ponovno počelo funkcionirati, a 3 su ostala funkcionalna do 60 dana.(17)

Razvojem hemodijalize ispunili su se minimalni uvjeti za kontinuirano obavljanje transplantacija. Pacijenti su mogli čekati na transplantaciju, a operaciji su mogli pristupiti u boljem općem stanju. Kao prva metoda imunosupresije koristilo se zračenje limfoidnog tkiva. Metoda zračenjem bila je učinkovita i omogućivala je dulje preživljenje presatka, ali većina bolesnika umirala je od sepse kao posljedica leukopenije uzrokovane zračenjem. (15)

U povijesti transplantacije zapisana je ostala i ona izvedena 1952. godine u Neckeru. Tehnika transplantacije ili njezin rezultat nisu bili prvi uzevši u obzir operacije koje su se u ranim 1950-im već izvele. Posebnost ove transplantacije i razlog zbog koje je ušla u povijest jest priroda darivatelja; po prvi put to nije bio ni bubreg osuđenog čovjeka, niti bubreg nefrektomiran zbog patologije uretera. Radilo je o dobrovoljnom živom darivatelju. Bilo je to prvi put u povijesti da se pacijent odlučio na operaciju tako da samo drugi pojedinac može imati koristi od toga. Primatelj je bio 16-godišnji mladić, a donor je bila njegova majka. Transplantaciju u desnu ilijačnu jamu izveli Jean Vaysse

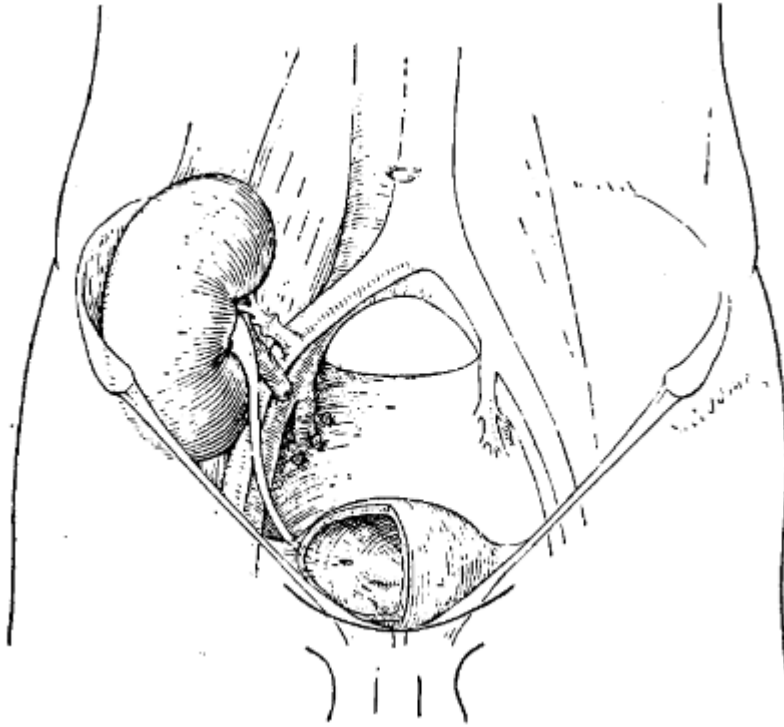
i Nicolas Oeconomus prema tehnici koju je opisao Küss, s vaskularnom anastomozom na vanjskim ilijačnim žilama i anastomozom uretera na mjehuru. Tri tjedna kasnije bubreg prestaje s funkcijom zbog odbacivanja, a bolesnik umire.(13)

3.4. Prva uspješna transplantacija

Prva uspješna transplantacija bubrega učinjena je 1954. g. u Bostonu. Operaciju je vodio kirurg Joseph Murray. Richard Herrick, 24-godišnji pacijent, bolovao je od bubrežnog zatajivanja kao posljedica hipertenzije. Pacijent se prezentirao edemima i hipertenzijom, a detaljnom obradom utvrđena je uznapredovala atrofija oba bubrega. Zbog stalnog pogoršanja zdravstvenog stanja i pojave uremije uz druge negativne prognostičke znakove zadovoljavao je uvjete za transplantaciju. Herrick je zaprimljen u bolnicu krajem listopada 1954. godine radi razvoja malignog hipertenzivnog sindroma koji se prezentirao krvarenjem u mrežnici, kardiomiopatijom, plućnim i perifernim edemom. Kao najbolju terapijsku metodu liječnik David Miller predložio je transplantaciju bubrega. Kao donor predložen je Herrickov jednojajčani brat blizanac, koji je bio suglasan s idejom da bude donor. Na sastanku održanim s medicinskim i kirurškim osobljem, Ronald Herrick je zahtijevao od tima da mu garantiraju uspješnost transplantacije, što mu tim nikako nije mogao ispuniti obzirom na brojne moguće komplikacije za vrijeme i nakon operacijskog zahvata. Herrick je u konačnici pristao na transplantaciju, a tim mu je obećao da će učiniti sve što je u njihovoj moći kako bi operacija bila uspješna. Idući veliki korak bilo je utvrđivanje imunološke podudarnosti, odnosno dokazivanje monozigotnosti. Ronald i Richard Herrick bili su jednojajčani blizanci, a imunološku nereaktivnost među braćom dokazali su temeljom podataka iz rodilišta o zajedničkoj placenti, utvrđivanjem krvnih grupa, te dokazivanjem identičnosti otisaka prstiju. Kao konačnu potvrdu nereaktivnosti tim je odlučio izvesti eksperimentalnu transplantaciju kožnog grafta. U studenom 1954. učinjena je

spomenuta transplantacija kožnog grafta u lokalnoj anesteziji. Dva dana nakon transplantacije došlo je do pogoršanja Herrickovog zdravstvenog stanja što je potencijalno ugrozilo mogućnost transplantacije bubrega. Patohistološkom obradom bioptiranog uzorka transplantirane kože dokazano je međutim da nije došlo do reakcije odbacivanja, te su time odstranjene sve sumnje oko imunološke reaktivnosti. Veliki problem u procesu bila je i anestezija. Transplantacije su do tada rađene u lokalnoj anesteziji, a Herrickovo teško zdravstveno stanje predstavljalo je izazov anesteziolozima. U to vrijeme veliki kirurški zahvati u pacijenata s terminalnim bubrežnim zatajenjem bili su rijetkost. Odabrana je regionalna anestezija kao metoda izbora kako bi se izbjegle respiratorne i kardiovaskularne komplikacije uzrokovane endotrahealnom intubacijom. Posljednja prepreka na putu ka uspješnoj transplantaciji bubrega bile su tehničke pojedinosti izvođenja samog zahvata kao što su formiranje vaskularne anastomoze s ilijačnom arterijom i postavljanje bubrega u zdjelicu. Kako bi se otklonile sve nedoumice Murray i Moore učinili su cijeli zahvat na kadaveru, a budući da je sve prošlo uspješno, zakazali su termin za operaciju. 23. prosinca 1954. godine započela je transplantacija. Tim koji je operirao primatelja vodio je kirurg Joseph Murray i anesteziolog Leroy Vandam. Tim zadužen za operaciju donora vodio je kirurg Hartwell Harrison i anesteziolog K. Burnap. Operacije su započete na donoru i primatelju u isto vrijeme, u 8:15. Na donoru je učinjena nefrektomija lijevog bubrega. Na primatelju je učinjen rez u donjem desnom kvadrantu kroz koji se ušlo u retroperitonealni prostor, te su se prikazale desne ilijačne žile. Do 9:50 krvne žile bile su spremne za anastomoze. Bubrežni donora bio je spreman za transplantaciju u desnu ilijačnu jamu primatelja u 9:53. Zajednička ilijačna arterija bila je okludirana za vrijeme formiranja anastomoza. Termino-terminalna anastomoza između slobodnog kraja hipogastrične arterije i renalne arterije bila je formirana u 10:40, a termino-lateralna

anastomoza između renalne vene i zajedničke ilijačne vene završena je u 11:15. (slika 2) Totalna ishemija donorskog bubrega bila je 1 sat i 22 minute. Obje anastomoze su bile zadovoljavajuće i cijeli bubreg je postao otečen i ružičast odmah po otpuštanju stezaljke renalne arterije. Akcesorna renalna arterija koje je pronađena nije anastomozirana već podvezana. Stezaljka s zajedničke ilijačne arterija je uklonjena posljednja, te su odmah po uklanjanju uočene pulzacije u desnoj nozi. Učinjena je suprapubična cistotomija u medijalnoj i superiornoj porciji mokraćnog mjehura i mali tunel je seciran u submukozi. U ureter je postavljen kateter od polietilena. Ureter je proveden kroz mišićni zid mjehura i kroz submukozni tunel, te je učinjen mucosa-to-mucosa šav. Incizije na mjehuru su zatvorene kada je u mjehur postavljen gljivoliki kateter suprapubičnim pristupom. Kroz kateter je obilno tekao čisti urin. Bubreg je bio stabilno smješten na svojoj novoj poziciji, ali se projicirao prema naprijed na mjestu pritiska donjeg pola na cristu iliacu. Bubreg je fiksiran šavovima kako bi se spriječila rotacija, a prekrivajući mišići i fascija također su zašiveni. Ukupno trajanje operacije iznosilo je 3 sata i 30 minuta. Postoperativni oporavak tekao je glatko, a ureteralni kateter uklonjen je devetog dana. Nekoliko dana poslije transplantacije, bolesniku se vratila hipertenzija, no nefrektomijom vlastitih bubrega taj problem je otklonjen. (18)



SLIKA 2 shematski prikaz transplantiranog bubrega s prikazanim vaskularnim anastomozama (preuzeto iz: Merrill J.P. Successful homotransplantation of the human kidney between dentical twins. J. Am. Med. Assoc. 1956;160:277.doi: 10.1001/jama.1956.02960390027008)

3.5. Razdoblje nakon prve uspješne transplantacije

Potaknuti uspjehom prve uspješne transplantacije bubrega u jednojajčanih blizanaca, u periodu koji je slijedio, nastavio se vrijedan rad istraživanju ovog područja medicine. Narednih godina učinjeno je 18 transplantacija među jednojajčanim blizancima samo u Bostonu, a u svijetu ta brojka se popela na 35. Rezultati preživljenja su bili zadovoljavajući, a u samo manjeg broja pacijenata je došlo do povratka osnovne bolesti na transplantatu. Ovi uspjesi bili su samo motiv za nastavak istraživanja mogućnosti transplantacije bubrega u osoba koje nemaju jednojajčanog blizanca.(15)

3.5.1 Razvoj imunosupresije

Iako su transplantacije između jednojajčanih blizanaca pridonijele napretku transplantacija, sama povijest transplantacije pisana je paralelno s onom imunologije. Prve uspješne transplantacije bubrega u nejednojajčanih blizanaca izvedene su 1959. godine. Izdvajaju se slučajevi iz Bostona i Pariza, u kojima su su primatelji preživjeli 27, odnosno 26 godina. Imunosupresija je bila postignuta zračenjem. R. Kuss u Parizu učinio je šest zahvata, tri su pacijenta živjela nekoliko mjeseci, a dvoje od nesrodnih davatelja 17 i 18 mjeseci. (15)

Idući veliki napredak u transplantaciji bubrega bila je sinteza citostatika 6-merkaptopurina i azatioprina. Sintetizirali su ih američki znanstvenici George Hitchings i Getrude Elion 1959. godine. Daljnim istraživanjima otkriveno je da 6-merkaptopurin i azatioprin produljuju preživljenje bubrega u pasa.(19)

Koristeći 6-merkaptopurin nakon zračenja, R. Kuss je, nakon više neuspjelih pokušaja, uspješno presadio bubreg bolesnici od nesrodnog davatelja. Postepeno su se razvijale tehnike imunosupresije koje su uključivale samo peroralnu terapiju, bez potrebe za zračenjem. (15)

Nakon transplantacije u Leedsu 1959. tim Goodwina i njegovih suradnika predložili su dodavanje kortikosteroida, dok su timovi s Harvarda predložili životinjske modele psa koji su koristili 6-merkaptopurin. Koristeći ovaj translacijski pristup, prelazeći sa životinja na ljude, Murray i tim Brigham u Bostonu nastavili su svoje uspjehe, kreirajući prve imunosupresivne protokole temeljene na azatioprinu.(13)

1960. godine prvi puta se koriste kortikosteroidi za liječenje epizode odbacivanja transplantiranog bubrega.(20)

Prva uspješna transplantacija bubrega preminule osobe izvršena je 1962. godine. Donor je bio bolesnik koji je proglašen mrtvim za vrijeme operacije na srcu. Bubreg je presađen u živog donora, te je po transplantaciji odmah preuzeo funkciju. Za imunosupresiju korišten je lijek azatioprin.(21)

Bitna stvar u napredovanju transplantacije bubrega, ali i ostalih organa od mrtvih donora bilo je definiranje moždane smrti. Taj fenomen opisali su francuski neurolozi Mollaret i Goulon 1958. godine.(22)

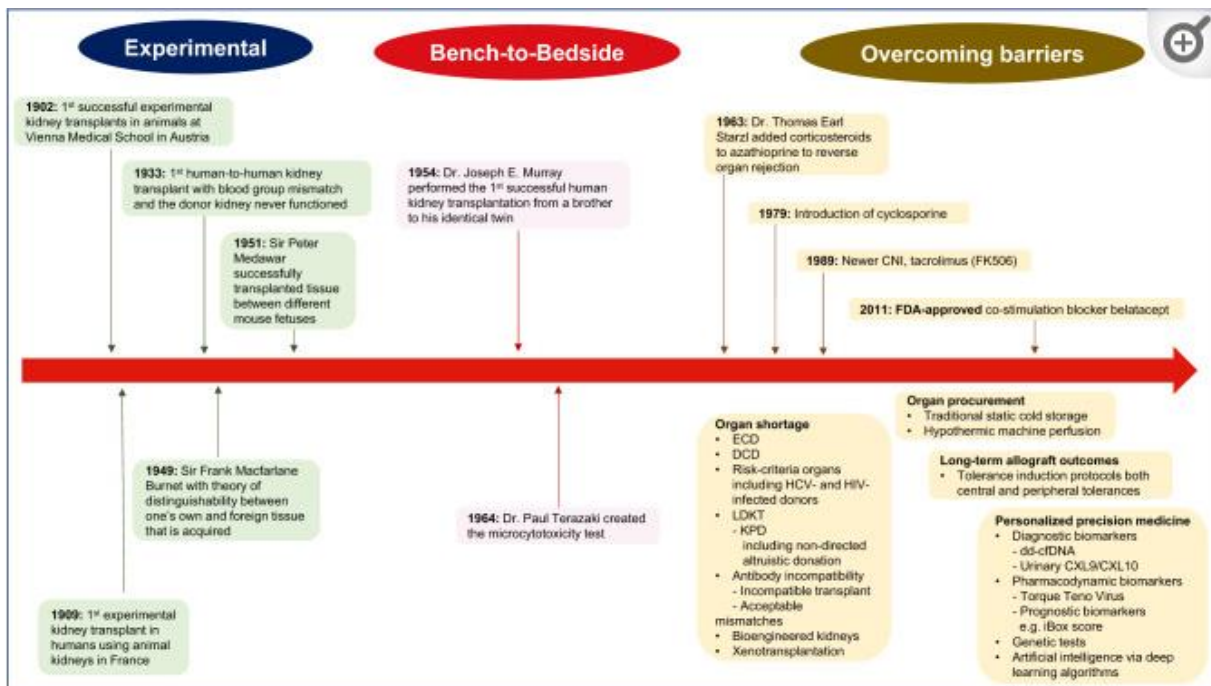
Razvojem imunosupresivne terapije transplantacije bubrega od nesrodne žive osobe ili mrtvog donora postala je realnost. Thomas Starzl objavio je uspješnu upotrebu azatioprina i kortikosteroida u temeljnoj imunosupresiji. Rezultati napravljeni u idućim godinama bili su revolucionarni, te je jednogodišnje preživljenje presatka početkom šezdesetih godina iznosilo nešto iznad 60. Zbog svojih nevjerojatnih dostignuća Thomasa Starzla često nazivamo i ocem moderne transplantacije. Zbog zadovoljavajućih rezultata ove vrste imunosupresije, ona se koristila sve do uvođenja ciklosporina. (14)

Napredovanjem metoda imunosupresije shvatilo se kako se može izbjeći scenariji akutnog odbacivanja presatka, međutim sam mehanizam odbacivanja i dalje je bio nepoznanica. Prvi antigen HLA sustava otkriven je 1958.godine, a otkrio ga je Jean Dausset prilikom ispitivanja protutijela nakon transfuzija krvi. On je otkrio da serum jedne osobe reagira s leukocitima druge osobe tako što ih aglutinira. Daljnim istraživanjem uočena je povezanost HLA antigena limfocita i reakcije odbacivanja, a s vremenom se HLA tipizacija počela koristiti u odabiru živog davatelja i primatelja. Napredak u odabiru kompatibilnosti između donora i primatelja donjelo je otkriće DR lokusa HLA sustava. Danas se zna da pozitivne križne probe između primateljovog seruma i davaočevih limfocite dovode do hiperakturnog odbacivanja presatka, a to se

izbjegava pravilnim preoperacijskim testiranjima. Hiperakutno odbacivanje presatka prvi puta je opisano 1964. godine, a klinički je opisano kao presadak koji je nekoliko minuta po puštanju cirkulacije postao cijanotičan. (15)

Tijekom godina koje su uslijedile nakon svih uspjeha u transplantaciji bubrega, te potaknuti suvremenim otkrićima skupina tkiva i HLA sustava, znanstvenici su se počeli usmjeravati na druge čimbenike koji ograničavaju transplantaciju. Neki od tih čimbenika bili su indukcijsko liječenje ili hipotermijska konzervacija transplantata. Razvoj upotrebe anti-limfocitnog seruma i poliklonalnih imunoglobulina prvo kod pasa, a potom i kod ljudi omogućio je dobivanje, od početka 1970-ih, stope jednogodišnjeg preživljenja transplantata od 80% za žive darivatelje i 65% za mrtve darivatelje. (13)

Ciklosporini su polipeptidi fungalnog sustava. Otkrivanjem njihovog imunosupresivnog djelovanja pokusima na životinjama, započeli su klinička ispitivanja na ljudima. Nakon zadovoljavajućih kliničkih studija počelo je njegovo korištenje 1979., a do polovine osamdesetih godina pojavili su se u širokoj primjeni. Otkriće ciklosporina dramatično je poboljšalo ishod transplantacije bubrega i otvorilo modernu eru imunosupresiva kakvu poznajemo danas. Nakon početka njihova upotrebe, ciklosporini su u značajno poboljšali preživljenje presađenog bubrega u prvoj godini za preko 20%, u gotovo svim centrima u kojima su se koristili. Zbog loših rezultata, transplantacije ostalih organa gotovo da su bile nepostojeće, međutim uvođenje ciklosporina uzrokovalo je promjene i napredak i na tim područjima. Obzirom da su ciklosporini inhibitori kalcineurina, njihova primjena uzrokuje smanjenje lučenja interleukina 2, čime se slabi mobilizacija limfocita u imunološkom odgovoru na transplantiran organ. (15)



SLIKA 3 kronološki prikaz ključnih događaja u transplantaciji bubrega (preuzeto iz: Tantisattamo E, Maggiore U, Piccoli GB. History of kidney transplantation: a journey of progression and evolution for success. J Nephrol. 2022 Sep;35(7):1783-1786. doi: 10.1007/s40620-022-01453-3. PMID: 36040564; PMCID: PMC9425794.)

3.6. Suvremene metode

3.6.1. Laparoskopske metode

Prva laparoskopski izvedena nefrektomija u donatora bubrega izvedena je 1995. godine. Prednost ovakvog pristupa je manja bol za pacijenta, brži oporavak i uz manje komplikacija. Također, veličina rane je manja nego kod otvorene operacije što čini cijeljenje jednostavnije i brže. Zahvat se obavlja u općoj anesteziji, pacijent je u ležećem položaju s rukama uz tijelo. Kroz pupak se Veressovom iglom stvori pneumoperitoneum, a pacijent se postavi u Trendlenbergov položaj. Uz otvor na pupku, naprave se još tri u donjem dijelu abdomena, u desnoj medioklavikularnoj liniji. Incizija peritoneuma iznad lijevih vanjskih ilijačnih žila malo se produlji prema gore kako bi se mogao mobilizirati donji dio lijeve strane debelog crijeva. Napravi se preparacija vanjske ilijačne vene i arterije što je moguće distalnije kako bi duljina žile za kreiranje

anastomoze bila štiti veća, te se do kraja izvrši nefrektomija. Kako bi se bubreg presadio u primatelja može se koristiti otvoreni tip operacije ali i laparoskopski pristup. Za laparoskopski pristup, u ilijačnoj jami primatelja napravi se rez duljine 7 centimetara, za razliku od otvorene transplantacije za koju je potreban rez 15-20 centimetara. Prođe se kroz aponeurozu i mišiće, te fasciju čime se dobije pristup za postavljanje bubrega u peritonealnu šupljinu. Rana se brzo zatvori, te se ponovo uspostavi pneumoperitoneum. Bubreg se postavi u blizinu lijevih vanjskih ilijačnih krvnih žila. Renalna vena se anastomozira termino-lateralno s prethodno otvorenom vanjskom ilijačnom venom. Renalna arterija anastomozira se s vanjskom ilijačnom arterijom. Nakon provjere anastomoza, tlak u peritoneumu smanji se zbog bolje perfuzije presatka. Ureterocistoneostomija učini se prema modificiranoj Lich-Gregoir metodi. Bubreg se podigne i smjesti u lijevu ilijačnu jamu preko m. Psoasa, a prethodno otvoreni peritoneum se zatvori, te bubreg ostane ekstraperitonealno. Zrak iz abdomena se ispusti, te se rane od instrumenata zašiju.(23)

3.6.2. Robotske metode

Robotska tehnika transplantacije bubrega kao alternativa dotadašnjim tehnikama ideja je još od uvođenja robota u medicinu. Sama operacijska tehnika ne razlikuje se od normalne transplantacije. Minimalno invazivne postupke unaprijedio je razvoj robota. Prednost robota je u finoj motorici, boljoj geometrijskoj preciznosti, te u smanjenju tremora. Najkorišteniji robotski sustav je Da Vinci koji je demonstrirao značajne kliničke benefite pacijentima u zadnja dva desetljeća. Trodimenzionalni prikaz slike i praćenje pokreta tisuću puta u sekundi omogućuju filtraciju tremora i kvalitetu pokreta. Robotski pristup omogućuje superiornost u odnosu na laparoskopski pristup, pogotovo pri radu u uskim i dubokim prostorima, te kada su potrebni mikrošavovi. Prva robotski asistirana

transplantacija učinjena je 2001. godine, kada je presađen bubreg s kadavera u 26-godišnjaka. Kirurg je bio u drugoj bolnici, a operaciju je vodio koristeći Da Vinci robotski sustav s udaljenosti, dok su asistenti bili u operacijskoj sali uz pacijenta. Iako je ova operacija bila revolucionarna, trajanje operacije i troškovi bili su puno veći nego u klasičnoj otvorenoj transplantaciji. Sedam godina kasnije izvena je prva potpuna robotski asistirana transplantacija u 29-godišnjakinje preko incizije od 7 centimetara, s odličnim ishodom operacije. Jedan od najvećih izazova robotske presadbe bila je topla ishemija za vrijeme kreiranja žilnih anastomoza zbog dužeg vremena potrebnog za šivanje, no to se riješilo transperitonealnim pristupom i regionalnom hipotermijom. Prednosti robotskog pristupa su rjeđe komplikacije, bolji kozmetički rezultati i potencijalno bolje kreirane anastomoze. Kao i u laparoskopskom pristupu, brži je oporavak od operacije, manje je postoperativne boli, manji je gubitak krvi, manje je infekcija i rane brže cijele. Robotski, kao i laparoskopski pristup pripadaju minimalno invazivnoj kirurgiji koja se zbog brojnih prednosti pokušavaju sve više primjenjivati. Iako je napredak u nefrektomiji ovim metodama vidljiv, za primatelja bubrega metoda izbora i dalje ostaje otvorena transplantacija.(24)

3.7. Povijest transplantacije bubrega u Hrvatskoj

Početak transplantacije bubrega i liječenja kroničnog bubrežnog zatajenja u Hrvatskoj vežemo uz KBC Rijeka i Kliniku za kirurgiju. 1962. godine je po prvi puta bila izvedena hemodijaliza u pacijenta s akutnim bubrežnim zatajivanjem, a 1966. osnovana je jedinica koja je predstavljala redovan program hemodijalize pod vodstvom prof. dr. Jerka Zeca što je bio osnovni uvjet za moguće transplantacije. Ova jedinica bila je nužna za cijeli program transplantacije jer se na taj način povećao broj potencijalnih kandidata. Kroz idućih nekoliko godina pod vodstvom prof. Vinka Frančiškovića pripremalo se za prvu transplantaciju. Prva transplantacija bubrega sa živog davatelja

u bolnici na Sušaku učinjena je u siječnju 1971., a godinu dana kasnije i prva transplantacija bubrega s umrlog davatelja.(15)

Prvoj transplantaciji bubrega prethodile su dugogodišnje priprema. U godinama koje su prethodile razvijen je Centar za hemodijalizu, istraživana je eksperimentalna transplantacijska kirurgija, te se ostvarila suradnja s uglednim transplantacijskim centrima u svijetu. Kreator i vodeća osoba programa eksperimentalne kirurgije i kompletnog transplantacijskog programa bio je prof. dr. sc. Vinko Frančišković uz potporu anesteziološkog tima na čelu s dr. Vlastom Strižić.(25)

Prof. Frančišković osnovao je eksperimentalni laboratorij s životinjama u kojem su kirurzi izvodili transplantacije bubrega, jetre i gušterače na svinjama i psima. Također je oformio multidisciplinarni tim koji se sastojao od liječnika raznih specijalnosti kao što su urolozi, anesteziolozi, nefrolozi, imunolozi i drugi. Članovi ovog tima odlazili su na edukacije u razne centre i s vremenom su procijenili da su spremni za transplantaciju bubrega. 30. siječnja 1971. godine izvedena je prva transplantacija bubrega u Rijeci. Primatelj je bio 34-godišnji muškarac koji je bolovao od kroničnog glomerulonefritisa, a donor je bila njegova majka. Simultano, u dvije operacijske sale, odvale su se dvije operacije. Kirurški tim vođen dr. Vjerislavom Peterkovićem izveo je lijevostranu nefrektomiju kod donora. U drugoj dvorani prof. Frančišković i njegov tim prvo su izveli nefrektomiju desnog bubrega primatelja, te su pripremili primatelja za transplantaciju.(26)

Učinjene su anastomoze renalne vene termino-lateralno na vanjsku ilijačnu venu, a renalna arterija anastomozirana je na arteriju ilijaku internu. Napravljena je i ureteralna anastomoza uz nefrostomiju za očuvanje urinarnog puta. Formiranje vaskularnih anastomoza trajalo je 43 minute, a bubreg je odmah preuzeo svoju funkciju. (27)

Primatelj je počeo s produkcijom urina za vrijeme operacije. Imunosupresija je postignuta kortikosteroidima i azatioprinom, te antilimfocitnim serumom. Akutna epizoda odbacivanja tretirana je visokim dozama kortikosteroida. Zahvat je prošao kao i planirano, a pacijent je po oporavku pušten iz bolnice. On je nakon zahvata živio 14,5 godina, a smrt je uzrokovalo stanje nepovezano s transplantiranim bubregom. U idućim godinama Rijeka je postala vodeći centar za transplantaciju u bivšoj Jugoslaviji, te su uvelike doprinjeli osnivanju transplantacijskih centara u Zagrebu, Sarajevu i Skopju. Rijeka je i danas referentni centar za transplantaciju bubrega u Hrvatskoj.(26)

4. RASPRAVA

Razvoj kirurških metoda transplantacije bubrega dinamičan je proces koji je počeo prije više od jednog stoljeća a traje i danas. Povijesni pregled razvoja kirurških metoda transplantacije bubrega jasno pokazuje vidljiv napredak s vremenom. Od prvih pokušaja jednostavnim metodama ograničenim brojnim preprekama kao što su česta odbacivanja presatka i ograničeno kirurško znanje, do skupljanja znanja i iskustva potrebnih za razvoj novih tehnika i boljih ishoda. Od razvoja vaskularnih anastomoza do uvođenja robotski asistiranih metoda, ovo polje kirurgije neprestano se poboljšava, a za to je zaslužan naporan rad znanstvenika.

Uz same kirurške metode za uspješnost transplantacije bubrega bitan je i razvoj drugih područja. Povijesno gledano vidimo i pomak kod odabira donora, od živih srodnih donora do preminulih, preko boljeg razumijevanja imunologije, HLA tipizacije i uvođenja tehnika križne reaktivnosti strategije odabira donora uvelike su napredovale što je rezultiralo puno većim brojem doniranih organa uz bolje preživljenje. Još jedan napredak koji je definitivno vidljiv je i onaj na području imunosupresije što se vidi od početnih pristupa poput zračenja i visokih doza kortikosteroida, do ciljanih terapije čime se osiguralo bolje preživljenje i preveniralo odbacivanje. Unatoč jasno vidljivom napretku, pogled u budućnost transplantacije bubrega nosi i izazove kao što su liste čekanja, vaskularne i uretralne komplikacije, kao i infekcije.

5. ZAKLJUČAK

Nevjerojatan napredak u medicini i kirurškim metodama u prošlom stoljeću omogućio je transplantaciji bubrega da postane najboljim načinom liječenja kroničnog bubrežnog zatajenja. Krajnji rezultat razvoja ove metode doveo je do koristi za nebrojene pacijente, kao i poboljšanja kvalitete njihovih života. Ovaj povijesni pregled omogućio je prikaz kirurških metoda u transplantaciji bubrega kroz godine, koje su evoluirale od početnih jednostavnih pokušaja u prošlosti do današnjih modernih metoda. Naglašen je značajni napredak u kirurškim metodama koju su uvelike doprinjele u uspješnosti transplantacije, ali i cjelokupnog ishoda. Ovaj napredak također je omogućio bolje preživljenje presatka, te manje komplikacija. Naglašena je i ključna uloga razumijevanja i istraživanja imunološkog sustava koja su omogućila razvoj imunosupresivne terapije. Imunosupresivni režimi smanjili su učestalost odbacivanja transplantiranog organa i produžili su vijek transplantiranih bubrega. Stalna posvećenost istraživača, kirurga i medicinskog osoblja osigurava stalne inovacije i napredak na polju uz volju za daljnim poboljšanjima. Očigledno je da je ovakav napredak bio moguć samo uz zajednički trud svih uključenih u unaprjeđenje ove metode koji su je na taj način pretvorili u postupak koji spašava živote. Sve ovo samo otvara put za daljnim napretkom kojim bi se transplantacija bubrega učinila još dostupnijom i uspješnijom. Gledajući u budućnost daljna istraživanja trebala bi biti usmjerena u smanjenje operacijskog morbiditeta, te u poboljšanje ishoda pacijenata. U zaključku ovog rada istaknuo bih značajnost kirurških metoda koje su igrale ključnu ulogu u razvoju ovog polja medicine. Neophodno je razumijeti prošla dostignuća i prepreke, kako bi na temelju njih gradili nova istraživanja i inovacije na korist pacijenata.

6. SAŽETAK

Bubrezi su parni parenhimatozni organ, smješteni retroperitonealno. Kronična bubrežna bolest (KBB) definirana je kao strukturno oštećenje bubrega ili smanjenje njegove funkcije pri čemu dolazi do pada glomerularne filtracije a trajanje takvog stanja jest tri mjeseca ili dulje i ono narušava zdravlje. Transplantacija bubrega indicirana je u osoba u terminalnom stadiju KBB, kod kojih se očekuje preživljenje dulje od dvije godine, ukoliko ne dođe do komplikacija. Presađivanje ili transplantacija definira se kao medicinski postupak kojim se dio tijela, organ, tkivo ili stanice jednog organizma presađuju na drugi organizam ili pak na drugo mjesto istog organizma. Prva uspješna transplantacija bubrega na psu učinjena je 7. ožujka 1902. godine u Beču, a operaciju je izveo Emerich Ullmann. Istaknuto ime toga vremena svakako je i francuski kirurg Alexis Carrel čiji najveći doprinos na području transplantacije predstavljaju tehnike anastomoza i šivanja. U Bostonu je 23.12.1954. tim Josepha Murraya u suradnji s nefrologom Johnom Merrilom izvršio prvu uspješnu transplantaciju bubrega od identičnih blizanaca. Razvojem imunosupresivne terapije omogućilo je transplantaciju bubrega od nesrodne žive osobe ili mrtvog donora. Početke transplantacije bubrega i liječenja kroničnog bubrežnog zatajenja u Hrvatskoj vežemo uz KBC Rijeka i prof. Vinka Frančiškovića, a 30. siječnja 1971. godine izvedena je prva transplantacija bubrega u Rijeci.

7. SUMMARY

Kidneys are paired parenchymatous organs, located retroperitoneal. Chronic kidney disease (CKD) is defined as structural damage to the kidney or a decrease in its function, in which there is a drop in glomerular filtration, and the duration of such a condition is three months or longer and it impairs health. Kidney transplantation is indicated for people in the terminal stage of CKD, who are expected to survive longer than two years, if no complications occur. Transplantation is defined as a medical procedure by which part of the body, organ, tissue or cells of one organism is transplanted to another organism or to another place of the same organism. The first successful kidney transplant on a dog was performed on March 7, 1902 in Vienna, and the operation was performed by Emerich Ullmann. A prominent name of that time is certainly the French surgeon Alexis Carrel, whose greatest contribution in the field of transplantation is represented by the techniques of anastomosis and suturing. Joseph Murray's team in collaboration with nephrologist John Merrill performed the first successful kidney transplant from identical twins in Boston on 23.12.1954. The development of immunosuppressive therapy enabled kidney transplantation from an unrelated living person or a dead donor. The beginnings of kidney transplantation and treatment of chronic renal failure in Croatia are linked to KBC Rijeka and prof. Vinko Frančišković, and on January 30, 1971, the first kidney transplant was performed in Rijeka.

8. LITERATURA

1 *Hrvatska enciklopedija, mrežno izdanje*. Leksikografski zavod Miroslav Krleža, 2021. Pristupljeno: 10.5.2023. <http://www.enciklopedija.hr/Natuknica.aspx?ID=50204>>.

2 Ž. Sutlić, Transplantacija, u: I. Prpić - T. Antoljak - S. Batinica S. i sur., *Kirurgija za medicinare*. Zagreb: Školska knjiga-Zagreb, 1995., str.115-125

3 Sawinski D, Poggio ED. Introduction to Kidney Transplantation: Long-Term Management Challenges. *Clin J Am Soc Nephrol*. 2021 Aug;16(8):1262-1263. doi: 10.2215/CJN.13440820. Epub 2021 Mar 10. PMID: 33692119; PMCID: PMC8455035.

4 Rački S. Suvremeni pristup nadomještanju bubrežne funkcije – 45 godina riječkog iskustva. *Medicina Fluminensis* 2010;46(4):344-351

5 Vrhovac B, Jakšić B, Reiner Ž, Vucelić B. *Interna medicina*. 4. izd. Zagreb: Naklada Ljevak; 2008.

6 Baumgarten M, Gehr T. Chronic kidney disease: detection and evaluation. *Am Fam Physician*. 2011 Nov 15;84(10):1138-48. PMID: 22085668.)

7 KLARIĆ, D. (2016). TERMINALNA BUBREŽNA BOLEST, LIJEČENJE DIJALIZOM I ZBRINJAVANJE KOMORBIDITETA. *Acta medica Croatica*, 70 (4-5), 241-247. Preuzeto s <https://hrcak.srce.hr/179207>

8 MacLennan GT. Kidney, ureter, and adrenal glands. In: MacLennan GT, editor. *Hinman's atlas of urosurgical anatomy*. 2. Philadelphia, PA: Elsevier Saunders; 2012. pp. 153–210

9 Kaye KW, Goldberg ME. Applied anatomy of the kidney and ureter. *Urol Clin North Am*.1982;9:3–13

10 Klatte T, Ficarra V, Gratzke C, Kaouk J, Kutikov A, Macchi V, Mottrie A, Porpiglia F, Porter J, Rogers CG, Russo P, Thompson RH, Uzzo RG, Wood CG, Gill IS. A Literature Review of Renal Surgical Anatomy and Surgical Strategies for Partial Nephrectomy. *Eur Urol*. 2015 Dec;68(6):980-92. doi: 10.1016/j.eururo.2015.04.010. Epub 2015 Apr 22. PMID: 25911061; PMCID: PMC4994971.)

- 11** Primc D, Rački S, Arnol M, Marinović M, Fućak-Primc A, Muzur A, Hawlina S, Markić D. THE BEGINNINGS OF KIDNEY TRANSPLANTATION IN SOUTH-EAST EUROPE. *Acta Clin Croat.* 2020 Mar;59(1):135-140. doi: 10.20471/acc.2020.59.01.16. PMID: 32724284; PMCID: PMC7382875.
- 12** Shaw R, Stubenbord WT. Alexis Carrel, M.D. Contribution to kidney transplantation and preservation. *N Y State J Med.* 1980;80(9):1438–42.
- 13** Timsit MO, Kleinclauss F, Thuret R. Histoire chirurgicale de la transplantation rénale [History of kidney transplantation surgery]. *Prog Urol.* 2016 Nov;26(15):874-881. French. doi: 10.1016/j.purol.2016.08.003. Epub 2016 Sep 7. PMID: 27614385.
- 14** Benjamens S, Moers C, Slart RHJA, Pol RA. Kidney Transplantation and Diagnostic Imaging: The Early Days and Future Advancements of Transplant Surgery. *Diagnostics (Basel).* 2020 Dec 30;11(1):47. doi: 10.3390/diagnostics11010047. PMID: 33396860; PMCID: PMC7823312.
- 15** Petar Orlić: Povijest transplantacije bubrega u svijetu i u Hrvatskoj *Med Vjesn* 2005; 37(1-4): 37-41
- 16** Lawler R.H., West J.W., McNulty P.H., Clancy E.J., Murphy R.P. Homotransplantation of the kidney in the human: Supplemental report of a case. *J. Am. Med. Assoc.* 1951;147:45. doi: 10.1001/jama.1951.73670180006010d
- 17** Hume DM, Merrill JP, Miller BF, Thorn GW. Experiences with renal homotransplantation in the human: report of nine cases. *J Clin Invest.*1955;34:327-82.
- 18** Merrill J.P. Successful homotransplantation of the human kidney between identical twins. *J. Am. Med. Assoc.* 1956;160:277. doi: 10.1001/jama.1956.02960390027008
- 19** Calne RY. Inhibition of the rejection of renal homograft in dogs with-purine analogues. *Transplant Bull.* 1961;28:445
- 20** Goodwin WE, Kaufman JJ, Mims MM, Turner RD, Glasscock R, Goldman R, i sur. Human renal transplantation. I. Clinical experience with six cases of renal homotransplantation. *J Urol.* 1963;89:13-24
- 21** Merrill JP, Murray JE, Takacs F. Successful transplantation of kidney from a human cadaver. *JAMA.* 1963;185:347-53.

22 Mollaret P, Goulon M. Coma dépassé (mémoire préliminaire). *Rev Neurol (Paris)* 1959; 101:3-15

23 Modi P, Rizvi J, Pal B, Bharadwaj R, Trivedi P, Trivedi A, et al. Laparoscopic kidney transplantation: an initial experience: Laparoscopic kidney transplantation. *Am J Transplant* 2011;11(6):1320–4.

24 Spiers HVM, Sharma V, Woywodt A, Sivaprakasam R, Augustine T. Robot-assisted kidney transplantation: an update. *Clin Kidney J.* 2021 Nov 15;15(4):635-643. doi: 10.1093/ckj/sfab214. PMID: 35371439; PMCID: PMC8967665.

25 FUČKAR, Ž., MARKIĆ, D., ŠPANJOL, J. i VALENČIĆ, M. (2011). POVIJEST TRANSPLANTACIJE BUBREGA U BOLNICI NA SUŠAKU. *Acta medica Croatica*, 65 (4), 323-328. Preuzeto s <https://hrcak.srce.hr/89612>

26 Primc D, Rački S, Arnol M, Marinović M, Fućak-Primc A, Muzur A, Hawlina S, Markić D. THE BEGINNINGS OF KIDNEY TRANSPLANTATION IN SOUTH-EAST EUROPE. *Acta Clin Croat.* 2020 Mar;59(1):135-140. doi: 10.20471/acc.2020.59.01.16. PMID: 32724284; PMCID: PMC7382875.

27 Orlić P. Počeci transplantacije bubrega u Rijeci i Hrvatskoj – sjećanje jednog sudionika. *Medicina Fluminensis* 2020;56(4):397-408.

9. ŽIVOTOPIS

David Senjić rođen je 11. kolovoza 1998. godine u Osijeku. Završio je Osnovnu školu Svete Ane, nakon čega upisuje klasičnu gimnaziju koju je završio 2017. godine. Tijekom osnovne i srednje škole aktivno se bavio sportom, te je sudjelovao na klupskim i školskim natjecanjima. Po završetku srednje škole upisuje Medicinski fakultet u Rijeci. Tijekom studiranja bio je član organizacijskog odbora Kongresa hitne medicine.