

# Suvremeno liječenje akutne plućne tromboembolije

---

Ljekaj, Kristina

Master's thesis / Diplomski rad

2023

Degree Grantor / Ustanova koja je dodijelila akademski / stručni stupanj: **University of Rijeka, Faculty of Medicine / Sveučilište u Rijeci, Medicinski fakultet**

Permanent link / Trajna poveznica: <https://um.nsk.hr/um:nbn:hr:184:346556>

Rights / Prava: [In copyright](#)/[Zaštićeno autorskim pravom.](#)

Download date / Datum preuzimanja: **2025-02-28**



Repository / Repozitorij:

[Repository of the University of Rijeka, Faculty of Medicine - FMRI Repository](#)



SVEUČILIŠTE U RIJECI  
MEDICINSKI FAKULTET  
SVEUČILIŠNI INTEGRIRANI PRIJEDIPLOMSKI I DIPLOMSKI  
STUDIJ MEDICINE

Kristina Ljekaj

SUVREMENO LIJEČENJE AKUTNE PLUĆNE TROMBOEMBOLIJE

Diplomski rad

Rijeka, 2023.

SVEUČILIŠTE U RIJECI  
MEDICINSKI FAKULTET  
SVEUČILIŠNI INTEGRIRANI PRIJEDIPLOMSKI I DIPLOMSKI  
STUDIJ MEDICINE

Kristina Ljekaj

SUVREMENO LIJEČENJE AKUTNE PLUĆNE TROMBOEMBOLIJE

Diplomski rad

Rijeka, 2023.

Mentor rada: doc. dr. sc. Vjekoslav Tomulić, dr. med.

Diplomski rad ocijenjen je dana 30.lipnja 2023. u Rijeci, pred povjerenstvom u sastavu:

1. doc. dr. sc. Tomislav Krčmar, dr. med.

2. doc. dr. sc. David Gobić, dr. med.

3. doc. dr. sc. Tomislav Jakljević, dr. med.

Rad sadrži 32 stranica, 3 slika, 3 tablica, 25 literaturnih navoda.

## *Zahvala*

*Zahvaljujem se mentoru, doc. dr. sc. Vjekoslavu Tomuliću na iskazanom trudu, stručnoj pomoći te ponajviše strpljenju tijekom izrade ovog diplomskog rada.*

*Želim se zahvaliti i svojoj obitelji i prijateljima na neizmjerne podršci i razumijevanju tijekom studija.*

## Sadržaj

1. UVOD .....	1
2. SVRHA RADA .....	1
3. ETIOLOGIJA .....	2
4. PATOFIZIOLOGIJA .....	3
5. PATOLOGIJA.....	4
6. KLINIČKA SLIKA .....	5
7. PROCJENA KLINIČKE VJEROJATNOSTI PTE .....	6
8. DIJAGNOSTIČKE METODE .....	8
8.1. LABORATORIJSKA DIJAGNOSTIKA.....	8
8.1.1. D-DIMERI.....	8
8.1.2. OSTALI LABORATORIJSKI NALAZI .....	9
8.2. ELEKTROKARDIOGRAFIJA .....	10
8.3. SLIKOVNE DIJAGNOSTIČKE METODE .....	11
8.3.1. RADIOGRAM PLUĆA .....	11
8.3.2. CT PLUĆNA ANGIOGRAFIJA.....	12
8.3.3. VENTILACIJSKO/PERFUZIJSKA SCINTIGRAFIJA .....	13
8.3.4. ULTRAZVUK (UZV) SRCA .....	14
9. DIJAGNOSTIČKI ALGORITAM ZA PTE .....	15
10. KLASIFIKACIJA BOLESNIKA PREMA RIZIKU OD RANE SMRTI.....	16
11. LIJEČENJE .....	18
11.1. ANTIKOAGULANTNA TERAPIJA .....	18
11.2. SISTEMSKA TROMBOLIZA.....	19
11.3. INTERVENCIJSKO LIJEČENJE.....	20
11.4. KIRURŠKA EMBOLEKTOMIJA.....	23
12. RASPRAVA.....	24
13. ZAKLJUČAK .....	25
14. SAŽETAK.....	26
15. SUMMARY .....	27
16. REFERENCE .....	28
17. ŽIVOTOPIS .....	32

Popis skraćenica i akronima

AST – aspartat aminotransferaza

CT – eng. computed tomography, kompjuterizirana tomografija

EKG - elektrokardiografija

ESC – eng. European Society of Cardiology, Europsko kardiološko društvo

DVT – duboka venska tromboza

LDH – laktat dehidrogenaza

KKS – kompletna krvna slika

PE – plućna embolija

PERC –eng. Pulmonary Embolisam Rule-out Criteria, kriteriji za isključivanje plućne embolije

PESI – eng. Pulmonary Embolism Severity Index, indeks mortaliteta plućne embolije

PTE – plućna tromboembolija

rtPA – eng. recombinant tissue plasminogen activator, rekombinantni tkivni aktivator plazminogena

sPESI- eng. Simplified Pulmonary Embolism Severity Index, pojednostavljeni indeks mortaliteta plućne embolije

TAPSE – eng. Tricuspidal annular plane systolic excursion, sistolički pomak trikuspidalnog prstena

UZV - ultrazvuk

VTE – venski tromboembolizam

## 1. UVOD

Plućna embolija (PE) bolest je raznolike kliničke slike uzrokovana opstrukcijom plućne arterije i/ili njezinih ogranaka embolusom. Embolusi u većini slučajeva nastaju od tromba, stoga se ovo patološko stanje nerijetko poistovjećuje s plućnom tromboembolijom (PTE). Ostali oblici PE su zračna embolija pluća, embolija pluća plodovom vodom i masna embolija pluća. (1)

PTE po učestalosti je treća kardiovaskularna bolest nakon infarkta miokarda i cerebrovaskularnog inzulta te drugi po redu uzrok iznenadne smrti nakon malignih aritmija. PTE prati trend porasta incidencije koja u općoj populaciji iznosi oko 50 - 150 na 100 000 stanovnika s tendencijom porasta u osoba starije životne dobi. Osim starenja stanovništva, razlozi povećane incidencije zadnjih godina su i bolja dijagnostika zbog veće dostupnosti kompjuterizirane tomografije (CT) te podizanje svjesnosti liječnika o problemu. (2)

Poznavanje kliničkih obilježja te promišljanje liječnika o mogućoj PTE ključno je u postavljanju dijagnoze. Nedijagnosticirana i neliječena PTE ima smrtnost 30%, a uz pravovremeno postavljenu dijagnozu i ispravno liječenje smrtnost iznosi manje od 5%. (3) Ipak, liječnici su katkad skloni pretjeranoj dijagnostici što dovodi do nepotrebnog izlaganja bolesnika zračenju i povećanja bolničkih troškova. (2)

## 2. SVRHA RADA

Svrha rada je prikazati kliničku prezentaciju PTE te algoritme za dijagnostiku i liječenje kojima se liječnici služe u kliničkoj praksi. U radu su opisane etiologija, patofiziologija i patologija koje se nalaze u podlozi ove bolesti. Važni značaj pridaje se procjeni kliničke vjerojatnosti PTE u suspektih bolesnika kao temelj za dijagnostičku obradu i uspješno liječenje. Algoritmi za dijagnostiku i liječenje PTE opisani su prema smjernicama



Europskog kardiološkog društva (eng. European Society of Cardiology; ESC) za dijagnostiku i liječenje akutne PE izdane u kolovozu 2019. godine.

### 3. ETIOLOGIJA

PTE i duboka venska tromboza (DVT) usko su povezane te se svrstavaju pod zajedničkim entitetom venski tromboembolizam (VTE). U 95% slučajeva PTE se javlja kao komplikacija DVT-a. Embolus nastaje otkidanjem tromba u dubokim venama noge te nošen venskom krvi dolazi do plućnog krvotoka. U rjeđim slučajevima embolus može biti podrijetla iz vena nadlaktice i ramenog pojasa, šupljine srca ili može nastati tromboza plućne arterije in situ. Virchowljev trijas obuhvaća tri patofiziološka obilježja odgovorna za stvaranju venskih tromba koja pogoduju i nastanku PTE, a to su oštećenje i disfunkcija endotela, venska staza i hiperkoagulabilnost krvi. (2, 4)

PTE posljedica je interakcije nepromjenjivih čimbenika rizika vezanih uz bolesnika i okolišnih čimbenika koji su obično promjenjivi, a dijele se u tri skupine:

- Slabi: mirovanje u krevetu dulje od tri dana, dugotrajno sjedenje (npr. prekoceanski letovi), starija životna dob, kronične bolesti (pretilost, dijabetes, hipertenzija), trudnoća, varikoziteti, laparoskopske operacije.
- Umjereni: autoimune bolesti, kronično srčano i/ili plućno zatajenje, infekcije, tumori, primjena kemoterapije, puerperij, superficijalni tromboflebitis, trombofilija, transfuzija krvi, hormonska terapija estrogenom, postavljeni centralni venski kateter.
- Jaki: fraktura donjeg ekstremiteta, artroplastika kuka ili koljena, teška trauma, operativni zahvat, ozljeda leđne moždine, prethodni venski tromboembolizam, preboljeli infarkt miokarda unutar 3 mjeseca. (1, 2)

Aktivna maligna bolest povećava rizik nastanka VTE za sedam puta, osobito u bolesnika s kolorektalnim karcinom, hematološkim malignim bolestima ili tumorom

gušterače. U trudnica je stopa incidencije VTE za pet puta veća u odnosu na opću populaciju, dok u doba puerperija raste čak 20 puta. Prethodna VTE povećava rizik za ponovni događaj, a stopa recidiva tijekom petogodišnjeg razdoblja iznosi oko 25%. Poznavanje predisponirajućih faktora važno je za procjenu mogućeg akutnog oboljenja i recidiva bolesti. (2, 5)

#### 4. PATOFIZIOLOGIJA

Glavna patofiziološka obilježja u PTE su akutna plućna hipertenzija s disfunkcijom desne klijetke, akutnim plućnim srcem i razvojem opstruktivnog šoka. Opstrukcija 30-50 % plućnog krvotoka uzrokuje porast tlaka u plućnoj arteriji. Anatomska opstrukcija i vazokonstrikcija posredovana humoralnom aktivnošću tromba (serotonin i tromboksan A2) i hipoksemijom povećavaju plućnu vaskularnu rezistenciju. Porast plućne vaskularne rezistencije i tlaka u plućnoj arteriji uzrokuju dilataciju desne klijetke. U početnoj fazi na temelju Frank-Starlingova zakona povećava se kontraktilnost desne klijetke te tako inicijalno uspijeva održati protok kroz plućnu arteriju. Pojačana kontraktilnost povećava potrebe za kisikom, ali napetost stjenke zbog tlačnog opterećenja, kompromitira koronarnu perfuziju i uzrokuje ishemiju. Daljnja ishemija smanjuje kontraktilnost desne klijetke i onemogućuje generiranje tlaka za održavanje protoka u plućnoj arteriji. Smanjen protok u plućnoj arteriji, ali i istodobno potiskivanje interventrikularnog septuma dilatiranom desnom klijetkom, smanjuje punjenje lijeve klijetke i minutni volumen što dovodi do sistemne hipotenzije i naposljetku do šoka. Razvoj akutne dilatacije i disfunkcije desne klijetke smatra se primarnim uzrokom smrti u masivnoj emboliji. Zahvaćeni dijelovi pluća ventiliraju se bez odgovarajuće perfuzije pa se tako razvija prostor ventilacijsko-perfuzijskog nesklada, tzv. mrtvi prostor. S vremenom se u alveolama isključenim iz krvotoka smanjuje produkcija surfaktanta što rezultira nastankom atelektaze i u konačnici do hipoksemije. (1, 4)

## 5. PATOLOGIJA

Patohistološke promjene odraz su veličine tromba i opsega zahvaćenosti pluća, a razlikuje se nekoliko kliničko-patoloških slika:

- Masivna embolija pluća- označava začepljenje glavne grane, račvišta (jašuci tromb) ili lobarnih grana plućne arterije. Masivna embolija može biti smrtonosna zbog opsežne mehaničke opstrukcije plućnog krvotoka i posljedičnog akutnog proširenja i zatajivanja desnog srca.
- Segmentalna i subsegmentalna embolija pluća- obuhvaća opstrukciju segmentalnih i subsegmentalnih grana plućne arterije što dovodi do intraalveolarnog krvarenja i u konačnici do hemoptize.
- Embolija s infarktom pluća- uključuje emboliju srednje velikih ili manjih ogranaka. Obično nastaju subpleuralni infarkti u donjem dijelu pluća koji imaju oblik trokuta s vrhom okrenutim prema hilusu, a bazom smještenom pleure. Karakterizira ju pojava pleuralne boli i hemoptiza.
- Ponavljajuće mikroembolije- uzrokuju djelomično ili potpuno začepljenje distalnih plućnih arteriola što dovodi do kronične plućne hipertenzije

U 65 % slučajeva zahvaćeni su ogranci plućne arterije oba pluća, samo desnog pluća u 25% i u oko 10% slučajeva zahvaćeno je samo lijevo pluće. Embolusi češće završavaju u segmentalnim i subsegmentalnim granama plućne arterije nego u perifernim ograncima. (1, 4-5)

## 6. KLINIČKA SLIKA

PTE karakterizira široki spektar nespecifičnih kliničkih znakova i simptoma. Klinička slika varijabilna je te ovisi o opsegu zahvaćenosti pluća i predležecim bolestima i stanjima bolesnika. Dispneja je vodeći simptom u većine bolesnika s PTE. U masivnoj emboliji pluća dolazi do naglog nastupa dispneje praćene retrosternalnom boli i tahikardijom. Bolesnici se mogu prezentirati i sa sinkopom ili novonastalom fibrilacijom atrijske. Zbog brzog razvoja akutnog zatajivanja desne klijetke, bolesnici u kratkom periodu postaju hemodinamski nestabilni. Hemodinamska nestabilnost definira se kao perzistentna hipotenzija s vrijednostima sistoličkog tlaka ispod 90 mmHg ili manjima za 40 mmHg u odnosu na početnu vrijednost tlaka ili kao hipotenzija koja zahtjeva primjenu vazopresora. Daljnjom progresijom bolesti dolazi do razvoja opstruktivnog šoka ili srčanog aresta. Smrt u ovih bolesnika često nastupa unutar prva dva sata, a u pravovremeno liječenih bolesnika rizik od rane smrti ostaje povišen i do 72 sata. U submasivnoj emboliji pluća dolazi do desnostranog popuštanja srca, ali bolesnici ostaju normotenzivni s blago izraženom dispnejom. Embolizacije manjih perifernih ogranaka plućne arterije mogu uzrokovati plućni infarkt što se klinički prezentira pleuralnom boli, podražajnim kašljem i hemoptizom. PTE može biti i asimptomatska ili se otkriti kao slučajan nalaz tijekom dijagnostičke obrade druge bolesti. (1-2, 6)

Od kliničkih znakova mogu biti prisutni tahipneja, tahikardija, auskultatorno čujni hropci nad plućima, četvrti srčani ton, naglašena plućna komponenta drugog srčanog tona, cijanoza te katkad i povišena tjelesna temperatura. Fizikalnim pregledom mogu se uočiti znakovi koji upućuju na DVT, a to su otok, crvenilo i bolnost noge, proširene površinske potkožne vene (Prattov znak) i bolnost u listu pri dorzofleksiji stopala (Homanov znak). Ortnerov sindrom rijetko se javlja, a očituje se kao promuklost zbog pritiska proširene plućne arterije na lijevi rekurens, granu laringealnog živca. (6-8)

## 7. PROCJENA KLINIČKE VJEROJATNOSTI PTE

Nakon postavljene sumnje na PTE i kliničkog pregleda, procjenjuje se klinička vjerojatnost PTE na temelju kliničkih znakova i simptoma te postojećih čimbenika rizika. Klinička procjena vjerojatnosti PTE prvi je i ključan korak u dijagnostici, a određuje se opće prihvaćenim bodovnim sustavima: Wellsovim i revidiranim Ženevskim bodovnim sustavom, koji su prikazani u tablicama 1. i 2. (1) Prema ukupnom zbroju bodova, bolesnici sa sumnjom na PTE svrstavaju se u tri kategorije- niska, srednja ili visoka klinička vjerojatnost. Mogu se podijeliti i u samo dvije kategorije- bolesnici s malo vjerojatnom PTE ili s vjerojatnom PTE. (2, 9)

Tablica 1. Wellsov bodovni sustav, preuzeto iz ESC smjernica za dijagnostiku i liječenje PE (2)

<b>KRITERIJI</b>	<b>BODOVI PREMA ORIGINALNOJ VERZIJI</b>	<b>BODOVI PREMA POJEDNOSTAVLJENOJ VERZIJI</b>
<b>Prethodni DVT/PTE</b>	1,5	1
<b>Srčana frekvencija &gt;100/min</b>	1,5	1
<b>Operacija ili imobilizacija unutar mjesec dana</b>	1,5	1
<b>Hemoptiza</b>	1	1
<b>Aktivna maligna bolest</b>	1	1
<b>Klinički znakovi DVT-a</b>	3	1
<b>Druga dijagnoza je manje vjerojatna</b>	3	1
<b>Rezultat u tri kategorije prema originalnoj verziji: niska 0-1; srednja 2-6; visoka <math>\geq 7</math></b>		
<b>Rezultat u dvije kategorije prema originalnoj verziji: PTE malo vjerojatna 0-4; PTE vjerojatna <math>\geq 5</math></b>		

Tablica 2. Revidirani Ženevski bodovni sustav, preuzeto iz ESC smjernica za dijagnozu i liječenje PE (2)

<b>KRITERIJI</b>	<b>BODOVI PREMA ORIGINALNOJ VERZIJI</b>	<b>BODOVI PREMA POJEDNOSTAVLJENOJ VERZIJI</b>
<b>Prehodna DVT/PTE</b>	3	1
<b>Srčana frekvencija 75-94/min</b>	3	1
<b>Srčana frekvencija &gt;95/min</b>	5	2
<b>Operacija/prijelom unutar mjesec dana</b>	2	1
<b>Hemoptiza</b>	2	1
<b>Aktivna maligna bolest</b>	2	1
<b>Unilateralna bol donjeg ekstremiteta</b>	3	1
<b>Unilateralni edem donjeg ekstremiteta</b>	4	1
<b>Životna dob &gt;65 godina</b>	1	1
<b>Rezultat u tri kategorije prema originalnoj verziji: niska 0-1; srednja 2-4; visoka <math>\geq 5</math></b>		
<b>Rezultat u dvije kategorije prema originalnoj verziji: PTE malo vjerojatna 0-5; PTE vjerojatna <math>\geq 6</math></b>		

Ukoliko je u bolesnika procijenjena niska klinička vjerojatnost PTE, uporabom PERC (eng. The Pulmonary Embolism Rule-out Criteria) pravila može se utvrditi je li indicirana daljnja dijagnostička obrada.

PERC pravilo uključuje osam kliničkih kriterija:

- Dob <50 godina
- Frekvencija srca <100/min

- SaO<sub>2</sub> ≥95%
- Bez hemoptize
- Bez uporabe oralnih kontraceptiva
- Bez prethodne DVT/PTE
- Bez unilateralne otekline noge
- Bez operacije/traume koje zahtjeva hospitalizaciju unatrag mjesec dana

U bolesnika s niskom kliničkom vjerojatnosti PTE koji ispunjavaju svih osam kriterija daljnja dijagnostička obrada nije indicirana. (2, 10)

## 8. DIJAGNOSTIČKE METODE

### 8.1. LABORATORIJSKA DIJAGNOSTIKA

#### 8.1.1. D-DIMERI

D-dimer je razgradni produkt fibrina čija vrijednost raste u patološkim stanjima povećane koagulacijske i fibrinolitičke aktivnosti zbog čega se koristi u diferencijalnoj dijagnozi tromboembolijskih stanja. Granična vrijednost D-dimera iznosi manje od 500 ng/ml. U kliničkoj praksi može se koristiti granična vrijednost D-dimera usklađena prema dobi za bolesnike starije od 50 godina tako da se broj godina pomnoži s 10 ng/ml. (2, 6, 12)

U dijagnostičkoj obradi bolesnika sa sumnjom na PTE mjerenje vrijednosti D-dimera ima visoku negativnu, ali i nisku pozitivnu prediktivnu vrijednost. Zbog visoke negativne prediktivne vrijednosti, u pacijenata s niskom i srednjom kliničkom vjerojatnosti i normalnom razinom D-dimera moguće je isključiti PTE. U bolesnika s visokom kliničkom vjerojatnosti ne mjeri se razina D-dimera zbog njihove niske negativne prediktivne vrijednosti u ovoj skupini bolesnika. D-dimeri mogu biti povišeni i u drugim različitim bolestima i stanjima kao što su tumori, infekcije, trudnoća,

hospitalizirani bolesnici zbog operacija ili drugih razloga te tada ovaj dijagnostički test ima nisku pozitivnu prediktivnu vrijednost i ne koristise za postavljanje dijagnoze PTE. (2, 6, 13)

YEARS algoritam pomaže u isključivanju dijagnoze PTE uzimajući u obzir vrijednost D-dimera zajedno s 3 klinička kriterija -znakovi DVT-a, hemoptiza i PTE kao najvjerojatnija dijagnoza. PTE se može isključiti u bolesnika s jednim ili više klinička kriterija i vrijednostima D-dimera ispod 500 ng/ml ili u bolesnika koji ne ispunjavaju niti jedan kriterij s vrijednostima D-dimera ispod 1000 ng/ml. U ostalih bolesnika indicirana je CT- plućna angiografija. (2, 6)

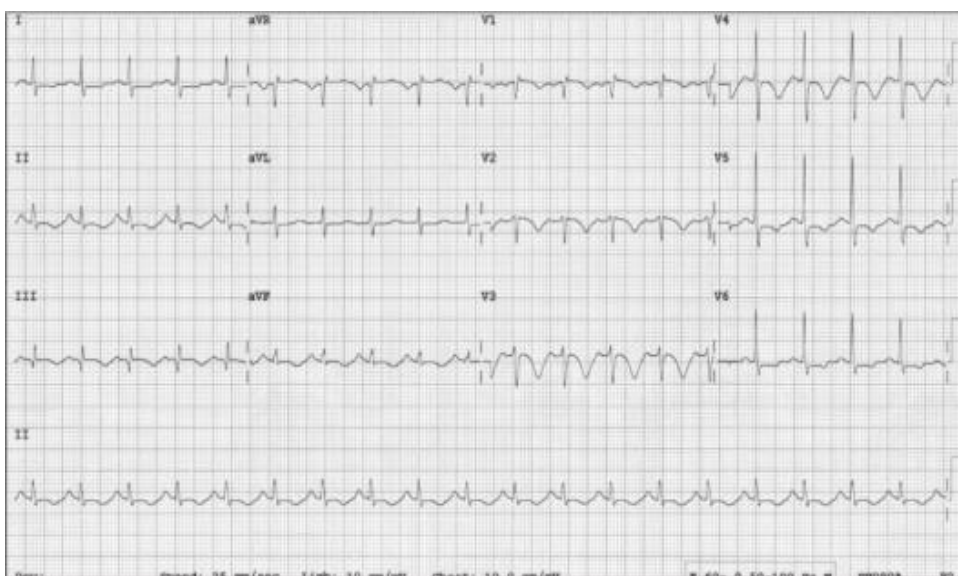#### 8.1.2. OSTALI LABORATORIJSKI NALAZI

Iz kompletne krvne slike (KKS) i biokemijske pretrage krvi izdvaja se leukocitoza, povećana sedimentacija eritrocita, povišene vrijednosti laktatdehidrogenaze (LDH) i aspartat aminotransferaze (AST). Nalaz plinske analize arterijske krvi uključuje hipoksemiju, hipokapniju i respiracijsku alkalozu. U bolesnika s masivnom embolijom razvija se respiracijska insuficijencija što dovodi do hiperkapnije s miješanom metaboličkom (laktacidoza) i respiracijskom acidozom. Povišene vrijednosti NT-proBNP-a i kardioselektivnih enzima prognostički su znakovi koji ukazuju na oštećenje miokarda i disfunkcije desne klijetke. (1-2, 4, 6)



## 8.2. ELEKTROKARDIOGRAFIJA

EKG nalaz nedovoljno je specifičan za isključivanje ili postavljanje dijagnoze, ali ima prognostičku važnost jer korelira s težinom kliničke slike. U 40% bolesnika javlja se sinus tahikardija. U težim kliničkim oblicima na EKG-u mogu biti prisutni znakovi opterećenja desne klijetke- patološka desna električna os, blok desne grane, S1Q3T3 obrazac (duboki S-zubac u I. odvodu te patološki Q-zubac i negativan T-val u III. odvodu), inverzni T-val u desnim prekordijalnim (V1-4) i inferiornim (II, III, aVF) odvodima. S1Q3T3 obrazac prisutan je u 15- 25% bolesnika s PTE, ali i u drugim patološkim stanjima koja dovode do akutne dilatacije desne klijetke. (1, 4, 14)

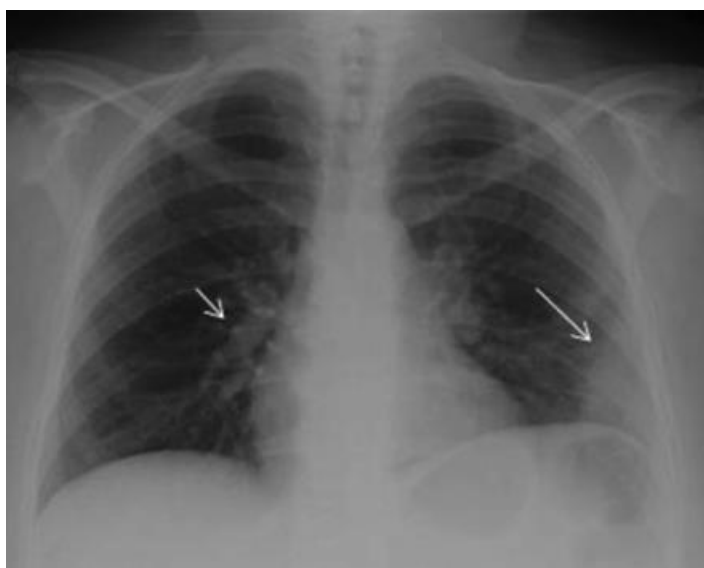

Slika 1. EKG – S1Q3T3 obrazac- plućna embolija. Slika preuzeta sa: Levis JT. ECG Diagnosis: Pulmonary Embolism. Perm J. [Internet] 2011Fall;15(4):75

## 8.3. SLIKOVNE DIJAGNOSTIČKE METODE

### 8.3.1. RADIOGRAM PLUĆA

Radiogram pluća ne prikazuje specifične znakove za PTE, ali ima diferencijalno dijagnostički značaj za isključivanje drugih uzroka dispneje ili bolova u prsima. Neizravni znakovi koji mogu upućivati na PTE su nestanak plućnog crteža i atelektaza. Rjeđe se javljaju Hamptonov, Westemarkov ili Pallasov znak. Kod infarkta pluća nalazi se Hamptonov znak, trokutasto homogeno zasjenjenje s vrhom usmjerenim prema hilusu koji predstavlja nekrotično-hemoragično tkivo. Westemarkov znak označava fokalni gubitak vaskularne sjene, a Pallasov znak predstavlja proširenje hilusa ili desne donje plućne arterije.(1, 4, 6)



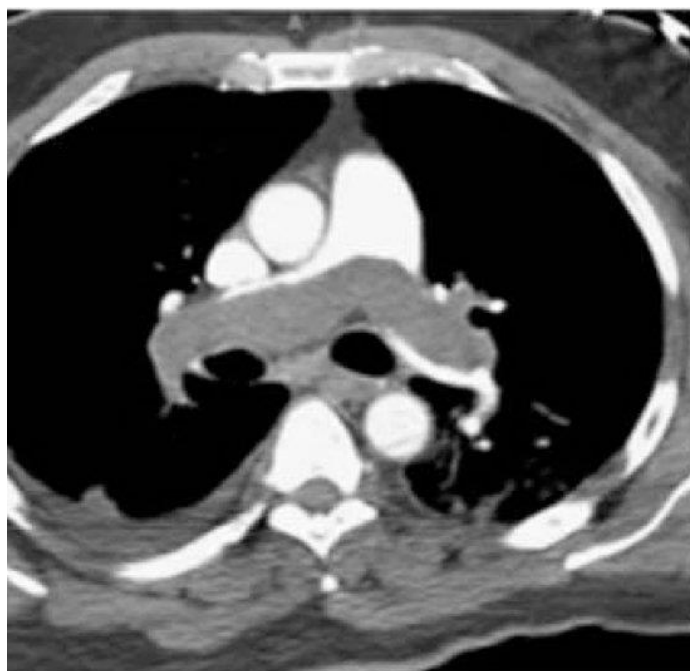
Slika 2. Radiogram pluća koji prikazuje trokutasto homogeno zasjenjenje lijevo- Hamptonov znak (duga strjelica) i proširenje desne silazne plućne arterije desno- Pallasov znak (kratka strjelica). Slika preuzeta s internet stranice:

<https://www.ahajournals.org/doi/10.1161/CIRCULATIONAHA.112.000650>

### 8.3.2. CT PLUĆNA ANGIOGRAFIJA

CT plućna angiografija je „zlatni standard“ u dijagnostici PTE. Temelji se na intravenskoj primjeni kontrastnog sredstva i traženju defekta punjenja plućnog krvotoka. Ova metoda omogućuje prikazivanje tromba sve do segmentalnih grana plućne arterije, dok je manje precizna u otkrivanju subsegmentalnih PTE. (1, 4)

Pozitivan CT zbog visoke senzitivnosti i osjetljivosti potvrđuje dijagnozu PTE. Negativan CT isključuje dijagnozu u bolesnika s niskom i srednjom kliničkom vjerojatnosti PTE zbog visoke prediktivne vrijednosti u ovih bolesnika. Zbog niže negativne prediktivne vrijednosti koja iznosi 60% u bolesnika s visokom kliničkom vjerojatnošću, u slučaju negativnog CT-a nekada je potrebna daljnja dijagnostička obrada. (2, 6, 15)



Slika 3. CT plućna angiografija koja prikazuje tromb smješten na račvištu glavne plućne arterije koji se proteže u desnu i lijevu plućnu arterije- masivna embolija pluća. Slika preuzeta s internet stranice: <https://www.sciencedirect.com/science/article/pii/S0422763817301024>

### 8.3.3. VENTILACIJSKO/PERFUZIJSKA SCINTIGRAFIJA

Ventilacijsko-perfuzijska scintigrafija temelji se na procjeni ventilacije i perfuzije pluća primjenom radioaktivno obilježenih molekula koje se primjenjuju u obliku aerosola i intravenski u dvije faze. Na plućnu emboliju ukazuju pojava nesklada između ventilacije i perfuzije u određenim dijelovima pluća zbog očuvane ventilacije i ispada perfuzije. (4)

Uzimajući u obzir procjenu kliničke vjerojatnosti i interpretaciju nalaza, dijagnoza PTE se potvrđuje ili isključuje na temelju sljedećih kriterija:

- V/P uredan nalaz i bilo koja klinička vjerojatnost PTE isključuje dijagnozu
  - V/P niskog stupnja vjerojatnosti uz nisku kliničku vjerojatnost PTE isključuje dijagnozu
  - V/P visokog stupnja vjerojatnosti uz visoku kliničku vjerojatnost potvrđuje dijagnozu
- (6)

CT plućna angiografija ima prednost pred V/P scintigrafijom zbog bržeg izvođenja i postavljanja dijagnoze te otkrivanja alternativnih uzroka simptoma bolesnika. Zbog manje doze zračenja, V/P scintigrafija može imati prednost pred CT-angiografijom u mlađih bolesnika, u trudnica ili ukoliko postoje kontraindikacije za CT kao što su alergija na kontrast i bubrežna insuficijencija ( $eGFR < 30 \text{ ml/min/1,73m}^2$ ). (2, 6)

#### 8.3.4. ULTRAZVUK (UZV) SRCA

U bolesnika s masivnom i submasivnom embolijom pluća UZV srca prikazuje dilatiranu desnu klijetku s pomakom intraventrikularnog septuma u lijevu klijetku za vrijeme sistole što ukazuje na tlačno opterećenje desne klijetke. Smanjenje vrijednosti TAPSE-a (eng. Tricuspidal annular plane systolic excursion, sistolički pomak trikuspidalnog prstena) ukazuje na disfunkciju desne klijetke. Transezofagealni UZV srca može prikazati tromb u pulmonalnom trunkusu i njegovim granama. Korisnost ultrazvuka se ističe kod hemodinamski nestabilnih bolesnika osobito ako CT plućna angiografija nije dostupna. Dodatna dijagnostička metoda je ultrazvuk vena u bolesnika sa znakovima DVT za ispitivanje kompresibilnosti i protoka kroz vene. (2, 4)

## 9. DIJAGNOSTIČKI ALGORITAM ZA PTE

Dijagnostička obrada bolesnika sa sumnjom na PTE ovisi o težini kliničke slike i procjeni kliničke vjerojatnosti PTE. U hemodinamski stabilnih bolesnika sa sumnjom na PTE za odabir dijagnostičke metode važna je klinička procjena vjerojatnosti PTE. U bolesnika s niskom i srednjom kliničkom vjerojatnosti prvo se određuje vrijednost D-dimera. Normalna vrijednost D-dimera isključuje PTE, a povišena razina D-dimera zahtjeva CT plućnu angiografiju kako bi se isključila ili potvrdila PTE. U slučaju visoke kliničke vjerojatnosti preskače se mjerenje D-dimera te se bolesnika odmah upućuje na CT plućnu angiografiju. U hemodinamski nestabilnih bolesnika sa sumnjom na PTE transtorakalni ultrazvuk srca prva je dijagnostička metoda radi provjere funkcije desnog ventrikula. Ultrazvučna potvrda disfunkcije desnog ventrikula ukazuje na moguću PTE te se nakon započetog potpornog liječenja bolesnika upućuje na CT plućnu angiografiju za potvrdu dijagnoze. U slučaju nedostupnosti CT-a dodatne metode su transezofagealni ultrazvuk srca i ultrazvuk vena nogu koje mogu povišiti razinu sumnje, ali i ne potvrditi PTE. Nakon potvrde PTE, odlučuje se koji je najbolji izbor terapije ovisno o kliničkom stanju bolesnika. Ukoliko je stanje bolesnika životno ugrožavajuće, akutno zatajivanje desnog srca može biti dovoljna indikacija za započinjanje reperfuzijskog liječenja i bez potvrde dijagnoze CT-om. U slučaju isključenja PTE u hemodinamski nestabilnih bolesnika, treba posumnjati na ostale moguće uzroke hemodinamske nestabilnosti- hipovolemija, sepsa, akutni koronarni sindrom, tamponada srca, tenzijski pneumotoraks i dr. (2)

## 10. KLASIFIKACIJA BOLESNIKA PREMA RIZIKU OD RANE SMRTI

Bodovna tablica PESI (eng. Pulmonary Embolism Severity Index) služi za procjenu rizika od rane smrti tako što integrira klinički status bolesnika i komorbiditete. Pojam rana smrt podrazumijeva smrtni ishod unutar 30 dana od inicijalnog događaja. Bolesnici se prema ukupnom broju bodova svrstavaju u pet grupa. Grupe I-II nose niski rizik od rane smrti te se liječenje može provesti i bez hospitalizacije, dok grupe III-V nose visoki rizik. Prema pojednostavljenoj verziji bodovne tablice (eng. simplified Pulmonary Embolism Severity Index, sPESI) bolesnici se dijele u dvije grupe- bolesnici koji ne ispunjavaju niti jedan kriterij (sPESI=0) i bolesnici s jednim ili više kliničkom znakom (sPESI  $\geq$ 1). (2, 11)

Tablica 3. PESI bodovna tablica; preuzeto iz ESC smjernica za dijagnostiku i liječenje PE (2)

KLINIČKI ZNAKOVI	ORIGINALNA VERZIJA	POJEDNOSTAVLJENA VERZIJA
DOB	+ broj godina	+1 (ako je >80 godina)
MUŠKI SPOL	+10	-
AKTIVNA MALIGNNA BOLEST	+30	+1
KRONIČNO ZATAJIVANJE SRCA	+10	+1
KRONIČNA PLUĆNA BOLEST	+10	
PULS	+20	+1
SISTOLIČKI TLAK <100/min	+30	+1
FREKVENCIJA DISANJA >30/min	+20	-
ARTERIJSKA SATURACIJA KISIKOM <90%	+20	+1

TEMPERATURA <36°C	+20	-
PROMJENI MENTALNI STATUS	+60	-
	<b>Grupa I:</b> ≤65 bodova Vrlo nizak rizik od rane smrti  <b>Grupa II:</b> 66-85 bodova Nizak rizik od smrti 0= rizik od rane smrti iznosi 1.0%	0= rizik od rane smrti iznosi 1.0%
	<b>Grupa III:</b> 86-105 Srednji rizik od smrti  <b>Grupa IV:</b> 106-125 Visoki rizik od smrti  <b>Grupa V:</b> >125 Vrlo visoki rizik od smrti	≥1= rizik od rane smrti iznosi 10.9 %

U terapijskom pristupu bolesnika s PTE važna je klasifikacija PE s obzirom na težinu bolesti i rizika od rane smrti:

- PE visokog rizika- hemodinamski nestabilni bolesnici koji se svrstavaju u grupe III-V prema PESI bodovnoj skali sa povišenom razinom troponina te radiološkim ili ultrazvučnim dokazom disfunkcije desne klijetke
- PE srednjeg rizika- uključuje hemodinamski stabilne bolesnike u grupama III-V. PE srednje visokog rizika karakterizira disfunkcija desne klijetke s povišenim vrijednostima troponina, dok je u PE srednje niskog rizika samo jedan od tih parametara pozitivan
- PE niskog rizika- radi se o hemodinamski stabilnim bolesnicima koji nemaju ni disfunkciju desne klijetke niti povišene vrijednosti troponina, a ubrajaju se u grupe I-II.

(2)



## 11. LIJEČENJE

### 11.1. ANTIKOAGULANTNA TERAPIJA

Antikoagulantna terapija prvi je izbor liječenja PTE. U akutnoj fazi bolesti, prvih pet do deset dana, preporučuje se primjena parenteralnih antikoagulantnih lijekova, a u nastavku liječenja primjenjuju se antagonisti vitamina K ili direktni antikoagulantni lijekovi kroz najmanje tri mjeseca. Ovisno o procjeni kliničke vjerojatnosti PTE, težini kliničke slike, riziku od krvarenja i vremenu potrebnom za dobivanje dijagnostičkih rezultata, katkad se može započeti s inicijalnom antikoagulantnom terapijom i prije postavljene konačne dijagnoze. U hemodinamski stabilnog pacijenta sa srednjom ili visokom kliničkom vjerojatnosti PTE preporučuje se empirijska primjena parenteralnih antikoagulansa:- frakcioniranog heparina, niskomolekularnog heparina ili fondaparinuksa. Prednost pred intravenskim nefrakcioniranim heparinom ima supkutana primjena niskomolekularnog heparina ili fondaparinuksa zbog manjeg rizika od nastanka krvarenja i heparinom inducirane trombocitopenije. Najčešće se primjenjuje niskomolekularni heparin- enoksaparin u dozi od 1 mg/kg svakih 12 sati ili 1,5 mg/kg jedanput na dan. Primjena nefrakcioniranog heparina se zadržala u hemodinamski nestabilnih pacijenata kod kojih je indicirano reperfuzijsko liječenje. Terapija nefrakcioniranim heparinom započinje bolus dozom od 80 UI/kg, a potom 18 UI/kg/h uz određivanje aktiviranog parcijalnog tromboplastinskog vremena nakon šest sati i prilagodbu doze prema nalazu. (1-2, 16)

## 11.2. SISTEMSKA TROMBOLIZA

Trombolitička terapija indicirana je u hemodinamski nestabilnih bolesnika. Primjena trombolitičkih lijekova dovodi do otapanja tromba te rekanalizacije opstruirane krvne žile. Trombolitički lijekovi koji se koriste u liječenju PTE su streptokinaza, urokinaza i alteplaza (eng. recombinant tissue plasminogen activator, rtPA, rekombinantni tkivni aktivator plazminogena). Streptokinaza i urokinaza prva su generacija trombolitičkih lijekova koji aktiviraju serumski plazminogen i pretvaraju ga u plazmin, proteolitički enzim koji razgrađuje fibrinske niti tromba. Alteplaza, predstavnik druge generacije, je fibrin-specifičan trombolitik koji aktivira plazminogen na površini tromba. Streptokinaza se primjenjuje u početnoj dozi od 250 000 IU tijekom 30 minuta, a zatim 100 000 IU/h tijekom 12-24 sata. Početna doza urokinaze je 4400 IU/kg tijekom 10 minuta, te se s istom dozom nastavlja tijekom 12-24 sata. Alteplaza se primjenjuje u dozi od 100 mg kroz 2 sata tako da se 10 mg daje u bolus dozi, potom još 90 mg kroz 2 sata. U modernoj kliničkoj praksi češće se primjenjuje alteplaza zbog brže učinke od produljene infuzije streptokinaze i urokinaze i značajno manjeg broja nuspojava. Fibrinolitici prve generacije uzrokovali su snažne alergijske reakcije, što je još jedan razlog prestanka njihove primjene. Nakon trombolitičke terapije, nastavlja se terapija niskomolekularnim heparinom ili fondaparinuksom. Nefrakcionirani heparin može se primijeniti zajedno s alteplazom, dok se kod streptokinaze i urokinaze prekida njegovo davanje. Trombolitička terapija najbolji učinak postiže ukoliko se lijekovi primjene unutar prva 3 sata od početka simptoma, a moguće ju je primijeniti i unutar 48 sati kod bolesnika koji zahtijevaju ovakvo liječenje. (1, 16-18)

Prije početka liječenja procjenjuje se postoje li apsolutne ili relativne kontraindikacije za trombolitičku terapiju. U apsolutne kontraindikacije ubrajaju se prethodno intrakranijsko krvarenje, moždani udar unatrag 3 mjeseca, aktivno krvarenje,

nedavna neurokirurška operacija ili traumatska ozljeda mozga i hemoragijskadijateza. Relativne kontraindikacije su krvni tlak iznad 180/100 mmHg, nedavni operacijski zahvati ili krvarenja, antikoagulantna terapija, dob iznad 75 godina i trudnoća. Uzimajući u obzir prisutne kontraindikacije, važno je procijeniti premašuje li učinak terapije rizik od krvarenja. U bolesnika s kontraindikacijama mogu se razmotriti metode mehaničke reperfuzije- perkutana intervencija pomoću katetera ili kirurška embolektomija. (1-2)

### 11.3. INTERVENCIJSKO LIJEČENJE

Perkutana intervencija uz pomoć katetera metoda je reperfuzijskog liječenja koja zadnjih godina ima sve veći značaj u liječenju PTE. Indicirana je u hemodinamski nestabilnih bolesnika u kojih je sistemska tromboliza kontraindicirana ili nije uspjela. U hemodinamski stabilnih bolesnika s PTE srednje visokog rizika može se razmatrati o primjeni ove metode ukoliko se hemodinamski pogoršavaju unatoč antikoagulantnoj terapiji. Klinički parametri koji ukazuju na mogući razvoj šoka i rizik rane smrti u ovih bolesnika su srčana frekvencija  $> 100/\text{min}$ , sistolički tlak  $\leq 110$  mmHg, frekvencija disanja  $> 20/\text{min}$ , saturacija arterijske krvi kisikom  $< 90\%$ , ehokardiografski ili radiološki znakovi desnostranog popuštanja srca, laboratorijski pokazatelji opterećenja i nekroze miokarda, kronično srčano zatajivanje i maligna bolest. (2, 21-23)

Reperfuzijsko liječenje pomoću katetera temelji se na uvođenju katetera preko žice vodilice do plućne cirkulacije putem femoralne ili unutarnje jugularne vene pod kontrolom radiološkog zračenja. Jedna od najčešće korištenih tehnika je mehanička fragmentacija kojom se „pigtail“ kateterom fragmentira trombotska masa u manje trombe. „Pigtail“ kateter na vrhu ima bočnu rupu kroz koju prolazi žica vodilica te služi kao središnja os oko koje se kateter s repom može okretati i tako fragmentirati tromb.

Zbog rizika od naknadnih distalnih embolizacija, ova tehnika često se koristi u kombinaciji s aspiracijskom trombektomijom ili lokalnom trombolizom. Rotacijski sustav za trombektomiju „The Cleaner“ (Rex Medical, Conshohocken, PA, USA) fragmentira tromb pomoću motorno pokrenutog rotirajućeg sinusoidnog vrha. Uređaj se uvodi do plućne cirkulacije bez žice vodilice zbog čega je povećan rizik od ozljede krvne žile. Zbog moguće perforacije žile i distalnih embolizacija, ova tehnika nije postigla značajnu kliničku primjenu. Lokalna tromboliza omogućava primjenu reducirane doze trombolitika te tako smanjuje rizik hemoragijskih komplikacija. Najčešći pristup je apliciranje alteplaze putem „pigtail“ katetera u dozi od 0,5-1 mg/h kroz 24 sata. (21-22)

Aspiracijska trombektomija temelji se na uklanjanju tromba metodom manualne sukcije ili korištenjem namjenskih sustava kroz kateter velikog promjera (iznad 8 Fr). Za razliku od prethodno opisanih metoda, aspiracija tromba ne dovodi do nastanak distalnih embolizacija. Sustav za aspiracijsku embolektomiju „FlowTrieve“ (Inari Medical, Irvine, CA, USA) nudi izbor od tri aspiracijska katetera promjera 16, 20 ili 24 Fr s aspiracijskom štrcaljkom volumena 60 ml te četiri katetera sa samoširećim nitinol diskovima različitih promjera (6-10 mm, 11-14 mm, 15- 18 mm i 19-25 mm). Postupak započinje postavljanjem 8 Fr venske uvednice u femoralnu venu pod kontrolom ultrazvuka te se kroz nju uvodi „pigtail“ kateter do plućne arterije i učini se plućna angiografija. Nakon toga, kroz distalno postavljeni kateter se provede kruta Amplatz žica s kratkim fleksibilnim vrhom od 1 cm do distalnih plućnih arterija. Primarna venska uvednica zamjeni se 24 Fr uvednicom „DrySeal Flex Introducer Sheath“ (GORE, USA) koja služi za uvođenje aspiracijskog sustava preko navedene žice. Aspiracijski sustav postavlja se proksimalno od tromba, otpušta se vakuum postignut u štrcaljki te se uradi aspiracija trombotske mase i krvi. Radi prevencije velikog gubitka krvi, dizajniran je

FlowSaver (Inari Medical, Irvine, CA, USA) koji omogućava povrat krvi bolesniku.  
(22)

„Indigo“ sustav za mehaničku trombektomiju (Penumbra, Alameda, CA, USA) uključuje aspiracijski kateter od 8 Fr do 12 Fr, separacijsku žicu koja fragmentira trombe i pumpu koja stvara negativan tlak što omogućava aspiraciju tromba. „ASPIREX“ kateter (Straub Medical, Switzerland) sastoji se od rotirajuće spirale koja stvara negativan tlak na vrhu katetera što omogućava fragmentaciju i aspiraciju tromba. Nedostatak ovog uređaja je mogućnost značajnog gubitka krvi ovisno o trajanju postupka i oštećenju plućne arterije. „AngioVac“ sustav (AngioDynamics, Latham, NY, USA) koristi se kateterom vrlo širokog promjera (24 Fr) te se primjenjuje za uklanjanje tromba iz gornje i donje šuplje vene i desne pretkljetke. (21-22)

Ultrazvučno potpomognuta kateterom vođena tromboliza koristi se „EkoSonic“ (Boston Scientific, Marlborough, MA, USA) 5.2 Fr-nim kateterom na čijem se vrhu nalaze minijaturne ultrazvučne sonde koje emitiraju visokofrekventne (2 MHz) ultrazvučne valove koji fragmentiraju tromb nakon čega se lokalno aplicira trombolitik. (21-22)

Sustav za reolitičku trombektomiju „The AngioJet“ (Boston Scientific, Marlborough, MA, USA) fragmentira i aspirira tromb po principu Venturi-Bernoullijevog efekta. Kroz kateter se pod visokim tlakom istiskuje fiziološka otopina što dovodi do fragmentiranja tromba, a istovremeno se na vrhu katetera stvara negativni tlak te posljedično dolazi do aspiracije tromba. Ovim uređajem može se i lokalno dozirati trombolitik. Nuspojave ove tehnike su bradiaritmija i hemodinamska nestabilnost. (20, 22)

#### 11.4. KIRURŠKA EMBOLEKTOMIJA

Kirurška embolektomija indicirana je u:

- hemodinamski nestabilnih bolesnika u kojih je primjena trombolitika kontraindicirana ili nije uspjela
- kritičkih bolesnika u kojih sistemska tromboliza ne može dovoljno brzo ostvariti učinak
- kod ehokardiografskog prikaza tromba smještenog u foramen ovale, desnoj pretkljetki ili kljetki.

Kirurška embolektomija provodi se uz pomoć kardiopulmonalnih prenosnica, bez unakrsnog stezanja aorte i srčanog zastoja nakon čega slijedi incizija dviju glavnih plućnih arterija i uklanjanje ili usisavanje tromba. (24-25)

## 12. RASPRAVA

PTE je patološko stanje uzrokovano opstrukcijom plućnog krvotoka trombom koje najčešće nastaje kao komplikacija DVT-a. Bolest je to koja obuhvaća niz nespecifičnih simptoma i znakova, a može se prezentirati od asimptomatskog oblika do akutnog, životno ugrožavajućeg stanja. Dispneja, bol u prsima i hemoptiza simptomi su koji mogu pobuditi sumnju na PTE, osobito u rizičnih skupina kao što su starije osobe, hospitalizirani bolesnici, trudnice i onkološki bolesnici. Bolest može progredirati do akutnog zatajivanja desne klijetke što rezultira hemodinamskom nestabilnošću te povećava rizik nepovoljnog ishoda. Za dijagnozu PTE važna je integracija kliničke slike i fizikalnog pregleda s laboratorijskim i slikovnim nalazima. Procjena kliničke vjerojatnosti PTE prvi je korak u dijagnostici koja liječnika može usmjeriti prema konačnoj dijagnozi. Wellsov i revidirani Ženevski bodovni sustav procjenjuju vjerojatnost za PTE kao nisku, srednju i visoku, a međusobni dijagnostički značaj je podjednak. (2) U dijagnostičkoj obradi bolesnika sa sumnjom na PTE prekomjerna je primjena CT plućne angiografije koja može imati i štetne učinke. Zato poznavanje dijagnostičkih algoritama može dovesti do njegove racionalne uporabe. Hemodinamski nestabilni bolesnici zahtijevaju brzu dijagnozu i promptnu terapiju. Sistemska tromboliza je terapija izbora u ovih bolesnika, ali u više od polovice se ne primjenjuje zbog povećanog rizika od velikih krvarenja i intrakranijalnog krvarenja. Intervencijsko liječenje omogućuje da se u takvih bolesnika lokalno primjeni minimalna terapijska doza uz minimalni rizik od krvarenja.

### 13. ZAKLJUČAK

Plućna tromboembolija zbog nespecifične kliničke slike često ostaje neprepoznata što rezultira značajnim morbiditetom i mortalitetom. Klinički pregled bolesnika i traženje predisponirajućih čimbenika sastavni su dijelovi dijagnostičkog postupka. Zato se u liječničkoj praksi često govori da je dobro uzeta anamneza pola dijagnoze. U bolesnika sa sumnjom na PTE potrebno je odrediti radi li se o stabilnom ili nestabilnom bolesniku. Hemodinamska nestabilnost zbog disfunkcija desne klijetke jedan je od najvažnijih prediktora nepovoljnog ishoda. Pridržavanje dijagnostičkih algoritama važno je za rano prepoznavanje PTE. Veliku dijagnostičku važnost imaju D- dimer test, CT plućna angiografija, ultrazvuk srca i doplerska sonografija dubokih vena donjih ekstremiteta. Osnovu liječenja PTE čini antikoagulantna terapija čije trajanje ovisi o procijenjenom riziku od ponovljene PTE. U hemodinamski nestabilnih bolesnika prvi izbor liječenja je sistemska tromboliza, a kao alternativne metode nude se intervencijsko liječenje i kirurška embolektomija. Danas intervencijsko liječenje PTE nudi široku raspon tehnika kojima se uz minimalni rizik od krvarenja postiže brzo ublažavanje simptoma te smanjuje smrtnost i učestalost recidiva.



#### 14. SAŽETAK

Rano prepoznavanje plućne tromboembolije ključno je za uspješno liječenje. Klasični trijas simptoma PTE su dispneja, bol u prsima i hemoptiza. U težih oblika bolesti javlja se hemodinamska nestabilnost koja zahtjeva hitno zbrinjavanje bolesnika. Mjerenje D-dimera zbog visoke negativne prediktivne vrijednosti može isključiti PTE. CT plućna angiografija metoda je izbora koja s visokom senzitivnošću i specifičnošću isključuje ili potvrđuje PTE. S obzirom na rizika od rane smrti, razlikuje se PTE visokog, srednjeg i niskog rizika. Vrijeme započinjanja liječenja i izbor terapije ovise o težini kliničke slike. Metode liječenja PTE dijele se u dvije skupine: antikoagulatno liječenje i reperfuzijsko liječenje. Reperfuzijsko liječenje uključuje sistemsku trombolizu, intervencijsko liječenje i kiruršku embolektomiju.

Ključne riječi: antikoagulantno liječenje, dispneja, plućna tromboembolija, reperfuzijsko liječenje

## 15. SUMMARY

Early detection of pulmonary thromboembolism is necessary for successful treatment. The classic symptoms triad of PTE are dyspnoea, chest pain, and hemoptysis. More severe forms of the disease with hemodynamic instability require immediate patient care. D-dimer measurement can rule out PTE due to its high negative predictive value. CT pulmonary angiography is the method of choice that excludes or confirms PTE with high sensitivity and specificity. Regarding the risks of early death, a distinction is made between high-, medium- and low-risk PTE. The time to start treatment and the choice of therapy depends on the severity of the clinical presentation. Treatment methods for PTE are divided into two groups: anticoagulant and reperfusion treatment. Reperfusion treatment includes systemic thrombolysis, interventional procedures, and surgical embolectomy.

Keywords: anticoagulant treatment, dyspnea, pulmonary thromboembolism, reperfusion treatment

## 16. REFERENCE

1. Mihić D, Mirat J, Včev A. Interna medicina: udžbenik za studente medicine. 1.izd. Osijek: Medicinski fakultet Osijek, 2021.
2. European Society of Cardiology. 2019 ESC Guidelines for the diagnosis and management of acute pulmonary embolism developed in collaboration with the European Respiratory Society (ERS): The Task Force for the diagnosis and management of acute pulmonary embolism of the European Society of Cardiology (ESC). European Heart Journal [Internet]. 20.1.2020. [citirano 10.6.2023.] 2020;41(4):543-603. Dostupno na: <https://doi.org/10.1093/eurheartj/ehz405>
3. Robinson GV. Pulmonary embolism in hospital practice. BMJ. [Internet] 2006 Jan 21;332(7534):156-60.[citirano:10.06.2023.] Dostupno na: <https://www.ncbi.nlm.nih.gov/pmc/articles/PMC1336768/>
4. Vrhovac B, Jakšić B, Reiner Ž, Vucelić B. Interna medicina. 4.izd. Zagreb: Naklada Ljevak; 2008.
5. Turetz M, Sideris AT, Friedman OA, Tripathi N, Horowitz JM. Epidemiology, Pathophysiology, and Natural History of Pulmonary Embolism. Semin Intervent Radiol. [Internet] 2018 Jun;35(2):92-98. [citirano: 20.6.2023.] Dostupno na: <https://www.ncbi.nlm.nih.gov/pmc/articles/PMC5986574/>
6. Thompson BT, Kabrhel C, Pena C. Clinical presentation, evaluation and diagnosis of the nonpregnant adult with suspected acute pulmonary embolism. U: UpToDate [Internet]. Waltham, MA: UpToDate. 2023 [citirano 10.06.2023.] Dostupno na: <https://www.uptodate.com>
7. Rali PM, Criner GJ. Submassive Pulmonary Embolism. Am J RespirCrit Care Med. [Internet] 2018 Sep 1;198(5):588-598. [citirano: 20.06.2023.] Dostupno na: <https://pubmed.ncbi.nlm.nih.gov/29672125/>

8. Thompson BT, Kabrhel C. Overview of acute pulmonary embolism. U: UpToDate [Internet]. Waltham, MA: UpToDate. 2023 [citirano: 10.06.2023.] Dostupno na: <https://www.uptodate.com>
9. Shen JH, Chen HL, Chen JR, Xing JL, Gu P, Zhu BF. Comparison of the Wells score with the revised Geneva score for assessing suspected pulmonary embolism: asystematic review and meta-analysis. J Thromb Thrombolysis. [Internet] 2016Apr;41(3):482-92. [citirano: 11.06.2023.] Dostupno na: <https://link.springer.com/article/>
10. Aydođdu M, Topbaşı Sinanođlu N, Dođan NO, Ođuzölgen IK, Demircan A, Bildik F, Ekim NN. Wells score and Pulmonary Embolism Rule Out Criteria in preventing over investigation of pulmonary embolism in emergency departments. TuberkToraks.[Internet] 2014;62(1):12-21. [citirano: 13.06.2023.] Dostupno na: <https://pubmed.ncbi.nlm.nih.gov/24814073/>
11. Dentali F, Riva N, Turato S, Grazioli S, Squizzato A, Steidl L, Guasti L, Grandi AM, Ageno W. Pulmonary embolism severity indeks accurately predicts long-term mortality rate in patients hospitalized for acute pulmonary embolism. J ThrombHaemost. [Internet] 2013 Dec;11(12):2103-10. [citirano: 13.06.2023.] Dostupno na: <https://onlinelibrary.wiley.com/>
12. Guyton AC, Hall EJ. Medicinska fiziologija. 13.izd. Medicinska naklada, 10000Zagreb, Cankarova 13.
13. Rošić D, Kočet N, Simić A, Prkačín I, Nesek Adam V. Diagnosis of pulmonary embolism in the emergency department. Acta ClinCroat. [Internet] 2022 Jun;61(Suppl1):33-37. [citirano: 25.06.2023.] Dostupno na: <https://www.ncbi.nlm.nih.gov/pmc/articles/PMC9536153/>

14. Levis JT. ECG Diagnosis: Pulmonary Embolism. Perm J. [Internet] 2011Fall;15(4):75. [citirano: 20-06-2023.] Dostupno na: <https://www.ncbi.nlm.nih.gov/pmc/articles/PMC3267566/>
15. Zantonelli G, Cozzi D, Bindi A, Cavigli E, Moroni C, Luvarà S, Grazzini G, Danti G, Granata V, Miele V. Acute Pulmonary Embolism: Prognostic Role of Computed Tomography Pulmonary Angiography (CTPA). Tomography. [internet] 2022 Feb14;8(1):529-539. [citirano: 25.06.2023.] Dostupno na: <https://www.mdpi.com/2379-139X/8/1/42>
16. Weinberg AS, Rali P. Treatment, prognosis and follow-up of acute pulmonary embolism. U: UpToDate [Internet]. Waltham, MA: UpToDate. 2023 [citirano 10.06.2023.] Dostupno na: <https://www.uptodate.com>
17. Martin C, Sobolewski K, Bridgeman P, Boutsikaris D. Systemic Thrombolysis for Pulmonary Embolism: A Review. P T. [internet] 2016 Dec;41(12):770-775. [citirano:12.06.2023.] Dostupno na: <https://www.ncbi.nlm.nih.gov/pmc/articles/PMC5132419/>
18. Rivera-Lebron B, Weinberg A. Approach to thrombolytic (fibrinolytic) therapy in Acute pulmonary embolism: Patient selection and administration. U: UpToDate [Internet]. Waltham, MA: UpToDate. 2023 [citirano 10.06.2023.] Dostupno na: <https://www.uptodate.com>
19. Li K, Cui M, Zhang K, Liang K, Liu H, Zhai S. Treatment of acute pulmonary embolism using rheolytic thrombectomy. EuroIntervention.[Internet] 2021;17:158-66. [citirano: 18.6.2023.] Dostupno na: <https://eurointervention.pronline.com/>
20. Lee MS, Singh V, Wilentz JR, Makkar RR. AngioJet thrombectomy. J Invasive Cardiol. [Internet] 2004;16(10):587-91. [citirano: 25.6.2023.] Dostupno na: <https://pubmed.ncbi.nlm.nih.gov/15505358/>

21. Schultz J, Andersen A, Kabrhel C, Nielsen-Kudsk JE. Catheter-based therapies in acute pulmonary embolism. *Euro Intervention*. [Internet] 2018;13:1721-7. [citirano: 25.6.2023.] Dostupno na: <https://eurointervention.pconline.com/>
22. Harjola VP, Mebazaa A, Čelutkienė J, Bettex D, Bueno H, Chioncel O i sur. Contemporary management of acute right ventricular failure: a statement from the Heart Failure Association and the group on Pulmonary Circulation and Right Ventricular Function of the European Society of Cardiology. *Eur J HeartFail*. [Internet] 2016;18:226-41. [citirano: 25.6.2023.] Dostupno na: <https://eurointervention.pconline.com/>
23. Klok FA, Meyer G, Konstantinides S. Management of intermediate-risk pulmonary embolism: uncertainties and challenges. *Eur J Haematol*. [Internet] 2015;95:489-97. [citirano: 25.6.2023.] Dostupno na: <https://pubmed.ncbi.nlm.nih.gov/26109174/>
24. Iaccarino A, Frati G, Schirone L, Saade W, Iovine E, D'Abramo M, De Bellis A, Sciarretta S, Greco E. Surgical embolectomy for acute massive pulmonary embolism: state of the art. *J ThoracDis*. [Internet] 2018;10(8):5154-5161. [citirano: 25.6.2023.] Dostupno na: <https://www.ncbi.nlm.nih.gov/pmc/articles/PMC6129933/>
25. Lehnert P. Surgical embolectomy compared to thrombolysis in acute pulmonary embolism: morbidity and mortality, *European Journal of Cardio-Thoracic Surgery*. [Internet] 2017;51:354-61 [citirano: 25.6.2023.] Dostupno na: <https://academic.oup.com/ejcts/article/51/2/354/>

## 17. ŽIVOTOPIS

Kristina Ljekaj rođena je 20. kolovoza 1998. u Našicama. Pohađala je osnovnu školu Eugena Kumičića Slatina, a potom upisuje gimnazijski smjer u Srednjoj školi Marka Marulića Slatina. Tijekom osnovnoškolskog i srednjoškolskog obrazovanja postiže odlične uspjehe te sudjeluje na više natjecanja iz prirodnih znanosti. Po završetku srednjoškolskog obrazovanja, 2017. godine upisuje integrirani preddiplomski i diplomski studij Medicine na Medicinskom fakultetu Sveučilišta u Rijeci. Za vrijeme pandemije COVID-19 volontira na Objedinjenom hitnom bolničkom traktu (OHBP) na Sušaku u Rijeci za što je 2021. godine dobila Dekanovu nagradu za izniman volonterski rad u Kliničkom bolničkom centru Rijeka. Tokom studija razvija interes za internističke grane, posebice za kardiologiju koja joj postaje područje interesa te se nada da će se u budućnosti moći više razvijati u tome smjeru.