

Kirurško liječenje malignih bolesti štitnjače

Matan, Ana Marija

Master's thesis / Diplomski rad

2023

Degree Grantor / Ustanova koja je dodijelila akademski / stručni stupanj: **University of Rijeka, Faculty of Medicine / Sveučilište u Rijeci, Medicinski fakultet**

Permanent link / Trajna poveznica: <https://um.nsk.hr/um:nbn:hr:184:598083>

Rights / Prava: [In copyright](#)/[Zaštićeno autorskim pravom.](#)

Download date / Datum preuzimanja: **2024-11-25**



Repository / Repozitorij:

[Repository of the University of Rijeka, Faculty of Medicine - FMRI Repository](#)



SVEUČILIŠTE U RIJECI
MEDICINSKI FAKULTET
INTEGRIRANI PREDDIPLOMSKI I DIPLOMSKI
SVEUČILIŠNI STUDIJ MEDICINE

Ana Marija Matan

KIRURŠKO LIJEČENJE MALIGNIH BOLESTI ŠTITNJAČE

Diplomski rad

Rijeka, 2023.

SVEUČILIŠTE U RIJECI
MEDICINSKI FAKULTET
INTEGRIRANI PREDDIPLOMSKI I DIPLOMSKI
SVEUČILIŠNI STUDIJ MEDICINE

Ana Marija Matan

KIRURŠKO LIJEČENJE MALIGNIH BOLESTI ŠTITNJAČE

Diplomski rad

Rijeka, 2023.

Mentor rada: izv. prof. dr. sc. Damir Grebić, dr. med.

Diplomski rad ocjenjen je dana _____ na Katedri za kirurgiju Medicinskog fakulteta Sveučilišta u Rijeci, pred povjerenstvom u sastavu:

1. Izv. prof. dr. sc. Sanja Klobučar, dr. med., predsjednica povjerenstva
2. Izv. prof. dr. sc. Franjo Lovasić, dr.med.
3. Izv.prof.prim.dr.sc. Dubravko Manestar

Rad sadrži 26 stranica, 4 slika, 1 tablicu i 18 literaturnih navoda.

Zahvala

Zahvaljujem se mentoru izv. prof. dr. sc. Damiru Grebiću na stručnom vodstvu prilikom izrade diplomskog rada.

Posebno bi se htjela zahvaliti svojoj majci čija mi je podrška bila oslonac tijekom svih ovih godina studiranja te prijatelju Karlu koji mi je uvijek nesebično pomagao u učenju.

Sadržaj

1. Uvod.....	1
2. Svrha rada.....	2
3. Anatomija i fiziologija štitnjače	3
4. Anatomija vrata	4
5. Klinički pregled kirurškog bolesnika	5
6. Tumori štitnjače	6
6.1. Folikularni adenom	7
6.2. Karcinomi štitnjače	8
6.2.1. Papilarni karcinom	9
6.2.2. Folikularni karcinom.....	10
6.2.3. Anaplastični karcinom.....	12
6.2.4. Medularni karcinom	14
7. Liječenje diferenciranih karcinoma.....	14
7.1. Preoperativno zbrinjavanje	14
7.2. Tireoidektomija.....	15
7.3. Komplikacije.....	16
8. Liječenje anaplastičnog karcinoma	18
9. Liječenje medularnog karcinoma	19
10. Rasprava	20
11. Zaključak	21
12. Sažetak.....	22
13. Summary	23
14. Literatura	24
15. Životopis.....	26

Popis skraćenica i akronima

CT – kompjuterizirana tomografija

DTC - diferencirani karcinom štitnjače (eng. *differentiated thyroid cancer*)

FNA – aspiracija tankom iglom (engl. *fine needle aspiration*)

MEN2 – multipla endokrina neoplazija tip 2 (eng. *multiple endocrine neoplasia type 2*)

MR – magnetska rezonanca

TSH – tiroidni stimulirajući hormon (eng. *thyroid – stimulating hormone*)

1. Uvod

Karcinomi štitnjače su iznimno rijetke bolesti koje se javljaju u malom broju ljudi, prema različitim statistikama, otprilike u rasponu od 15 do 25 slučajeva na milijun stanovnika. Uzrok smrti povezan s karcinomom štitnjače je vrlo rijedak, s omjerom 1:100 000 smrtnih slučajeva. Većina tih karcinoma raste sporo i ima nisku smrtnost, pa se često otkrivaju kod starijih bolesnika tijekom obdukcije. Iako se malo zna o uzrocima karcinoma štitnjače, mnogi autori smatraju da ionizirajuće zračenje, posebno u području glave i vrata, povećava predispoziciju za razvoj karcinoma štitnjače kasnije u životu. Također, dugotrajna stimulacija TSH može s vremenom dovesti do hiperplazije stanica štitnjače, koje se mogu preoblikovati u autonomne tumorske stanice s potencijalom za razvoj benignih ili zloćudnih tumora. Postoje različite histološke klasifikacije temeljene na slikovnim i biološkim karakteristikama te progresiji bolesti. (1)

2. Svrha rada

Svrha ovog rada je ukazati na važnost razlikovanja malignih bolesti štitnjače i principa njihovog liječenja. Tijek, prognoza, liječenje te daljnja kvaliteta života uvelike ovisi o kojem se karcinomu radi zbog čega je prije svega potrebno utvrditi radi li se o diferenciranom karcinomu ili nediferenciranom.

3. Anatomija i fiziologija štitnjače

Organ u obliku leptira, štitnjača nalazi se ispred dušnika te ispod grkljana. Medijalna regija, istmus, okružena je lijevim i desnim režnjevima u obliku krila. Svaki od režnjeva sadrži paratireoidne žlijezde, prvenstveno sa njihove stražnje površine. Tkivo štitne žlijezde sastoji se uglavnom od folikula štitnjače. Folikuli se sastoje od središnje šupljine ispunjene tekućinom koja se naziva koloid. Okružen zidom stanica epitelnog folikula, koloid je središte proizvodnje hormona štitnjače, a ta proizvodnja ovisi o bitnoj i jedinstvenoj komponenti hormona: jodu. (2)

Vezivna čahura koja okružuje štitnu žlijezdu pruža joj zaštitu od prodora različitih upalnih procesa. Osim toga, štitna žlijezda ima bogatu opskrbu krvlju, što objašnjava zašto punkcijom štitne žlijezde često dolazi do izlaska dosta krvi. (3)

Volumen štitnjače nešto je veći kod muškaraca nego kod žena, povećava se s godinama i tjelesnom težinom, a smanjuje se s povećanjem unosa joda. Jod je neophodan za normalnu funkciju štitnjače, a može se dobiti samo konzumacijom hrane koja ga sadrži ili kojoj se dodaje. Hrana bogata jodom uključuje plodove mora, morske alge, mliječne proizvode (zbog uporabe jodnih antiseptika na kravljem vimenu i opremu koja se koristi za prikupljanje mlijeka) i neko povrće. Morska sol sadrži malo joda, a jodirana sol je široko dostupna. Jodiranje soli zakonski je propisano u mnogim zemljama. Teški nedostatak joda kod fetusa i dojenčadi rezultira ozbiljnim intelektualnim zaostajanjem i usporavanjem rasta, a čak je i blagi nedostatak joda povezan s povećanjem štitnjače i poteškoćama u učenju kod djece. (4)

Štitnjača proizvodi dva važna hormona, tiroksin i trijodtironin, koji snažno potiču metaboličke procese u tijelu. Potpuni nedostatak hormona obično rezultira smanjenjem bazalnog metabolizma za 40 do 50% ispod normalne razine, dok izuzetno visoka proizvodnja hormona štitnjače može povećati bazalni metabolizam za 60 do 100% iznad normalnih vrijednosti. Lučenje tih hormona regulira prije svega tireotropin (TSH), koji se izlučuje iz adenohipofize.

Budući da hormon štitnjače povećava količinu mnogih enzima u tijelu, a vitamini su bitni sastojci nekih enzima ili koenzima, hormon štitnjače povećava potrebu za vitaminima. To znači da se relativni nedostatak vitamina može javiti u situacijama kada povećano lučenje hormona štitnjače ne prati adekvatno povećanje dostupnih vitamina u tijelu. (2)

4. Anatomija vrata

Anatomija vrata je izrazito bitna kada se govori o štitnjači jer je to mjesto na kojem se ona nalazi. Klinički ga možemo podijeliti na anteriorni i posteriorni trokut. Anteriorni se nadalje dijeli na četiri manja: submentalni, submandibularni, karotidni i muskularni. Submentalni je ograničen mandibulom, hioidnom kosti i prednjim dijelom digastričnog mišića. Submandibularni je ograničen mandibulom i digastričnim mišićem. U ovom trokutu nalazi se submandibularna žlijezda slinovnica, hipoglosni živac i milohioidni mišić. Karotidni je ograničen sternokleidomastoidnim mišićem, stražnjim dijelom digastričnog mišića i gornjim dijelom omohyoidnog mišića. U njemu se nalaze karotidne arterije, unutarnja jugularna vena i vagusni živac. Područje muskularnog trokuta ograničeno je središnjom linijom, hioidnom kosti, gornjim dijelom omohyoidnog mišića i sternokleidomastoidnim mišićem. U njemu se nalaze štitnjača, paratireoidna žlijezda i ždrijelo. Posteriorni trokut se dijeli na okcipitalni i supraklavikularni, a omeđuju ga anteroposteriorna granica sternokleidomastoidnog mišića i trapezijusa te klavikula i nuhalna linija okcipitalne kosti. Ovaj trokut sadrži mnogo živaca, mišića, krvnih žila i limfnih čvorova. (5)

Limfne čvorove vrata možemo podijeliti na šest skupina. Prvoj skupini pripadaju submentalni i submandibularni čvorovi. Submentalni se nalaze unutar trokuta kojeg omeđuju prednji trbusi digastričnih mišića i tijelo hioidne kosti, dok submandibularnu čine granice prednjeg i stražnjeg trbuha digastričnog mišića i tijelo mandibule. Tu pripada i submandibularna žlijezda sa svojim limfnim čvorovima. Drugu, gornju jugularnu skupinu čine limfni čvorovi smješteni oko gornje

trećine unutarnje jugularne vene i priležećeg akcesornog živca. Treća, srednja jugularna skupina sadrži limfne čvorove smještene oko srednje trećine unutarnje jugularne vene. Sljedeća skupina obuhvaća čvorove oko donje trećine unutarnje jugularne vene do razine gornje torakalne aperture. Peta je skupina stražnjeg vratnog trokuta sa limfnim čvorovima duž donje polovice akcesornog živca te uključuje supraklavikularnu grupu. Zadnja je skupina prednjeg odjeljka vrata čiji su limfni čvorovi smješteni paralaringealno i paratrahealno. (6)

5. Klinički pregled kirurškog bolesnika

Opći klinički pregled kirurškog bolesnika obično je sličan kao i u drugim medicinskim područjima. Međutim, u kirurgiji postoje određene specifičnosti na koje se trebaju obratiti veću pažnju s obzirom na prirodu bolesti koja zahtijeva kirurško liječenje. Osim toga, neke pretrage imaju veću dijagnostičku vrijednost u kirurgiji nego u drugim medicinskim područjima. Anamneza ima značajnu ulogu u brzom i preciznom postavljanju dijagnoze, posebno kod hitnih kirurških bolesnika, gdje se moraju donesti brze odluke o operativnom zahvatu. Anamnestička pitanja trebaju biti jasna i razumljiva pacijentu. Općenito, trebamo izbjegavati postavljanje sugestivnih pitanja. Međutim, postoje iznimke u kojima liječnik može smatrati da je važno postaviti takva pitanja radi razjašnjenja simptoma. Pri pregledu vrata potrebno je obratiti pozornost na oblik, položaj glave i lica u odnosu na vrat, izrasline i vidljive pulsacije te limfne čvorove. Inspekcijom se provjerava veličina štitnjače (difuzno ili nodularno povećana). Kada bolesnik zabaci glavu prema natrag i stavi ruke na zatiljak, bolje se može vidjeti povećana štitnjača. Ako se patološki čvorovi pomiču prema gore prilikom gutanja nam ukazuje da su vezani za štitnjaču. Palpacija se provodi dok liječnik stoji iza bolesnika. Oba palca su postavljena na zatiljak, dok se kažiprstom i srednjim prstom vrši palpacija štitnjače na prednjoj strani vrata. Važno je uvijek palpirati limfne čvorove na vratu jer se kod karcinoma štitnjače često javljaju metastaze u regionalnim limfnim čvorovima. (7)

6. Tumori štitnjače

Promjene u štitnjači mogu se manifestirati kao povećanje štitnjače ili prisutnost čvorova koji se mogu primijetiti tijekom pregleda ili koje pacijent sam primijeti. Tumori štitnjače mogu imati benignu ili zloćudnu prirodu, ovisno o njihovom biološkom ponašanju. Većina tumora potječe iz folikularnog epitela te se stoga klasificiraju kao adenomi ili karcinomi. Tumori se mogu podijeliti na primarne (koji nastaju iz same štitnjače) i sekundarne, tj. metastaze koje najčešće potječu od karcinoma bronha, dojke i bubrega. Važno je znati da povećanje štitnjače može imati malignu osnovu, ali u većini slučajeva se radi o benignoj naravi, što je važno uzeti u obzir pri postavljanju dijagnoze. Benigni tumori štitnjače su češći od karcinoma, dok maligni tumori čine manje od 1% svih pojedinačnih čvorova štitnjače. (8)

Benigni tumori štitnjače mogu se histološki podijeliti na embrionalne, fetalne, folikularne, mikrofolikularne i tumore Hürtleovih stanica. Karakteristično je da takvi tumori rastu polagano u obliku čvora s finom kapsulom, okruženi su tankim slojem tkiva štitnjače. Simptomi su rijetki, ali ako se javi krvarenje unutar tumora, može se manifestirati naglom boli. Limfni čvorovi na vratu obično nisu povećani. Test s radioaktivnim jodom koristi se za procjenu koncentracije joda u tumoru u usporedbi s normalnim štitnjačnim tkivom - koncentracija može biti ista, veća ili manja. (7)

Osobe koje su bile izložene zračenju glave i vrata imaju veći rizik od razvoja zloćudnih tumora štitnjače. (8)

Maligni se tumori štitnjače može se podijeliti na četiri osnovna tipa a to su: 1. papilarni adenokarcinom, 2. folikulski adenokarcinom, 3. medularni adenokarcinom ili solidni adenokarcinom s amiloidnom strumom i 4. anaplastični adenokarcinom. Ovi tumori se dalje mogu podijeliti u dvije skupine. Prvu čine dobro diferencirani karcinomi poput papilarnog,

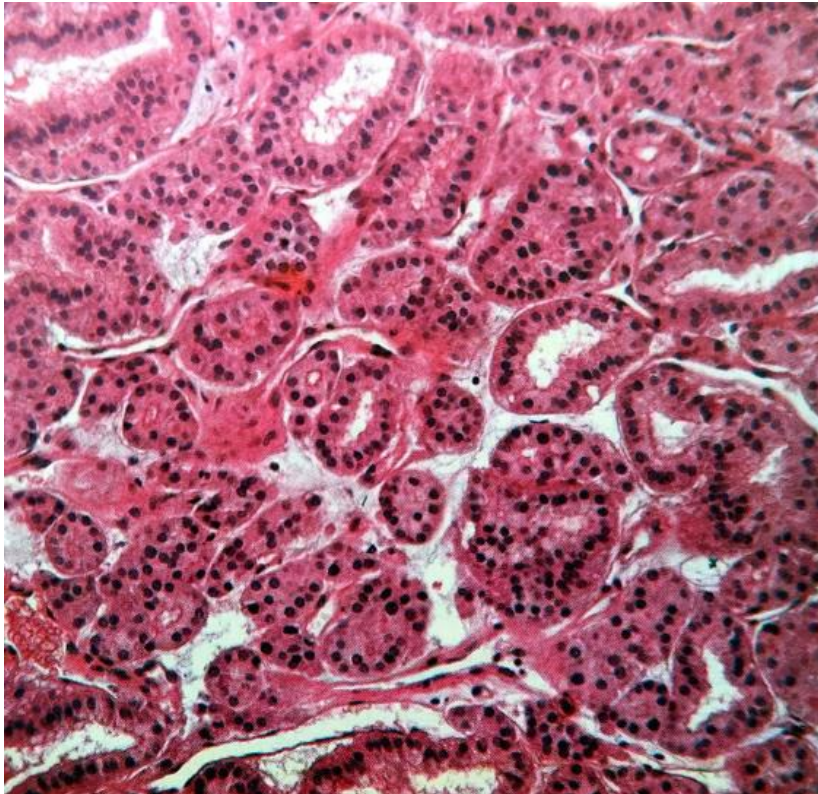
folikularnog i medularnog, dok drugoj skupini pripada anaplastični karcinom koji je zapravo nediferencirani oblik. (7)

Tumori Hürthleovih stanica ili oksifilnih stanica se mogu prezentirati kao benigni adenomi ili karcinomi. Žarišna pojava ovih stanica se može vidjeti kod osoba sa degenerirajućim makrofolikularnim lezijama i Hashimotovim tiroiditisom. Kod ovih poremećaja oskudni uzorci FNA mogu rezultirati lažno pozitivnom citološkom dijagnozom tumora Hürthleovih stanica. (9)

6.1. Folikularni adenom

Folikularni adenom je benigni tumor štitnjače koji se sastoji od folikularnih stanica. Pojavljuje se u svim dobnim skupinama, ali češće se javlja kod mlađih osoba. Učestaliji su kod žena, s prevalencijom sedam puta većom nego kod muškaraca. Unatoč istraživanjima, rizični čimbenici i točan uzrok njihovog nastanka još uvijek nisu potpuno razjašnjeni. Adenomi su obično solitarni, ali mogu biti i multipli. Adenomi štitnjače su jasno definirani, ograničeni i obavijeni čahurama, te imaju veličinu od 2-3 cm do čak 10 cm u promjeru. Zbog njihovog ekspanzivnog rasta unutar čahure koja ih okružuje, adenomi su čvršći od okolnog tkiva štitnjače. Zanimljivo je da adenomi štitnjače imaju vrlo sličan mikroskopski izgled kao i folikularni karcinomi. Jedini pokazatelji da je određeni tumor maligni su mikroskopski nalazi invazije kroz ovojnicu, ili prodor tumorskih stanica u krvne žile, vezivno tkivo ili skeletne mišiće izvan štitnjače. Prema sposobnosti lučenja hormona dijele se u dvije skupine. Prvu čine nefunkcionalni adenomi koji, kako sam naziv kaže, nisu funkcionalni, odnosno nemaju mogućnost stvaranja hormona, a drugu čine toksični adenomi koji autonomno (neovisno o TSH) stvaraju hormone. Prvi će se na scintigrafiji radioaktivnim jodom prikazivati kao hladni čvorovi dok će se drugi pokazivati kao pozitivni čvorovi. Adenom štitnjače obično ne pokazuje simptome u početnim fazama i često se manifestira kao bezbolan čvor na štitnjači. Kada se javljaju multipli čvorovi, teže ih je razlikovati od multinodozne strume. Kod toksičnih

adenoma, mogu se pojaviti simptomi hipertireoze. U slučaju velikih tumora, mogu se pojaviti i simptomi kompresije. Liječenje adenoma obično zahtijeva kirurški zahvat, koji uključuje jednostranu lobektomiju s potpunim uklanjanjem tumora i okolnog dijela štitnjače. Adenomi imaju povoljnu prognozu i obično se ne razvijaju u karcinome štitnjače. (8)



Slika 1. Histološki prikaz folikularnog adenoma (Preuzeto iz 8)

6.2. Karcinomi štitnjače

Karcinomi štitnjače zloćudni su tumori koji potječu iz folikularnog epitela ili parafolikularnih C-stanica. Češći su kod žena. Sve se češće dijagnosticira i ima bolje preživljenje. Kod rizičnih čimbenika za nastanak najvažniji su ionizirajuće zračenje, manjak joda i genetički čimbenici. (8) Najčešći karcinomi štitnjače dijele se u četiri glavna mikroskopska tipa. Dva najučestalija oblika, papilarni i folikularni karcinom, zajednički se nazivaju dobro diferenciranim karcinomima. (7) Prognoza im je mnogo bolja nego kod slabo diferenciranih karcinoma.

Medularni karcinom razlikuje se od ostalih tumora jer on jedini nastaje iz C-stanica dok anaplastični ima najlošiju prognozu. (8)

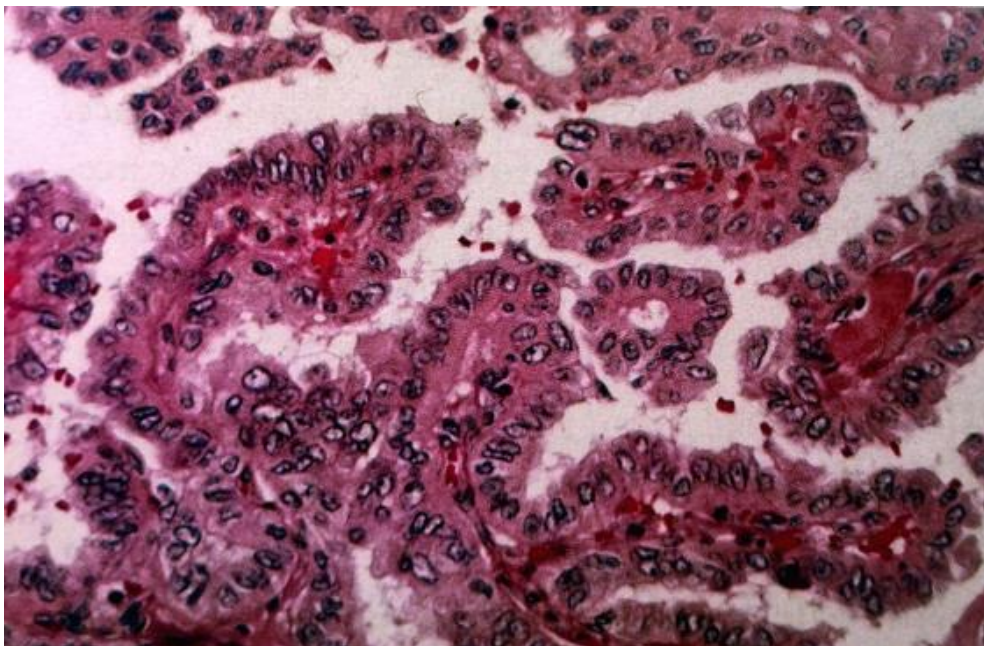
Tablica 1. Četri glavna tipa karcinoma (Preuzeto iz 8)

	Papilarni	Folikularni	Medularni	Anaplastični
učestalost	70-80%	15%	5%	2%
spol	F > M = 3:1	F > M = 3:1	F = M	F = M
dob pri postavljanju dijagnoze	25-45 god.	40-60 god.	> 50 god. (osim u porodičnim)	50-75 god.
preživljenje (5 godina)	> 90%	> 70%	> 50%	0%

6.2.1. Papilarni karcinom

Papilarni karcinom je maligni tumor štitnjače koji se sastoji od zloćudnih kubičnih ili cilindričnih epitelnih stanica koje tvore resice. To je najučestaliji oblik karcinoma štitnjače i može se pojaviti u svim dobnim skupinama, uključujući i djecu, ali najčešće se dijagnosticira između 25. i 45. godine života. Papilarni karcinom štitnjače može se manifestirati na različite načine. On može imati jasno definirane granice te klinički i na makroskopskoj razini može sličiti adenomu. Također, ovaj tumor može biti prisutan u obliku ciste, a cistična žarišta mogu se pojaviti i u metastazama. Većinom se opaža kao čvrsta masa koja, iako na prvi pogled djeluje oštro ograničena, zapravo nije potpuno odvojena od normalnog tkiva štitnjače. Često se javljaju i multiple lezije koje su kod većine pacijenata vidljive samo mikroskopski, ali ponekad se mogu primijetiti i tijekom makroskopskog pregleda. U naprednim stadijima, papilarni karcinom može prodrijeti kroz kapsulu štitnjače i proširiti se u okolne strukture. Kada je veličina papilarnog karcinoma štitnjače 1 cm ili manja, on se naziva papilarni mikrokarcinom. Ovaj tip karcinoma se često otkriva slučajno i često se nalazi blizu vanjske ovojnice štitnjače. Papilarni karcinom

štitnjače očituje se kao bezbolni palpabilni čvor u štitnjači, a može se očitovati i povećanjem vratnih limfnih čvorova bez palpabilnoga čvora u štitnjači. Ovaj karcinom rano metastazira u vratne limfne čvorove, ali prisutnost pozitivnih čvorova za vrijeme kirurškoga zahvata ne mijenja prognozu. Prognoza u pojedinačnim slučajevima ovisi o dobi, spolu te o veličini i diferenciranosti tumora. Općenito, prognoza za papilarni karcinom je vrlo povoljna, te se izlječenje može postići kod više od 90% bolesnika koji su podvrgnuti operaciji. Prognoza je nešto ozbiljnija kod bolesnika starijih od 50 godina, dok je kod djece dobra, čak i u slučaju prisutnosti metastaza u plućima. Tumor je obično agresivniji kod muškaraca nego kod žena. Veliki tumori koji lokalno invazivno djeluju ili koji su se proširili putem krvi su rijetki, ali imaju lošiju prognozu. (7,8)



Slika 2. Histološki prikaz papilarnog karcinoma (Preuzeto iz 8)

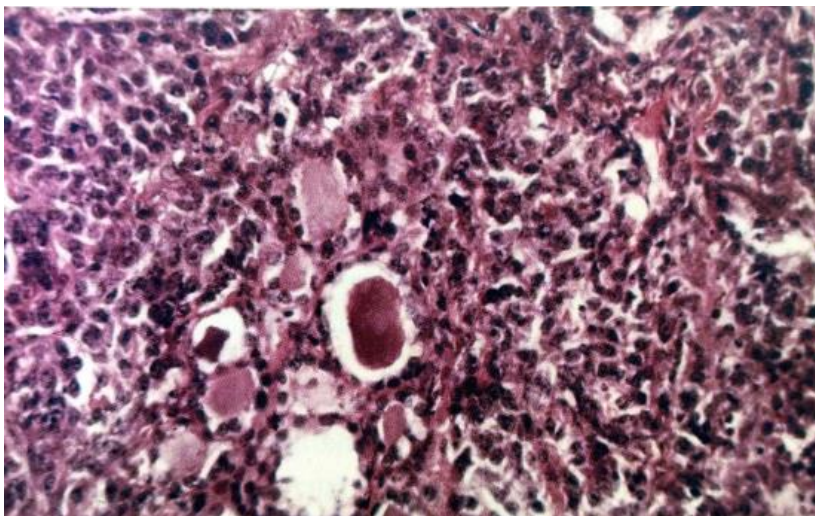
6.2.2. Folikularni karcinom

Folikularni karcinom je tumor koji karakteriziraju stanice koje stvaraju folikule, što ih čini sličnima stanicama štitnjače. Postoje dva oblika ovog karcinoma: minimalno invazivni folikularni karcinom i široko invazivni folikularni karcinom. Većina folikularnih karcinoma

očituje se lokalno kao povećanje štitnjače, ali mogu se pojaviti i simptomi koji ukazuju na metastaze, poput patoloških fraktura. (8)

Obično se javlja u srednjoj životnoj dobi i histološki je manje agresivan od papilarnog tipa. Metastaze u regionalnim limfnim čvorovima prisutne su kod otprilike 15% bolesnika. Širenje putem krvi može zahvatiti pluća, kosti i jetru, često se javlja u kasnijim fazama bolesti, što rezultira lošom prognozom. Oko polovice bolesnika već ima metastaze kada se otkrije tumor u štitnjači. (7)

Karcinom Hürthleovih stanica smatran je varijantom folikularnog karcinoma štitnjače. Međutim, nedavne kliničke i molekularne studije jasno pokazuju da je karcinom Hürthleovih stanica poseban tip tumora. Za razliku od folikularnog ovaj karcinom ima veću sklonost širenja u limfne čvorove vrata. Često imaju sličnu kliničku prezentaciju poput asimptomatskog čvora štitnjače kod starijih pacijenata te sličan uzorak metastaza (pluća, kosti, mozak). Histološki ga karakterizira prisutnost populacije eozinofilnih oksifilnih stanica s obilnom citoplazmom, usko pakiranim mitohondrijima i okruglim jezgri s istaknutim nukleolama. Dok metastatske lezije kod folikularnog karcinoma često koncentriraju radioaktivni jod, metastatska žarišta karcinoma Hürthleovih stanica često su refraktorna na radioaktivni jod. (10)

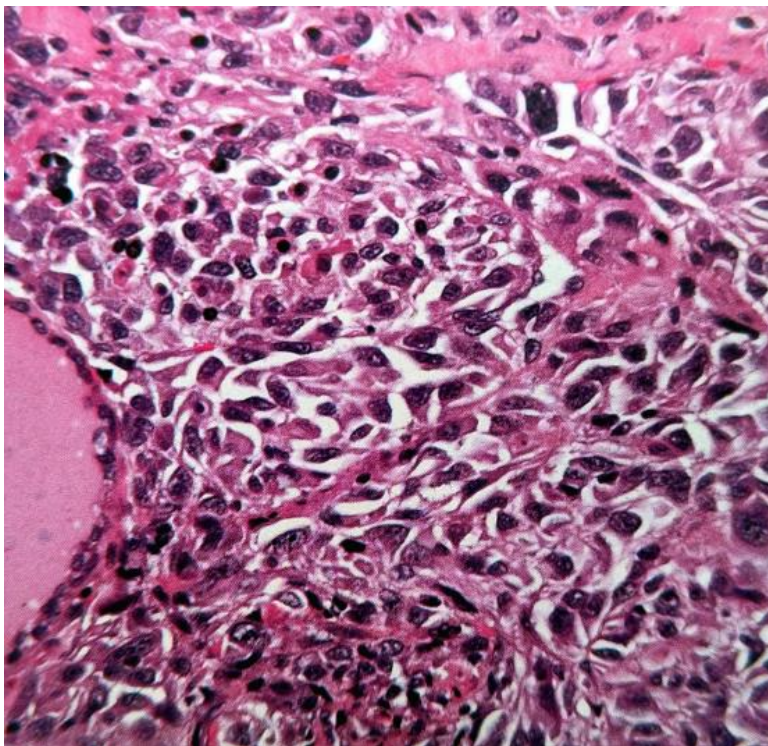


Slika 3. Histološki prikaz folikularnog karcinoma (Preuzeto iz 8)

6.2.3. Anaplastični karcinom

Anaplastični karcinomi štitnjače su vrsta tumora folikularnog epitela štitnjače koja se karakterizira nediferenciranošću. U usporedbi s diferenciranim karcinomima štitnjače, anaplastični karcinomi su izrazito agresivni, a stopa smrtnosti povezana s ovom bolešću doseže gotovo 100 %. Rano prepoznavanje anaplastičnog karcinoma ključno je kako bi se omogućilo brzo pokretanje terapije i poboljšanje ishoda bolesti. Prema podacima, učestalost anaplastičnog raka štitnjače varira ovisno o dobi, s prosječno jednim do dva slučaja na milijun stanovnika, a čini između 0,9 do 9,8 % svih karcinoma štitnjače diljem svijeta. Pacijenti s anaplastičnim karcinomom često su stariji, s prosječnom dobom dijagnoze od 65 godina, dok je manje od 10 % pacijenata mlađe od 50 godina. Ova vrsta tumora češće se javlja kod žena. Približno 20 % pacijenata s anaplastičnim tumorom štitnjače ima prethodnu povijest diferenciranog oblika karcinoma, dok se kod 20 do 30 % pacijenata javlja istovremeni diferencirani tumor. Regionalno ili udaljeno širenje tumora može se primijetiti u trenutku početne dijagnoze u 90 % slučajeva. Područja regionalnog zahvaćanja uključuju masno tkivo i mišiće, limfne čvorove, grkljan, dušnik, jednjak, krajnike, te veće krvne žile vrata i medijastinuma. Udaljene metastaze prisutne su kod 15 do 50 % pacijenata pri prvoj pojavi simptoma bolesti. Najčešće mjesto udaljenih metastaza kod anaplastičnog karcinoma štitnjače su pluća, što je prisutno u čak 90 % pacijenata. Ove metastaze obično se javljaju kao masivne lezije unutar pluća, ali mogu zahvatiti i pleuru. Otprilike 5 do 15 % pacijenata ima metastaze u kostima. Oko 5 % pacijenata ima metastaze u mozgu, dok su metastaze na koži, jetri, bubrezima, gušterači, srcu i nadbubrežnim žlijezdama također prisutne, iako su rijetke. Važno je napomenuti da rijetki pacijenti s metastatskom bolešću nemaju dijagnosticiran primarni tumor štitnjače u trenutku dijagnoze. Kod anaplastičnog karcinoma, primarni simptom koji se javlja kod otprilike 85 % pacijenata je brz rast mase u području vrata. Ovaj rast tumora u štitnjači može uzrokovati bol i osjetljivost u vratu, kao i kompresiju ili invaziju gornjeg dijela dišno-probavnog sustava. To može rezultirati

teškoćama u disanju (dispnejom), gutanju (disfagijom), promuklošću i kašljem (a ponekad i iskašljavanjem krvi - hemoptizom). Rjeđi simptomi mogu uključivati bol u prsima, bolove u kostima, glavobolju, zbunjenost ili bol u trbuhu uzrokovanu metastazama. Dodatni simptomi koji se mogu pojaviti uključuju gubitak tjelesne težine, umor i vrućicu nepoznatog uzroka. Ultrazvučni nalazi štitnjače nisu specifični za anaplastični karcinom. Ultrazvuk ne može pouzdano razlikovati benigni od zloćudnih tumora unutar štitnjače. Međutim, otkrivanje invazije izvan štitnjače može ukazivati na prisutnost malignosti. Dijagnoza anaplastičnog karcinoma obično se postavlja na temelju citološke analize stanica dobivenih biopsijom finom iglom (FNA) ili tkiva dobivenog velikom iglom ili kirurškom biopsijom. Ponekad se dijagnoza postavlja tek nakon operacije za tumor koji je prvotno bio identificiran kao slabo diferencirani ili dobro diferencirani karcinom. Diferencijacija između anaplastičnog karcinoma i slabo diferenciranog karcinoma štitnjače može biti izazovna kod nekih pacijenata. Brzi test na mutacije BRAF V600E često se provodi kako bi se donijela odluka o planu liječenja. (11, 12)



Slika 4. Histološki prikaz anaplastičnog karcinoma (Preuzeto iz 8)

6.2.4. Medularni karcinom

Medularni karcinom je maligni tumor koji se razvija iz parafolikularnih C-stanica štitnjače koje luče hormon kalcitonin. Postoje dva oblika ovog karcinoma: sporadični i porodični. Sporadični oblik je češći kod žena i starijih osoba nakon 50. godine života, dok se porodični oblik podjednako javlja kod oba spola. Mutacija RET protoonkogeni igra važnu ulogu u razvoju oba oblika tumora. U porodičnom obliku, medularni karcinom može biti jedina novotvorina ili dio MEN-2 sindroma. Bolesnici s medularnim karcinomom obično imaju povišenu koncentraciju kalcitonina u krvi, iako to rijetko utječe na metabolizam kalcija, pa se hipokalcemija rijetko javlja. Stanja koja mogu povećati razinu kalcitonina u serumu su kronično zatajenje bubrega, primarni hiperparatireoidizam i autoimuni tiroiditis. Međutim većina pacijenata s razinom kalcitonina >100 ng / L ima medularni karcinom. Stupanj povišenja kalcitonina dobro korelira s volumenom primarnog tumora i opsegom udaljene metastaze. Također je prediktor potencijala postizanja biokemijskog izlječenja nakon operacije. Rizik od metastaza korelira s povećanjem razine kalcitonina gdje razina od 500 ng / L predviđa 5% vjerojatnosti udaljenih metastaza s 50% vjerojatnosti metastaza u vratnim limfnim čvorovima. Jedan od čestih funkcionalnih poremećaja povezanih s ovim karcinomom je proljev koji se javlja kao posljedica aberantne sekrecije vazoaktivnog intestinalnog polipeptida. (13,14)

7. Liječenje diferenciranih karcinoma

Postoje znatne kontroverze o tome koliko tkiva štitnjače treba ukloniti pri početnoj operaciji, a ne postoje potencijalna randomizirana klinička ispitivanja koja bi pružila smjernice za odabir optimalne operacije. Primarna terapija za diferencirani karcinom štitnjače je operacija. (15)

7.1. Preoperativno zbrinjavanje

Preoperativna ultrazvučna procjena limfnih čvorova vrata treba biti obavljena kod svih pacijenata kako bi se planirao kirurški zahvat. U bolesnika s lokalno uznapredovalom bolešću,

treba dobiti dodatne slike izvan rutinskog preoperativnog ultrazvuka vrata. Uloga preoperativnog snimanja u određivanju kirurškog pristupa razmatra se zasebno. Iako se ultrasonografija smatra preferiranim načinom procjene štitnjače i cervikalnih limfnih čvorova, u nekim slučajevima može biti potrebno koristiti alternativne modalitete snimanja kao što su magnetska rezonancija (MR), računalna tomografija (CT) s kontrastom, laringoskopija i endoskopija. Ti modaliteti mogu biti korisni kod bolesnika s potencijalno naprednijom lokalnom bolešću kako bi se precizno odredio opseg zahvaćenosti dušnika, jednjaka, grkljana ili krvnih žila. Indikatori ili manifestacije lokalno invazivne bolesti mogu uključivati sljedeće: otežano gutanje (disfagija), otežano disanje, iskašljavanje krvi (hemoptiza), brzi rast tumora, promjene u glasu, paraliza glasnica te ultrazvučni dokazi vidljive ekspanzije izvan štitnjače.

U situacijama kada se susrećemo s lokalno naprednim slučajevima, uobičajena praksa je da dobijemo preoperativnu CT sliku vrata i prsnog koša s intravenskim kontrastom kako bismo procijenili stanje limfnih čvorova i optimizirali planiranje kirurškog zahvata. Iako upotreba jednog kontrasta može uzrokovati odgodu primjene radiojoda, u ovim slučajevima prednosti točnog kirurškog planiranja nadmašuju to potencijalno kašnjenje. (16)

7.2. Tiroidektomija

Postoje dvije glavne kirurške opcije za liječenje diferenciranog karcinoma štitnjače: potpuna (ili nepotpuna) tiroidektomija i jednostrana lobektomija. Potpuna tiroidektomija uključuje uklanjanje cijele štitnjače uz očuvanje ponavljajućeg grkljanskog živca, superiornog grkljanskog živca i krvnih žila koje opskrbljuju paratireoidne žlijezde. Gotovo potpuna tiroidektomija je slična, s malo konzervativnijim pristupom očuvanja stražnje kapsule štitnjače na kontralateralnoj strani tumora. Jednostrana lobektomija uključuje uklanjanje jednog režnja štitnjače bez zahvata na suprotnoj strani vrata. Kada se planira operacija za jednostrani intratireoidni diferencirani karcinom štitnjače veličine manje od 1 cm, preferirani pristup je lobektomija štitnjače, osim ako postoje jasne indikacije za uklanjanje kontralateralnog režnja.

Takve indikacije mogu uključivati prisutnost klinički očitog karcinoma štitnjače u kontralateralnom režnju, prethodnu povijest zračenja glave i vrata, snažnu obiteljsku povijest karcinoma štitnjače ili slikovne abnormalnosti koje bi otežale praćenje bolesti. Za tumore veličine između 1 i 4 cm unutar štitnjače, početni kirurški pristup može biti ili potpuna tiroidektomija ili lobektomija štitnjače. Odluka između ove dvije opcije može se temeljiti na pacijentovim preferencijama, prisutnosti ultrazvučnih abnormalnosti u kontralateralnom režnju (kao što su kvržice, tiroiditis ili nespecifične limfadenopatije koje otežavaju praćenje bolesti), ili odluci tima za liječenje da terapija radioaktivnim jodom može biti korisna ili potrebna kao adjuvantna terapija ili za olakšavanje praćenja bolesti. Ukupna tiroidektomija se preporučuje u slučajevima kada je primarni tumor štitnjače veličine 4 cm ili veći, kada postoji proširenje tumora izvan štitnjače ili kada postoje metastaze u limfnim čvorovima ili udaljenim mjestima. Za sve pacijente s karcinomom štitnjače koji imaju prethodnu izloženost ionizirajućem zračenju glave i vrata, preporučuje se izvršiti potpunu tiroidektomiju. Ovo je zbog visoke stope ponovnog pojavljivanja tumora kod ovih pacijenata nakon manjih kirurških zahvata. Za pacijente s multifokalnim papilarnim mikrokarcinomima s manje od pet žarišta, jednostrana lobektomija je prikladan kirurški postupak. (16 , 7)

7.3. Komplikacije

Komplikacije operacije štitnjače mogu obuhvaćati serom rane ili hematoma, hipokalcemiju povezanu s hipoparatireozom, promuklost ili promjenu glasa, parezu ili paralizu glasnica uslijed oštećenja živaca, Hornerov sindrom, ozljedu dušnika ili jednjaka te disfagiju.

Stope komplikacija, posebno onih povezanih s ozljedama živaca, hipoparatireoidizmom i disfagijom su niže kod kirurga koji obavljaju veći broj operacija godišnje ili u centrima s velikim obujmom operacija. Jedno istraživanje je pokazalo da se vjerojatnost komplikacija nakon potpune tiroidektomije smanjuje kada kirurg izvede više od 25 takvih operacija godišnje. Rijedak, ali potencijalno opasan, postoperativni hematoma može se javiti kao

komplikacija operacije štitnjače. Pacijente kod kojih se sumnja na hematoma treba držati budnima i hitno prevesti u operacijsku salu radi evakuacije. U operacijskoj sali, vrat pacijenta se najprije očisti antisepticima, zatim se napravi rez kako bi se otvorio hematoma i krv se evakuira prije intubacije, jer veliki hematoma može stisnuti grkljan i otežati intubaciju. Nakon što se dišni put osigura intubacijom, hematoma se potpuno evakuira i provodi hemostaza. Važno je pažljivo sačuvati ponavljajući grkljani živac i paratireoidne žlijezde kako bi se izbjegla sekundarna ozljeda, te treba izbjegavati slijepu uporabu elektrokauterije u blizini ligamenta Berry. U nekim slučajevima, pacijenti mogu zahtijevati noćnu intubaciju kako bi se omogućilo smanjenje otoka u predjelu grkljana prije uklanjanja endotrahealne cijevi (ekstubacija). Hipokalcemija je česta komplikacija nakon tireoidektomije. Simptomi hipokalcemije mogu biti blagi, kao što su trnci oko usana, usta, ruku i stopala, ili umjereni, poput mišićnih trzaja ili grčeva, te teški, poput trizmusa ili tetanije. Svi pacijenti s simptomatskom hipokalcemijom zahtijevaju oralni unos kalcija, dok neki možda će trebati dodatni intravenski kalcij ili kalcitriol. Asimptomatski pacijenti mogu ili ne moraju zahtijevati dodatak kalcija, a odluka o tome ovisi o procjeni kirurga. Nakon operacije štitnjače, česta je pojava promuklosti. Privremena promuklost koja spontano nestaje unutar 24 do 48 sati obično je rezultat edema glasnica koji nastaje zbog endotrahealne intubacije. Rijetka je pojava trajne ili teške promuklosti, koja može biti posljedica disfunkcije glasnica uzrokovane oštećenjem živaca. Općenito, simptomi promjene glasa poboljšavaju se tijekom neposrednog postoperativnog razdoblja. Međutim, ako pacijent ima trajnu promuklost, nekontrolirani kašalj tijekom razgovora, dispneju koja traje dulje od 24 do 48 sati nakon operacije ili simptome aspiracijske upale pluća, to može upućivati na abnormalnosti u pokretu glasnica. U takvim slučajevima, pacijenti bi trebali biti odmah upućeni na izravnu laringoskopiju i temeljitu neurolaringealnu procjenu. Komplikacija tiroidektomije koja se rijetko javlja je trahealna nekroza, koja nastaje kao posljedica pretjerane primjene kauterije na dušniku ili oko njega. Protok krvi u gornji dušnik uglavnom dolazi iz

manjih grana donje štitnjače, koje mogu biti oštećene tijekom operacije štitnjače. Trahealna nekroza može rezultirati potkožnim emfizemom i predstavlja potencijalno ozbiljnu, pa čak i opasnu po život komplikaciju. Svaka ozljeda dušnika zahtijeva ponovno ispitivanje vrata i eventualnu izradu traheostome. Iako su rijetke, ozljede jednjaka i ždrijela mogu se javiti tijekom operacije štitnjače. Ako se nakon operacije primijeti prisutnost opsežnih krepitacija u vratu, to bi trebalo odmah procijeniti kao moguću perforaciju ždrijela ili jednjaka. Izuzetno rijetka (0,4% slučajeva), ali vrlo ozbiljna komplikacija potpune tiroidektomije je bilateralna paraliza glasnica uzrokovana ozljedama oba ponavljajuća laringealnog živca. Ova vrsta paralize obično se odmah nakon operacije prepoznaje kada pacijent iskaže poteškoće u disanju i čuje se stridor nakon što je pacijent uklonjen s respiratora. Obično je moguće odmah reintubirati pacijenta, ali u nekim slučajevima može biti potrebna traheostoma ako se pacijent ne može ponovno intubirati putem usta. (16)

8. Liječenje anaplastičnog karcinoma

Pacijenti koji budu podvrgnuti kirurškoj resekciji imaju značajno duže ukupno preživljavanje u usporedbi s onima koji nisu. Takva vrsta liječenja je ipak ograničena na pacijente s lokaliziranom bolesti. (17) Diferencirani karcinom štitnjače i anaplastični karcinom štitnjače često koegzistiraju, a potpuna tiroidektomija nudi veće šanse za potpunu resekciju, što olakšava naknadno liječenje radiojodom pratećeg diferenciranog karcinoma štitnjače. Za rijetke pacijente koji imaju intratireoidni anaplastični karcinom štitnjače, bez prisutnosti dobro diferencirane komponente, lobektomija štitnjače s obuhvaćanjem širokih rubova susjednih mekih tkiva duž tumora predstavlja prikladan i agresivan alternativni kirurški pristup. (12)

Kombinacija kemoterapije i radioterapije kao adjuvantnog liječenja nakon operacije ili kao inicijativnog liječenja neoperabilnog oblika bolesti treba preporučiti pacijentima

s anaplastičnim karcinomom štitnjače. (17)

9. Liječenje medularnog karcinoma

Preferirani kirurški pristup za medularni karcinom štitnjače je potpuna tireoidektomija, umjesto jednostrane lobektomije. Do 10% bolesnika s sporadičnim medularnim karcinomom i svi pacijenti s porodičnim oblikom imaju bilateralnu ili multifokalnu zahvaćenost bolesti. Opseg disekcije limfnih čvorova u vratu ovisi o nalazima preoperativnog ultrazvuka, kao i intraoperativnom otkrivanju metastaza limfnih čvorova. Za većinu pacijenata s tumorom ograničenim na vrat i bez dokaza o zahvaćenim limfnim čvorovima na preoperativnom ultrazvuku, rutinski se može izvršiti profilaktička bilateralna disekcija centralne regije limfnih čvorova bez profilaktičke lateralne disekcije vrata. Profilaktička disekcija nije potrebna kod pacijenata s malim intratireoidnim medularnim karcinomima čiji je preoperativni kalcitonin manji od 20 pg/mL, jer su metastatski limfni čvorovi izuzetno rijetki u takvim slučajevima. Kod pacijenata s intraoperativnim dokazima zahvaćenosti centralne regije limfnih čvorova, također se izvodi disekcija lateralne regije vrata. Međutim, ostaje kontroverzno treba li izvoditi lateralnu disekciju vrata kao dio primarne operacije u slučaju nedostatka ultrazvučno prepoznatljivih metastaza limfnih čvorova. U slučaju nedostatka prepoznatljivih metastaza limfnih čvorova, bez obzira na razinu kalcitonina u serumu, rutinska lateralna disekcija vrata se obično ne preporučuje. Primarni argument za tu preporuku je da kod pacijenata s preoperativnom bazalnom razinom kalcitonina od ≤ 1000 pg/mL, najmanje polovica njih postiže biokemijsko izlječenje (kalcitonin < 10 pg/mL). Zagovornici profilaktičke disekcije lateralnih limfnih čvorova tvrde da koristi nadmašuju rizike i komplikacije, budući da je biokemijsko izlječenje povezano s 98% 10-godišnjeg preživljavanja i relativno niskom stopom recidiva od 3 do 4%. U slučaju pacijenata s lokalno uznapredovalom bolešću ili metastatskom bolešću, preporučuje se izvršiti potpunu tireoidektomiju uz resekciju zahvaćenih regija limfnih čvorova kod većine bolesnika. Kada je cilj operacije uglavnom palijativni, teži se manje agresivnom pristupu kako se nebi narušile funkcije poput gutanja, govora i pokretljivosti ramena. (18)

10. Rasprava

Općenito kada govorimo o malignim tumorima, bilo kojeg podrijetla pa tako i štitnjače, vrijeme postavljanja dijagnoze u ranoj fazi bolesti je ključno ne samo za preživljenje nego i za pristup liječenju. Ono što prvo pobuđuje sumnju za potrebom dijagnostičke obrade su simptomi prije svega palpabilan čvor na vratu. On može biti otkriven palpacijom ili slučajno zabilježen na radiološkim pretragama koje prvobitno nisu bile povezane sa samom štitnjačom. Važno je napomenuti da prisustvo čvora na vratu ne znači nužno da se radi o karcinomu. Ono što je dalje najbitnije i zapravo predstavlja zlatni standard u evaluaciji je ultrazvuk. Njime se dobiva morfološki prikaz promjena u štitnjači neovisno o njezinoj funkciji. Samo će neki slučajevi zahtijevati korištenje alternativnih modaliteta snimanja kao što su magnetska rezonancija (MR), računalna tomografija (CT) s kontrastom, laringoskopija i endoskopija. Prvo mjesto kod liječenja predstavljaju operativni zahvati uklanjanja karcinoma, cijele štitnjače ili eventualno ako je potrebno, kao neka alternativa dovršetku operativnog zahvata, radiojodna ablacija ostatnog tkiva štitnjače. Treba se također voditi činjenicom da su maligni tumori u štitnjači još uvijek dosta rijetki, zbog čega ne treba prerano dolaziti do nepotrebnih zaključaka. Međutim, isto tako to znači i da bi vrlo mali broj pacijenata trebao daljnju obradu nakon početne evaluacije. U većini slučajeva, kombinacija ultrazvuka vrata i naknadne citološke punkcije može pružiti dovoljne informacije za utvrđivanje ili barem postavljanje sumnje na prisutnost zloćudne bolesti.

11. Zaključak

Kirurške intervencije ostaju primarni način terapije za pacijente s diferenciranim karcinomom štitnjače (DTC). Opseg operacije ovisi o čimbenicima kao što su vrsta, stadij i mjesto tumora. Opcije mogu uključivati potpunu tiroidektomiju (uklanjanje cijele štitne žlijezde) ili lobektomiju (uklanjanje dijela štitnjače) zajedno s disekcijom limfnih čvorova ako je potrebno. Nakon operacije, pacijenti s DTC-om često zahtijevaju nadomjesnu terapiju hormonima štitnjače. To uključuje uzimanje lijekova kao što je levotiroksin, za suzbijanje proizvodnje hormona koji stimulira štitnjaču (TSH) iz hipofize. Cilj je održati nisku razinu TSH, što pomaže u sprječavanju rasta bilo kojeg preostalog tkiva štitnjače ili potencijalnih stanica karcinoma. (15)

Ako se kod anaplastičnog nediferenciranog karcinoma štitnjače ne može izvršiti radikalna tiroidektomija i disekcija vrata zbog difuzne infiltracije tumora u vitalne strukture vrata, primjenjuje se palijativno liječenje zračenjem i citostaticima. Kod medularnog raka, koji često metastazira u limfne čvorove, obično se preporučuje profilaktična disekcija vrata. Nakon totalne tiroidektomije, bolesnicima s metastazama daje se radioaktivan jod, a zatim se primjenjuju supresivne doze levotiroksina. Dva do tri mjeseca nakon operacije obavlja se scintigrafija štitnjače pomoću radioaktivnog joda. Ako se u bolesnika primijeti preostalo funkcionalno tkivo štitnjače i/ili metastaze, može biti potrebna radiojodna ablacija. (7)

12. Sažetak

Primarna terapija za diferencirani (papilarni i folikularni) rak štitnjače je operacija. Svi pacijenti trebaju imati preoperativnu ultrazvučnu procjenu centralnih i lateralnih limfnih čvorova vrata kako bi se mogao planirati kirurški zahvat. Kirurške opcije uključuju tireoidektomiju i lobektomiju. Kurativnu resekciju treba izvoditi kad god je to moguće kod anaplastičnog raka. Unatoč razvoju i raznolikosti liječenja, optimalno liječenje anaplastičnog karcinoma štitnjače još nije potvrđeno. Čini se da kurativna resekcija anaplastičnog karcinoma štitnjače sa kombiniranim terapijama nudi mogućnost kontrole recidiva i veće šanse za preživljenje pacijenata. Kombinirane terapije uključuju radioterapiju i kemoterapiju. Bolesnici s medularnim karcinomom štitnjače mogu se izliječiti samo potpunom resekcijom tumora štitnjače i bilo kojim lokalnim i regionalnim metastazama. Za pacijente s rezidualnom oblikom bolesti ili za one s udaljenim metastazama, nakon primarne operacije najprikladnije liječenje (operacija, kemoterapija ili radioterapija) je manje jasno.

Ključne riječi: štitnjača, kirurški zahvat, radioterapija, kemoterapija, metastaze

13. Summary

The primary therapy for differentiated (papillary and follicular) thyroid cancer is surgery. All patients should have a preoperative ultrasound evaluation of the central and lateral neck lymph nodes in order to plan the surgical procedure. Surgical options include thyroidectomy and lobectomy. Surgery, particularly curative resection, should be performed whenever possible in anaplastic cancer. Despite the development and diversity of the treatment, optimal treatment for anaplastic thyroid carcinoma has not yet been confirmed. It appears that curative resection of the anaplastic thyroid carcinoma with combination therapies offers the chance of controlling recurrence and a better chance of patients' survival. The combination therapies include radiotherapy and chemotherapy. Patients with medullary thyroid cancer can be cured only by complete resection of the thyroid tumor and any local and regional metastases. For patients with residual or recurrent disease after primary surgery or for those with distant metastases, the most appropriate treatment (surgery, chemotherapy, or radiotherapy) is less clear.

Key words: thyroid, surgical procedure, radiotherapy, chemotherapy, metastases

14. Literatura

1. Damir Dodig I Zvonko Kusić: "Klinička nuklearna medicina", Medicinska naklada, Zagreb, 2012. drugo, obnovljeno i dopunjeno izdaje.
2. Guyton AC, Hall JE. Medicinska fiziologija (14. izdanje), Medicinska naklada Zagreb, Zagreb, 2022.
3. Junqueira LC i sur.: "Osnove histologije", prema X američkom izdanju, Školska knjiga, Zagreb, 2005
4. Tuttle RM. Anaplastic thyroid cancer. Cooper DS, editor. [Internet] UpToDate. 2023. Dostupno na: <https://www.uptodate.com/>
5. Kohan EJ, Wirth GA. Anatomy of the neck. Clinics in Plastic Surgery [Internet] PubMed. 2014 Jan 1;41(1):1–6. Dostupno na: <https://pubmed.ncbi.nlm.nih.gov/24295343/>
6. Bumber Ž, Katić V, Nikšić-Ivančić M, Pegan B, Petric V, Šprem N. i sur. Otorinolaringologija. Medicinska biblioteka, Sveučilište u Zagrebu, Naklada Ljevak, Zagreb 2004.
7. Ivan Prpić i sur: Kirurgija za medicinare. Školska knjiga. 978-953-0-30558-8. Zagreb, 2005.
8. Patologija. I. Damjanov, S. Seiwerth, S. Jukić, M. Nola. Peto, prerađeno i dopunjeno izdanje. Medicinska naklada, Zagreb 2018.
9. Tuttle M. Follicular thyroid cancer (including Hürthle cell cancer). Ross D, editor. [Internet] UpToDate. 2021.
10. Ross DS. Atlas of thyroid cytopathology. Cooper DS, editor. [Internet] UpToDate. 2022. Dostupno na: <https://www.uptodate.com/>

11. Tuttle RM. Anaplastic thyroid cancer. Cooper DS, editor. [Internet] UpToDate. 2023. Dostupno na: <https://www.uptodate.com/>
12. Erickson LA. Anaplastic Thyroid Carcinoma. Mayo Clinic Proceedings. [Internet] PubMed. 2021 Jul;96(7):2008–11. Dostupno na: <https://pubmed.ncbi.nlm.nih.gov/>
13. Jayasinghe R, Basnayake O, Jayarajah U, Seneviratne S. Management of medullary carcinoma of the thyroid: a review. Journal of International Medical Research. [Internet] PubMed. 2022 Jul;50(7). Dostupno na: <https://pubmed.ncbi.nlm.nih.gov/>
14. Tuttle RM. Medullary thyroid cancer: Clinical manifestations, diagnosis, and staging. Ross DS, editor. [Internet] UpToDate. 2022. Dostupno na: <https://www.uptodate.com/>
15. Tuttle RM. Differentiated thyroid cancer: Overview of management. S Ross D, editor. [Internet] UpToDate. 2022. Dostupno na: <https://www.uptodate.com/>
16. Wang TS. Thyroidectomy. Carty SE, editor. [Internet] UpToDate. 2023. Dostupno na: <https://www.uptodate.com/>
17. Abe I, Lam AK. Anaplastic Thyroid Carcinoma: Current Issues in Genomics and Therapeutics. Current Oncology Reports. [Internet] Springerlink. 2021 Feb 13;23(3). Dostupno na: <https://link.springer.com/article/10.1007/s11912-021-01019-9>
18. Tuttle RM. Medullary thyroid cancer: Surgical treatment and prognosis. Cooper DS, editor. [Internet] UpToDate. 2023. Dostupno na: <https://www.uptodate.com/>

15. Životopis

Ana Marija Matan rođena je 31.3.1998 u Rijeci. Do 2007. je živjela u Rijeci te se zatim preselila u Opatiju gdje je pohađala „Osnovnu školu Rikard Katalinić Jeretov“. Nakon osnovne škole završava srednju „Prvu riječku hrvatsku gimnaziju“. Maturirala je 2017. godine te akademske godine 2017./2018. upisuje Integrirani preddiplomski i diplomski sveučilišni studij medicine na Medicinskom fakultetu u Rijeci.