

# Rezultati liječenja djece s nefroblastomom u Klinici za pedijatriju Kliničkog bolničkog centra Rijeka

---

Kapetanović, Iva

Master's thesis / Diplomski rad

2023

Degree Grantor / Ustanova koja je dodijelila akademski / stručni stupanj: **University of Rijeka, Faculty of Medicine / Sveučilište u Rijeci, Medicinski fakultet**

Permanent link / Trajna poveznica: <https://um.nsk.hr/um:nbn:hr:184:561474>

Rights / Prava: [In copyright](#)/[Zaštićeno autorskim pravom.](#)

Download date / Datum preuzimanja: **2024-08-09**



Repository / Repozitorij:

[Repository of the University of Rijeka, Faculty of Medicine - FMRI Repository](#)



SVEUČILIŠTE U RIJECI  
MEDICINSKI FAKULTET  
INTEGRIRANI PREDDIPLOMSKI I DIPLOMSKI  
SVEUČILIŠNI STUDIJ MEDICINE

Iva Kapetanović

REZULTATI LIJEČENJA DJECE S NEFROBLASTOMOM U KLINICI ZA  
PEDIJATRIJU KLINIČKOG BOLNIČKOG CENTRA RIJEKA

Diplomski rad

Rijeka, 2023

SVEUČILIŠTE U RIJECI  
MEDICINSKI FAKULTET  
INTEGRIRANI PREDDIPLOMSKI I DIPLOMSKI  
SVEUČILIŠNI STUDIJ MEDICINE

Iva Kapetanović

REZULTATI LIJEČENJA DJECE S NEFROBLASTOMOM U KLINICI ZA  
PEDIJATRIJU KLINIČKOG BOLNIČKOG CENTRA RIJEKA

Diplomski rad

Rijeka, 2023

Mentor rada: Prof. dr. sc. Jelena Roganović, dr.med.

Diplomski rad ocijenjen je dana \_\_\_\_\_ u /na Katedri za pedijatriju, pred povjerenstvom

u sastavu:

1. Izv. prof. dr. sc. Srećko Severinski, dr.med
2. Prof. dr. sc. Igor Prpić, dr. med
3. Prof. dr. sc. Goran Palčevski, dr. med

Rad sadrži 40 stranica, 9 slika, 3 tablice i 51 literaturni navod.

## ZAHVALA

Hvala mojoj mentorici što je bila veliki dio „stvaranja“ kraja mojeg fakultetskog obrazovanja.

Jako mi je drago da ste to bila baš Vi.

Ovim putem bih se voljela zahvaliti svima koji su mi bili poticaj da do ovoga trenutka uopće dođe – hvala onima koji su me podržavali, ali i onima koji nisu, što su mi bili inspiracija da naučim da se sve u životu može, onda kada se hoće. Hvala svima koji su mi pokazali da se upornost isplati i da nije bitno odakle krećeš, već kamo želiš stići i da se većina smisla ne nalazi na cilju, nego u iskustvu. Hvala i onima koji su bili tu kada je trebalo, neki jako blizu, neki kilometrima daleko, no vjetar u leđa uvijek dobro dođe, nebitno odakle stiže i koliko Mali bio. Zahvalna sam što sam imala strpljenja za samu sebe i sve promjene kroz koje sam prošla i onda kada se činilo da strpljenja nemam. Sretna sam i zahvalna na svemu što jesam i svemu što imam, a s uzbuđenjem posebno čekam što mi iduće stiže! Sve u svoje vrijeme, niti prerano, niti prekasno.

## Sadržaj

1. UVOD.....	1
1.1. Epidemiologija .....	1
1.2. Etiologija .....	2
1.3. Pridruženi kongenitalni sindromi .....	3
1.4. Patologija i histologija WT .....	4
1.5. Klinička slika.....	6
1.6. Slikovna dijagnostika .....	8
1.7. Određivanje proširenosti bolesti.....	9
1.8. Terapijski pristup.....	11
1.8.1. Kemoterapija.....	12
1.9. Prognoza.....	13
2. CILJ RADA.....	14
3. ISPITANICI I POSTUPCI .....	14
3.1. Ispitanici .....	14
3.2. Metode ispitivanja .....	14
3.3. Statistička obrada podataka .....	15
4. REZULTATI .....	16
5. RASPRAVA.....	24
6. ZAKLJUČAK.....	29
7. SAŽETAK.....	30

8. SUMMARY.....	31
9. LITERATURA .....	32
10. ŽIVOTOPIS.....	40

Popis skraćenica i akronima

ACTH – adrenokortikotropni hormon

BWS – Beckwith – Wiedemannov sindrom

COG – Grupa za pedijatrijsku onkologiju

CT – kompjuterizirana tomografija

IBIS – Integrirani bolnički informacijski sustav

KBC – Klinički bolnički centar

LOH – gubitak heterozigotnosti

MR – magnetska rezonanca

RTG – rendgensko snimanje

SIOP – Internacionalno Društvo za pedijatrijsku onkologiju

UK – Ujedinjeno kraljevstvo

VA – vinkristin/aktinomicin

VAD – vinkristin/aktinomicin/doksorubicin

WT – Wilmsov tumor



# 1. UVOD

Nefroblastom ili Wilmsov tumor (WT) je najčešći tumor bubrega u djece. Embrionalnog je podrijetla te može biti udružen s prirođenim anomalijama i dio genetskih sindroma (Beckwith-Wiedemannov sindrom, WAGR, Denys-Drash). Najčešća je unilateralna prezentacija tumora, iako se u 5 do 9% slučajeva WT pojavljuje bilateralno. Makroskopski se prezentira kao dobro ograničena, velika, solitarna tvorba, a mikroskopski može biti građen od blastemske, stromalne i epitelne komponente s ili bez prisustva anaplastičnih tumorskih stanica. Klinički se najčešće prezentira kao asimptomatska palpabilna masa u abdomenu, uz moguć nalaz hematurije i hipertenzije. Dijagnosticira se ultrazvučnim pregledom, kompjuteriziranom tomografijom (CT) ili magnetskom rezonancom (MR). Liječenje se sastoji od preoperativne kemoterapije, operativnog zahvata i postoperativne kemoterapije (u određenim slučajevima i radioterapije) s izlječenjem u oko 90% pacijenata.

## 1.1. Epidemiologija

Maligni tumori bubrega čine oko 5 do 7% neoplazmi kod djece do navršene 15. godine života (1). WT je najčešći maligni tumor bubrega u djece i drugi najčešći intraabdominalni maligni tumor (2, 3). Na temelju prikupljenih i obrađenih podataka iz 75 zemalja u periodu od 1982. – 2010. godine, izračunati medijan globalne incidencije WT iznosi 7,7 slučajeva na milijun djece (4). Najniža godišnja incidencija WT zabilježena je u istočnoj Aziji (4,3 slučaja na milijun djece), dok je veća učestalost zabilježena u Sjevernoj Americi i Europi (8 – 9 slučajeva na milijun djece godišnje) (5). Za Hrvatsku je zabilježena godišnja incidencija od 11,4 slučajeva na milijun djece (4). Opisane su i etničke razlike – najviša incidencija zabilježena je u crne, a najniža u žute rase (6). Sedamdeset pet posto dijagnosticiranih slučajeva WT zabilježeno je kod djece do 5 godina, 20% kod djece od 5 do 9 godina, a oko 3% nakon 10. godine (3). Prosječna dob kod postavljanja dijagnoze je 3 godine (7), no

postoje razlike u učestalosti i vršku pojavnosti WT ovisno o spolu. WT je nešto češći kod djevojčica (3), podjednako čest u prvoj, drugoj i trećoj godini života. Kod dječaka je vršak pojavnosti u prvoj godini života (5). WT se obično pojavljuje sporadično (oko 90%), zatim udružen s kongenitalnim sindromima (oko 10%), a zabilježeni su i familijarni slučajevi (1 – 2%) (8). WT može biti unilateralan (najčešće), multifokalan (oko 7% slučajeva) i bilateralan (5 – 9% slučajeva) (5).

## 1.2. Etiologija

WT je embrionalni tumor nastao malignom promjenom embrionalnih stanica koje su zaostale u zreloom bubrežnom tkivu (9). Rana tumorigeneza koja se brzo odvija upućuje da su patogene varijante gena<sup>1</sup> potencijalni uzrok razvoja WT. Alteracije mogu biti naslijeđene ili nastati de novo i do sada je otkriveno nekoliko gena čije se patogene varijante povezuju s nastankom WT. U većini je slučajeva WT tada dio kongenitalnih sindroma. Većina se sporadičnih WT javlja bez poznatog uzroka ili poveznice s nekim od rizičnih faktora i rezultat je kompleksne interakcije i genetskih i okolišnih faktora.<sup>2</sup> *WT1* (11p13) je tumorsko supresorski gen koji kodira proteine koji djeluju kao transkripcijski faktori nužni za regulaciju rasta stanica, diferencijaciju stanica i apoptozu (7). *WT1* je odgovoran za razvoj

---

<sup>1</sup> Geni odgovorni za nastanak WT su tumorsko supresorski geni. Prema Knudsonovoj hipotezi dva udara, alteracija na jednom od dva alela nije dovoljna, jer za inhibiciju tumorsko supresorskih gena alteracija treba postojati na oba alela (10). Prema tome, bilo da je riječ o naslijeđenoj ili de novo alteraciji na jednom alelu, kod te je djece potrebna još jedna promjena na drugom alelu da bi se pokrenuo proces tumorigeneze (11).

<sup>2</sup> Iako nisu provedena veća istraživanja i ne postoje jasni dokazi o stvarnoj štetnosti izlaganja nekim rizičnim čimbenicima, pronađena je moguća povezanost između istih i potencijalnog povećanog rizika za razvoj WT. S majčine strane to su događaji tijekom trudnoće (korištenje oralnih kontraceptiva i antibiotika, pušenje, konzumiranje alkohola, izloženost pesticidima, vaginalne infekcije, bojanje kose, hipertenzija), a s očeve strane izlaganje pesticidima, metalima i ugljikovodicima. (12).

bubrega i spolnih žlijezda. Normalna ekspresija *WT1* omogućava supresiju proteina zaduženih za diobu i rast stanica. Alteracije *WT1* uzrokuju nekontroliranu diobu i rast stanica, a opisane su u 7 – 30% slučajeva WT (13). U bubregu je ovaj gen aktivan u blastemskim stanicama<sup>3</sup> koje mogu biti ishodište WT (14). *WT2* (11p15) je također tumorsko supresorski gen i njegove su alteracije uzrokovane genomskim upisom (15) prilikom kojeg različiti epigenetički mehanizmi dovode do ekspresije gena samo jednog od roditelja. *p53* gen inducira apoptozu u stanicama koje imaju nepopravljiva oštećenja genetskog materijala, a njegova je alteracija zabilježena kod čak 75% WT s anaplastičnom histologijom (7). Beta – katenin je protein koji ima ulogu u signalnom putu stanice i stvaranju pričvrtnih spojeva između stanica. Alteracija gena *CTNNB1* za sintezu beta – katenina zabilježena je u 15% slučajeva WT. U istraživanju provedenom na 153 uzorka WT, od 21 uzorka s pronađenom alteracijom beta – katenina, 19 je uzoraka pokazalo i alteraciju *WT1* gena (16).

### 1.3. Pridruženi kongenitalni sindromi

Iako se WT najčešće javlja sporadično, u otprilike 10% slučajeva je dio kliničke slike kongenitalnih sindroma (8). Dva su kongenitalna sindroma povezana s alteracijama *WT1* gena, WAGR sindrom i Denys – Drash sindrom. WAGR sindrom je genetski poremećaj koji se klinički očituje razvojem Wilmsovog tumora (W), potpunom ili djelomičnom aniridijom (A), genitourinarnim malformacijama (G) i intelektualnim teškoćama (R). Rezultat je promjena u *PAX6*<sup>4</sup> i *WT1* genima te otprilike 45 do 60% djece s ovim sindromom ima WT (14). Retrospektivna studija koja je obuhvatila 43 djece s WT i WAGR sindromom u periodu od 30 godina, pokazala je kako se WT u djece s ovim sindromom najčešće javlja prije treće

---

<sup>3</sup> *WT1* gen nužan je za sazrijevanje blastemskih stanica u stanice metanefrosa (2) koje čine treći razvojni stadij embrionalnog bubrega i osnovu za zreli bubreg. Alteracija gena onemogućava njihovo sazrijevanje i omogućava nekontroliranu diobu i rast ovih embrionalnih stanica.

<sup>4</sup> Alteracija *PAX6* gena objašnjava nastanak aniridije, urođenog nedostatka šarenice. Alteracija *WT1* gena odgovorna je za malformacije mokraćnog i spolnog sustava te razvoj WT.

godine života (medijan je 22 mjeseca) i puno češće je bilateralan (37.5%) negoli kod sporadičnih slučajeva WT. Preporuča se pažljivo praćenje djece s WAGR sindromom do njihove pete godine s obzirom da se 90 – 100% WT kod djece s ovim sindromom dijagnosticira prije pete godine (17). Denys – Drash sindrom karakterizira gonadalna disgeneza, nefrotski sindrom i razvoj WT kod 50 – 90% djece s ovim sindromom (2). Rizik za razvoj WT povećan je i kod sindroma pretjeranog rasta. Jedan od njih je Beckwith – Wiedemannov sindrom (BWS) kojega karakteriziraju hemihipertrofija, makroglosija, visceromegalija, defekti trbušnog zida (omfalokela i umbilikalna hernija) i karakteristične promjene lica (asimetrija, rascjep nepca, makroglosija). Razvoj ovog sindroma i WT povezan je s alteracijom *WT2* gena. WT je prisutan u 5 – 10% djece s BWS. U studiji koja je analizirala karakteristike WT kod 183 djece s BWS, WT je dijagnosticiran kod 12 njih s medijanom dobi od 26 mjeseci. U 75% slučajeva bila je riječ o unilateralnom WT, a 58% djece dijagnosticirano je u stadiju III – V (18). Perlman sindrom je sindrom pretjeranog rasta karakteriziran polihidramnijem, facijalnom dizmorfijom, renalnom displazijom, nefroblastomatozom (prisutnost difuznog ili multifokalnog nefrogenog ostatka) te povećanim rizikom za razvoj WT (19).

#### 1.4. Patologija i histologija WT

Smatra se da je prekursorška lezija WT nefrogeni ostatak – patološka nakupina embrionalnih stanica u histološki zreloom bubrežnom tkivu. Te stanice mogu regredirati i sklerozirati ili mogu postati hiperplastične, maligno promijenjene i tvoriti osnovu za razvoj WT (12). Nefrogeni je ostatak prisutan kod više od 30% djece sa sporadičnim unilateralnim WT i u više od 95% bilateralnih WT, te se smatra genetskom predispozicijom za razvoj WT. Ukoliko je nefrogeni ostatak difuzno proširen ili multifokalan, govorimo o nefroblastomatozi (13). WT se makroskopski prezentira kao dobro ograničena, solitarna tvorba, odvojena od ostatka bubrežnog tkiva pseudokapsulom, sivkasto – bijele boje s mogućim žarišnim

promjenama u obliku krvarenja, nekroze i cisti (20). Mikroskopski WT može sadržavati 3 komponente: stromalnu, blastemsku i epitelnu. Blastemske stanice su nediferencirane stanice metanefrosa koje se nazivaju i „male plave stanice“. Epitelnu komponentnu čine epitelne stanice koje mogu biti različitog stupnja diferencijacije i mogu formirati od loše do dobro diferenciranih struktura nalik na tubule i glomerule. Stromalna komponenta može sadržavati stanice skeletnog i glatkog mišićnog tkiva, masnog tkiva, živčanog tkiva, itd. različitog stupnja diferencijacije (21). Da bi se postavila dijagnoza WT, ne moraju biti prisutne sve 3 komponente (2). Histološki je važno odrediti i anaplastične promjene<sup>5</sup> tumorskih stanica, na osnovu kojih razlikujemo dvije skupine WT: histološki povoljan tumor i histološki nepovoljan tumor. Histološki povoljan tumor je ujedno i klasični nefroblastom tj. tumor građen od blastemskih, stromalnih i/ili epitelnih stanica (7). Histološki nepovoljan tumor je svaki WT u kojem nalazimo anaplastične stanice. Anaplazija može biti fokalnog ili difuznog tipa. Fokalni tip anaplazije<sup>6</sup> znači da je anaplazija prisutna u skupu stanica koji je jasno odvojen od ostalih tumorskih stanica koje ne pokazuju anaplastične promjene te da nema anaplastičnih promjena u udaljenim stanicama u uzorku. Difuzni tip anaplazije je nelokalizirana, proširena anaplazija (22). Anaplastične promjene se mogu naći u oko 10% svih WT, a skupa s predominantno blastemskim tipom WT, spadaju u tumore visokog rizika za relaps. Također, anaplastični WT zahtjeva agresivniju terapiju<sup>7</sup> (13).

Prema smjernicama Europskog društva za pedijatrijsku onkologiju (SIOP), histološka analiza tumorske mase radi se nakon provedene preoperativne kemoterapije i mora sadržavati 2

---

<sup>5</sup> Kriteriji za anaplaziju: hiperkromatske pleomorfne jezgre, atipične mitotske promjene i velike jezgre (22).

<sup>6</sup> Smjernice Europskog društva za pedijatrijsku onkologiju za fokalnu anaplaziju: do 2 anaplastična žarišta veličine do 15mm. Smjernice američke Grupe za pedijatrijsku onkologiju za fokalnu anaplaziju: do 4 anaplastična žarišta do 20mm (5).

<sup>7</sup> Razlog tome su alteracije *p53* gena prisutne u 75% slučajeva anaplastičnih WT koje ga čine otpornijim na kemoterapiju.

elementa: prvi je opis i udio komponenti od kojih je građen tumor, a drugi je prisutnost anaplastičnih promjena u tumorskim stanicama. S obzirom na dobivene nalaze, WT se može svrstati u 3 kategorije rizika: tumore niskog (potpuno nekrotični WT), intermedijarnog (predominantno epitelni tip, predominantno stromalni tip, miješani tip, regresivni tip WT i WT s fokalnom anaplazijom) i visokog (predominantno blastemski tip WT i WT s difuznom anaplazijom) rizika. Prednost prilikom svrstavanja u pojedinu kategoriju rizika uvijek ima patohistološki nalaz višeg stupnja rizika. Na primjer, ukoliko se patohistološki dokaže miješani tip WT s prisutnom difuznom anaplazijom, to je tumor visokog rizika. Također, ukoliko se dokaže predominantno blastemski tip tumora s prisutnom fokalnom anaplazijom, to je tumor visokog rizika (23). Prema smjernicama američke Grupe za pedijatrijsku onkologiju (COG), histološka se analiza tumora radi u prvom terapijskom koraku (nefrektomiji) i temelji se na prisustvu ili odsudstvu anaplastičnih promjena. S obzirom na dobivene nalaze, WT se svrstava u 2 kategorije: tumore povoljne (nema anaplastičnih promjena) i tumore nepovoljne (fokalna ili difuzna anaplazija) histologije (24). Osim histološkog nalaza, COG za procjenu rizika WT u obzir uzima i stadij bolesti, dob djeteta, težinu tumora, LOH1p i 16q<sup>8</sup> te prisutnost plućnih metastaza. COG predlaže razvrstavanje tumora u 5 kategorija rizika: vrlo niskog rizika, niskog rizika, standardnog rizika, višeg rizika i visokog rizika (25).

### 1.5. Klinička slika

Klinička prezentacija WT se može podijeliti u 3 skupine simptoma i znakova: simptome i znakove uzrokovane primarnom lokalizacijom tumora, simptome i znakove lokalnog i udaljenog širenja tumora te simptome i znakove komplikacija tumorskog procesa. WT se

---

<sup>8</sup> Loss of heterozygosity (LOH) tj. gubitak heterozigotnosti je genetička abnormalnost kada se izgubi cijela jedna kopija nekog gena. Gubitak heterozigotnosti povezan je s lošom prognozom i relapsima čak i kod tumora s povoljnim histološkim nalazom (25).

najčešće prezentira kao asimptomatska palpabilna abdominalna masa, tvrde konzistencije, koju roditelji slučajno otkriju prilikom kupanja ili oblačenja djeteta ili ju liječnik otkrije prilikom fizikalnog pregleda. Dijete se može žaliti na lokaliziranu ili difuznu bol ili nelagodu u trbuhu, koja može biti praćena povišenom temperaturom (5). Zbog zahvaćanja kanalnog sustava bubrega, u oko 30% slučajeva prisutna je makrohematurija ili mikrohematurija (7). Tumor se može širiti te komprimirati i invadirati okolne krvne žile, komprimirati okolne organe i metastazirati u udaljene organe. Ukoliko tumor invadira krvne žile (renalnu venu ili donju šuplju venu<sup>9</sup>) moguća je pojava ascitesa, hepatomegalije i kongestivnog zatajenja srca (24). Kompresija tumora na spermatičnu vrpcu kod dječaka uzrokuje pojavu varikokele (7), a zabilježena je i opstrukcija crijeva uzrokovana WT (27). WT najčešće metastazira u pluća i glavni simptom je dispneja. Komplikacije WT uključuju subkapsularno krvarenje, rupturu tumora i paraneoplastični sindrom. Subkapsularno krvarenje i ruptura tumora prezentiraju se kliničkom slikom akutnog abdomena (naglo nastala distenzija abdomena uz prisutnu bol i mišićni defans prilikom palpacije abdomena), anemijom, povišenom temperaturom i hipertenzijom (2). Paraneoplastični sindrom uključuje razvoj hipertenzije, eritrocitoze, hiperkalcemije, Cushingovog sindroma i stečene von Willebrandove bolesti. Naime, povećano lučenje renina dovodi do aktivacije renin – angiotenzin – aldosteron sustava s posljedičnom hipertenzijom kod 25% djece s WT. Povećano lučenje eritropoetina i adrenokortikotropnog hormona (ACTH) iz tumorskih stanica uzrokuje eritrocitozu i Cushingov sindrom (28). Mukokutana krvarenja posljedica su stečene von Willebrandove bolesti čija se patogeneza u WT još istražuje (moguće su povezanosti s lučenjem inhibitora von Willebrandovog faktora i proteolizom von Willebrandovog faktora). Iako su krvarenja

---

<sup>9</sup> Iako rijetko, zabilježeni su i slučajevi srčanog zastoja uzrokovanog plućnom embolijom zbog širenja tumora kroz donju šuplju venu sve do desnog atrija (26).

najčešće blaga, zabilježeni su i slučajevi značajnijih krvarenja koja su zahtijevala i nadoknadu krvnih pripravaka (29).

## 1.6. Slikovna dijagnostika

Prvi korak u slikovnoj dijagnostici WT je ultrazvuk abdomena kojim se vrši početna procjena tumorske mase, kontralateralnog bubrega i moguće širenje tumora u renalnu venu i donju šuplju venu. WT se na ultrazvuku prikazuje kao intrarenalna masa<sup>10</sup> obavijena pseudokapsulom, s hipoeogenim ili anehogenim područjima nekroze ili cističnih promjena te hipereogenim područjima masti, krvarenja ili kalcifikata. Doppler ultrazvuk se koristi kako bi se potvrdilo ili isključilo intravaskularno širenje tumora, koje je prisutno u 5 – 10% slučajeva (31). Drugi korak u slikovnoj dijagnostici WT je CT ili MR abdomena, zdjelice i toraksa (s kontrastom) koji služe za potvrdu ultrazvučnog nalaza, procjenu širenja tumora u krvne žile i limfne čvorove te potencijalno metastaziranje u okolne i udaljene organe (npr. jetru ili pluća). WT se na CT – u prikazuje kao heterogena mekotkivna masa s mogućim hipodenznim područjima nekroze, krvarenja i cisti. CT toraksa otkriva metastaze na plućima<sup>11</sup> (32). Na MR – u se WT prikazuje kao hiperintenzivna (T2) ili hipointenzivna (T1) dobro definirana i dobro vaskularizirana intrarenalna tvorba. MR dobro prikazuje odnos tumorske mase i okolnih struktura, posebice velikih krvnih žila (renalna vena, donja šuplja vena), male tumorske lezije na drugim organima i moguće nefrogene ostatke. MR abdomena

---

<sup>10</sup> Dva su karakteristična znaka koja potvrđuju da je riječ o intrarenalnoj tvorbi: „znak pandže“ (“claw sign”) i pokretljivost tvorbe prilikom disanja. Znak pandže odnosi se na oštre kutove s obje strane mase, koje okolni normalni parenhim bubrega formira oko tumorske mase nastale iz parenhima, a sve intrarenalne tvorbe se prilikom disanja pomiču sinkronizirano s pomacima bubrega (30).

<sup>11</sup> Naime, rendgensko snimanje (RTG) ne može otkriti tumorske čvoriće na plućima manje od 1cm (5) pa se smatra da oko 5% metastaza u plućima ne bude zabilježeno RTG – om toraksa (33).



ima prednost nad CT – om abdomena zbog potencijalno štetnih učinaka zračenja na dijete, no CT toraksa ostaje temeljna pretraga kod dijagnosticiranja plućnih metastaza (34).

### 1.7. Određivanje proširenosti bolesti

Određivanje proširenosti WT može se raditi prije i nakon primjene kemoterapije. Prema SIOP protokolu, prvi korak u liječenju WT je preoperativna kemoterapija, nakon koje slijedi operativni zahvat na temelju kojega se određuje proširenost bolesti. Prema COG protokolu, prvi korak u liječenju WT je operativni zahvat s određivanjem proširenosti bolesti prije kemoterapije (23, 24). Histologija tumora i procjena proširenost bolesti su dva glavna prognostička faktora (Tablica 1).

*Tablica 1. Određivanje proširenosti bolesti prema SIOP i COG pristupu*

<b>Određivanje proširenosti bolesti</b>		
	<b>SIOP (23)</b>	<b>COG (24)</b>
<b>Stadij I</b>	Tumor zahvaća samo bubreg, ali ako se širi u perirenalno masno tkivo, obavijen je fibroznom pseudokapsulom i ne širi se izvan nje. Tumor može prodirati u nakapnicu ili ureter, ali im ne invadira stijenku. Moguć nalaz tumorskih stanica u intrarenalnim krvnim žilama.	Tumor zahvaća samo bubreg, bubrežna čahura je intaktna, potpuno je resektabilan. Moguć nalaz tumorskih stanica u intrarenalnim krvnim žilama. Nije rađena preoperativna biopsija.
<b>Stadij II</b>	Tumor se širi u perirenalno masno tkivo, nije obavijen pseudokapsulom, ali je kompletno resektabilan. Tumor infiltrira tkivo bubrežnih sinusa	Tumor se širi izvan bubrega ili penetrira kroz bubrežnu čahuru, ali je potpuno resektabilan.

	<p>ili stijenku nakapnice ili uretera.</p> <p>Tumor infiltrira krvne ili limfne žile bubrežnih sinusa ili perirealnog tkiva, ali je kompletno resektabilan.</p> <p>Tumor infiltrira donju šuplju venu ili okolne organe (ali ne i nadbubrežnu žlijezdu), ali je kompletno resektabilan.</p>	<p>Lokalna invazija okolnih struktura ili širenje tumora u donju šuplju venu, ali se kod resekcije ne dobiju čisti kirurški rubovi.</p> <p>Nema rupture i znakova rasapa tumora.</p>
<b>Stadij III</b>	<p>Nisu dobiveni čisti kirurški rubovi.</p> <p>Zahvaćeni abdominalni limfni čvorovi.</p> <p>Preoperativna ili intraoperativna ruptura tumora.</p> <p>Tumorske stanice po peritoneumu.</p> <p>Tumorski tromb pričvršćen za stijenku donje šuplje vene koji se ne uklanja u jednom komadu.</p> <p>Tumorske stanice na resekcijskom rubu uretera, renalne vene ili donje šuplje vene.</p> <p>Abdominalno širenje tumora.</p>	<p>Nisu dobiveni čisti kirurški rubovi ili se operativno procijeni da se ne mogu dobiti čisti kirurški rubovi.</p> <p>Zahvaćeni abdominalni limfni čvorovi.</p> <p>Preoperativna ili intraoperativna ruptura tumora.</p> <p>Tumorske stanice po peritoneumu.</p> <p>Tumorski tromb koji se ne uklanja u jednom komadu.</p> <p>Rađena preoperativna biopsija.</p>
<b>Stadij IV</b>	<p>Prisutne hematogene metastaze.</p> <p>Prisutne limfogene metastaze izvan abdomena i zdjelice.</p>	<p>Prisutne hematogene metastaze.</p> <p>Prisutne limfogene metastaze izvan abdomena i zdjelice.</p>
<b>Stadij V</b>	<p>Bilateralni tumor</p>	<p>Bilateralni tumor</p>

U studiji koja je uključila 2596 pacijenata s WT u periodu od 1995. do 2002. godine, kod 2315 pacijenata s histološki povoljnim WT, najviše je tumora bilo u stadiju III (29.9%), zatim stadiju II (29.3%), stadiju I (22.1%), stadiju IV (13.1%) i najmanje u stadiju V (5.6%). Od 281 pacijenta s histološki nepovoljnim WT (59 fokalna anaplazija, 222 difuzna anaplazija), najviše tumora dijagnosticirano je u stadiju III (27.1% kod nalaza fokalne anaplazije i 39.6% kod nalaza difuzne anaplazije) (35).

## 1.8. Terapijski pristup

Liječenje WT sastoji se od kemoterapije, operativnog zahvata i po potrebi radioterapije.

Prema SIOP protokolu prvi korak je preoperativna kemoterapija nakon koje slijedi operativni zahvat (radikalna ili parcijalna nefrektomija)<sup>12</sup>. Uz nefrektomiju se preporuča i limfadenektomija kako bi se izbjegla neodgovarajuća procjena stadija tumora (understaging) i nedovoljno liječenje (undertreatment) (24). Postoperativna kemoterapija se određuje na osnovu procijenjenog rizika prema histološkom tipu tumora i proširenosti bolesti. U pojedinim slučajevima indicirana je i radioterapija<sup>13</sup>. Prednost preoperativne kemoterapije je smanjenje i lakše kirurško uklanjanje tumorske mase, te smanjenje rizika od rupture i rasapa tumorskih stanica. Također postoji mogućnost da se tumor smanji toliko da se umjesto radikalne učini parcijalna nefrektomija ili kirurgija spašavanja nefrona (nephron sparing surgery) (37). Nedostatak preoperativne kemoterapije je kemoterapijom inducirana histološka promjena tumora (22). Prema COG protokolu prvi korak u liječenju je operativni zahvat (radikalna nefrektomija i limfadenektomija), a na temelju histološkog tipa i stadija tumora

---

<sup>12</sup> I SIOP i COG protokol zalažu se za radikalnu nefrektomiju, koja u odnosu na parcijalnu nefrektomiju smanjuje rizik recidiva. Parcijalna nefrektomija je indicirana kod bilateralnog WT i kod djece s povećanim rizikom od razvoja zatajenja bubrega (24).

<sup>13</sup> Lokalna radioterapija je indicirana kod djece s tumorom stadija III intermedijarnog rizika i tumora stadija II i III visokog rizika. Zračenje cijelog abdomena indicirano je kod peritonealnih metastaza, a zračenje pluća kod plućnih metastaza bez odgovora na do tada primijenjenu terapiju (36).

određuje se postoperativna kemoterapija i po potrebi radioterapija<sup>14</sup>. Ovaj pristup smanjuje mogućnost nedovoljnog ili pretjeranog liječenja s obzirom da na histološki nalaz tumora nije utjecala kemoterapija. Iznimka u ovom pristupu i početno liječenje preoperativnom kemoterapijom su bilateralni tumor, tumorska invazija donje šuplje vene koja se širi prema hepatičnim venama ili desnom atriju te nalaz masivnog tumora koji nije resektabilan (38).

### 1.8.1. Kemoterapija

Prema UMBRELLA SIOP 2016 protokolu, preoperativna kemoterapija za liječenje WT stadija I – III traje 4 tjedna nakon čega slijedi slikovna procjena veličine tumora. Tijekom 4 tjedana prima se vinkristin, uz aktinomicin D u prvom i trećem tjednu. Nakon operacije vrši se procjena histološkog tipa i stadija tumora. Tumori stadija I niskog rizika ne zahtijevaju daljnju terapiju. Tumori stadija I intermedijarnog rizika zahtijevaju postoperativnu kemoterapiju u trajanju od 4 tjedna (vinkristin + aktinomicin D). Tumori stadija I visokog rizika zahtijevaju postoperativnu kemoterapiju u trajanju od 27 tjedana (vinkristin + aktinomicin D + doksorubicin). Tumori stadija II i III niskog i intermedijarnog rizika također zahtijevaju postoperativnu kemoterapiju u trajanju od 27 tjedana (vinkristin + aktinomicin D). Kod tumora stadija II i III intermedijarnog rizika (miješani tip, regresivni tip, fokalna anaplazija) i volumena tumora nakon preoperativne kemoterapije > 500ml, postoperativna kemoterapija uključuje vinkristin, aktinomicin D i doksorubicin. Tumori stadija II i III visokog rizika zahtijevaju postoperativnu kemoterapiju u trajanju od 34 tjedana (ciklofosamid + doksorubicin, etoposid + karboplatin). Kod tumora stadija IV daljnja

---

<sup>14</sup> Lokalna radioterapija indicirana je u dva slučaja: kod sve djece neovisno o stadiju tumora koji imaju histološki nalaz fokalne ili difuzne anaplazije te kod djece s tumorom stadija III povoljne histologije. Zračenje cijelog abdomena indicirano je kod peritonealnih metastaza (36).

kemoterapija ovisi o tome je li postignuta ili ne kompletna regresija metastaza nakon kemoterapije i operativnog liječenja (39).

## 1.9. Prognoza

Napredak u liječenju WT doveo je do porasta stope preživljenja od 80% u devedesetim godinama prošlog stoljeća (14) do sadašnjeg izlječenja u više od 90% slučajeva u razvijenim zemljama. Na prognozu osim karakteristika samog tumora, utječe i vrijeme proteklo od pojave simptoma bolesti do postavljanja dijagnoze i početka liječenja, ali i razvijenost neke zemlje uz dostupnost educiranih liječnika i pedijatrijskih onkoloških centara. Primjerice, u razvijenim zemljama preživljenje će biti i preko 90%, dok je u nerazvijenim i zemljama u razvoju preživljenje do 60% zbog neadekvatne zdravstvene skrbi (4). U Europi je petogodišnje preživljenje u periodu 2005. – 2007. iznosilo 89.8%, ali uz razlike po regijama: u središnjoj Europi petogodišnje preživljenje je 94.4%, u južnoj Europi (u kojoj je i Hrvatska) 85.7%, a u istočnoj Europi 83.9% (40). Stopa preživljenja u stadiju I i II iznosi oko 95%, u stadiju III 75 – 80% i u stadiju IV 65 – 75%. Samo 15% pacijenata s nalazom WT povoljne histologije ima recidiv bolesti (7).

## 2. CILJ RADA

Cilj rada je analizirati kliničku prezentaciju, dijagnostičku obradu, terapijski pristup i rezultate liječenja u djece s dijagnozom WT koji su hospitalizirani na Klinici za pedijatriju Kliničkog bolničkog centra (KBC) Rijeka u desetogodišnjem razdoblju (1.1.2013. – 31.12.2022.).

## 3. ISPITANICI I POSTUPCI

### 3.1. Ispitanici

Retrospektivno istraživanje provedeno je na Zavodu za hematologiju, onkologiju i kliničku genetiku Klinike za Pedijatriju KBC-a Rijeka. U istraživanje je uključeno sedmero djece (4 djevojčice i 3 dječaka) kojima je postavljena dijagnoza WT u periodu od 1. siječnja 2013. do 31. prosinca 2022. godine. Etičko povjerenstvo KBC-a Rijeka odobrilo je provođenje ovog istraživanja (Klasa: 003-05/23-1/20; Ur.broj:2170-29-02/1-23-2).

### 3.2. Metode ispitivanja

Podaci za istraživanje prikupljeni su uvidom u dostupnu medicinsku dokumentaciju putem elektroničke baze podataka KBC-a [Integrirani bolnički informacijski sustava (IBIS)] i archive Klinike za pedijatriju KBC-a Rijeka. Podaci (1.1.2013. – 31.12.2022.) uključuju:

- dob kod postavljanja dijagnoze
- spol
- kliničku sliku

- pridružene kongenitalne malformacije
- obiteljsku pojavnost
- dijagnostičku obradu
- stadij bolesti
- patohistološki nalaz
- grupu rizika
- provedeno liječenje
- ishod bolesti
- duljinu praćenja.

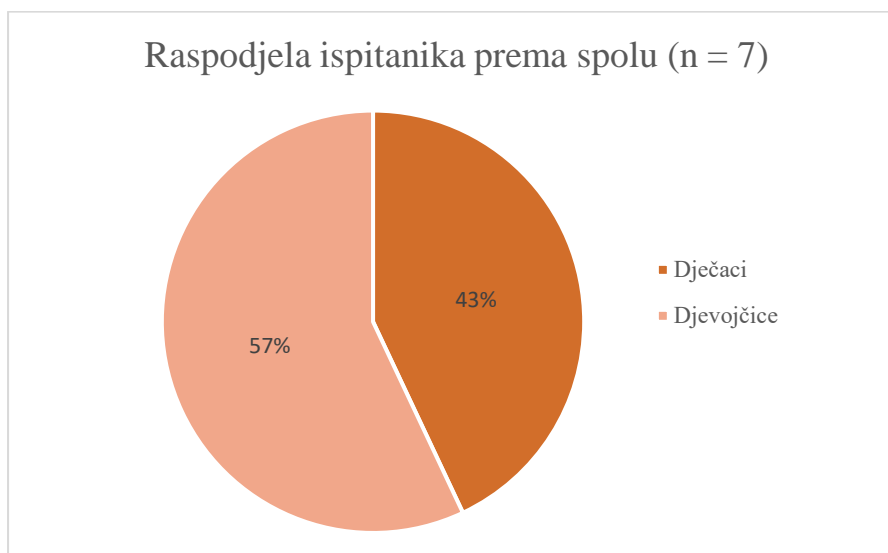
Dobiveni rezultati uspoređeni su s rezultatima liječenja u drugim zemljama.

### 3.3. Statistička obrada podataka

Podaci su obrađeni pomoću Microsoft Excel programa i rezultati su prikazani u obliku grafova i tablica. Korištene su metode deskriptivne statistike.

## 4. REZULTATI

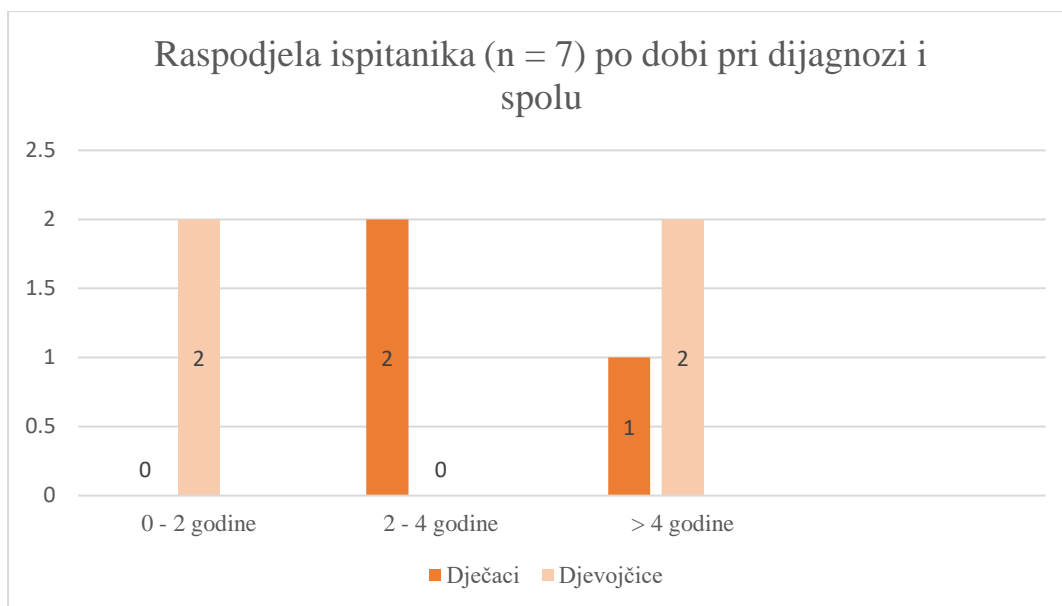
U istraživanje je uključeno sedmero ispitanika, od kojih su četiri (57%) djevojčice i tri (43%) dječaka. Slika 1 prikazuje raspodjelu ispitanika prema spolu.



*Slika 1 Raspodjela ispitanika po spolu*

Prosječna dob pri postavljanju dijagnoze iznosila je 3.5 godina. Najmlađi ispitanik imao je 1 godinu i 1 mjesec, a najstariji 8 godina i 4 mjeseca. Medijan dobi pri postavljanju dijagnoze iznosio je 3.1 godinu (raspon 1.08 – 8.33). Prosječna dob pri postavljanju dijagnoze za djevojčice iznosi 3.85 godina, za dječake 3.49 godina. Dvoje (28.5%) ispitanika je pri postavljanju dijagnoze bilo mlađe od 2 godine, dvoje (28.5%) između 2 i 4 godine te troje (43%) starije od 4 godine. Šestero (86%) ispitanika je pri dijagnozi bilo mlađe od 5 godina. Slika 2 prikazuje raspodjelu ispitanika po dobi pri postavljanju dijagnoze i spolu. Kod djevojčica (n = 4), dvije (50%) su pri postavljanju dijagnoze bile u dobi od 0 – 2 godine, a dvije (50%) u dobi iznad 4 godine. Kod dječaka (n = 3), dva (66%) su bila u dobi od 2 – 4 godine, a jedan (34%) stariji od 4 godine.





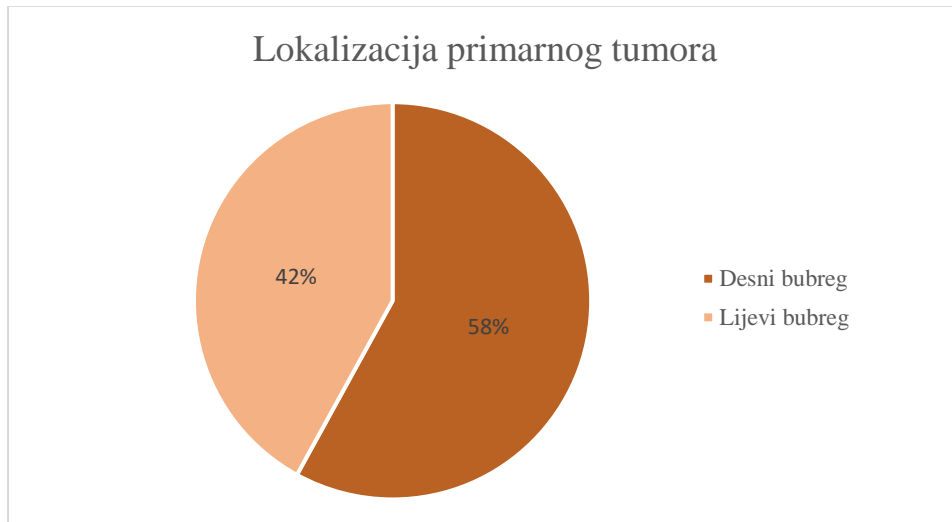
*Slika 2 Raspodjela ispitanika po dobi pri dijagnozi i spolu*

Tablica 2 prikazuje simptome i znakove prilikom prijema u bolnicu po svakom pojedinačnom ispitaniku. Niti jedan ispitanik u obiteljskoj anamnezi nema dijagnozu WT i niti jedan ispitanik nema kongenitalni sindrom. Jedan (14%) ispitanik imao je pridruženi poremećaj pretjeranog rasta u vidu hemihipertrofije. Najčešći (86%, n = 6) znak prilikom prijema je palpabilna abdominalna masa, koju su kod troje (50%) ispitanika primijetili roditelji, a kod troje (50%) ispitanika otkrili liječnici prilikom fizikalnog pregleda. Bol u trbuhu zabilježena je kod dva (28.5%) ispitanika, povišena tjelesna temperatura kod tri (42.8%) ispitanika te proljev i/ili povraćanje kod tri (42.8%) ispitanika. Dva (28.5%) su ispitanika imala mikrohematuriju.

Tablica 2 Simptomi i znakovi kod postavljanja dijagnoze

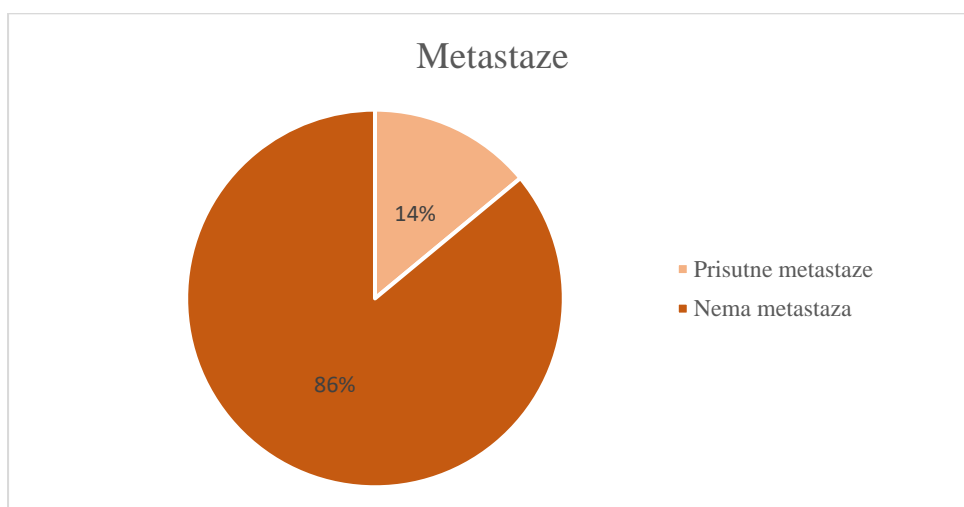
Simptomi i znakovi prilikom prijema	Ispitanici						
	1	2	3	4	5	6	7
Palpabilna abdominalna masa (+R: otkrio roditelj +L: otkrio liječnik)	+R	+L	+R	+L	+R	/	+L
Bol u trbuhu	/	/	/	/	/	+	+
Proljevi	/	+	/	+	/	/	+
Povraćanje	/	/	/	+	/	/	+
Povišena temperatura	/	+	/	+	/	/	+
Makrohematurija	/	/	/	/	/	/	/
Mikrohematurija	/	/	+	+	/	/	/
Znakovi invazije krvnih žila	/	/	/	/	/	/	/
Akutni abdomen	/	/	/	/	/	/	/
Dispneja	/	/	/	/	/	/	/
Paraneoplastični sindrom	/	/	/	/	/	/	/
Pridruženi kongenitalni sindromi	/	/	/	/	/	/	/
Hemihipertrofija	/	+	/	/	/	/	/

Kod svih (100%) je ispitanika dijagnoza postavljena ultrazvučno vođenom biopsijom tankom iglom. Na slici 3 prikazana je lokalizacija primarnog tumora: kod četvero (58%) ispitanika tumor je bio lokaliziran na desnom, a kod troje (42%) na lijevom bubregu. Jedan (14%) je ispitanik imao bilateralnu nefroblastomatozu.



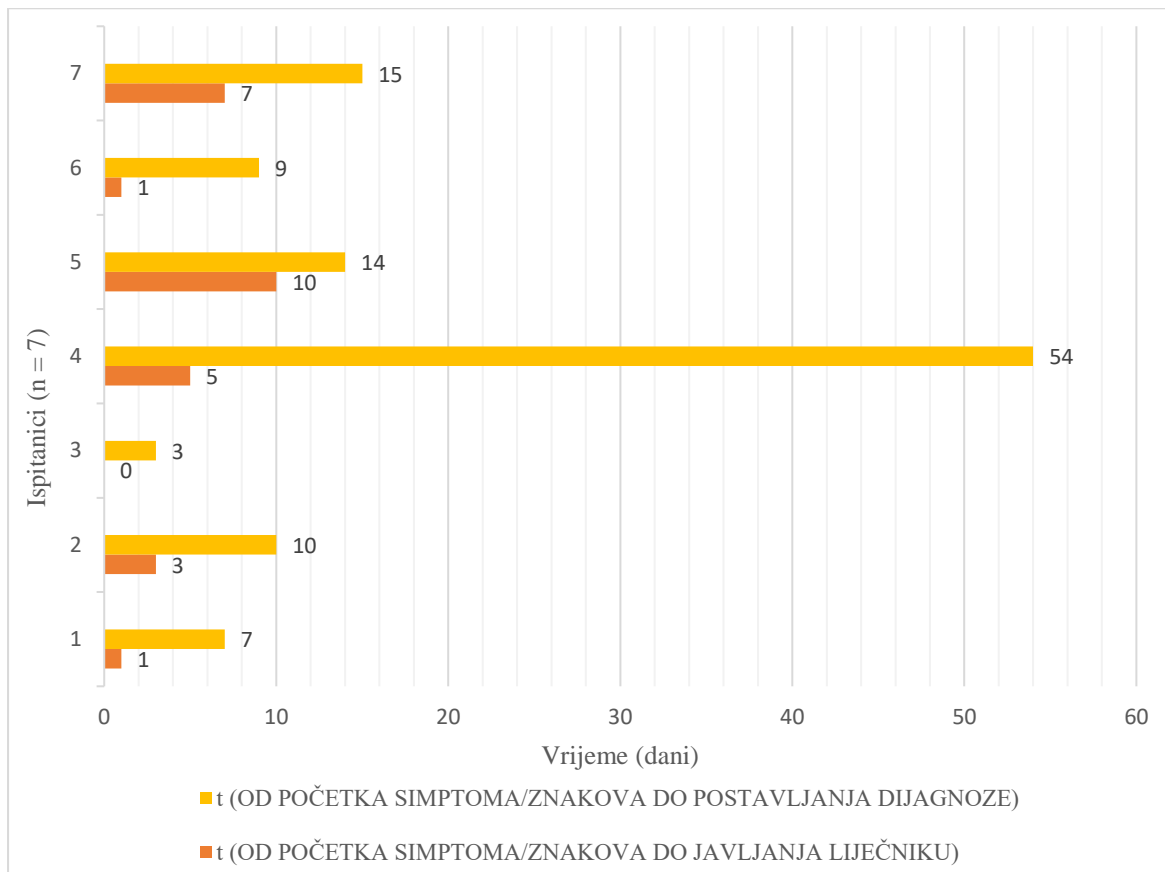
Slika 3 Lokalizacija primarnog tumora

Na slici 4 prikazan je udio ispitanika s metastazama: kod samo jednog (14%) ispitanika dijagnosticirane su metastaze na plućima.



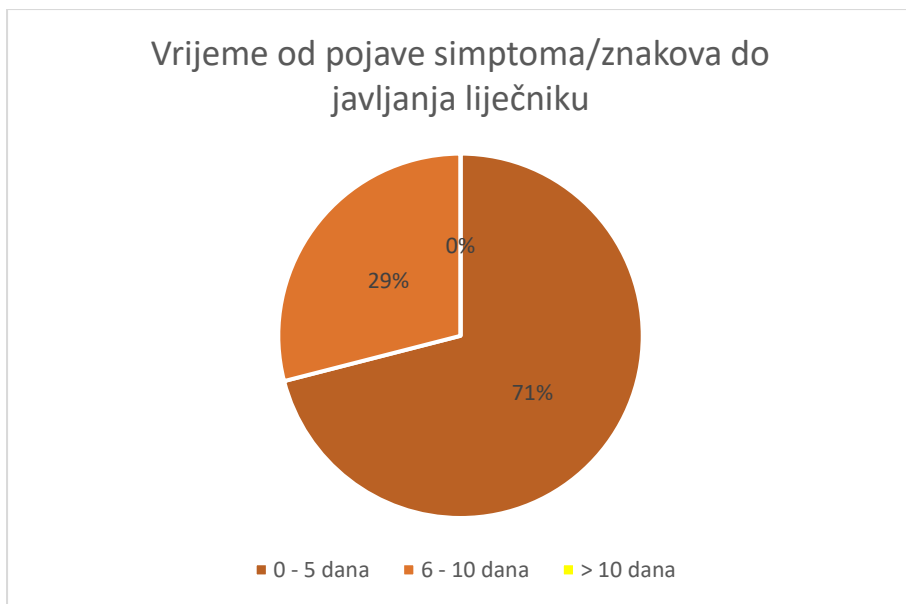
Slika 4 Prisustvo metastaza

Na slici 5 prikazano je vrijeme proteklo od početka pojave simptoma/znakova do javljanja liječniku i od početka pojave simptoma/znakova do postavljanja dijagnoze po svakom pojedinačnom ispitaniku.



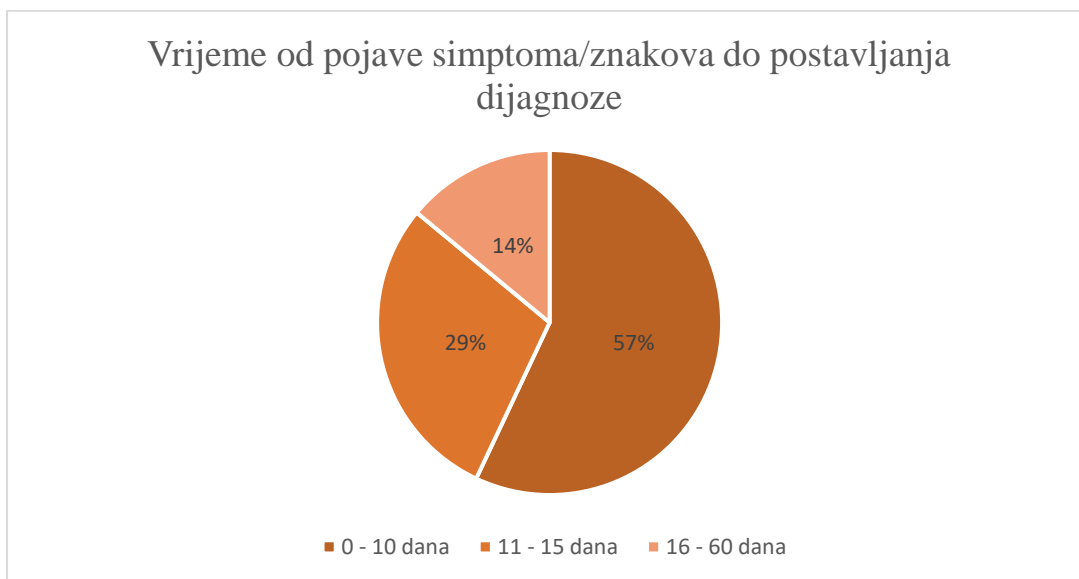
Slika 5 Vrijeme proteklo od početka simptoma/znakova do javljanja liječniku i postavljanja dijagnoze

Petero (71%) ispitanika dovedeno je liječniku unutar 5 dana od pojave simptoma/znakova, dok su se dvoje (29%) javili unutar 10 dana (slika 6).



Slika 6 Vrijeme proteklo od pojave simptoma/znakova do javljanja liječniku

Na slici 7 prikazana je raspodjela ispitanika po vremenu proteklom od pojave simptoma/znakova do postavljanja dijagnoze. Kod četvero (57%) ispitanika dijagnoza je postavljena unutar 10 dana, kod dvoje (29%) unutar 15 dana, a kod jednog (14%) unutar 60 dana od pojave simptoma/znakova.



Slika 7 Vrijeme proteklo od pojave simptoma/znakova do postavljanja dijagnoze

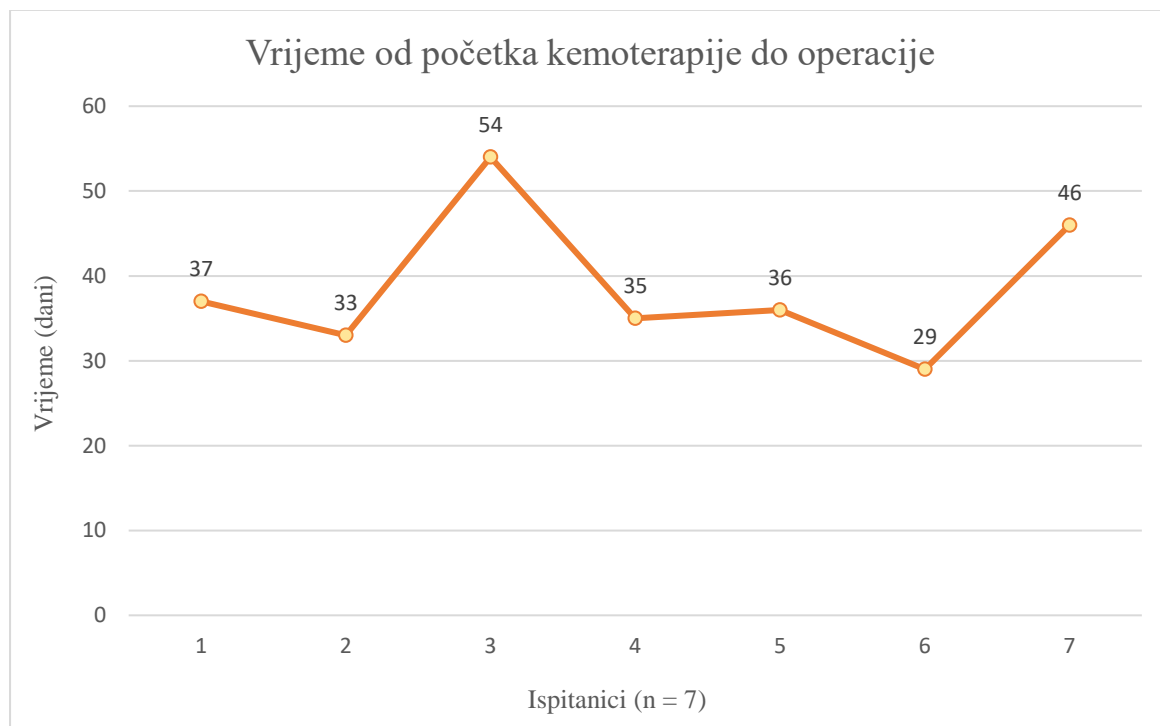
Medijan vremena od početka pojave simptoma/znakova do javljanja liječniku iznosi 4 dana (raspon od 0 do 10 dana), dok medijan vremena od početka pojave simptoma/znakova do postavljanja dijagnoze iznosi 10 dana (raspon od 3 do 54 dana).

Tablica 3 prikazuje vrstu provedenog liječenja. Svi (100%) su ispitanici liječeni prema SIOP protokolima od čega dvoje (28,5%) prema SIOP 2001 protokolu, troje (43%) prema UMBRELA SIOP 2014 protokolu i dvoje (28,5%) prema UMBRELA SIOP 2016 protokolu. Svi (100%) su ispitanici primili preoperativnu kemoterapiju: šestero (86%) je primilo vinkristin / aktinomicin (VA), a jedan (14%) je primio vinkristin / aktinomicin / doksorubicin (VAD). Kod svih (100%) ispitanika je učinjena radikalna nefrektomija, praćena regionalnom limfadenektomijom kod njih petero (71%). Postoperativnu kemoterapiju su primili svi (100%) ispitanici, od čega petero (71%) VA, a dvoje (29%) VAD. Radioterapija nije provedena kod nijednog ispitanika. Najčešća nuspojava kemoterapije bila je vinkristinska polineuropatija, koja je zabilježena kod svih (100%) ispitanika.

*Tablica 3 Provedeno liječenje*

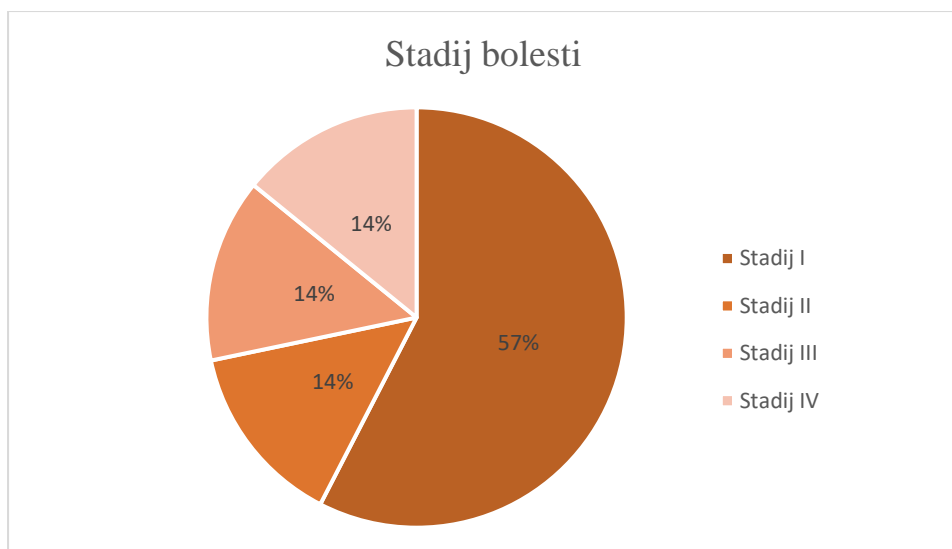
LIJEČENJE	ISPITANICI (n = 7)
• <b>Preoperativna kemoterapija</b>	<b>7 (100%)</b>
VA (vinkristin/aktinomicin)	6 (86%)
VAD (vinkristin/aktinomicin/doksorubicin)	1 (14%)
• <b>Radikalna nefrektomija</b>	<b>7 (100%)</b>
Plus limfadenektomija	5 (71%)
• <b>Postoperativna kemoterapija</b>	<b>7 (100%)</b>
VA (vinkristin/aktinomicin)	5 (71%)
VAD (vinkristin/aktinomicin/doksorubicin)	2 (29%)
• <b>Radioterapija</b>	<b>0 (0%)</b>

Prosječno vrijeme proteklo od početka preoperativne kemoterapije do operacije je 38.5 dana. Medijan vremena proteklog od početka kemoterapije do operacije iznosi 36 dana (raspon od 29 do 54 dana). Vrijeme proteklo od početka kemoterapije do operacije po pojedinom ispitaniku prikazano je na slici 8.



*Slika 8 Vrijeme proteklo od početka kemoterapije do operacije*

Nakon preoperativne kemoterapije i operativnog zahvata postavljena je definitivna patohistološka dijagnoza i stadij bolesti prema SIOP protokolu. Svi (100%) ispitanici imali su povoljan histološki nalaz. Miješani tip WT intermedijarnog rizika imalo je šestoro ispitanika (86%), a regresivni tip WT intermedijarnog rizika imao je jedan (14%) ispitanik. Kod četvero (57%) ispitanika zabilježen je stadij I, kod jednog (14%) stadij II, kod jednog (14%) stadij III i kod jednog (14%) s plućnim metastazama stadij IV bolesti (slika 9).



*Slika 9 Stadij bolesti*

Svi (100%) su ispitanici u remisiji s medijanom praćenja 6.75 godina (raspon od 0.33 do 9.5).

## 5. RASPRAVA

Na Zavodu za hematologiju, onkologiju i kliničku genetiku Klinike za pedijatriju KBC-a Rijeka, u desetogodišnjem periodu od 1. siječnja 2013. do 31. prosinca 2022. godine, liječeno je sedmero djece s novopostavljenom dijagnozom WT. WT je nešto češći kod djevojčica ( $n = 4$ ), negoli kod dječaka ( $n = 3$ ). U usporedbi s ostalim dostupnim istraživanjima, odstupanja nisu velika. Retrospektivno istraživanje iz Litve provedeno na 48 ispitanika, također je zabilježilo nešto veću učestalost WT kod djevojčica (60.4%), negoli kod dječaka (39.6%) (41), a iste rezultate daju i istraživanja iz Argentine, Ujedinjenog kraljevstva (UK) i Pakistana (42, 43, 44).

Prosječna dob prilikom dijagnosticiranja je 3.5 godina, što je u skladu s podacima (3, 7).

Medijan dobi pri postavljanju dijagnoze iznosio je 3.1 godinu, što je gotovo jednako u

usporedbi s istraživanjem iz Litve gdje je medijan dobi pri postavljanju dijagnoze iznosio 3



godine (41), i s istraživanjem iz UK gdje je medijan iznosio 2.9 godina (43), a za gotovo godinu dana niže u usporedbi s retrospektivnim istraživanjima iz Turske i Njemačke gdje je medijan iznosio 4 godine (45, 46). Samo je jedan ispitanik (14%) prilikom postavljanja dijagnoze bio stariji od 5 godina, što je u skladu s podacima da je oko 75% svih dijagnosticiranih WT zabilježeno kod djece do 5 godina života (3). Niti jedan od dječaka (n = 3) s dijagnosticiranim WT nije bio mlađi od dvije godine, dok je kod djevojčica (n = 4) WT jednako često dijagnosticiran u dobi od 0 – 2 godine i u dobi iznad 4 godine.

Kod niti jednog ispitanika nije zabilježen familijarni slučaj WT niti kongenitalni sindrom udružen s povećanim rizikom za razvoj WT što nije u skladu s dostupnom literaturom.

Naime, WT je u oko 10% slučajeva udružen s kongenitalnim sindromima (8). Izostanak kongenitalnih sindroma u našem istraživanju može se objasniti malim uzorkom ispitanika.

Kod jednog ispitanika (14%) je zabilježena kongenitalna anomalija - hemihipertrofija.

Hemihipertrofija je zabilježena i u istraživanjima u Pakistanu, Španjolskoj i UK (44, 48, 43): od 84 ispitanika u Pakistanu i 40 ispitanika u Španjolskoj, kod jednog je zabilježena hemihipertrofija. Od 97 ispitanika u britanskom istraživanju, troje je imalo hemihipertrofiju, što ju čini najčešćom kongenitalnom anomalijom kod djece s WT.

Analizom kliničke slike prilikom prijema u bolnicu pokazalo se da je većina ispitanika imala simptome i znakove uzrokovane primarnom lokalizacijom tumora. U skladu s literaturom (5), najčešći znak prilikom prijema bila je bezbolna, palpabilna abdominalna masa (86%, n = 6), što je i u skladu s ostalim istraživanjima (48, 43, 46). Iz pregledane medicinske dokumentacije vidljivo je da su roditelji kod troje djece primijetili „oteklinu“ ili povećanje trbuha prilikom presvlačenja ili kupanja djeteta. Kod troje djece koja su dovedena liječniku zbog drugih simptoma ili znakova, palpabilna je masa otkrivena prilikom fizikalnog pregleda. Od ostalih simptoma i znakova zabilježeni su bol u trbuhu (28.5 %, n = 2), povišena tjelesna temperatura (42.8%, n = 3), te proljev i/ili povraćanje (42.8%, n = 3), što je također u skladu

s ostalim istraživanjima (41, 48). Kod dva (28.5%) je ispitanika zabilježena mikrohematurija, što je u skladu s literaturom koja navodi da je hematurija prisutna u oko 30% slučajeva (7). Simptomi i znakovi komplikacija tumorskog procesa nisu zabilježeni prilikom prijema. Najveći broj ispitanika (71%, n = 5) doveden je u Kliniku za pedijatriju KBC-a Rijeka unutar 5 dana od pojave simptoma/znakova. Dvoje ispitanika iz Istarske županije (mjesto stanovanja: Pula, Poreč) najprije su pregledani od pedijatra na Hitnom prijemu Opće bolnice u Puli te su u roku od jednog dana upućeni u Kliniku za pedijatriju KBC-a Rijeka, što upućuje na adekvatnu povezanost dviju ustanova. Jedan ispitanik s mjestom stanovanja na otoku Cresu, isti je dan od primjećivanja simptoma i znakova zaprimljen u Kliniku za pedijatriju KBC-a Rijeka. Dvoje je ispitanika zaprimljeno u Kliniku za pedijatriju preko hitne uputnice izdane od strane nadležnog primarnog pedijatrija (mjesto stanovanja: Opatija, Rijeka), što ukazuje na pravodobno prepoznavanje zabrinjavajućih simptoma i znakova od strane primarne pedijatrijske zaštite.

Kod svih je ispitanika dijagnoza WT postavljena ultrazvučno vođenom biopsijom tankom iglom. WT je češće bio lokaliziran na desnom (58%, n = 4) negoli na lijevom bubregu (42%, n = 3), dok bilateralan WT nije dijagnosticiran kod niti jednog ispitanika. Istraživanja u UK, Njemačkoj i Argentini također su zabilježila desni bubreg kao češću lokalizaciju WT, uz napomenu da je u navedenim istraživanjima zabilježen i bilateralni WT (43, 46, 42).

Kod samo jednog ispitanika (14%) dijagnosticirano je širenje WT na udaljene organe – plućne metastaze. Dobiveni rezultati u skladu su s literaturnim podacima koji navode da su metastaze prisutne u 12% slučajeva i u oko 80% slučajeva lokalizirane na plućima (2). U istraživanju provedenom u Španjolskoj (48), kod 15% ispitanika pronađene su udaljene metastaze (većinom na plućima, kod jednog ispitanika na pleuri i peritoneumu), a u istraživanju iz UK (43), metastaze su zabilježene kod 19% ispitanika (dominantno na plućima).

Medijan vremena od početka pojave simptoma/znakova do postavljanja dijagnoze iznosi 10 dana. Najdulje zabilježeno vrijeme iznosi 54 dana zbog otežanog postavljanja točne patohistološke dijagnoze (nakon prve biopsije dvojba između mezoblastičnog nefroma ili nefroblastoma, druga biopsija nije mogla potvrditi konačnu dijagnozu). Ovo je ipak izolirani slučaj na temelju kojega se ne može donijeti zaključak o duljem vremenu potrebnom za postavljanje definitivne dijagnoze. Naprotiv, kod šestero ispitanika WT je dijagnosticiran najkasnije unutar 15 dana od pojave simptoma. Za razliku od našeg istraživanja, istraživanje iz Brazila zabilježilo je medijan vremena od početka pojave simptoma do postavljanja dijagnoze od 21 dan (49).

U skladu sa SIOP protokolom, patohistološka dijagnoza i stadij bolesti u svih naših ispitanika određeni su nakon preoperativne kemoterapije i operativnog zahvata. U tumorskom tkivu niti jednog ispitanika nisu pronađene anaplastične promjene i kod svih je postavljena dijagnoza WT povoljne histologije. Iako se u literaturi navodi da se u oko 8% slučajeva radi o anaplastičnom WT, rezultati dobiveni ovim istraživanjem mogu se objasniti činjenicom da su anaplastične promjene rijetke kod djece mlađe od dvije godine, a rizik raste nakon četvrte godine (5). U ovom je istraživanju četvero djece (57%) bilo mlađe od četiri godine i rizik od anaplastičnih promjena je bio vrlo mali. Osamdeset i šest posto ( $n = 6$ ) ispitanika imalo je miješani tip WT intermedijarnog rizika, a 14% ( $n = 1$ ) ispitanika regresivni tip WT intermedijarnog rizika, što je u skladu s istraživanjem iz Španjolske, Njemačke i Pakistana gdje je najveći broj dijagnosticiranih WT pripadao skupini intermedijarnog rizika (najčešće miješani tip) (48, 46, 44).

Najčešće zabilježeni stadij bolesti je stadij I (57%,  $n = 4$ ), dok su stadij II, III i IV bili podjednako učestali (po jedan ispitanik za svaki stadij). U prilog navedenom može ići relativno brzo javljanje liječniku nakon uočavanja simptoma i znakova i relativno brz dijagnostički postupak. Stadij I najčešći je stadij zabilježen i u istraživanjima iz Koreje i

Litve (50, 41). Dobiveni rezultati razlikuju se od rezultata drugih istraživanja gdje su najzastupljeniji stadiji II i III (51, 49, 43). Niži stadij bolesti udružen je s povoljnijim ishodom.

Svi pacijenti iz ovog istraživanja su u remisiji, a medijan praćenja iznosi 6.75 godina. U dostupnoj se literaturi navodi kako otprilike 20% djece ima relaps u prve dvije godine od završetka terapije (5). Također, pokazano je da se 15% tumora povoljne i 50% tumora nepovoljne histologije pojavljuje relaps (2). Kako je kod svih naših ispitanika zabilježen WT povoljne histologije, kod adekvatne terapije relaps se mogao očekivati kod jednog ispitanika.

## 6. ZAKLJUČAK

U provedenom istraživanju analizirani su klinička prezentacija, dijagnostička obrada, terapijski pristup i rezultati liječenja djece s dijagnozom WT u desetogodišnjem razdoblju u Klinici za pedijatriju KBC-a Rijeka. WT je najčešći kod djece mlađe od 5 godina, pri čemu je kod dječaka dijagnoza češće postavljena u dobi između 2 i 4 godine, a kod djevojčica prije 2 ili nakon 4 godine. Najčešći znak WT bila je palpabilna abdominalna masa praćena ostalim simptomima poput boli u trbuhu, povišene tjelesne temperature, proljeva i/ili povraćanja. Nijedan ispitanik nije imao pozitivnu obiteljsku anamnezu ili kongenitalni sindrom. Vrijeme od pojave simptoma/znakova do javljanja liječniku bilo je relativno kratko, kod većine ispitanika unutar 5 dana, a ispitanici iz drugih županija ili s otoka brzo se upućuju na daljnju obradu u KBC Rijeka. Svi ispitanici imali su WT intermedijarnog rizika, a najčešće je zabilježen stadij I. Svi pacijenti su uspješno izliječeni prema SIOP protokolima, što je uključivalo preoperativnu kemoterapiju, operativni zahvat (radikalnu nefrektomiju) i postoperativnu kemoterapiju. Iako je uzorak ispitanika mali, dobiveni rezultati ukazuju na uspješno liječenje djece s WT u KBC Rijeka. Potrebna je suradnja s većim pedijatrijskim onkološkim centrima i uključivanje u međunarodne protokole.

## 7. SAŽETAK

Uvod: Nefroblastom ili Wilmsov tumor najčešći je tumor bubrega u djece. Najčešće se prezentira palpabilnom abdominalnom masom. Histološka dijagnostika i stadij bolesti najvažniji su prognostički faktori, a najčešće liječenje je kombinacija kemoterapije i operacije s petogodišnjim preživljenjem od oko 90%.

Cilj: Cilj institucijskog istraživanja je analizirati kliničku prezentaciju, dijagnostičku obradu, terapijski pristup i rezultate liječenja u djece s dijagnozom WT.

Metode: Retrospektivno istraživanje uključilo je sedmero djece kojima je dijagnosticiran WT na Klinici za pedijatriju Kliničkog bolničkog centra Rijeka u periodu od 1. siječnja 2013. do 31. prosinca 2022. godine.

Rezultati: Prosječna dob ispitanika je 3.5 (1.1–8.3) godine. Najčešći inicijalni znak je palpabilna abdominalna masa. Kod jednog (14%) ispitanika zabilježena je hemihipertrofija. Medijan vremena proteklog od pojave simptoma/znakova do javljanja liječniku je 4 (0 – 10) dana, do postavljanja dijagnoze 10 (3 – 54) dana. Kod svih je ispitanika dijagnoza postavljena ultrazvučno vođenom biopsijom tankom iglom. Liječenje je provedeno prema SIOP protokolima. Svi su ispitanici primili preoperativnu kemoterapiju, radikalnu nefrektomiju i postoperativnu kemoterapiju. Svi su imali tumor intermedijarnog rizika. Četvero (57%) ispitanika imalo je stadij I, jedan (14%) stadij II, jedan (14%) stadij III i jedan (14%) stadij IV s plućnim metastazama. Svi su ispitanici u remisiji s medijanom praćenja 6.75 godina.

Zaključak: Djeca s WT uspješno se liječe u Klinici za pedijatriju KBC-a Rijeka. Zbog malog broja pacijenata i novih medicinskih saznanja, suradnja s većim pedijatrijskim onkološkim centrima i uključivanje u međunarodne protokole liječenja je od presudne važnosti.

Glavne riječi: Wilmsov tumor, klinička prezentacija, dijagnostika, liječenje, remisija

## 8. SUMMARY

**Background:** Nephroblastoma or Wilms tumor is the most common renal tumor in children that usually manifests as an asymptomatic palpable abdominal mass. Histological diagnosis and staging are the two most significant prognostic indicators. Treatment is usually a combination of surgery and chemotherapy with 5-year survival rate of nearly 90%.

**Aim:** The aim of this institutional study was to analyze clinical presentation, diagnostic evaluation, treatment, and outcome in children with WT.

**Methods:** The retrospective study included 7 children diagnosed with WT at the Department of Pediatrics, Clinical Hospital Center Rijeka, from January 1, 2013. to December 31, 2022.

**Results:** The mean age of patients was 3.5 (1.1–8.3) years. The most common initial sign was palpable abdominal mass. One (14%) patient had hemihypertrophy. The median time from sign/symptom onset to seeking professional help was 4 (0–10) days, and to diagnosis 10 (3–54) days. The diagnosis was established by ultrasound-guided fine needle biopsy in all patients. The treatment was conducted according to SIOP protocols. All patients received preoperative chemotherapy, radical nephrectomy, and postoperative chemotherapy; all patients had intermediate risk group tumor. Four (57%) patients had stage I, one (14%) stage II, one (14%) stage III, and one (14%) stage IV with lung metastases. All patients are in complete remission with a median follow-up of 6.75 years.

**Conclusion:** Children with WT are successfully treated in our institution. Due to its rare occurrence in a small oncology center and new medical knowledge, collaboration with more experienced centers and participation in large clinical trials are of utmost importance in the future care for children with WT.

**Key words:** Wilms tumor, clinical presentation, diagnostic approach, treatment, remission

## 9. LITERATURA

1. Nakata K, Colombet M, Stiller CA, Pritchard-Jones K, Steliarova-Foucher E; IICC-3 Contributors. Incidence of childhood renal tumours: An international population-based study. *Int J Cancer*. 2020 Dec 15; 147(12): 3313-3327. doi: 10.1002/ijc.33147. Epub 2020 Jul 22. PMID: 32902866; PMCID: PMC7689773.
2. Davidoff AM. Wilms' tumor. *Curr Opin Pediatr*. 2009 Jun; 21(3): 357-64. doi: 10.1097/MOP.0b013e32832b323a. Erratum in: *Curr Opin Pediatr*. 2010 Jun; 22(3): 386. PMID: 19417665; PMCID: PMC2908383.
3. Doganis D, Panagopoulou P, Tragiannidis A, Vichos T, Moschovi M, Polychronopoulou S, Rigatou E, Papakonstantinou E, Stiakaki E, Dana H, Bouka P, Antunes L, Bastos J, Coza D, Demetriou A, Agius D, Eser S, Ryzhov A, Sekerija M, Trojanowski M, Zagar T, Zborovskaya A, Perisic SZ, Strantzia K, Dessypris N, Psaltopoulou T, Petridou ET. Survival and mortality rates of Wilms tumour in Southern and Eastern European countries: Socioeconomic differentials compared with the United States of America. *Eur J Cancer*. 2018 Sep; 101 :38-46. doi: 10.1016/j.ejca.2018.06.012. Epub 2018 Jul 17. PMID: 30014973.
4. Cunningham ME, Klug TD, Nuchtern JG, Chintagumpala MM, Venkatramani R, Lubega J, Naik-Mathuria BJ. Global Disparities in Wilms Tumor. *J Surg Res*. 2020 Mar; 247: 34-51. doi: 10.1016/j.jss.2019.10.044. Epub 2019 Dec 3. PMID: 31810638.
5. Spreafico F, Fernandez CV, Brok J, Nakata K, Vujanic G, Geller JI, Gessler M, Maschietto M, Behjati S, Polanco A, Paintsil V, Luna-Fineman S, Pritchard-Jones K. Wilms tumour. *Nat Rev Dis Primers*. 2021 Oct 14; 7(1): 75. doi: 10.1038/s41572-021-00308-8. PMID: 34650095.
6. Libes J, Hol J, Neto JCA, Vallance KL, Tinteren HV, Benedetti DJ, Villar GLR, Duncan C, Ehrlich PF. Pediatric renal tumor epidemiology: Global perspectives,



- progress, and challenges. *Pediatr Blood Cancer*. 2023 Jan; 70(1): e30006. doi: 10.1002/pbc.30006. Epub 2022 Nov 3. PMID: 36326750.
7. Varan A. Wilms' tumor in children: an overview. *Nephron Clin Pract*. 2008;108(2):83-90. doi: 10.1159/000113012. PMID: 18187945.
  8. Vujanic GM, Charles AK. Renal tumours of childhood: an update. *Pathology*. 2008; 40(2): 217-27. doi:10.1080/00313020701813776
  9. Giljević J, Rajačić N, Bonevski A, Pavlović M, Jakovljević G, Roić G, Čizmić A, Krušlin B. Postupnici u liječenju solidnih malignih tumora dječje dobi. *Paediatrica Croatica*. 2021; 65(1): 33 – 39
  10. Chial H. Tumor suppressor (TS) genes and the two – hit hypothesis. *Nature Education*. 2008; 1(1): 177. Dostupno na: <https://www.nature.com/scitable/topicpage/tumor-suppressor-ts-genes-and-the-two-887/>. Pristupljeno: 10.5.2023.
  11. Grundy P, Coppes M. An overview of the clinical and molecular genetics of Wilms' tumor. *Med Pediatr Oncol*. 1996 Nov; 27(5): 394-7. doi: 10.1002/(SICI)1096-911X(199611)27:5<394::AID-MPO1>3.0.CO;2-H. PMID: 8827064.
  12. Sharpe CR, Franco EL. Etiology of Wilms' tumor. *Epidemiol Rev*. 1995;17(2):415-32. doi: 10.1093/oxfordjournals.epirev.a036201. PMID: 8654519.
  13. Md Zin R, Murch A, Charles A. Pathology, genetics and cytogenetics of Wilms' tumour. *Pathology*. 2011 Jun; 43(4): 302-12. doi: 10.1097/PAT.0b013e3283463575. PMID: 21516053.
  14. Coppes MJ, Haber DA, Grundy PE. Genetic events in the development of Wilms' tumor. *N Engl J Med*. 1994;331(9):586-590. doi:10.1056/NEJM199409013310906
  15. Grundy P, Coppes M. An overview of the clinical and molecular genetics of Wilms' tumor. *Med Pediatr Oncol*. 1996 Nov; 27(5): 394-7. doi: 10.1002/(SICI)1096-911X(199611)27:5<394::AID-MPO1>3.0.CO;2-H. PMID: 8827064.

16. Maiti S, Alam R, Amos CI, Huff V. Frequent association of beta-catenin and WT1 mutations in Wilms tumors. *Cancer Res.* 2000 Nov 15; 60(22): 6288-92. PMID: 11103785.
17. Hol JA, Jongmans MCJ, Sudour-Bonnange H, Ramírez-Villar GL, Chowdhury T, Rechnitzer C, Pal N, Schleiermacher G, Karow A, Kuiper RP, de Camargo B, Avcin S, Redzic D, Wachtel A, Segers H, Vujanic GM, van Tinteren H, Bergeron C, Pritchard-Jones K, Graf N, van den Heuvel-Eibrink MM; International Society of Pediatric Oncology Renal Tumor Study Group (SIOP-RTSG). Clinical characteristics and outcomes of children with WAGR syndrome and Wilms tumor and/or nephroblastomatosis: The 30-year SIOP-RTSG experience. *Cancer.* 2021 Feb 15; 127(4): 628-638. doi: 10.1002/cncr.33304. Epub 2020 Nov 4. PMID: 33146894; PMCID: PMC7894534.
18. MacFarland SP, Duffy KA, Bhatti TR, Bagatell R, Balamuth NJ, Brodeur GM, Ganguly A, Mattei PA, Surrey LF, Balis FM, Kalish JM. Diagnosis of Beckwith-Wiedemann syndrome in children presenting with Wilms tumor. *Pediatr Blood Cancer.* 2018 Oct; 65(10): e27296. doi: 10.1002/pbc.27296. Epub 2018 Jun 22. PMID: 29932284; PMCID: PMC6107414.
19. Morris MR, Astuti D, Maher ER. Perlman syndrome: overgrowth, Wilms tumor predisposition and DIS3L2. *Am J Med Genet C Semin Med Genet.* 2013 May; 163C(2): 106-13. doi: 10.1002/ajmg.c.31358. PMID: 23613427.
20. Damjanov I, Seiwerth S, Jukić S, Nola M. Patologija peto, prerađeno i dopunjeno izdanje. Medicinska naklada; 2018.
21. Ooms AHAG, Vujančić GM, D'Hooghe E, Collini P, L'Herminé-Coulomb A, Vokuhl C, Graf N, Heuvel-Eibrink MMVD, de Krijger RR. Renal Tumors of Childhood-A Histopathologic Pattern-Based Diagnostic Approach. *Cancers (Basel).* 2020 Mar 19;

- 12(3): 729. doi: 10.3390/cancers12030729. PMID: 32204536; PMCID: PMC7140051.
22. Vujanić GM, Sandstedt B. The pathology of Wilms' tumour (nephroblastoma): the International Society of Paediatric Oncology approach. *J Clin Pathol*. 2010 Feb; 63(2): 102-9. doi: 10.1136/jcp.2009.064600. Epub 2009 Aug 16. PMID: 19687012.
23. Vujanić GM, Gessler M, Ooms AHAG, Collini P, Coulomb-l'Hermine A, D'Hooghe E, de Krijger RR, Perotti D, Pritchard-Jones K, Vokuhl C, van den Heuvel-Eibrink MM, Graf N; International Society of Paediatric Oncology–Renal Tumour Study Group (SIOP–RTSG). The UMBRELLA SIOP-RTSG 2016 Wilms tumour pathology and molecular biology protocol. *Nat Rev Urol*. 2018 Nov; 15(11): 693-701. doi: 10.1038/s41585-018-0100-3. Erratum in: *Nat Rev Urol*. 2019 Sep; 16(9): 563. PMID: 30310143; PMCID: PMC7136175.
24. Szychot E, Apps J, Pritchard-Jones K. Wilms' tumor: biology, diagnosis and treatment. *Transl Pediatr*. 2014 Jan; 3(1): 12-24. doi: 10.3978/j.issn.2224-4336.2014.01.09. PMID: 26835318; PMCID: PMC4728859.
25. Dome JS, Perlman EJ, Graf N. Risk stratification for wilms tumor: current approach and future directions. *Am Soc Clin Oncol Educ Book*. 2014: 215-23. doi: 10.14694/EdBook\_AM.2014.34.215. PMID: 24857079.
26. Fukuda A, Isoda T, Sakamoto N, Nakajima K, Ohta T. Lessons from a patient with cardiac arrest due to massive pulmonary embolism as the initial presentation of Wilms tumor: a case report and literature review. *BMC Pediatr*. 2019 Jan 31; 19(1): 39. doi: 10.1186/s12887-019-1413-y. PMID: 30704433; PMCID: PMC6354414.
27. Ahmed S, Nadarajan C, Ng CY, Teh YG, Abdul Muien MZ, Liew CSL. Wilms tumor presenting as small bowel obstruction in a neonate: A diagnostic challenge. *Radiol Case Rep*. 2021 Aug 1; 16(10): 2908-12. doi: 10.1016/j.radcr.2021.06.058. PMID: 34401023; PMCID: PMC8349913.

28. Coppes MJ. Serum biological markers and paraneoplastic syndromes in Wilms tumor. *Med Pediatr Oncol.* 1993;21(3):213-21. doi: 10.1002/mpo.2950210311. PMID: 8383282.
29. Baxter PA, Nuchtern JG, Guillerman RP, Mahoney DH, Teruya J, Chintagumpala M, Yee DL. Acquired von Willebrand syndrome and Wilms tumor: not always benign. *Pediatr Blood Cancer.* 2009 Mar; 52(3): 392-4. doi: 10.1002/pbc.21801. PMID: 19006222.
30. Servaes SE, Hoffer FA, Smith EA, Khanna G. Imaging of Wilms tumor: an update. *Pediatr Radiol.* 2019 Oct; 49(11): 1441-52. doi: 10.1007/s00247-019-04423-3. Epub 2019 Oct 16. PMID: 31620845.
31. Dumba M, Jawad N, McHugh K. Neuroblastoma and nephroblastoma: a radiological review. *Cancer Imaging.* 2015 Apr 8; 15(1): 5. doi: 10.1186/s40644-015-0040-6. PMID: 25889326; PMCID: PMC4446071.
32. Bălănescu RN, Băetu AE, Moga AA, Bălănescu L. Role of Ultrasonography in the Diagnosis of Wilms' Tumour. *Children (Basel).* 2022 Aug 19; 9(8): 1252. doi: 10.3390/children9081252. PMID: 36010142; PMCID: PMC9406979.
33. Bhutani N, Kajal P, Sharma U. Many faces of Wilms Tumor: Recent advances and future directions. *Ann Med Surg (Lond).* 2021 Mar 7; 64: 102202. doi: 10.1016/j.amsu.2021.102202. PMID: 33747498; PMCID: PMC7970064.
34. Giovanni V, Tanzillo P, Mei S. Ruolo attuale dell'imaging nella gestione dei bambini affetti da tumore di Wilms secondo il nuovo protocollo Umbrella. *journal of advanced health care.* 2020; 2(1): 51 – 63
35. Dome JS, Cotton CA, Perlman EJ, Breslow NE, Kalapurakal JA, Ritchey ML, Grundy PE, Malogolowkin M, Beckwith JB, Shamberger RC, Haase GM, Coppes MJ, Coccia P, Kletzel M, Weetman RM, Donaldson M, Macklis RM, Green DM. Treatment of anaplastic histology Wilms' tumor: results from the fifth National

- Wilms' Tumor Study. *J Clin Oncol*. 2006 May 20;24(15):2352-8. doi: 10.1200/JCO.2005.04.7852. PMID: 16710034.
36. Pater L, Melchior P, Rube C, Cooper BT, McAleer MF, Kalapurakal JA, Paulino AC. Wilms tumor. *Pediatr Blood Cancer*. 2021 May;68 Suppl 2:e28257. doi: 10.1002/pbc.28257. Epub 2020 Sep 7. PMID: 32893998.
37. Milford K, DeCotiis K, Lorenzo A. Wilms tumor: a review of current surgical controversies. *Transl Androl Urol*. 2020 Oct; 9(5): 2382-92. doi: 10.21037/tau.2020.03.03. PMID: 33209711; PMCID: PMC7658176.
38. Wang J, Li M, Tang D, Gu W, Mao J, Shu Q. Current treatment for Wilms tumor: COG and SIOP standards. *World Journal of Pediatric Surger*. 2019; 2(3): e000038. doi:10.1136/wjps-2019-000038
39. SIOP-RTSG 2016. UMBRELLA PROTOCOL SIOP – RTSG 2016: Integrated research and guidelines for standardized diagnostics and therapy. Dostupno na: <https://fnkc.ru/docs/SIOP-RTSG2016.pdf>. Pristupljeno: 30.5.2023.
40. Gatta G, Botta L, Rossi S, Aareleid T, Bielska-Lasota M, Clavel J, Dimitrova N, Jakab Z, Kaatsch P, Lacour B, Mallone S, Marcos-Gragera R, Minicozzi P, Sánchez-Pérez MJ, Sant M, Santaquilani M, Stiller C, Tavilla A, Trama A, Visser O, Peris-Bonet R; EURO CARE Working Group. Childhood cancer survival in Europe 1999-2007: results of EURO CARE-5--a population-based study. *Lancet Oncol*. 2014 Jan;15(1):35-47. doi: 10.1016/S1470-2045(13)70548-5.
41. Rančelytė M, Nemanienė R, Ragelienė L, Rascon J. Wilms tumour in children: 18 years of experience at Vilnius University Hospital Santaros Klinikos, Lithuania. *Acta Med Litu*. 2019; 26(2): 125-33. doi: 10.6001/actamedica.v26i2.4033. PMID: 31632187; PMCID: PMC6779473.
42. Seminara C, Planells MC, Pogonza RE, Morales M; Colaboradores. Wilms tumor: 15 years of experience at a children's hospital in Córdoba, Argentina. *Arch Argent*

- Pediatr. 2019 Aug 1;117(4):263-70. doi: 10.5546/aap.2019.eng.263. PMID: 31339273.
43. Fawkner-Corbett DW, Howell L, Pizer BL, Dominici C, McDowell HP, Losty PD. Wilms' tumor--lessons and outcomes--a 25-year single center UK experience. *Pediatr Hematol Oncol*. 2014 Aug; 31(5): 400-8. doi: 10.3109/08880018.2014.912709. Epub 2014 Jun 16. PMID: 24933082.
44. Ghafoor T, Bashir F, Ahmed S, Khalil S, Farah T. Predictors of treatment outcome of Wilms Tumour in low-income country; single centre experience from Pakistan. *J Pediatr Urol*. 2020 Jun; 16(3): 375.e1-375.e7. doi: 10.1016/j.jpuro.2020.03.001. Epub 2020 Mar 26. PMID: 32224063.
45. Varan A, Büyükpamukçu N, Çağlar M, Köksal Y, Yalçın B, Akyüz C, Kutluk T, Büyükpamukçu M. Prognostic significance of metastatic site at diagnosis in Wilms' tumor: results from a single center. *J Pediatr Hematol Oncol*. 2005 Apr; 27(4): 188-91. doi: 10.1097/01.mph.0000158531.12996.38. PMID: 15838388.
46. Seseke F, Zöller G, Ringert RH. Wilms' tumor--single-center experience with renal surgery. *Scand J Urol Nephrol*. 2004; 38(5): 373-7. doi: 10.1080/00365590310025514. PMID: 15764247.
47. Zugor V, Schott GE, Lausen B, Kühn R, Labanaris AP. Clinical and surgical experience with Wilms' tumor. Long-term results of a single institution. *Anticancer Res*. 2010 May; 30(5): 1735-9. PMID: 20592371.
48. Illade L, Hernandez-Marques C, Cormenzana M, Lassaletta Á, Andiñón Catalán M, Ruano D, Fioravanti V, Madero López L. Tumor de Wilms: revisión de nuestra experiencia en los últimos 15 años [Wilms' tumour: A review of 15 years recent experience]. *An Pediatr (Engl Ed)*. 2018 Mar; 88(3): 140-9. doi: 10.1016/j.anpedi.2017.03.019. Epub 2017 May 3. PMID: 28479004.

49. Provenzi VO, Rosa RF, Rosa RC, Roehe AV, dos Santos PP, Faulhaber FR, de Oliveira CA, Zen PR. Wilms tumor: experience of a hospital in southern Brazil. *Pediatr Int.* 2014 Aug; 56(4): 534-40. doi: 10.1111/ped.12295. Epub 2014 Apr 28. PMID: 24447407.
50. Koh KN, Han JW, Choi HS, Kang HJ, Lee JW, Yoo KH, Sung KW, Koo HH, Hong KT, Choi JY, Kang SH, Kim H, Im HJ, Hahn SM, Lyu CJ, Baek HJ, Kook H, Park KM, Yang EJ, Lim YT, Kim S, Lee JW, Chung NG, Cho B, Park M, Park HJ, Park BK, Lee JA, Park JE, Kim SK, Kim JY, Kim HS, Ma Y, Park KD, Park SK, Park ES, Shim YJ, Yoo ES, Ryu KH, Yoo JW, Lim YJ, Yoon HS, Lee MJ, Lee JM, Jeon IS, Jung HL, Chueh HW, Won S; Korean Pediatric Hematology and Oncology Group (KPHOG). Epidemiologic and Clinical Outcomes of Pediatric Renal Tumors in Korea: A Retrospective Analysis of The Korean Pediatric Hematology and Oncology Group (KPHOG) Data. *Cancer Res Treat.* 2023 Jan; 55(1): 279-90. doi: 10.4143/crt.2022.073. Epub 2022 Aug 11. PMID: 35952715; PMCID: PMC9873342.
51. Singh P, Singh D, Kumar B, Kumar P, Bhadani PP. Profile and Clinical Outcome of Children with Wilms' Tumor treated at a Tertiary Care Centre, India. *South Asian J Cancer.* 2022 Mar 22; 11(3): 260-8. doi: 10.1055/s-0042-1743414. PMID: 36588612; PMCID: PMC9803542.

## 10. ŽIVOTOPIS

Iva Kapetanović rođena je 2.10.1992. godine u Rijeci. Završila je osnovnu školu Fran Franković u Rijeci te srednjoškolsko obrazovanje nastavila u Salezijanskoj klasičnoj gimnaziji – s pravom javnosti u Rijeci. Srednju školu završava 2011. godine i iste godine upisuje Filozofski fakultet u Rijeci, smjer Kulturologija i Ekonomski fakultet u Rijeci, smjer Ekonomija (trenutno u mirovanju na 3. godini preddiplomskog studija). Diplomski sveučilišni studij Kulturologije završava 2017. godine obranom diplomskog rada na temu „Medikalizacija potrošnje kao simptom biopolitike“ i time stječe akademski naziv magistricice Kulturologije. Medicinski fakultet u Rijeci (integrirani preddiplomski i diplomski studij Medicine) upisuje 2017. godine. Tijekom studija Kulturologije, 2013. godine završava edukaciju „Političke ideje i javne politike“. Preko studentskih poslova sudjelovala je u organizaciji festivala i radila kao promotor različitih brendova. Radila je kao asistentica u prodaji i skladištarka, kao tajnica u autoškoli, u knjigovodstvenom servisu i u teretani. Tijekom studija Medicine obnašala je dužnost demonstratorice na Zavodu za anatomiju, Zavodu za medicinsku biologiju i genetiku, Zavodu za fiziologiju, imunologiju i patofiziologiju te Zavodu za histologiju i embriologiju. 2023. godine, aktivno je sudjelovala na međunarodnom kongresu (31st Meeting of the European Society of Paediatric Clinical Research).



**ODOBRENJE ETIČKOG POVJERENSTVA**

**Predmet:** istraživanje u svrhu izrade diplomskog rada

**Rezultati liječenja djece s nefroblastomom u Klinici za pedijatriju Kliničkog bolničkog centra Rijeka**

**Glavni istraživač:** Iva Kapetanović

**Mjesto istraživanja:** KBC Rijeka, Klinika za pedijatriju

**Pregledani dokumenti:**

- Zamolba
- Opis istraživanja
- Suglasnost predstojnice Klinike
- Suglasnost mentorice

**PROVOĐENJE ISTRAŽIVANJA: ODOBRENO**

**NA SJEDNICI SUDJELOVALI:**

prof.dr.sc. Neda Smiljan Severinski, dr.med.  
izv.prof.prim.dr.sc. Dean Markić, dr.med.  
prof.prim.dr.sc. Danko Bakarčić, dr.med.dent.  
izv.prof.dr.sc. Goran Poropat, dr.med.  
Ivana Arapović Iskra, mag.iur.

Klasa: 003-05/23-1/20  
Ur.broj: 2170-29-02/1-23-2

Rijeka, 6. ožujka 2023.

**Etičko povjerenstvo KBC-a Rijeka:**  
Predsjednica povjerenstva  
prof.dr.sc. Neda Smiljan Severinski, dr.med.

