

# Kirurško liječenje tumora nabubrežne žlijezde

---

Sraka, Glorija

Master's thesis / Diplomski rad

2023

Degree Grantor / Ustanova koja je dodijelila akademski / stručni stupanj: **University of Rijeka, Faculty of Medicine / Sveučilište u Rijeci, Medicinski fakultet**

Permanent link / Trajna poveznica: <https://um.nsk.hr/um:nbn:hr:184:484186>

Rights / Prava: [In copyright](#)/[Zaštićeno autorskim pravom.](#)

Download date / Datum preuzimanja: **2024-06-17**



Repository / Repozitorij:

[Repository of the University of Rijeka, Faculty of Medicine - FMRI Repository](#)



SVEUČILIŠTE U RIJECI

MEDICINSKI FAKULTET

SVEUČILIŠNI INTEGRIRANI PRIJEDIPLOMSKI I DIPLOMSKI

STUDIJ MEDICINA

Glorija Sraka

KIRURŠKO LIJEČENJE TUMORA NADBUBREŽNE ŽLIJEZDE

Diplomski rad

Rijeka, 2023.

SVEUČILIŠTE U RIJECI

MEDICINSKI FAKULTET

SVEUČILIŠNI INTEGRIRANI PRIJEDIPLOMSKI I DIPLOMSKI

STUDIJ MEDICINA

Glorija Sraka

KIRURŠKO LIJEČENJE TUMORA NADBUBREŽNE ŽLIJEZDE

Diplomski rad

Rijeka, 2023.

Mentor rada: izv. prof. dr. sc. Dean Markić, dr. med.

Diplomski rad ocjenjen je dana \_\_\_\_\_ u/na

---

pred povjerenstvom u sastavu:

1. doc. dr. sc. Antun Gršković, dr. med. (predsjednik

2. doc. dr. sc. Juraj Ahel, dr. med.

3. izv. prof. dr. sc. Josip Španjol, dr. med.

Rad sadrži 28 stranica, 2 slike, 0 tablica, 25 literaturnih navoda.

## **ZAHVALA**

*Hvala mom mentoru izv. prof. dr. sc. Deanu Markiću, dr. med. na pristupačnosti, strpljenju i stručnoj pomoći koja mi je uvelike olakšala izradu ovog rada. Hvala Vam jer ste primjer koji treba slijediti.*

*Hvala svim mojim bližnjima, posebno roditeljima, koji su bili bezuvjetna podrška i vjerovali u mene i kad je bilo najteže, hvala na svim odricanjima da danas budem tu gdje jesam i ono što jesam.*

*Na kraju, hvala mom Ivanu za beskrajnu potporu, razumijevanje i strpljenje. Uz tebe je sve lakše i ljepše.*

# SADRŽAJ RADA

<b>1. UVOD:</b> .....	<b>1</b>
1.1. ANATOMIJA NADBUBREŽNE ŽLIJEZDE.....	2
1.2. FUNKCIJA NADBUBREŽNE ŽLIJEZDE .....	3
<b>2. SVRHA RADA .....</b>	<b>4</b>
<b>3. PREGLED LITERATURE:</b> .....	<b>5</b>
3.1. TUMORI NADBUBREŽNE ŽLIJEZDE .....	5
3.1.1. ADRENOKORTIKALNI ADENOM.....	5
3.1.2. ADRENOKORTIKALNI KARCINOM .....	6
3.1.3. FEOKROMOCITOM.....	7
3.1.4. METASTAZE.....	9
3.2. KIRURŠKO LIJEČENJE NADBUBREŽNIH TUMORA.....	9
3.2.1. PREOPERACIJSKA PRIPREMA U BOLESNIKA S FUNKCIONALNIM NADBUBREŽNIM TUMOROM.....	10
3.2.2. OTVORENA ADRENALEKTOMIJA .....	11
3.2.2.1. PREDNJI TRANSABDOMINALNI PRISTUP.....	12
3.2.2.2. BOČNI PRISTUP .....	13
3.2.2.3. TORAKOABDOMINALNI PRISTUP.....	14
3.2.2.4. LUMBODORZALNI PRISTUP .....	15
3.2.3. LAPAROSKOPSKA ADRENALEKTOMIJA .....	16
3.2.3.1. LAPAROSKOPSKI TRANSPERITONEALNI PRISTUP.....	17
3.2.3.2. LAPAROSKOPSKI RETROPERITONEALNI PRISTUP .....	19
3.2.4. ROBOTSKA ADRENALEKTOMIJA .....	20
<b>4. RASPRAVA.....</b>	<b>21</b>
<b>5. ZAKLJUČAK.....</b>	<b>22</b>
<b>6. SAŽETAK.....</b>	<b>23</b>
<b>7. SUMMARY.....</b>	<b>24</b>
<b>8. LITERATURA .....</b>	<b>25</b>
<b>9. ŽIVOTOPIS.....</b>	<b>28</b>

## POPIS SKRAĆENICA I AKRONIMA

CT – kompjuterizirana tomografija

cm – centimetar

MR – magnetska rezonancija

ACTH – adrenokortikotropni hormon

HJ – Hounsfieldove jedinice

AKK – adrenokortikalni karcinom

MEN-1 – Multipla endokrina neoplazija tip 1

MEN-2 – Multipla endokrina neoplazija tip 2

PET – pozitronska emisijska tomografija

<sup>18</sup>F-FDG – <sup>18</sup>Fluor - fluorodeoksiglukoza

CO<sup>2</sup> – Ugljikov (IV) oksid

mm – milimetar

mmHg – milimetar živina stupca

## 1. UVOD:

Tumori nadbubrežne žlijezde pretežno su solidne novotvorine nastale proliferacijom tkiva kore ili srži nadbubrežne žlijezde. U većine pacijenata otkrivaju se kao slučajan nalaz tijekom radioloških pretraga, najčešće pri CT-u abdomena, te se kao takvi nazivaju adrenalni incidentalomi. Dakle to su tvorbe koje su 1 cm ili veće u promjeru te su otkrivene pretragama koje se provode zbog drugih indikacija nevezanih za novotvorinu nadbubrežne žlijezde (1,2).

Zbog sve češće primjene radiološke dijagnostike incidencija tumora povećala se deset puta u posljednja dva desetljeća, a većina ih se dijagnosticira u osoba starijih od 65 godina. Tumori nadbubrežne žlijezde otkrivaju se gotovo jednako u muškaraca (45%) i žena (55%), a prosječna dob postavljanja dijagnoze je 62 godine (3).

U svakog pacijenta s novootkrivenom tvorbom nadbubrežne žlijezde potrebno je provesti detaljnu anamnezu i fizikalni pregled uz posebnu pozornost na simptome različitih bolesti nadbubrežne žlijezde, kao i na bilo koju povijest malignosti. U svih pacijenata potrebno je provesti funkcionalne testove nadbubrežne žlijezde kako bi se dijagnosticirao hormonski aktivni tumor. Većina tumora koji se otkriju su klinički nesekretorni, benigni adrenokortikalni adenomi. Druge često postavljene dijagnoze uključuju adrenokortikalni karcinom, feokromocitom i metastatski karcinom (2).

Liječenje pacijenata s tumorom nadbubrežne žlijezde zahtijeva jasno razumijevanje anatomije i fiziologije nadbubrežne žlijezde, kao i susjednih struktura, te poznavanje različitih patoloških entiteta koji mogu uključivati nadbubrežne žlijezde. Nakon što se postavi odgovarajuća dijagnoza, potrebna je preoperativna priprema pacijenta, planiranje zahvata i odabir najbolje kirurške metode za operaciju tumora – otvorene, laparoskopske ili robotske adrenalektomije (4).



## 1.1. ANATOMIJA NADBUBREŽNE ŽLIJEZDE

Nadbubrežne žlijezde su parni parenhimni organi karakteristične žute boje, smješteni suprarenalno u gornjem dijelu retroperitonealnog prostora. Pripadaju skupini žlijezda sa unutarnjim izlučivanjem, a sastoje se od dva funkcionalno različita dijela, kore i srži. Lijeva i desna nadbubrežna žlijezda razlikuju se u svom obliku i položaju na vrhu bubrega, dok su plohe i rubovi isti za obje žlijezde. Desna žlijezda više je piramidalna i nalazi se na vrhu gornjeg pola bubrega, dok je lijeva žlijezda polumjesečasta i više visi preko medijalne strane lijevog bubrega, iznad bubrežnog hilusa. Plohe žlijezda su prednja, stražnja i bubrežna, a rubovi su gornji te medijalni. Prednja ploha orijentirana je anterolateralno, stražnja ploha usmjerena je dorzomedijalno, dok je bubrežna ploha žlijezde inferolateralno, konkavnog oblika i u dodiru sa masnom bubrežnom čahuricom. Medijalni rub nalazi se na prijelazu prednje plohe u stražnju na medijalnom kraju žlijezde, a gornji rub na prijelazu između ploha sa gornje strane žlijezde. Krvne žile svake žlijezde su medijalna, gornja i donja arterija suprarenalis te vena suprarenalis i donja fenična vena. Obje žlijezde smještene su u razini jedanaestog ili dvanaestog rebra te su obavijene perirenalnom fascijom (Gerotina fascija) i uklopljene u perirenalno masno tkivo (5,6).

Topografski desna nadbubrežna žlijezda leži na dijafragmi, a medijalni dio presijeca donja šuplja vena, dok se sprijeda nalazi jetra. Na lijevoj strani, nadbubrežna žlijezda leži na lijevoj kruri dijafragme, gornja prednja površina prekrivena je peritoneumom, dok se medijalno nalazi abdominalna aorta (5,6).

## 1.2. FUNKCIJA NADBUBREŽNE ŽLIJEZDE

Nadbubrežna žlijezda endokrini je organ čija kora i srž luče hormone potrebne za normalno funkcioniranje ljudskog organizma. Srž čini 20% središnjeg dijela žlijezde i funkcijski je povezana sa simpatičkim živčanim sustavom. Nakon podraživanja simpatičkim živcima srž izlučuje adrenalin i noradrenalin u krvotok koji se prenose krvlju u sve organe i tkiva. Noradrenalin izaziva konstrikciju skoro svih krvnih žila u tijelu te povećava ukupan periferni otpor i povisuje arterijski tlak, povećava aktivnost srca, usporava rad probavnog sustava, širi zjenice te još mnogo toga. Adrenalin ima učinke gotovo iste kao noradrenalin, a razlikuju se u snazi podraživanja srca gdje adrenalin snažnije podražuje srce, više povećava srčani minutni volumen te ima do 10 puta veći metabolički učinak nego noradrenalin. Njihovo zajedničko djelovanje ima iste učinke kao i simpatička aktivacija, ali je njihov učinak dugotrajniji. S obzirom da je učinak isti i da se adrenalin i noradrenalin oslobađaju iz srži istodobno kad se i tkiva podražaju simpatičkim živcima, smatra se da ta dva načina podraživanja potpomažu jedan drugoga te jedan mehanizam može zamijeniti drugi (7).

Kora nadbubrežne žlijezde luči hormone koji se nazivaju kortikosteroidima – mineralokortikoidi, glukokortikoidi te androgene hormone. Dva su najvažnija kortikosteroida koje izlučuje kora nadbubrežne žlijezde: aldosteron, kao glavni mineralokortikoid i kortizol, glavni glukokortikoid. Mineralokortikoidi djeluju na elektrolite u izvanstaničnoj tekućini, a glukokortikoidi povećavaju razine glukoze u krvi i djeluju na metabolizam bjelančevina i masti (7).

Aldosteron djeluje na bubrege tako da povećava reapsorpciju natrija i izlučivanje kalija. Reapsorpcija vode slijedi povećanu reapsorpciju natrija, što rezultira povećanjem efektivnog cirkulirajućeg volumena i stoga povišenim krvnim tlakom. Aldosteron također potiče

izlučivanje iona kalija. U stanjima s visokim razinama kalija, povećava se sinteza aldosterona kako bi se pospješilo izlučivanje kalija (7).

Izlučivanje kortizola povećava se kao odgovor na gotovo svaku vrstu stresa organizma, stoga se može smatrati da sve njegove funkcije omogućuju tijelu da funkcionira uz povećani stres. Nakon vezanja na glukokortikoidne receptore, kortizol povećava ekspresiju gena koji reguliraju metabolizam, imunološki sustav, rast i reprodukciju. Kortizol potiskuje imunološki sustav, sprječava nastanak upale i smanjuje upalni odgovor, što je osnova za imunosupresivnu terapiju korištenjem glukokortikoida. Što se tiče metabolizma, kortizol potiče glukoneogenezu i smanjuje iskorištavanje glukoze u stanicama. Suprotstavlja se djelovanju inzulina, a krajnji je učinak povećanje koncentracije glukoze u krvi. Kortizol također aktivira lipolizu i povećava mobilizaciju masti, što dovodi do odlaganja masti u području prsnog koša i glave. Općenito, rast je inhibiran, što dovodi do atrofije mišića, povećane resorpcije kostiju i stanjivanja kože (7).

## **2. SVRHA RADA**

Svrha ovog rada je prikazati najčešće tumore nadbubrežne žlijezde te kirurške pristupe i tehnike u liječenju tih tumora koji podrazumijevaju otvorenu, laparoskopsku i robotsku adrenalektomiju. Biti će analizirane indikacije, prednosti i nedostaci za svaki kirurški pristup, uz naglasak na njihovu učinkovitost i preživljavanje pacijenata.

### **3. PREGLED LITERATURE:**

#### **3.1. TUMORI NADBUBREŽNE ŽLIJEZDE**

Nakon slučajnog nalaza novotvorine nadbubrežne žlijezde koja je pronađena radiološkom dijagnostikom, potrebno je napraviti osnovne hormonske pretrage kako bi se utvrdilo je li tumor hormonski aktivan ili nije. Osim toga nužne su i radiološke pretrage da bi se odredio točan tip tumora. Kompjuterizirana tomografija (CT) i magnetska rezonanca (MR) uvelike doprinose karakterizaciji tumora nadbubrežne žlijezde.

##### **3.1.1. ADRENOKORTIKALNI ADENOM**

Adrenokortikalni adenom je najčešća benigna neoplazma stanica kore nadbubrežne žlijezde. Većina ovih lezija je nefunkcionalna; međutim, neki mogu proizvoditi glukokortikoide neovisno o ACTH i mineralokortikoide neovisno o stimulaciji iz sustava renin-angiotenzin. Rijetko, oni također mogu proizvoditi androgene ili estrogene što može rezultirati virilizacijom ili feminizacijom (8).

Budući da većina adenoma ne luči hormone, većina se ovih lezija otkrije slučajno na rutinskim radiološkim snimkama. Prevalencija adenoma nadbubrežne žlijezde povezana je s dobi. Učestalost adenoma je 0,14% u bolesnika u dobi od 20-29 godina i 7% u starijih od 70 godina (9).

Adrenokortikalni adenomi su na radiološkim snimkama manjih veličina, prosječno oko 3 cm u promjeru. Prikazuju se kao ovalni ili okrugli sa glatkim rubovima, homogene strukture. Pretežito se otkriju kao solitarne unilateralne tvorbe. Histološki je građen od stanica koje izgledaju kao i normalne stanice nadbubrežne žlijezde, ali sadrži i obilje stanica sa citoplazmom ispunjenom lipidima. Zbog lipidne građe, adenom na CT snimkama bez kontrasta pokazuje smanjenu atenuaciju, točnije apsorpcijski koeficijent od 10 ili manje Hounsfieldovih jedinica

(HJ) (9). S obzirom da neki adenomi nisu građeni od lipidnih stanica i ne pokazuju smanjenu atenuaciju, može se koristiti CT dijagnostika s kontrastom gdje će više od 50% kontrastnog sredstva biti isprano u 10 minuta. Nekroza, krvarenje ili kalcifikacije su rijetke u adrenokortikalnih adenoma, a praćenjem rasta ne zamjećuje se značajno povećanje mase tijekom vremena, manje od 1 cm godišnje (1).

### **3.1.2. ADRENOKORTIKALNI KARCINOM**

Adrenokortikalni karcinom (AKK) je maligna novotvorina koja nastaje u kori nadbubrežne žlijezde. Incidencija adrenokortikalnog karcinoma je od 0,7 do 1,5 na 1 milijun ljudi godišnje, što je zapravo niska učestalost. AKK se najčešće dijagnosticira u osoba starosti od 50 – 70 godina, ali može nastati i u bilo kojoj dobi. Iako se većina ovih karcinoma smatra sporadičnima i bez poznatog uzroka, manji dio bolesnika pripada nasljednim sindromima poput Li-Fraumeni sindroma, Lynchov sindrom, MEN-1 sindrom, Beckwith-Wiedemann sindrom i obiteljsku adenomatoznu polipozu. Kod većine pacijenata karcinom se očituje simptomima i znakovima viška hormona, dok ostali pacijenti imaju nespecifične simptome zbog lokalnog rasta tumora, kao što su bolovi ili punoća u trbuhu te rana sitost. Otprilike 20% do 30% AKK-a se slučajno dijagnosticira radiološkim snimanjima radi drugih medicinskih problema. Prognoza AKK je loša jer u trenutku kada se dijagnosticira većina pacijenata ima lokalno ili sustavno uznapredovalu bolest, često uz hormonsku hipersekreciju koja povećava morbiditet (10,11).

Adrenokortikalni karcinomi mogu biti izlučivati hormone ili mogu biti nefunkcionalni. Potrebno je provesti pažljivu anamnezu i fizikalni pregled kako bi se isključili znakovi i simptomi feokromocitoma, primarnog aldosteronizma, hiperandrogenizma i Cushingovog sindroma. Otprilike 40% do 60% svih AKK je funkcionalno i ima kliničke simptome povezane s viškom hormona. Odrasli s AKK koji izlučuje hormone obično imaju obilježja Cushingovog

sindroma (50%-80%), a u nekim slučajevima i znakove virilizacije kao posljedicu prekomjerne proizvodnje i glukokortikoida i androgena (12).

Radiološki se AKK najčešće prikazuje kao unilateralna masa prosječne veličine od 10 cm. Na CT snimkama bez kontrasta pokazuju atenuaciju veću od 20 HJ što ukazuje na nizak sadržaj lipida, dok na CT snimkama sa kontrastom većina AKK ima ispiranje manje od 50% kontrastnog sredstva u 10 min. Osim navedenog karcinom je na CT snimkama nepravilan, s nejasnim rubovima, heterogen i mješovite gustoće. Stopa rasta je obično brza, više od 2 cm godišnje. Tkivo karcinoma je u pravilu neočahureno sa žarištima krvarenja, nekrozom i cističnim promjenama. Mikroskopski AKK može biti građen od stanica koje izgledaju kao normalne stanice nadbubrežne žlijezde ili od stanica izraženog polimorfizma i bizarnih oblika. Vrlo često stvara metastaze u regionalne limfne čvorove, kao i udaljene hematogene metastaze u pluća i jetru (3).

### **3.1.3. FEOKROMOCITOM**

Feokromocitomi su rijetki neuroendokrini tumori koji tipično nastaju iz kromafinih stanica srži nadbubrežne žlijezde, a karakterizira ih pretjerana proizvodnja jednog ili više katekolamina: epinefrina, norepinefrina i dopamina. Iako su rijetki, ako se ne liječe, prekomjerno lučenje katekolamina može imati ozbiljne posljedice. Procjenjuje se da je incidencija feokromocitoma 3-8 bolesnika na milijun stanovnika godišnje. Približno 4-5% bolesnika sa adrenalnim incidentalomom na CT-u ili MR-u ima feokromocitom. Prosječna dob pri postavljanju dijagnoze je u 40-im i 50-im godinama života podjednako i u muškaraca i žena. Uzrok nastanka glavnine feokromocitoma nije poznat, no manji broj slučajeva pojavljuje se obiteljski, samostalno ili u sklopu MEN-2 sindroma, Hippel-Lindau sindroma ili u bolesnika s neurofibromatozom tipa 1 (14).

Širok spektar simptoma feokromocitoma uvijek uključuje klasični trijas: glavobolja, palpitacije i obilno znojenje. Da bi se dijagnosticirao feokromocitom potreban je nalaz prekomjernog otpuštanja katekolamina i radiološki prikaz tumora. Najčešće korištena metoda probira je mjerenje frakcioniranih metanefrina u 24-satnom urinu. Iako se pouzdanijim dijagnostičkim testom pokazalo mjerenje slobodnih metanefrina u plazmi, ograničena dostupnost ovog testa dovodi do različitih preporuka za optimalni biokemijski probir. Stoga u kliničkoj praksi mjerenje frakcioniranih metanefrina u urinu i kateholamina u urinu ostaje dijagnostički test izbora (15).

Na CT snimkama feokromocitomi se vide kao okrugli ili ovalni, s jasnim rubovima, heterogeni sa cističnim promjenama ili nekrotični s određenom kalcifikacijom. Većina ih pokazuje srednju atenuaciju od više od 10 HJ na CT-u bez kontrasta, dok na snimkama sa kontrastom feokromocitomi imaju manje od 50% ispiranja kontrasta na snimanju obavljenom s odgodom od 10 minuta. Mikroskopski, tumorske stanice su raspoređene u gnijezda ili tračke odvojene vezivnim trabekulama i tako stvaraju lobularne nakupine, tzv. „Zellenballen“. Stanice su pleomorfne, a mitoze su rijetke. Elektronskim mikroskopom se u citoplazmi stanica uočavaju zrnca koja sadrže katekolamine. Stopa rasta je oko 0,5-1 cm na godinu (1).

Samo 10-15% feokromocitoma je maligno. Razlikovanje benignih od malignih tumora histopatološkim metodama još je u većini slučajeva nemoguće. Do sada je jedini pouzdani kriterij malignosti prisutnost udaljenih metastaza. Lokalna invazivnost, vaskularna i kapsularna invazija ili visok mitotski indeks mogu ukazivati, ali ne pružaju dokaz za malignost (15).

### **3.1.4. METASTAZE**

Metastatski tumor čest je nalaz u nadbubrežnoj žlijezdi, a smatra se da je sklonost metastaziranju u nadbubrežne žlijezde posljedica njihove dobre prokrvljenosti. Većina metastaza u nadbubrežnoj žlijezdi su karcinomi, ali moguće su i hematološke metastaze, sarkomi ili melanomi. Od karcinoma, najčešće primarno sijelo su pluća, zatim gastrointestinalni sustav, bubrezi i dojke. Metastatski karcinom često je i bilateralan, a javlja se kasno, kada je bolest već diseminirana (5).

Rijetko metastatski tumori nadbubrežne žlijezde mogu dovesti do adrenalne insuficijencije, osim u kontekstu velikih bilateralnih lezija nadbubrežne žlijezde. Stoga, u tim okolnostima, bolesnici mogu imati simptome i znakove insuficijencije nadbubrežne žlijezde kao što su umor, anoreksija, mučnina, povraćanje, ortostatska hipotenzija, hiponatrijemija i hiperkalijemija (5).

U pacijenta se obično otkriju metastaze dok su one prosječne veličine od 3 cm, gustoće veće od 20 HJ na CT-u bez kontrasta te slabog ispiranja kontrasta na snimkama s odgodom od 10 minuta (3).

Pozitronska emisijska tomografija (PET) s (18)F-fluorodeoksiglukozom (18F-FDG) može biti od pomoći kod odabranih pacijenata zbog svoje visoke osjetljivosti u otkrivanju malignih metastaza, ali zbog svoje cijene preporuča se samo za procjenu bolesnika s incidentalomom nadbubrežne žlijezde koji imaju povijest maligne bolesti (1).

## **3.2. KIRURŠKO LIJEČENJE NADBUBREŽNIH TUMORA**

Danas se većina nadbubrežnih tumora dijagnosticira slučajno zbog raširene uporabe ultrazvuka i CT-a. Obdukcijske studije pokazuju da je prevalencija klinički nedokazanih nadbubrežnih masa oko 2%, a s godinama se sve više povećava. Radiološke studije pokazuju učestalost od 3% u dobi od 50 godina, koja raste do 10% u starijih osoba. Iako je većina tih tumora



nefunkcionalna, otprilike u 71-84% oboljelih, postoji rizik od funkcionalnog adenoma (5%), feokromocitoma (5%), adrenokortikalnog karcinoma (<4%) i metastatskih lezija (<2 %) (16).

Indikacije za adrenalektomiju su funkcionalni tumori nadbubrežne žlijezde, sumnja ili dijagnoza malignog tumora te nefunkcionalni tumori s rizikom od malignosti. Za nefunkcionalne tumore nadbubrežne žlijezde, indikacija za operaciju je rizik od malignosti povezan s veličinom lezije. Ako su lezije manje od 4 cm, rizik od malignosti je približno 2%. Za lezije od 4-6 cm rizik od malignosti je 6%, dok je za lezije od 6 cm rizik od malignosti 25%. U vrijeme dijagnoze 90% adrenokortikalnih tumora veće je od 4 cm u promjeru (16).

Adrenalektomija je danas prvi izbor za liječenje tumora nadbubrežne žlijezde kod većine pacijenata. S obzirom na anatomske položaje, brojni su kirurški pristupi nadbubrežnoj žlijezdi. Operacija se može izvesti otvorenom, laparoskopskom ili robotski asistiranom metodom. U sve tri metode može se primijeniti transperitonealni ili retroperitonealni pristup. Ispravan pristup odabire se ovisno o temeljnom uzroku patologije nadbubrežne žlijezde, veličini nadbubrežne žlijezde, lokalizaciji tumora, tjelesnoj građi pacijenta te iskustvu i preferencijama kirurga (4).

### **3.2.1. PREOPERACIJSKA PRIPREMA U BOLESNIKA S FUNKCIONALNIM NADBUBREŽNIM TUMOROM**

Adekvatno preoperativno zbrinjavanje bolesnika s funkcionalnim nadbubrežnim tumorom ključno je za smanjenje morbiditeta tijekom operacije. Osim opće pripreme za operaciju, pacijenti s hiperfunkcionalnim tumorima nadbubrežne žlijezde zahtijevaju pripremu koja je specifična za hormone koji se prekomjerno proizvode (2).

Bolesnicima s Cushingovim sindromom potrebne su prekomjerne doze steroida u preoperativnom razdoblju jer je proizvodnja kortizola iz adenoma nadbubrežne žlijezde autonomna i ne reagira na stres izazvan operacijom. Potreban je poseban oprez tijekom pozicioniranja kao i tijekom operacije kako bi se izbjeglo prekomjerno krvarenje ili ozljeda

kože ili kostiju kod ovih pacijenata zbog Cushingom izazvane osteoporoze te krhkosti kože i krvnih žila (2).

Bolesnici s hipokalijemijom zbog prekomjerne proizvodnje aldosterona zahtijevaju preoperacijsku nadoknadu kalija, kao i liječenje diureticima koji štede kalij po potrebi, kako bi se izbjegle srčane aritmije povezane s hipokalemijom tijekom operacije (2).

Preoperativna priprema pacijenata s feokromocitomom zahtijeva farmakološku blokadu kako bi se izbjegla prekomjerna simpatička aktivnost tijekom operacije koja može biti izuzetno opasna za pacijenta. Najčešće se  $\alpha$ -adrenergički blokator počinje uzimati oko 2 ili 3 tjedna prije operacije radi kontrole krvnog tlaka. U bolesnika sa značajnom tahikardijom ili drugim aritmijama,  $\beta$ -blokator se dodaje nakon potpune  $\alpha$  blokade za kontrolu otkucaja srca i aritmije. Svi pacijenti s feokromocitomom imaju kronično kontrahirani vaskularni prostor i potrebna im je velika nadoknada intravaskularnog volumena prije operacije kako bi se spriječila iznenadna ili protrahirana hipotenzija jer se adrenergički stimulans uklanja tijekom operacije (17).

### **3.2.2. OTVORENA ADRENALEKTOMIJA**

Od 1889. do prvih godina 1990-ih, otvoreni kirurški zahvat bio je jedini pristup nadbubrežnoj žlijezdi. Stoga se otvorena adrenalectomija jedno stoljeće smatrala zlatnim standardom u liječenju tumora nadbubrežne žlijezde. Kirurgija nadbubrežnih žlijezda javlja se kao dio abdominalne kirurgije krajem 19. stoljeća. Godine 1889. Knowsley-Thornton izvijestio je o uklanjanju velikog tumora nadbubrežne žlijezde, a 1926. Roux u Lausanni, Švicarska, i Charles Mayo u Rochesteru, Minnesota, uspješno su uklonili feokromocitom (18).

Otvorena adrenalectomija preferira se u bolesnika sa sumnjom na malignu bolest, adrenokortikalni karcinom ili maligni feokromocitom. Otvoreni kirurški zahvat treba imati prednost u bolesnika kojima je potrebno napraviti limfadenektomiju s adrenalectomijom. Konkretno, otvoreni pristup je najbolji izbor za lokalno uznapredovale tumore s invazijom u

susjedne organe ili glavne krvne žile. Kod feokromocitoma se preporučuje otvorena resekcija za tumore veće od 6 cm ili invazivne feokromocitome kako bi se osigurala potpuna resekcija tumora, spriječio rasap tumora i izbjegao lokalni recidiv. Jedna od indikacija za otvoreni kirurški zahvat je promjer tumora. Ne postoji točan prag za promjer tumora, ali otvoreni kirurški zahvat preporučuje se za tumore veće od 6 cm bez malignosti ili sa malignosti bez lokalne invazije te za adrenalne mase nepoznate etiologije veće od 12 cm. Osim navedenog, indikacija za otvoreni pristup je isto tako i stanje bolesnika pa se u visokorizičnih bolesnika s koagulopatijom i kardiopulmonalnom bolešću također preporuča otvoreni kirurški zahvat (14).

U sljedećim poglavljima biti će detaljnije opisani otvoreni kirurški pristupi nadbubrežnoj žlijezdi.

### **3.2.2.1. PREDNJI TRANSABDOMINALNI PRISTUP**

Transabdominalni pristup obično se odabire za bolesnike s feokromocitomom, za djecu i za neke bolesnike s adrenokortikalnim karcinomom nadbubrežne žlijezde. Odabire se jer pri ovom pristupu operater ima mogućnost potpune eksploracije abdomena kako bi se identificirali ili višestruki feokromocitomi ili nadbubrežne metastaze. Bolesnik je u supinacijskom položaju, a rez kože kreće oko 2 cm ispod desnog ili lijevog rebrenog luka, prati rub tog luka te se završava u medijalnoj liniji. U slučaju velikih ili bilateralnih tumora, koristi se rez po Chevronu, koji daje bolju izloženost obje nadbubrežne žlijezde. Ravni trbušni mišići i bočni mišići trbušne stijenke se razdvajaju kako bi se prikazao peritoneum. Nakon ulaska u peritonealnu šupljinu, kirurg treba nježno palpirati paraaortalno i područje nadbubrežne žlijezde. Velika pozornost pridaje se promjenama krvnog tlaka u pokušaju identificiranja sumnjivih lezija ako pacijent ima feokromocitom. Ovaj je manevar danas manje važan zbog izvrsnih radioloških tehnika lokalizacije (4,16).

Ako pacijent ima tumor na desnoj nadbubrežnoj žlijezdi, desna fleksura debelog crijeva pomiče se prema dolje i medijalno. Kako bi se postigao potpuni pristup donjoj šupljoj veni, dvanaesnik se mobilizira Kocherovim manevrom. Nakon toga, rez se napravi u stražnjem peritoneumu lateralno od bubrega, a jetra se pomiče kranijalno. Rez na peritoneumu vodi se prema dolje, otkrivajući prednju površinu donje šuplje vene do utoka desne bubrežne vene. Nakon što se prikaže donja šuplja vena često se naiđe na jednu ili dvije akcesorne vene jetre koje se podvezivanjem osiguravaju od krvarenja. Zatim se donja šuplja vena pomiče medijalno te se prikazuje adrenalna vena, koju treba dvostruko podvezati i kirurški odvojiti od donje šuplje vene. Nakon podvezivanja adrenalne vene, nastavlja se podizanjem jetre uz odvajanje od nadbubrežne žlijezde. Nadbubrežna žlijezda povlači se prema dolje retrakcijom bubrega, a zatim se odvajaju adrenalne arterije i sveze sa bubregom. Posljednji korak je uklanjanje nadbubrežne žlijezde od bubrega (4,18).

Postupak uklanjanja lijeve nadbubrežne žlijezde je sličan kao i desne. Lijeva adrenalna vena smještena je niže, a ulijeva se u lijevu bubrežnu venu. Prema tome, na lijevoj strani, kolon se pomiče medijalno, otkrivajući prednju površinu Gerotine fascije, nakon čega slijedi identifikacija bubrežne vene. Nakon što je bubrežna vena prikazana, adrenalna vena se pronade, dvostruko podveže i odvoji od bubrežne vene. Zatim se gušterača i krvne žile slezene podižu s prednje površine nadbubrežne žlijezde. Ostatak disekcije provodi se kao što je prethodno opisano za desnu nadbubrežnu žlijezdu (4).

### **3.2.2.2. BOČNI PRISTUP**

Bočni retroperitonealni pristup izvrstan je za lijevu ili desnu adrenalektomiju, a poznat je i kao pristup preko jedanaestog rebra. Bolesnik je u bočnom položaju, a strana na kojoj se operira je izbočena. Rez kože se učini duž jedanaestog rebra, a nakon završetka reza, lumbokostalni luk

se koristi kao orijentir koji pokazuje točku pričvršćenja stražnje dijafragme na stražnju abdominalnu stijenu (4, 16).

S lijeve strane Gerotina fascija sa bubregom i nabubrežnom žlijezdom se pomiče medijalno i dolje čime se prikazuje splenorenalni ligament, koji treba resecirati kako bi se izbjegla ozljeda slezene. Pomicanjem prema sprijeda, slezena i gušterača se unutar peritoneuma mogu podići prema gore, otkrivajući prednju površinu nadbubrežne žlijezde (16).

Na desnoj strani sličan se manevar koristi za podizanje jetre unutar peritoneuma s prednje površine nadbubrežne žlijezde. Ne treba pokušavati disecirati nadbubrežnu žlijezdu ili donju površinu žlijezde s bubrega jer je bubreg koristan za povlačenje. Disekciju treba nastaviti od lateralne prema medijalnoj strani uzduž stražnje abdominalne muskulature i dijafragme, s preciznim podvezivanjem malih, ali brojnih nadbubrežnih arterija. Dok se ove arterije podvezuju, nadbubrežna žlijezda i bubreg se povlače prema dolje. Nakon resekcije arterija nadbubrežna žlijezda se lakše vizualizira. Medijalna disekcija duž krura dijafragme i aorte vodi do bubrežne vene nakon čega se prikazuje i nadbubrežna vena te se dvostruko podvezuje, a ostale sveze sa nadbubrežnom žlijezdom se reseciraju. Nadbubrežna žlijezda se zatim uklanja, pazeći da se izbjegnu apikalne grane bubrežne arterije (16).

Nakon uklanjanja nadbubrežne žlijezde potrebno je pregledati postoji li eventualno krvarenje i ozljeda dijafragme. Treba pregledati i bubreg od mogućih ozljeda tijekom zahvata (4).

### **3.2.2.3. TORAKOABDOMINALNI PRISTUP**

Torakoabdominalni pristup kroz osmi ili deveti interkostalni prostor koristi se za velike adenome, neke velike nadbubrežne karcinome i za dobro lokalizirane feokromocitome. Rez se učini kroz osmi ili deveti interkostalni prostor od stražnje aksilarne linije, preko rebrenog ruba u abdominalnu šupljinu. Pristupa se pleuralnoj šupljini i plućnom krilu koje se pomiče kako bi

se prikazala dijafragma. Nakon što se napravi incizija dijafragme dalje se koriste tehnike opisane za adrenalektomiju s bočnim pristupom (4).

#### **3.2.2.4. LUMBODORZALNI PRISTUP**

Stražnji lumbodorzalni pristup može se koristiti ili za bilateralnu eksploraciju nadbubrežne žlijezde ili za jednostrano uklanjanje malih tumora, iako se bilateralni pristup danas rijetko koristi zbog izvrsnih tehnika slikovne dijagnostike. Danas se prvenstveno koristi za ablativnu totalnu adrenalektomiju. Pacijent se postavlja u potrbuški položaj na operacijskom stolu. Opcija za rezove ima nekoliko. Općenito je poželjna resekcija rebra, točnije rez duž jedanaestog ili dvanaestog rebra, zbog postizanja veće vidljivosti, ali može se koristiti i rez u obliku hokejaške palice. Nakon što se dvanaesto rebro presiječe, a jedanaesto rebro pomakne prema gore, potrebno je paziti na oslobađanje dijafragme, izbjegavati pleuru, a dijafragmu pomicati prema gore. Vezivno i masno tkivo Gerotine fascije se odvaja od paraspinalne muskulature, otkrivajući subdijafragmalni prostor. Jetra unutar peritoneuma se odmiče s prednje površine nadbubrežne žlijezde, a kranijalne krvne žile nadbubrežne žlijezde se ligiraju. Medijalno desno, vizualizira se donja šuplja vena, a zatim se identificira nadbubrežna vena koja se ulijeva u donju šuplju venu i može se podvezati i resecirati. Nadbubrežna žlijezda se tada može povući gore trakcijom za bubreg. Nadbubrežne arterije izlazit će sa donje strane žlijezde i moraju se podvezati jer inače može doći do problematičnog krvarenja. Na kraju se nadbubrežna žlijezda uklanja sa gornjeg dijela bubrega pri čemu se mora paziti da se izbjegnu apikalne grane bubrežne arterije. Sa lijeve strane pristup je sličan s početnim razdvajanjem splenorealnog ligamenta (4).

Iako lumbodorzalni pristup ima prednost brzog odstranjivanja nadbubrežne žlijezde i niskog morbiditeta, postoje jasni nedostaci. Ovaj pristup može oslabiti disanje, trbušni sadržaj je

pritisnut straga, a vidno polje je ograničeno. Osim toga, ako dođe do krvarenja, teško je produžiti rez kako bi se dobio bolji prikaz operativnog polja (4).

### **3.2.3. LAPAROSKOPSKA ADRENALEKTOMIJA**

Prvu transabdominalnu laparoskopsku adrenalektomiju opisao je Gagner 1992. godine. Nakon toga, tehnika je dodatno poboljšana i standardizirana i brzo je postala zlatni standard liječenja većine tumora nadbubrežne žlijezde (20).

Laparoskopska adrenalektomija može se izvesti transaperitonealno ili retroperitonealno. U odabiru pristupa važno je iskustvo i navike kirurga, kao i osobine pacijenta. Najčešća vrsta operacije koja se izvodi je laparoskopska transperitonealna adrenalektomija, s kojom je većina kirurga najbolje upoznata. Iako se transperitonealna adrenalektomija najčešće izvodi s lateralnim pristupom, može se izvesti i s prednjim pristupom. Laparoskopska adrenalektomija nudi značajne prednosti u odnosu na otvoreni pristup, uključujući smanjenu duljinu boravka u bolnici, postoperativnu bol, intraoperacijski gubitak krvi i ukupne 30-dnevne postoperativne komplikacije, kao i mortalitet (20).

Uspješna primjena laparoskopske kirurgije na nadbubrežnim žlijezdama uglavnom je rezultat nekih ključnih čimbenika: endoskopski pristup omogućuje optimalno izlaganje nadbubrežnog područja, povećanje koje pruža endoskop posebno je korisno tijekom disekcije anatomske složene i opasne regije kao što je retroperitoneum, a s anatomske točke gledišta nadbubrežna vaskularna opskrba se jako dobro prikazuje (16,20).

Laparoskopska adrenalektomija indicirana je za liječenje malih do srednje velikih ( $\leq 6$  cm) benignih tumora nadbubrežne žlijezde, kako funkcionalnih, tako i onih koji ne luče hormone. Međutim, sve veće iskustvo dovelo je do proširenja indikacija za ovaj pristup, predlažući ga i za velike i potencijalno maligne tumore nadbubrežne žlijezde (21).

Kroz daljnja poglavlja, bit će prikazani laparoskopski pristupi nadbubrežnoj žlijezdi.

### 3.2.3.1. LAPAROSKOPSKI TRANSPERITONEALNI PRISTUP

Položaj pacijenta kod transperitonealnog pristupa je bočni dekubitalni položaj s bolesnom stranom prema gore, a operacijski stol je savijen približno 100-120° u odnosu na ravninu tla kako bi se povećala udaljenost između kriste ilijake i ruba rebra (20).

Inicijalni peritonealni pristup postiže se 2 cm ispod desnog ili lijevog ruba prsnog koša u medioklavikularnoj liniji sa slijepim pristupom (Verresova igla) ili optičkim pristupom (Hasson troakrom) i izvodi se insuflacija CO<sub>2</sub>. Općenito, četiri troakara od 10 mm postavljaju se između medioklavikularne linije i prednje aksilarne linije, 2 cm ispod ruba prsnog koša prateći njegov tok (slika 1) (15).

U prvi otvor se ulazi kroz prednju aksilarnu liniju, a obično se za adrenalektomiju mogu koristiti četiri otvora na desnoj strani i tri ili četiri otvora na lijevoj strani. S desne strane, onaj na prednjoj aksilarnoj liniji i dva medijalno postavljena otvora mogu se koristiti kao radni otvor, a treći se može koristiti kao otvor za kameru. Međutim, instrumenti i priključci mogu se promijeniti kako bi se osigurao najbolji prikaz, prema potrebi. Otvor na medioklavikularnoj liniji obično se koristi kao retraktor jetre. Kako bi se laparoskopski instrumenti lako pomicali, između otvora treba ostaviti više od 5 cm razmaka. Nakon ulaska u peritonealni prostor, abdomen se pregledava radi eventualnih ozljeda zbog postavljanja troakara i bilo koje druge patologije (20,21).

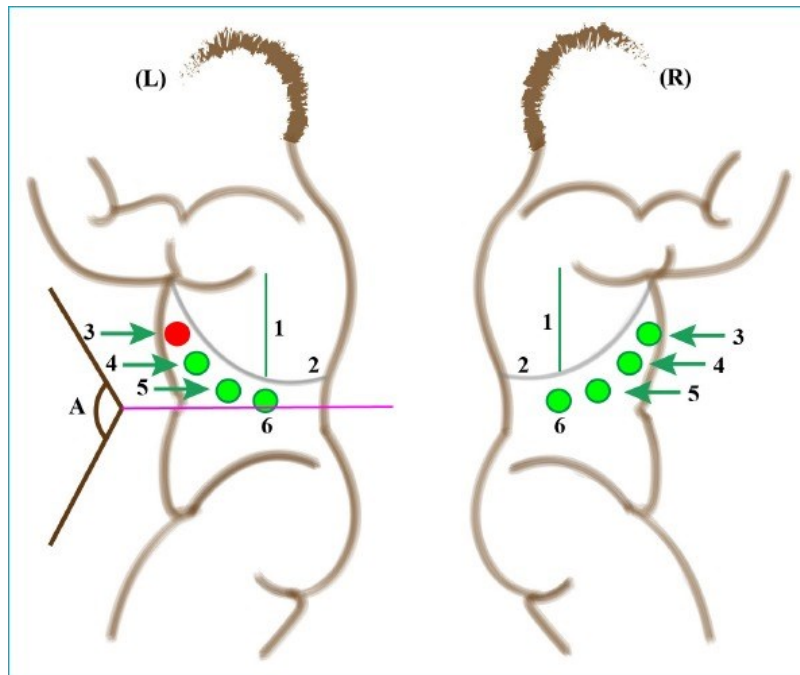
Kod desne adrenalektomije atraumatski hvatač i kauter ulaze kroz dva radna otvora. Ispod jetre se postavi retraktor i jetra se retrahira. Kauterom se otvara stražnji parijetalni peritoneum, polazeći od trokutastog ligamenta do donje šuplje vene medijalno, 1 cm od ruba jetre. Gerotina fascija je izložena i podijeljena. Važno je da asistent osigura odgovarajuću retrakciju jetre prema gore i medijalno, dok kirurg osigurava trakciju na nadbubrežnoj žlijezdi i bubregu u inferolateralnom smjeru kako bi se adekvatno prikazala nadbubrežna žlijezda. Najprije se



resecira gornja i medijalna strana nadbubrežne žlijezde. Adrenalna vena se otkriva povlačenjem nadbubrežne žlijezde lateralno i prenošenjem disekcije s medijalne strane nadbubrežne žlijezde na lateralnu stranu šuplje vene. Adrenalna vena se disecira cirkumferentno uz postavljanje samozaključavajućih klipsi prema šupljoj veni i samom tkivu nadbubrežne žlijezde te se odvaja endoskopskim škarama. Nadbubrežna žlijezda sa svojim periadrenalnim masnim tkivom odvaja se od gornjeg pola bubrega, pri čemu je važno identificirati i sačuvati sve prisutne arterije gornjeg pola bubrega. Zatim se nadbubrežna žlijezda podiže, a disekcija se sa stražnje i bočne strane završava na gornjoj strani žlijezde. Žlijezda se stavlja u endoskopsku vrećicu i uklanja iz peritonealne šupljine (20).

Sa lijeve strane prvi korak postupka je mobilizacija slezene, koja se postiže disekcijom splenorenalnog ligamenta. Potpuna disekcija splenorenalnog ligamenta omogućuje potpunu mobilizaciju slezene. Zatim se disekcija nastavlja prema repu gušterače gdje se otvara avaskularna ravnina između repa gušterače i Gerotine fascije. U tom trenutku se splenopankreatični blok pomakne medijalno, izvan operativnog polja, a gornji pol bubrega i područje nadbubrežne žlijezde su izloženi. Daljnji tijek disekcije lijeve nadbubrežne žlijezde je isti kao i sa desne strane (20).

Osim bočnog pristupa izvodi se još i prednji transperitonealni laparoskopski pristup, no to je najmanje poželjna tehnika koja se koristi za adrenalektomiju. Bolesnik se postavlja u ležeći položaj, prvi ulazak u trbušnu šupljinu izvodi se u pupku, a postavljaju se još tri dodatna troakara u različitim konfiguracijama. Iako omogućuje istovremeno liječenje drugih abdominalnih patologija i može se izvoditi obostrano bez promjene položaja pacijenta, zahtijeva dulje operativno vrijeme i veći broj postavljenih troakara zbog submezokoličnog pristupa (20).



Slika 1. Smještaj troakara sa lijeve ili desne strane kod laparoskopskog transperitonealnog pristupa (16).

### 3.2.3.2. LAPAROSKOPSKI RETROPERITONEALNI PRISTUP

Položaj pacijenta kod retroperitonealnog pristupa je bočni, nogu savijenih u zglobu kuka i koljena, a operacijski stol je savijen kako bi se povećao razmak između stražnjeg ruba rebra i zdjelice. Incizija od 1,5 cm napravi se 2 cm niže i paralelno s dvanaestim rebrom, potkožni i stražnji mišićni sloj se disecira, dolazi se do retroperitonealnog područja, a kirurg zatim prstom disecira stražnji dio Gerotine fascije. Pristup ispravnom prostoru potvrđuje se opipom glatke unutarnje površine dvanaestog rebra. Uz Hassonov troakar, retroperitonealno područje može se izravno prikazati. Retroperitoneum se može proširiti balon disektorom. Troakar od 12 mm se zatim umetne u ovaj prostor, a CO<sub>2</sub> se insuflira do tlaka od 12 do 15 mmHg. Visok insuflacijski tlak osigurava odgovarajuću vizualizaciju i tamponira sve male žile koje krvare. Zbog visokog tlaka mogu se razviti hiperkarbija i kreptacije te mogu biti potrebna kratka razdoblja desuflacije ili niži insuflacijski tlak. Potrebno je zatim postaviti dva dodatna troakara od 5 ili 10 mm, po jedan s obje strane prvog otvora. Jedan radni otvor od 5 ili 10 mm nalazi se lateralno od otvora

kamere u srednjoj aksilarnoj liniji, a jedan otvor medijalno od otvora kamere, neposredno s lateralne strane paraspinalnih mišića (16,20).

Glavni orijentiri za ovu operaciju sastoje se od paraspinoznih mišića medijalno, ruba peritoneuma lateralno, perirealnog prostora, uključujući bubreg, nadbubrežnu žlijezdu, perirealno masno tkivo sprijeda i rebra straga (20).

Kako bi se prikazala nadbubrežna žlijezda potrebno je masno tkivo uz bubreg odvojiti od stražnjeg dijela bubrega, te prikazati gornji pol bubrega. U ovom pristupu, disekcija nadbubrežne žlijezde počinje na gornjem dijelu, a zatim se nastavlja prema bočnom i donjem dijelu žlijezde. Donji dio nadbubrežne žlijezde zatim se odvoji od gornjeg pola bubrega. Potpuna resekcija nadbubrežne žlijezde izvodi se nakon mobilizacije nadbubrežne žlijezde od okolnih struktura i podvezivanja nadbubrežne vene. Resecirana nadbubrežna žlijezda se izvlači u endoskopsku vrećicu i uklanja kroz mjesto reza od 15 mm (20).

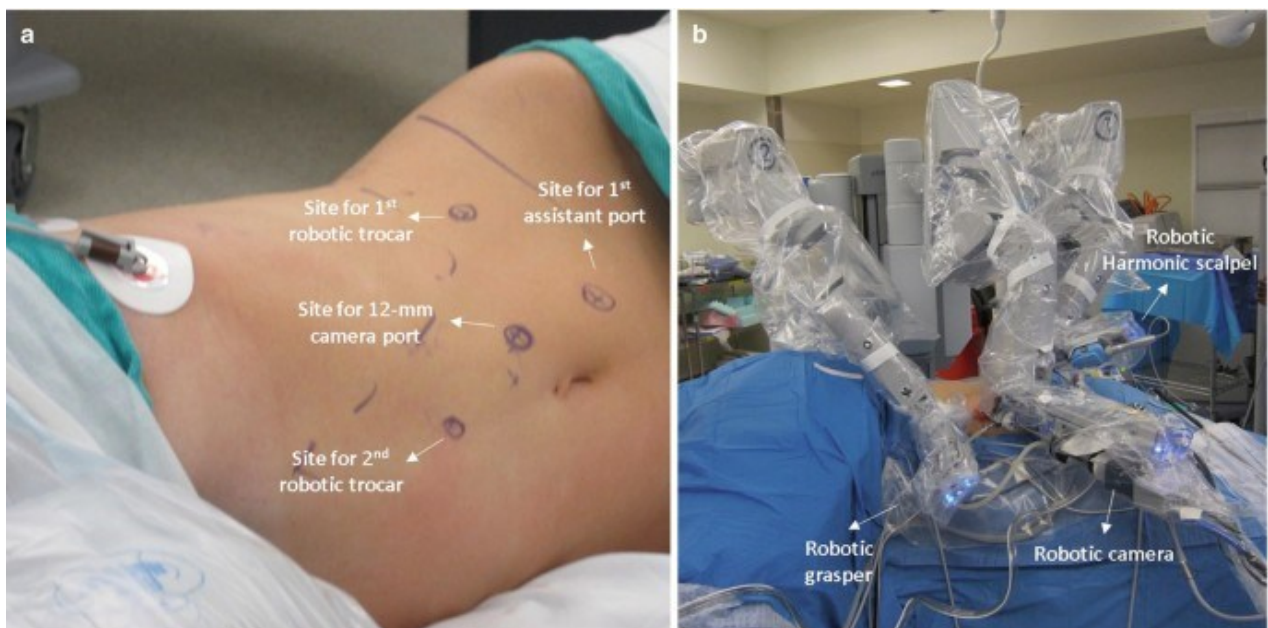
#### **3.2.4. ROBOTSKA ADRENALEKTOMIJA**

Iako u usporedbi s otvorenom adrenalektomijom laparoskopska adrenalektomija ima prednosti kao što su smanjen intraoperacijski gubitak krvi, kraći boravak u bolnici, smanjena postoperativna bol i bolji estetski izgled ožiljka, ona ima i određene nedostatke kao što su adekvatna manuelna spretnost kirurga, dvodimenzionalni pogled i ovisnost o asistentu (kamera). Robotska adrenalektomija nadilazi ograničenja laparoskopske kirurgije pružajući kirurzima trodimenzionalni uvećani prikaz, otklanjanje tremora ruku, bolju ergonomiju, kontrolu kamere i višezglobnih instrumenata. Visoki troškovi i duže operativno vrijeme sprječavaju širu prihvaćenost robotske adrenalektomije (22,23).

Ovisno o tjelesnoj građi pacijenta i iskustvu kirurga, za izvođenje robotske adrenalektomije može se sigurno koristiti transperitonealni ili retroperitonealni pristup. Trenutno se robotska kirurgija izvodi s robotskim kirurškim sustavima DaVinci Si ili Xi. Ovi sustavi sastoje se od

troručnog robotskog manipulatora i kirurške konzole na daljinsko upravljanje (slika 2). Nakon pozicioniranja pacijenta, za zahvat se koristi četiri ili pet troakara. Nakon ulaska u abdomen i nakon insuflacije, postavljaju se jedan troakar za kameru (12 mm), dva za robotske ruke (8 mm) i jedan troakar za asistenta (12 mm). Postupak adrenalektomije je isti kao i u laparoskopskom pristupu (22,23).

Iz perspektive troškova, skraćivanje duljine boravka u bolnici, poboljšanje ergonomije za kirurga i dobri perioperativni ishodi u nekim teškim slučajevima kao što su prisutnost velikih tumora, pretilost i povijest abdominalnih operacija mogu smanjiti velike troškove povezane s robotskom kirurgijom koji su zapravo njen najveći nedostatak (22,23).



Slika 2 Smještaj troakara kod robotske adrenalektomije (24).

#### 4. RASPRAVA

Kirurško liječenje tumora nadbubrežne žlijezde igra ključnu ulogu u postizanju optimalnih ishoda za pacijente. Različite kirurške tehnike i pristupi koriste se u ovisnosti o karakteristikama tumora, njegovoj veličini, invazivnosti i prisutnosti potencijalno malignih stanica, tjelesnoj građi pacijenta, ali isto tako ovisno o vještinama kirurga. Jedna od važnih odluka u kirurškom

liječenju tumora nadbubrežne žlijezde je odabir između otvorenog kirurškog pristupa i minimalno invazivnih tehnika poput laparoskopije i robotski potpomognute kirurgije. Otvoreni kirurški pristup tradicionalno se koristi za velike tumore, tumorske lezije s lokalnom invazijom ili sumnjive na malignitet. Ova tehnika omogućuje dobar pregled tumora i okolnih tkiva te pruža kirurgu mogućnost šire manipulacije i dobre kontrole tijekom zahvata. S druge strane, minimalno invazivne tehnike, poput laparoskopije i robotski potpomognute kirurgije, nude prednosti manjeg kirurškog reza, manje boli i gubitka krvi, kraćeg oporavka i kraćeg boravka u bolnici, no sam operativni zahvat duljeg je trajanja. Robotska kirurgija je uz sve prednosti još uvijek slabo zastupljena zbog visokih troškova. Važno je naglasiti da su kirurške tehnike napredovale tijekom godina, omogućavajući sve preciznije uklanjanje tumora što je u konačnici velika dobrobit za pacijenta. Pravilna priprema pacijenta, temeljita procjena prije operacije i stručna kirurška tehnika ključni su za uspješnost kirurškog zahvata i smanjenje rizika od komplikacija.

## **5. ZAKLJUČAK**

Kirurško liječenje tumora nadbubrežne žlijezde predstavlja primarnu terapijsku opciju za većinu nadbubrežnih tumora. Kirurško liječenje se najčešće izvodi laparoskopskim ili otvorenim kirurškim pristupom, uzimajući u obzir veličinu tumora, lokalizaciju, histološku prirodu i druge kliničke karakteristike samog tumora, ali uzimajući u obzir i stanje pacijenta. Međutim, odabir pravilne kirurške tehnike, pravovremena dijagnoza i individualno prilagođen pristup svakom pacijentu igraju ključnu ulogu u postizanju najboljih rezultata. Kirurško uklanjanje tumora nadbubrežne žlijezde najsigurniji je i najefikasniji pristup koji vodi ka izlječenju pacijenta. Napredak u kirurškim tehnikama i perioperativnoj skrbi doprinose poboljšanju postoperativnih ishoda i dugoročnog preživljenja pacijenta. Sve većim razvojem robotske kirurgije povećat će se preciznost i stabilnost robotskih sustava koji omogućuju

kirurzima izvedbu složenih postupaka s visokom razinom kontrole i preciznosti. Daljnja istraživanja i studije bit će od velike važnosti za kontinuirano poboljšanje kirurških tehnika i postizanje boljih ishoda za pacijente s tumorima nadbubrežne žlijezde.

## 6. SAŽETAK

Nadbubrežne žlijezde parne su žlijezde smještene iznad bubrega te izlučuju hormone koji su važni za normalno funkcioniranje organizma. Sve češćom uporabom radiološke dijagnostike povećala se incidencija tumora nadbubrežne žlijezde zbog njihovog slučajnog otkrivanja. Tumori nadbubrežne žlijezde predstavljaju značajan medicinski problem zbog različitih kliničkih prezentacija i mogućih ozbiljnih posljedica. Kirurško uklanjanje ovih tumora igra veliku ulogu u liječenju i poboljšanju kvalitete života pacijenata. Također, ovi tumori predstavljaju izazov za kirurge zbog anatomske lokalizacije, moguće invazivnosti i prisustva malignih stanica. Procedura kirurškog odstranjivanja nadbubrežne žlijezde naziva se adrenalektomija, a postoji nekoliko kirurških pristupa i metoda adrenalektomije. Otvorena adrenalektomija provodi se u pacijenata sa sumnjom na malignu bolest, adrenokortikalni karcinom ili maligni feokromocitom. Laparoskopska adrenalektomija indicirana je za liječenje malih do srednje velikih ( $\leq 6$  cm) benignih tumora nadbubrežne žlijezde, a prednost joj je brži oporavak zbog manjeg gubitka krvi i slabije postoperativne boli i kraći boravak u bolnici. Danas se od kirurških pristupa nudi još i robotska adrenalektomija, no ona još uvijek nije toliko zastupljena zbog visoke cijene zahvata. Kirurško liječenje ovisi o različitim faktorima kao što su vrsta i veličina tumora, malignitet, prisutnost metastaza i zdravstveno stanje pacijenta, a razumijevanje trenutnih pristupa, njihovih prednosti i ograničenja ključno je za optimizaciju liječenja i poboljšanje dugoročnih ishoda za pacijenta.

Ključne riječi: tumor nadbubrežne žlijezde; otvorena adrenalektomija; laparoskopska adrenalektomija; robotska adrenalektomija

## 7. SUMMARY

The adrenal glands are paired glands located above the kidneys and secrete hormones that are important for the normal functioning of the body. With the frequent use of radiological diagnostics, the incidence of adrenal gland tumors has increased due to their accidental detection. Adrenal gland tumors represent a significant medical problem due to different clinical presentations and possible serious consequences. Surgical removal of these tumors plays a major role in the treatment and improvement of patients' quality of life. Also, these tumors represent a challenge for surgeons due to their anatomical localization, possible invasiveness and the presence of malignant cells. The procedure to surgically remove the adrenal gland is called an adrenalectomy, and there are several surgical approaches and methods of adrenalectomy. Open adrenalectomy is performed in patients with suspected malignancy, adrenocortical carcinoma or malignant pheochromocytoma. Laparoscopic adrenalectomy is indicated for the treatment of small to medium-sized ( $\leq 6$  cm) benign tumors of the adrenal gland, and its advantage is faster recovery due to less blood loss and less postoperative pain and shorter hospital stay. Today, robotic adrenalectomy is also offered as a surgical approach, but it is still not so common due to the high cost of the procedure. Surgical treatment depends on various factors such as tumor type and size, malignancy, presence of metastases, and the patient's health status, and understanding current approaches, their advantages, and limitations is essential to optimize treatment and improve long-term patient outcomes.

Key words: Adrenal Gland Neoplasms; Adrenalectomy; Laparoscopy; Robot Assisted Surgery

## 8. LITERATURA

1. Young WF. The Incidentally Discovered Adrenal Mass. *N Engl J Med* [Internet]. 2007 Feb 8 [cited 2023 May 25];356(6):601–10. Available from: [https://www.nejm.org/doi/10.1056/NEJMcp065470?url\\_ver=Z39.88-2003&rfr\\_id=ori:rid:crossref.org&rfr\\_dat=cr\\_pub%20%20pubmed](https://www.nejm.org/doi/10.1056/NEJMcp065470?url_ver=Z39.88-2003&rfr_id=ori:rid:crossref.org&rfr_dat=cr_pub%20%20pubmed)
2. Fergany AF. Adrenal masses: A urological perspective. *Arab J Urol* [Internet]. 2016 [cited 2023 May 26]. Available from: <https://www.ncbi.nlm.nih.gov/pmc/articles/PMC5122797/>
3. Bancos I, Prete A. Approach to the Patient with Adrenal Incidentaloma. *J Clin Endocrinol Metab* [Internet]. 2021 [cited 2023 May 25];106(11). Available from: <https://www.ncbi.nlm.nih.gov/pmc/articles/PMC8530736/>
4. Vaughan ED. Surgery of the adrenals. *TheScientificWorldJournal* [Internet]. 2004 [cited 2023 May 28]. p. 400–26. Available from: <https://www.ncbi.nlm.nih.gov/pmc/articles/PMC5956402/>
5. Jalšovec D. Sustavna i topografska anatomija čovjeka. Zagreb: Školska knjiga; 2005.
6. Crumbie L. Adrenal glands [Internet]. Kenhub.com. Kenhub; 2022 [cited 2023 May 26]. Available from: <https://www.kenhub.com/en/library/anatomy/adrenal-glands>
7. Guyton AC, Hall JE. *Medicinska fiziologija*, 13. izd. Zagreb: Medicinska naklada; 2017.
8. Sherlock M, Scarsbrook A, Abbas A, Fraser S, Limumpornpetch P, Dineen R, et al. Adrenal incidentaloma. *Endocr Rev* [Internet]. 2020 [cited 2023 May 25]. Available from: <https://www.ncbi.nlm.nih.gov/pmc/articles/PMC7431180/>
9. Park JJ, Park BK, Kim CK. Adrenal imaging for adenoma characterization: Imaging features, diagnostic accuracies and differential diagnoses. *Br J Radiol* [Internet]. 2016 [cited 2023 May 30]. Available from: <https://www.ncbi.nlm.nih.gov/pmc/articles/PMC5258164/>



10. Vaidya A, Nehs M, Kilbridge K. Treatment of Adrenocortical Carcinoma. *Surg Pathol Clin* [Internet]. 2019 [cited 2023 May 30]. Available from: <https://pubmed.ncbi.nlm.nih.gov/31672303/>
11. Baudin E, Hescot S, Berdelou A, Borget I, Caramella C, Dumont F, et al. Adrenocortical Carcinoma. *Endocrinol Metab Clin North Am* [Internet]. 2015 [cited 2023 May 29]. Available from: <https://pubmed.ncbi.nlm.nih.gov/26038209/>
12. Fernandez Ranvier GG, Inabnet WB. Surgical Management of Adrenocortical Carcinoma. *Endocrinol Metab Clin North Am* [Internet]. 2015 [cited 2023 May 29]. Available from: <https://www.ncbi.nlm.nih.gov/pmc/articles/PMC9571837/>
13. Damjanov I., Seiwerth S., Jukić S., Nola M. *Patologija*. 4.izd. Zagreb: Medicinska naklada; 2014.
14. Sbardella E, Grossman AB. Pheochromocytoma: An approach to diagnosis. *Best Pract Res Clin Endocrinol Metab* [Internet]. 2020 [cited 2023 Jun 2]. Available from: <https://pubmed.ncbi.nlm.nih.gov/31708376/>
15. Reisch N, Peczkowska M, Januszewicz A, Neumann HPH. Pheochromocytoma: Presentation, diagnosis and treatment. *J Hypertens* [Internet]. 2006 [cited 2023 Jun 2]. Available from: <https://pubmed.ncbi.nlm.nih.gov/17082709/>
16. Uludağ M, Aygün N, İşgör A. Surgical Indications and Techniques for Adrenalectomy. *Sisli Etfal Hastan Tip Bul* [Internet]. 2020 [cited 2023 Jun 2]. 24;54(1):8-22. Available from: <https://www.ncbi.nlm.nih.gov/pmc/articles/PMC7192258/>
17. Naranjo J, Dodd S, Martin YN. Perioperative Management of Pheochromocytoma. *J Cardiothorac Vasc Anesth* [Internet]. 2017 [cited 2023 Jun 2]. Available from: [https://www.jcvaonline.com/article/S1053-0770\(17\)30073-3/fulltext](https://www.jcvaonline.com/article/S1053-0770(17)30073-3/fulltext)
18. Mihai R. Open adrenalectomy. *Gland Surg* [Internet]. 2019 [cited 2023 May 29]. Available from: <https://www.ncbi.nlm.nih.gov/pmc/articles/PMC6646811/>

19. Miller BS. 'Old Fashioned' Open Adrenalectomy. *World J Surg* [Internet]. 2020 [cited 2023 May 30]. Available from: <https://link.springer.com/article/10.1007/s00268-019-05255-w>
20. Raffaelli M, De Crea C, Bellantone R. Laparoscopic adrenalectomy. *Gland Surg* [Internet]. 2019 [cited 2023 Jun 3]. Available from: <https://www.ncbi.nlm.nih.gov/pmc/articles/PMC6646817/>
21. Fiori C, Checcucci E, Amparore D, Cattaneo G, Manfredi M, Porpiglia F. Adrenal tumours: Open surgery versus minimally invasive surgery. *Curr Opin Oncol* [Internet]. 2020 [cited 2023 May 30];32(1). Available from: <https://pubmed.ncbi.nlm.nih.gov/31644473/>
22. Vargas HI, Kavoussi LR, Bartlett DL, Wagner JR, Venzon DJ, Fraker DL, et al. Laparoscopic adrenalectomy: A new standard of care. *Urology* [Internet]. 1997 [cited 2023 Jun 1];49(5). Available from: <https://pubmed.ncbi.nlm.nih.gov/9145969/>
23. Makay O, Erol V, Ozdemir M. Robotic adrenalectomy. *Gland Surg* [Internet]. 2019 [cited 2023 Jun 2]. p. S10–6. Available from: <https://www.ncbi.nlm.nih.gov/pmc/articles/PMC6646813/>
24. Ozdemir M, Dural AC, Sahbaz NA, Akarsu C, Uc C, Sertozy B, et al. Robotic transperitoneal adrenalectomy from inception to ingenuity: The perspective on two high volume endocrine surgery centers. *Gland Surg* [Internet]. 2020 [cited 2023 Jun 3];9(3). Available from: [https://www.researchgate.net/publication/340620610\\_Robotic\\_Transperitoneal\\_Adrenalectomy\\_from\\_Inception\\_to\\_Ingenuity\\_The\\_Perspective\\_on\\_Two\\_High\\_Volume\\_Endocrine\\_Surgery\\_Centers](https://www.researchgate.net/publication/340620610_Robotic_Transperitoneal_Adrenalectomy_from_Inception_to_Ingenuity_The_Perspective_on_Two_High_Volume_Endocrine_Surgery_Centers)
25. Kahramangil B, Berber E. Robotic Adrenalectomy. In: Tsuda S, Kudsioy OY, eds. *Robotic-Assisted Minimally Invasive Surgery*. Cham: Springer; 2019. p. 109-115.

## 9. ŽIVOTOPIS

Glorija Sraka rođena je 21.5.1996. godine u Zagrebu. Nakon završetka Osnovne škole Braće Radić u Kloštar Ivaniću, 2011. godine upisuje opću gimnaziju u Srednjoj školi Ivan Švear u Ivanić Gradu. Paralelno uz školovanje trenira odbojku u Odbojkaškom klubu Ivanić Grad gdje ostvaruje značajne rezultate. Po završetku srednje škole, 2015. godine upisuje Medicinski fakultet Sveučilišta u Rijeci. Tijekom studija sudjelovala je u Teddy Bear Hospital radionicama. Služi se engleskim jezikom u govoru i pismu.