

# Herpesvirusne infekcije u novorođenčadi

---

**Bruketa, Lorena**

**Master's thesis / Diplomski rad**

**2023**

*Degree Grantor / Ustanova koja je dodijelila akademski / stručni stupanj:* **University of Rijeka, Faculty of Medicine / Sveučilište u Rijeci, Medicinski fakultet**

*Permanent link / Trajna poveznica:* <https://um.nsk.hr/um:nbn:hr:184:253558>

*Rights / Prava:* [In copyright](#)/[Zaštićeno autorskim pravom.](#)

*Download date / Datum preuzimanja:* **2025-01-12**



*Repository / Repozitorij:*

[Repository of the University of Rijeka, Faculty of Medicine - FMRI Repository](#)



SVEUČILIŠTE U RIJECI

MEDICINSKI FAKULTET

SVEUČILIŠNI INTEGRIRANI PREDDIPLOMSKI I DIPLOMSKI

SVEUČILIŠNI STUDIJ MEDICINE

Lorena Bruketa

HERPESVIRUSNE INFEKCIJE U NOVOROĐENČADI

Diplomski rad

Rijeka, 2023.

SVEUČILIŠTE U RIJECI

MEDICINSKI FAKULTET

SVEUČILIŠNI INTEGRIRANI PREDDIPLOMSKI I DIPLOMSKI

SVEUČILIŠNI STUDIJ MEDICINE

Lorena Bruketa

HERPESVIRUSNE INFEKCIJE U NOVOROĐENČADI

Diplomski rad

Rijeka, 2023.

Mentor rada: doc. dr. sc. Kristina Lah Tomulić, dr. med

Diplomski rad ocjenjen je dana \_\_\_\_\_ u/na \_\_\_\_\_

\_\_\_\_\_, pred povjerenstvom u sastavu:

1. izv. prof. dr. sc. Iva Bilić Čače, dr. med.

2. doc. dr. sc. Ana Milardović, dr. med.

3. izv. prof. dr. sc. Srećko Severinski, dr. med.

Rad sadrži 36 stranica, 2 slike, 0 tablica, 38 literaturnih navoda.

## ZAHVALE:

Zahvaljujem se svim profesorima i profesoricama Medicinskog fakulteta u Rijeci na pruženom znanju u proteklih šest godina, a posebno svojoj mentorici doc. dr. sc. Kristini Lah Tomulić na stručnim i prijateljskim savjetima koji su mi olakšali pisanje ovog rada.

Zahvaljujem se i svojoj obitelji i svom dečku na neizmjenoj podršci i razumijevanju. Bez Vas bi ovaj put bio mnogo teži!

## SADRŽAJ

1.	UVOD .....	1
2.	SVRHA RADA.....	2
3.	PREGLED LITERATURE NA ZADANU TEMU .....	3
3.1.	GRAĐA HERPES VIRUSA.....	3
3.2.	PATOGENEZA HERPESVIRUSNIH INFEKCIJA.....	3
3.3.	PERZISTENTNA INFEKCIJA.....	4
3.4.	HERPES SIMPLEX VIRUSI U NOVOROĐENČADI .....	4
3.4.1.	EPIDEMIOLOGIJA.....	4
3.4.2.	KLINIČKA SLIKA .....	5
3.4.2.1.	Herpesvirusna infekcija kože, očiju i/ili usta (“SEM DISEASE”) .....	5
3.4.2.2.	HSV MENINGOENCEFALITIS .....	6
3.4.2.3.	DISEMINIRANI OBLIK BOLESTI .....	9
3.4.3.	DIJAGNOSTIKA.....	10
3.5.	VARICELLA-ZOSTER VIRUS - KONGENITALNI VARICELLA SINDROM.....	11
3.5.1.	VARICELLA-ZOSTER VIRUS U NOVOROĐENČADI.....	12
3.5.2.	POSTEKSPOZIČIJSKA PROFILAKSA.....	14
3.6.	CITOMEGALOVIRUS U NOVOROĐENČADI .....	15
3.6.1.	EPIDEMIOLOGIJA.....	15
3.6.2.	KLINIČKA SLIKA .....	16
3.6.2.1.	KASNE KOMPLIKACIJE .....	18
3.6.2.2.	PRAĆENJE .....	18
3.6.2.3.	NOVOROĐENAČKI PROBIR .....	19
3.7.	LIJEČENJE .....	19
3.8.	PREVENCIJA .....	21
4.	RASPRAVA .....	23
5.	ZAKLJUČCI.....	25
6.	SAŽETAK .....	27
7.	SUMMARY.....	28
8.	LITERATURA.....	29
9.	ŽIVOTOPIS .....	36

POPIS SKRAĆENICA I AKRONIMA:

HSV – herpes simplex virus

VZV – varicella zoster virus

EBV – Epstein-Barr virus

CMV - citomegalovirus

HHV – humani herpes virus

SEM bolest – eng: “skin, eye and mouth” bolest

CSF – eng: cerebrospinal fluid

EEG - elektroencefalogram

PCR – eng: polymerase chain reaction

ECMO – ekstrakorporalna membranska oksigenacija

DIK – diseminirana intravaskularna koagulacija

VZIG – varicella-zoster immunoglobulin

## 1. UVOD

Herpes virusi pripadnici su porodice Herpesviridae. U tu veliku porodicu spada preko 100 herpesvirusa, ali samo osam uzrokuju infekcije u ljudi. Redom su to: herpes simplex virusi tip 1 i 2 (HSV-1, HSV-2), varicella-zoster virus (VZV), Epstein-Barr virus (EBV), citomegalovirus (CMV) te humani herpes virusi 6, 7 i 8 (HHV-6, HHV-7, HHV-8). U ovom radu posvetit ćemo se infekcijama u novorođenčadi pa su to uzročnici: HSV-1, HSV-2, VZV te CMV. Izvor infekcije je osoba koja može biti manifestno bolesna ili asimptomatski virusonoša. Tri su načina prijenosa herpes virusnih infekcija: intrauterino, perinatalno i postnatalno.

Intrauterina infekcija događa se kada virus prijeđe iz majčinog krvotoka preko posteljice do ploda. Ishod će ovisiti o gestacijskoj dobi ploda, pa tako ukoliko se radi o ranoj trudnoći infekcija najčešće završava pobačajem, a u manjem broju slučajeva težim oštećenjima vida, sluha, centralnog živčanog sustava (CNS-a) i zastojem rasta (1).

Perinatalni prijenos infekcije je prijenos prilikom prolaska novorođenčeta kroz inficirani porođajni kanal majke. Ovim putem može se prenijeti HSV-2, VZV, CMV, ali može i HSV-1 ukoliko je prije toga došlo do primoinfekcije trudnice koja je akvirirana oralno-genitalnim kontaktom na kraju trudnoće. Drugi način prijenosa HSV-1 je postnatalno prilikom kontakta novorođenčeta s osobom koja ima simptomatsku ili asimptomatsku reaktivaciju infekcije, u rodilištu ili kod kuće.



## 2. SVRHA RADA

Infekcije u novorođenčadi mogu imitirati bilo koju drugu nezaraznu bolest. Simptomi u to doba su opći i nespecifični te mogu zahvaćati više organskih sustava istovremeno što predstavlja izazov u pravovremenom prepoznavanju i liječenju. . Imunološki sustav novorođenčeta je nezreo i bolest brzo može poprimiti neočekivan i fulminantan tijek koji može završiti letalno (2). Imajući to sve na umu, a u svrhu što brže postavljanje točne dijagnoze , potrebno je što detaljnije ispitati ciljnu anamnezu trudnice, kao na primjer kontakt s osobom koja boluje od varičele ili ima aktivnu varicella - zoster infekciju. Trudnice s rekurirajućim genitalnim herpesom trebalo bi prije porođaja pregledati te ukoliko se izolira DNA herpes virusa iz genitalnog sekreta, izbjegava se porod vaginalnim putem. Svrha ovog rada je ukazati na važnost što ranijeg dijagnosticiranja i liječenja herpes virusnih infekcija u novorođenčeta odgovarajućom antivirusnom terapijom jer je to jedini način da se smanji mortalitet i učestalost teških permanentnih sekvela.

### 3. PREGLED LITERATURE NA ZADANU TEMU

#### 3.1. GRAĐA HERPES VIRUSA

Viruse dijelimo u dvije velike skupine, ovisno o tome sadržavaju li RNA ili DNA nukleinsku kiselinu – genski materijal virusa. Svi herpes virusi su DNA virusi i veličine su 150-250 nm. Izvana su obavijeni ovojnicom koja sadrži glikoproteine, lipide i poliamine. Glikoproteini ovojnice omogućuju prijanjanje i prodiranje virusa u stanicu. Ispod ovojnice nalazi se pokrovni sloj ili tegument, a pomoću njegovih proteina događa se inicijalna replikacija virusa u stanici. Nukleokapsida ili omotač jezgre sastoji se od 162 proteinske kapsomere organizirane u ikozaedralnu simetriju. Taj omotač obavija dvostruko - omotanu linearnu deoksiribonukleinsku kiselinu (DNA) koja se sastoji od 150,000 parova baza i kodira više od 80 različitih proteina (3).

#### 3.2. PATOGENEZA HERPESVIRUSNIH INFEKCIJA

Tri su načina na koja herpes virusi mogu uzrokovati bolest: direktno – destrukcijom tkiva, indirektno – poticanjem imunoloških odgovora domaćina te uzrokujući neoplastičnu transformaciju stanica (1). U direktnoj destrukciji virus ulazi u stanicu, replicira se i nakon stvaranja novih viriona, stanica propada. Primjer za to su mukokutana oštećenja uzrokovana HSV-1, HSV-2, VZV te visceralna oštećenja uzrokovana istima i s citomegalovirusom. Kad virus djeluje na indirektan način, poticanjem imunološkog odgovora domaćina, razvijaju se komplikacije herpesvirusnih infekcija poput multifornog eritema, hemolitičke anemije i trombocitopenije. Da herpesvirusi mogu i neoplastično transformirati stanice, očituje se u povezanosti EBV i HHV-8 infekcija s tumorima u odraslih imunokompromitiranih ljudi (1).

### 3.3. PERZISTENTNA INFEKCIJA

Svi herpes virusi imaju zajedničku karakteristiku, a to je sposobnost latentnog, doživotnog inficiranja stanice domaćina. To znači da se geni herpes virusa zadržavaju u određenim stanicama čovjeka. Herpes simplex virus te varicella zoster virus zadržavaju se u stanicama senzornih ganglija, citomegalovirus u neutrofilima i monocitima, Epstein-Barr virus u limfocitima B i stanicama žlijezda slinovnica, te humani herpes virus 6 u limfocitima. Tijekom latencije virusni su geni u mirovanju, tj. nisu dostupni imunološkoj detekciji. Virusni mogu prelaziti iz latentne faze u ponovnu, aktivnu fazu što se naziva reaktivacija latentne infekcije. Ona može biti potaknuta raznim čimbenicima kao što su djelovanje UV zraka, toplina, trauma, imunosupresija, psihički stres ili menstruacija (4).

### 3.4. HERPES SIMPLEX VIRUSI U NOVOROĐENČADI

#### 3.4.1. EPIDEMIOLOGIJA

Ne može se sa sigurnošću utvrditi točna incidencija neonatalne HSV infekcije. Brojka se kreće od 3-30/100 000 živorođenih, a varira zato što postoji različita prevalencija genitalnog herpesa diljem svijeta i ne prijavljuje se svugdje jednako (5,6). Globalno, incidencija iznosi oko 14 000 slučajeva neonatalnog HSV-a u jednoj godini (7). U posljednjih 20 godina incidencija HSV-a je porasla, a jedan od razloga koji to objašnjava je porast genitalnog herpesa u općoj populaciji. Točnije, bilježi se porast HSV-1 genitalne infekcije u adolescenata i mlađih odraslih, a samim time i HSV-1 neonatalne infekcije. Novorođenčad s HSV-1 infekcijom češće razvija lokalizirani oblik bolesti koji obuhvaća kožu, oči i usta ("skin, eye and mouth disease"), dok je HSV-2 infekcija češće povezana s oboljenjima CNS-a (8).

### 3.4.2. KLINIČKA SLIKA

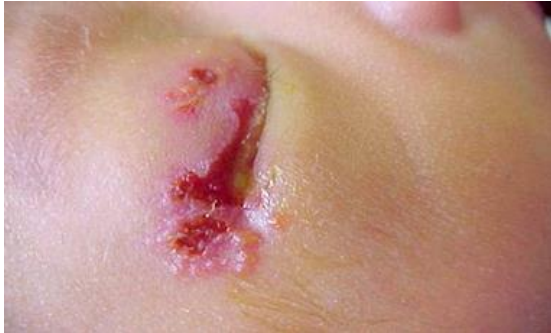Po samom porodu većina novorođenčadi nema znakova aktivne HSV infekcije. Period inkubacije može potrajati dva do četiri tjedna, a nakon toga bolest se može manifestirati na jedan od tri načina: (1) bolest ograničena na kožu, oči i/ili usta (skin, eye and mouth disease, "SEM disease"), (2) meningoencefalitis (s ili bez SEM), (3) diseminirana bolest. Postoje neka preklapanja u ove tri kategorije. Na primjer, diseminirana HSV bolest može imati SEM i/ili zahvaćanje CNS-a uz druge organe, a SEM može progredirati u meningoencefalitis ili diseminiranu bolest ako se ne liječi rano. I HSV-1 i HSV-2 mogu uzrokovati sve tri kategorije bolesti, ali ipak je HSV-1 više povezan sa SEM, a HSV-2 s meningoencefalitisom i lošijom prognozom (8).

#### 3.4.2.1. Herpesvirusna infekcija kože, očiju i/ili usta ("SEM DISEASE")

Ovim oblikom bolesti prezentira se otprilike 35 do 45% djece oboljele od neonatalnog HSV-a (7, 9). U prvim danima bolesti može biti blagog tijeka no postoji visok rizik progresije u meningoencefalitis ili diseminiranu bolest ukoliko se ne liječenje ne započne na vrijeme. SEM se obično pojavljuje u prva dva tjedna života, no može se javiti bilo kada tijekom prvih šest tjedana. Lokalizirana kožna bolest nastaje spajanjem ili grupiranjem vezikula s eritematoznom podlogom. Vezikule se mogu pojaviti na bilo kojem djelu tijela; moguća je pojava na mjestu prethodne traume. Ponekad se može dogoditi da se vezikule jave kasno, kada je bolest već diseminirana.

HSV infekcija oka u novorođenčeta može u početku biti asimptomatska. Rani znakovi uključuju ekscesivno suženje iz oka, bol i konjunktivalni eritem. Periorbitalne vezikule mogu i ne moraju

biti prisutne. HSV keratokonjunktivitis može progredirati u ožiljke na rožnici, kataraktu i korioretinitis koji mogu rezultirati i trajnim oštećenjima vida.



Slika 1.: Novorođenče s HSV infekcijom oka (8)

HSV infekcija u orofarinksu također u početku može biti bez ikakvih simptoma. Ulkusi mogu biti vidljivi i lokalizirani u ustima, na nepcu i na jeziku. Ovakve lezije treba razlikovati od sličnih lezija kao što su lokalna trauma ili druge virusne infekcije (npr. enterovirus). Novorođenčad sa SEM bolesti mogu imati pridruženu HSV viremiju. No, ako nema dokaza sistemske infekcije (zahvaćenost jetre, pluća, bubrega, kardiovaskularnog sustava ili mozga), može se isključiti diseminirana bolest. Ako se SEM liječi rano, prije nego što se dogodi zahvaćenost mozga ili diseminirana bolest, ishod je povoljan (8).

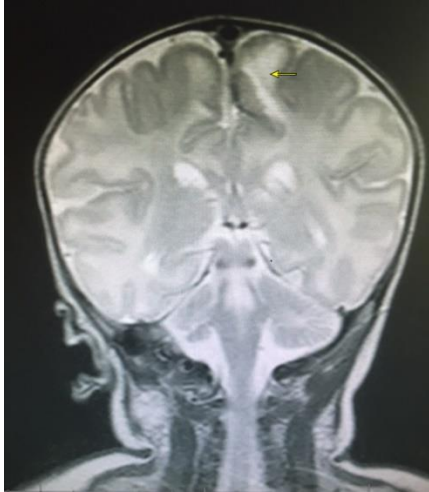
#### 3.4.2.2. HSV MENINGOENCEFALITIS

Otprilike jedna trećina neonatalne HSV bolesti zahvaća CNS (10). Može se dogoditi kao rezultat lokaliziranog retrogradnog širenja iz nazofarinksa putem njušnih živaca u mozak ili hematogenim širenjem u novorođenčadi s diseminiranom bolesti. Neonatalni HSV meningoencefalitis uglavnom se manifestira u drugom ili trećem tjednu života. Može se dogoditi sa ili bez SEM bolesti te sa ili bez diseminiranog oblika bolesti. Većina novorođenčadi razvija kožne lezije u nekom razdoblju bolesti (11). Klinička slika uključuje konvulzije (fokalne ili

generalizirane), letargiju, tremor, termolabilnost (vrućica ili hipotermija) te manjak apetita. U ranoj bolesti nijedan od ovih simptoma se ne mora pojavljivati.

U cerebrospinalnom likvoru (CSL) može se naći mononuklearna pleocitoza, normalna ili niža glukoza te povišeni proteini, iako to sve može biti uredno u ranoj fazi bolesti. Abnormalnosti u CSL-u mogu se smatrati progresijom bolesti.

U akutnoj fazi HSV meningoencefalitisa EEG može pokazivati razne abnormalnosti, uključujući uni- ili bilateralne periodične oštre valove ili slabljenje amplitude, fokalne ili generalizirane spore valove, epileptiformna pražnjenja ili električne napadaje. Nema specifičnog EEG obrasca koji je patognomoničan za HSV, ali fokalne ili lateralizirane EEG abnormalnosti u prisutnosti encefalitisa su visoko suspektne za HSV. U akutnoj fazi čini se da je EEG više osjetljiv nego CT ili radioizotopno snimanje mozga. EEG nalazi razlikuju se u tijeku bolesti, ali periodična pražnjenja se događaju samo za vrijeme akutne faze. EEG ne predviđa šanse za preživljavanje ili težinu invaliditeta ni u akutnom stadiju ni u dugoročnom praćenju, a čini se i da EEG promjene zaostaju za kliničkim promjenama. Ipak, novorođenčad s paroksizimima koji traju duže imaju lošiju prognozu. EEG može biti normalan kada je akutna faza završila (12, 13). CT i MRI mozga mogu biti normalni u ranoj fazi bolesti. Nakon otprilike sedam dana, slikovnim metodama može se vidjeti parenhimalni edem mozga ili atenuacija, hemoragija ili destruktivne lezije u temporalnim, frontalnim, parijetalnim regijama ili u moždanom deblu (12).



Slika 2.: MR mozga dva tjedna starog terminskog novorođenčeta s ranim HSV encefalitisom koji pokazuje fokalnu subakutnu hemoragiju i upalu u korteksu te iznad subarahnoidnog prostora lijevog prednjeg režnja (8)

Ukoliko nisu prisutne kožne vezikule, incijalna prezentacija HSV meningoencefalitisa može biti zbunjujuća i teško se može razlikovati od ostalih uzroka neonatalne sepsa ili meningitisa.

U dijagnostici meningoencefalitisa može se učiniti PCR HSV DNA te analiza likvora (analizira se broj stanica, proteini i glukoza). Empirijski se liječi aciklovirom sva novorođenčad s aseptičnim meningitisom ili drugim znakovima i simptomima meningoencefalitisa bez očitog bakterijskog uzroka (14, 15).

Novorođenčad s primarnim imunodeficijencijama (npr. NK deficijencija, toll-like receptor deficijencija) u većem su riziku za razvijanje HSV encefalitisa i postinfekcijskih komplikacija kao HSV-om povezan autoimuni encefalitis (8).

#### 3.4.2.3. DISEMINIRANI OBLIK BOLESTI

Oko 5 do 30% slučajeva neonatalnog HSV-a pripada diseminiranom obliku bolesti koji ima prezentaciju sepse te zahvaća mnoge organe (10):

- Jetra – hepatitis ili povišene jetrene transaminase, ascites, direktna hiperbilirubinemija  
progresija u zatajenje jetre i potreba za transplantacijom
- Pluća – progresivni intersticijski pneumonitis ili hemoragični pneumonitis, sa ili bez efuzija, koji može progredirati u respiratornu insuficijenciju, zahtijevajući mehaničku ventilaciju ili ECMO
- Mozak – zahvaćen u 60 do 75%, obično hematogeno proširen meningoencefalitis
- Srce – miokarditis i miokardijalna disfunkcija u teškoj diseminiranoj neonatalnoj HSV infekciji
- Adrenalne žlijezde – područja krvarenja i nekroze
- Koštana srž i koagulacijski sustav – diseminirana intravaskularna koagulacija (DIK), trombocitopenija, neutropenija
- Bubrezi – akutna bubrežna ozljeda
- Gastrointestinalni trakt – nekrotizirajući enterokolitis
- Koža – SEM bolest

Novorođenčad s diseminiranim HSV-om često se u prvim tjednima života prezentiraju nespecifičnim znakovima i simptomima neonatalne sepse, uključivši nestabilnost tjelesne temperature (vrućica ili hipotermija), apneja, letargija, respiratorni distres, hepatomegalija i ascites. Rjeđe, novorođenčad se može prezentirati samo s vrućicom (16).



U uznapredovaloj diseminiranoj bolesti, vrućice često nema, već je hipotermija više izražena. Dijagnoza je često odgođena do drugog tjedna života, se novorođenčad vrlo često prezentiraju simptomima sepse kod koje ne dolazi do poboljšanja uobičajenim antimikrobnim liječenjem.. U liječene novorođenčadi, rizik za smrtni ishod je između 40 i 50%, a u neliječene novorođenčadi rizik raste preko 80% (7). Nažalost, dijagnoza se ponekad postavlja tek na obdukciji, nakon što se dogodilo oštećenje mnogih organa. Ulažu se naponi kako bi se identificirala novorođenčad s visokim rizikom za sepsu, meningoencefalitis, progresivni pneumonitis ili hepatitis, kako bi se njima čim prije učinilo HSV testiranje i dalo empirijsku antivirusnu terapiju (8).

#### 3.4.3. DIJAGNOSTIKA

Nakon anamneze i kliničkog pregleda, etiološka dijagnoza postavlja se izolacijom virusa na staničnoj kulturi, detekcijom virusne DNA reakcijom lančane polimeraze (PCR) ili detekcijom virusnih antigena koristeći direktni imunofluorescencijski esej (DFA). Serologija nije najbolja metoda dokazivanja neonatalne HSV infekcije za vrijeme prezentacije bolesti zato što je potrebno dva tjedna da se stvore IgG protutijela (parni serum) koja bi uz IgM protutijela potvrdila bolest. Ipak, može se koristiti u određenim slučajevima: kada je potrebna identifikacija HSV-2 infekcije u trudnica kako bi se uradili određeni koraci za prevenciju neonatalne infekcije ili za potvrdu dijagnoze neonatalne HSV infekcije kada postoje dijagnostičke nepodudarnosti u neonatalnom periodu. Perzistencija HSV tipno specifičnih IgG protutijela izvan vremenskog razdoblja transplacentnih IgG protutijela (npr. izvan šest mjeseci) može pomoći u potvrdi dijagnoze ako direktna detekcija virusa u vrijeme bolesti nije bila uspješna ili moguća. U današnje vrijeme, ipak je najbrža i najjednostavnija detekcija PCR-om.

U slučaju HSV kožnih lezija, uzima se bris s površine kože ili se aspirira vezikularna tekućina.

Sva novorođenčad sa suspektnom HSV infekcijom, čak i u slučaju izolirane SEM bolesti, trebala bi se podvrgnuti lumbalnoj punkciji zato što klinički nalazi meningoencefalitisa mogu izostajati u samom početku bolesti. Najbolja metoda dijagnostike HSV-a iz cerebrospinalnog likvora je PCR. Bilo koji oblik HSV bolesti, zahtjeva i PCR analizu iz krvi. Rana dijagnostika HSV-a u krvi je bitna jer što se više odgodi početak liječenja, postotak lošeg ishoda je veći.

Ukoliko su dostupni još neki uzorci, također se uzimaju, npr. trahealni aspirat u intubirane novorođenčadi ili peritonealna tekućina novorođenčadi na peritonealnoj drenaži (8).

### 3.5. VARICELLA-ZOSTER VIRUS - KONGENITALNI VARICELLA SINDROM

U većini slučajeva, kongenitalni varicella sindrom događa se u djece čije su majke bile zaražene između 8 i 20. tjedna gestacije. No ipak, rizik vertikalne transmisije je mali u odnosu na ostale viruse koji se mogu prenijeti u trudnoći. Rizik je oko 2% ako se infekcija dogodila prije 20. tjedna i <1% ako se dogodi prije 13. tjedna (17). U rijetkim slučajevima, fetalni varicella sindrom se može dogoditi nakon 20. tjedna gestacije (18). Karakteristična klinička slika sastoji se od pojedinog ili svega od navedenog: zastoj u intrauterinom rastu, ožiljkaste lezije kože koje mogu biti uleknute ili pigmentirane u određenom dermatomu, okularni poremećaji poput katarakte, korioretinitisa, Hornerovog sindroma, mikroftalmije i nistagmusa, abnormalnosti udova poput hipoplazije kosti i mišića, abnormalnosti CNS-a poput kortikalne atrofije, napadaja, intelektualnog zaostajanja te fetalna smrt i mrtvorodenje (19).

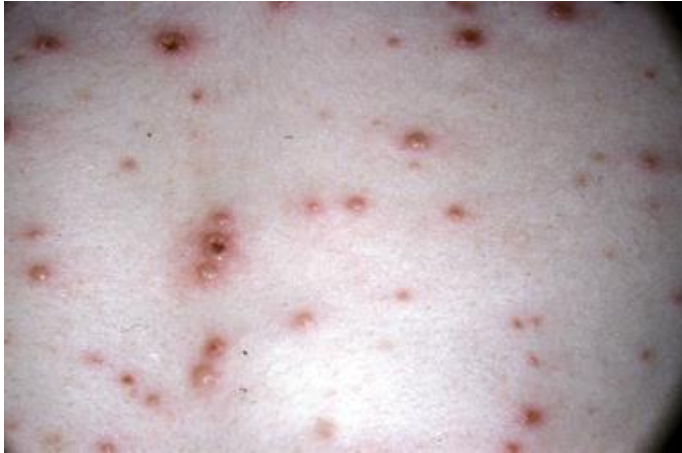### 3.5.1. VARICELLA-ZOSTER VIRUS U NOVOROĐENČADI

Varicella ili vodene kozice su obično blaga, samoograničavajuća bolest u zdrave djece. Rjeđe pogađa trudnice i roditelje te stvara probleme za fetus i novorođenčad. VZV se može pojaviti i kao nozokomijalna infekcija u novorođenčadi.

Neonatalna varicella ozbiljna je bolest povezana sa smrtnošću do 30% (20). Novorođenčad rođena od majki koje su zaražene VZV-om u dva tjedna od poroda imaju visoki rizik za obolijevanje. Posebno visoki rizik za fatalni ishod novorođenčadi je kada majka razvije simptome u periodu pet dana prije do dva dana nakon poroda. U ovom intervalu nema dovoljno vremena da se razviju majčina IgG protutijela koja bi zaštitila fetus. Postnatalno akvirirana varicella koja se događa između 10 i 28 dana poslije rođenja obično je blaga, no svejedno novorođenčad je u većem riziku za teži oblik bolesti zato što ima nerazvijen imunološki sustav. Prematurusi su u većem riziku za nozokomijalne infekcije VZV-a u odnosu na novorođenčad rođena u terminu zato što se aktivni prijenos majčinih IgG događa prvenstveno u trećem trimestru trudnoće.

Klinička slika neonatalne varicelle varira od blaže bolesti koja podsjeća na vodene kozice u starije djece do diseminirane infekcije sličnih manifestacija koje se viđaju u imunokompromitiranih. Vrućica se može razviti u prvih dana nakon rođenja, praćena generaliziranim vezikularnom erupcijom. Osip počinje u obliku makula, rapidno progredira u papule te onda u karakteristične vezikularne lezije koje pucaju te na koži ostaju kruste koje kasnije cijele bez ostavljanja ožiljaka. Obično se najprije javlja na glavi te onda generalizira po cijelom tijelu. Lezije su u različitim stadijima razvitka i cijeljenja istovremeno. Upravo ta

karakteristika razlikuje varicellu od osipa kakav se viđa u neonatalnoj herpes simplex infekciji, gdje su vezikule organizirane u lokalizirane klustere.



Slika 3.: Vezikularne lezije na eritematoznoj bazi koje su karakteristična klinička slika vodenih kozica (22)

U blažim slučajevima neonatalne varicelle, lezije cijele za 7 do 10 dana. Ipak, može doći do diseminirane bolesti, s pneumonijom, hepatitisom i meningoencefalitisom, što su najčešće visceralne manifestacije. Slučajevi neonatalnog herpes zosteru u djece rođena od majki koje su imale vodene kozice u trudnoći, su rijetki (21).

Dijagnoza neonatalne varicelle postavlja se klinički, a u nejasnim slučajevima može se učiniti PCR, kojim bi se dokazao VZV iz brisa kožnih vezikula ili iz cerebrospinalnog likvora.

Brza primjena varicella-zoster imunoglobulina (VZIG) u novorođenčadi koja su rođena od žena s aktivnom varicella infekcijom može ublažiti neonatalnu bolest (22).

### 3.5.2. POSTEKSPOZICIJSKA PROFILAKSA

Postekspozicijska profilaksa s varicella-zoster imunoglobulinom (VZIG) može prevenirati varicellu u izložene novorođenčadi, ublažiti kliničku sliku i značajno i povoljno utjecati na ishod bolesti. VZIG je pročišćeni humani imunoglobulin napravljen od plazme koja sadrži visoku razinu anti-VZV protutijela.

Preporuča se primjena VZIG-a u sve novorođenčadi koja je bila u kontaktu s VZV-u i novorođenčadi u slijedećim situacijama: (23, 24):

- prijevremeno rođena djeca  $\geq 28$  tjedana gestacije koja su bila izložena VZV-u i čije majke nemaju dokumentiranu povijest infekcije varicellom
- prijevremeno rođena djeca  $< 28$  tjedana gestacije ili koji teže  $< 1000$  grama pri rođenju koji su bili izloženi VZV-u bez obzira na majčinu povijest infekcije varicellom ili vakcinacije

Zdrava terminska novorođenčad koja su bila izložena VZV-u postnatalno (uključujući one čije su majke razvile osip  $> 48$  sati nakon poroda) ne trebaju primiti postekspozicijsku profilaksu zato što se u takvih očekuje blagi oblik bolesti. VZIG se daje intramuskularno u dozi od 125 jedinica (1 bočica) za djecu koja teže  $> 2.1-10$  kg te 62.5 jedinica (pola bočice) za djecu koja teže  $\leq 2$  kg (23). Kada je postekspozicijska profilaksa indicirana, trebala bi se primijeniti što je brže moguće. Prozor pasivne imunizacije s VZIG-om nakon ekspozicije iznosi 10 dana. Ukoliko nije dostupan VZIG, treba se razmotriti davanje intravenoznog imunoglobulina (IVIG) ili profilaksa aciklovirom (23). Izolacija za majku i novorođenče ovisi o vremenu ekspozicije. Bolesnici koji zahtjevaju izolaciju su:

- aktivna bolest: majka s aktivnim VZV lezijama mora biti izolirana. Novorođenče je izolirano od majke dok god je ona infektivna. Svako novorođenče koje razvije varicellu u neonatalnoj intenzivnoj njezi također je izolirano.
- majčina ekspozicija šest do 21 dan prije hospitalizacije: seronegativna majka koja je bila izložena varicelli 6 do 21 dan prije hospitalizacije mora biti izolirana od ostalih bolesnika jer može razviti varicellu dok je u bolnici. Ovaj izračun uzima u obzir da period inkubacije traje obično 14 do 16 dana, iako inkubacija može biti i prolongirana do 28 dana ukoliko je osoba primila VZIG ili IVIG, a može biti i smanjena u imunokompromitiranih.

Novorođenče, ako je rođeno na termin , treba biti izolirano od majke. O njima bi se trebalo brinuti samo osoblje koje ima razvijenu imunost na VZV. Postnatalno akvirirana varicella u terminske novorođenčadi starije od 10 dana obično je blagog tijeka (22).

### 3.6. CITOMEGALOVIRUS U NOVOROĐENČADI

#### 3.6.1. EPIDEMIOLOGIJA

Kongenitalna CMV infekcija javlja se diljem svijeta, s prevalencijom 0,6% u razvijenim zemljama (25, 26). CMV infekcija u trudnica obično ije posljedica bliskog kontakta s malom djecom, osobito onom koja pohađaju vrtiće. Rizik vertikalnog prijenosa na fetus je daleko veći ako se radi o primarnoj, a ne rekurentnoj infekciji. Novorođenčad koja se zarazila prilikom majčine primarne infekcije češće ima simptome po rođenju, te kod te djece češće zaostaju permanentne sekvele. Rizik za gubitak sluha je jednak radi li se o majčinoj primarnoj ili rekurentnoj infekciji. Sekvele češće zaostaju ako je infekcija akvirirana ranije u trudnoći, pogotovo u prvom trimestru (27).

### 3.6.2. KLINIČKA SLIKA

Otprilike 10% novorođenčadi ima simptome kongenitalne CMV infekcije po rođenju (27).

Klinički nalaz simptomatske novorođenčadi može biti sličan kao u drugih kongenitalnih infekcija:

petehije, žutica,, hepatosplenomegalija, mikrocefalija, senzoneuralni gubitak sluha,

letargija,hipotonija, slabo sisanje, korioretinitis, epileptički napadaji, hemolitička anemija i

pneumonija. Gubitak sluha može biti detektiran po rođenju, ali može imati i odgođeni početak.

U 70% slučajeva gubitak sluha je bilateralan te je često i progresivan (26). Korioretinitis je

najčešći očni problem u simptomatske novorođenčadi i korelira s lošim dugoročnim

neurorazvojem ishodom. Ostali nalazi na očima uključuju ožiljke na retini, atrofiju očnog živca,

centralni gubitak vida i strabizam.

Otprilike 8-10% novorođenčadi ima teški, životno ugrožavajući oblik bolesti; klinički tijek može

nalikovati sepsi uz razvoj miokarditisa ili virusno inducirana hemofagocitna limfohistiocitoza

(27).Većina novorođenčadi s fulminantnim oblikom bolesti umire unutar nekoliko dana ili

tjedana od početka bolesti unatoč antivirusnoj terapiji i neonatalnom intenzivnom liječenju..

Prematurusi rođeni prije 32. tjedna gestacije sklonija su pneumonitisu, sepsi, trombocitopeniji

te koinfekcijama od terminske novorođenčadi. Tipični laboratorijski nalazi prilikom

simptomatske kongenitalne CMV infekcije su visoke jetrene transaminaze, trombocitopenija i

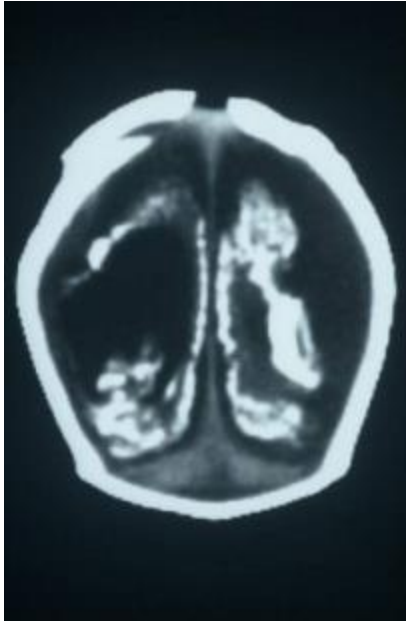
visoki direktni i indirektni serumski bilirubin. Ukoliko se analizira cerebrospinalni likvor, mogu se

pronaći visoke razine proteina. Slikovnim pretragama mozga , poput ultrazvuka, CT-a ili MR-a,

detektiraju se periventrikularne kalcifikacije, ventrikulomegalija, periventrikularna

leukomalacija i cistične abnormalnosti. Mikrocefalija, intrakranijske kalcifikacije i migracijske

abnormalnosti koreliraju s lošim dugoročnim neurorazvojem ishodom (28).



Slika 4.: CT novorođenčeta s kongenitalnom citomegalovirusnom bolesti i teškom mikrocefalijom (27)

Neki novorođenčad prezentira se primarno s neurološkim manifestacijama , (tzv. “primarni neurofenotip”) (27). Tipične manifestacije poput žutice, petehija ili hepatosplenomegalije nisu prisutne. Mogu biti potpuno urednog kliničkog statusa po rođenju ili imati blagu mikrocefaliju. Obično im se ni ne dijagnosticira kongenitalna CMV infekcija, osim ako se ne podvrgnu probiru za CMV. Takva djeca asnije razvijaju značajniju mikrocefaliju i neurološke manifestacije, poput kašnjenja u razvoju, abnormalni mišićni tonus i epileptičke napadaje. Oko 90% novorođenčadi je asimptomatsko po rođenju. U takvih je moguć suptilan nalaz poput niže porođajne mase ili su niže gestacijske dobi. Oko 10% asimptomatskih ima senzorneuralni gubitak sluha (26). Okularne abnormalnosti poput lezija na mrežnici i strabizma, javlja se u 1-2% novorođenčadi, no one su rijetko opasne za vid (29). Također, u 5-20% ipak se neuroslikovnom dijagnostikom nađe i abnormalni moždani nalaz (27).



Dijagnoza se postavlja izolacijom ili molekularnom detekcijom CMV iz urina ili sline u prva tri tjedna života. I virusna kultura i PCR imaju visoku osjetljivost i specifičnost za detekciju CMV. Serologija se ne koristi u rutinskoj dijagnostici.

#### 3.6.2.1. KASNE KOMPLIKACIJE

U 70-80% novorođenčadi koja ima simptome na rođenju razviju se kasne komplikacije kao što su: gubitak sluha koji zahtjeva uporabu pomagala ili kohlearnu implantaciju, oštećenje vida koje zahtjeva naočale ili korektivnu operaciju, poremećaji zubiju, intelektualna zaostalost ili zaostali psihomotorni razvoj, bihevioralni problemi poput poremećaja pažnje i hiperaktivnosti, neuromuskularni problemi kao što su cerebralna paraliza, neuromuskularna skolioza i/ili iščašenje kuka i displazija (30). Gubitak sluha je daleko najčešća kasna sekvela u naizgled asimptomatskih, koja se javlja u do 25% slučajeva do 18. godine. Također se mogu javljati problem s ravnotežom, sa ili bez gubitka sluha (31).

#### 3.6.2.2. PRAĆENJE

Novorođenčad kojima je potvrđena kongenitalna CMV infekcija trebala bi se neurorazvojno pratiti. Praćenje uključuje detaljni fizikalni pregledi, redoviti neurološki pregledi, praćenje visine, težine i opsega glave (kako bi se isključila mikrocefalija). Potrebno je i praćenje laboratorijskih testova koji uključuju kompletnu krvnu sliku, jetrene i bubrežne parametre, testovi koagulacije (ukoliko se radi o bolesti jetre ili preboljeloj sepsi), Svakako je potrebno ispitivanje sluha, oftalmološki pregledi, ultrazvuk mozga (ukoliko je nalaz patološki upućuje se dalje na CT ili MRI mozga). Sugerira se mjerenje viremije PCR-om krvi ili plazme za svako dijete koje prima antivirusnu terapiju (27).

### 3.6.2.3. NOVOROĐENAČKI PROBIR

Još uvijek nije uveden novorođenački probir na CMV, iako se sve više podupire ideja za time (25). Ciljna djeca su ona koja se otkriju novorođenačkim probirom testa sluha, na jednom ili oba uha. U te djece, trebalo bi obaviti testiranje na CMV prije otpusta ili barem u prva tri tjedna života. Cilj je što ranije identificirati zaraženu djecu, čak i onu s blagim simptomima, koja bi imala od antivirusne terapije. Probirom bi se identificirala i asimptomatska djeca koja imaju rizik za gubitak sluha te zahtijevaju češću audiološku procjenu (32).

### 3.7. LIJEČENJE

Aciklovir se koristi u liječenju herpesvirusnih infekcija. On je nukleozidni analog koji selektivno inhibira replikaciju herpes simplex i varicella-zoster virusa. Lijek je izbora za novorođenčad s HSV bolešću, za trudnice s kompliciranom HSV ili VZV infekcijom i pojedince s herpes simplex encefalitisom (33). Doza aciklovira za sve oblike neonatalne HSV infekcije je 60 mg/kg/dan intravenski, svakih osam sati. Doza se mora prilagoditi za novorođenčad s oštećenim bubrezima. Lokalizirana SEM bolest trebala bi se liječiti minimalno 14 dana, a HSV meningoencefalitis i diseminirani oblik bolesti minimalno 21 dan. S obzirom da je prisustvo HSV DNA u likvoru povezano s lošijim ishodom, trebala bi se ponoviti lumbalna punkcija krajem terapije da se osigura da je u HSV u likvoru negativan. Sistemska terapija aciklovirom dobro se podnosi u većine novorođenčadi te su nuspojave neuobičajene. U manjem broju slučajeva može se razviti ozljeda bubrega usred kristalizacije lijeka u renalnim tubulima (koja se češće događa ako je novorođenče slabije hidrirano), dozno-ovisna reverzibilna neutropenija, ulkusi na strani periferne ekstravazacije, posebice ako doza nije prilagođena u bolesnika s bubrežnom ozljedom. Neonatusi s okularnom HSV infekcijom upućuju se oftalmologu na pregled. Liječenje

se sastoji od topičke terapije uz sistemsku terapiju aciklovirom (33).

Herpes simplex virusi otporni na aciklovir su rijetki i obično se viđaju u bolesnika s oslabljenim imunitetom, kao npr. u primatelja transplantirane koštane srži. Ukoliko aciklovir nije dostupan, primjenjuju se drugi lijekovi. U slučaju neonatalne HSV infekcije, HSV encefalitisa, diseminirane HSV infekcije ili varicella pneumonije preporuča se ganciklovir. (za djecu mlađu od 90 dana 6 mg/kg intravenski, svakih 12 sati). S obzirom da nema dovoljno kliničkog iskustva u slučajevima liječenja neonatalne HSV infekcije s ganciklovirom, , potrebno je pratiti odgovor na terapiju ponavljanjem uzorka cerebrospinalnog likvora. Ukoliko se ne može dati ganciklovir, preporuča se foskarnet. On je pirofosfatni analog, također snažni inhibitor HSV DNA polimeraze te s obzirom da ne zahtjeva fosforilaciju za svoju antivirusnu aktivnost, pokazao je učinkovitost u bolesnika s aciklovir-rezistentnim infekcijama. Imunokompetentna novorođenčad s mukokutanom HSV infekcijom može se liječiti oralno famciklovirom, valaciklovirom ili aciklovirom. Valaciklovir i famciklovir su lijekovi koji imaju sličan mehanizam djelovanja kao aciklovir (33).

Novorođenčad s teškom diseminiranom VZV infekcijom (npr. pneumonija, encefalitis, trombocitopenija, teški hepatitis) liječe se intravenskim aciklovirom (60 mg/kg/dan u 3 doze) kroz 10 dana. Antivirusna terapija mora se započeti što prije od pojave simptoma jer se većina virusne replikacije zaustavlja za 72 sata od izbijanja osipa (22).

Studije pokazuju dobrobiti liječenja simptomatske djece sa CMV-infekcijom, kao i asimptomatske u kojih se tek kasnije razvije gubitak sluha. Antivirusna terapija valganciklovirom može poboljšati sluh i neurorazvojni ishod u simptomatske djece (38).

### 3.8. PREVENCIJA

Postnatalna transmisija HSV-a može se prevenirati savjetujući članove obitelji s aktivnim HSV lezijama da izbjegavaju bliski kontakt s novorođenčetom. Majke s herpetičnim lezijama na dojčkama ne bi smjele doći dok lezije ne zacijele jer se i na taj način prenosi infekcija. Potrebno je voditi higijenu ruku i pokrivati lezije s kojima bi novorođenče moglo doći u kontakt.

Novorođenčad rođena od majki s aktivnim HSV lezijama trebalo bi držati dalje od kontakta s drugim osobama tijekom hospitalizacije, u posebnoj sobi ili u sobi s majkom. Prosječno trajanje izlučivanja virusa iz kožnih vezikula i lezija sluznice u dojenčadi koja primaju terapiju aciklovirom je pet do osam dana, ali ipak mjere bi se trebale nastaviti i duže ako je novorođenče hospitalizirano. Za sada još nema licenciranog, efektivnog cjepiva protiv HSV-1 i HSV-2 infekcije, no ono je u razvitku (34).

Prevenција CMV infekcije je izazov jer je virus ubikvitaran te se infekcija događa često. Ipak, u pojedinim situacijama, npr. u trudnoći poželjno je prevenirati CMV infekciju (35). To se postiže odgovarajućom higijenom ruku nakon kontakta s pelenama ili oralnim i nazalnim sekretima male djece, izbjegavanjem ljubljenja djece ispod šeste godina u usta ili vrat, ne dijeleći hranu, piće, žlice, vilice, četkice s malom djecom te čisteći igračke i ostale površine na kojima se može naći dječja slina ili urin (36). Preventivne mjere koje smanjuju prijenos CMV-a u novorođenčadi uključuju: uporaba CMV-seronegativne krvi za ekstremno pretermijsku novorođenčad, zamrzavanje/odmrzavanje ili pasterizacija majčinog mlijeka, screening doniranog mlijeka na CMV. Pasivna imunoprofilaksa s intravenskim imunoglobulinom ili CMV hiperimunim globulinom može prevenirati akviziciju ozbiljne CMV bolesti u primatelja hematopoetičkih matičnih stanica i primatelja solidnih organa. Još uvijek ne postoji licencirano CMV cjepivo.

Stručnjaci se nadaju da će jednog dana biti dostupno u prevenciji CMV bolesti u novorođenčadi i imunokompromitiranih (35).

S obzirom da je varicella-zoster virus visoko zarazan i može uzrokovati tešku bolest, postoje preporuke za prevenciju VZV-a među zdravstvenim osobljem, izolaciju bolesnika s VZV infekcijom te ponašanje bolesnika i zdravstvenog osoblja koje je izloženo VZV-u. Kontrola VZV-a je bitna iz slijedećih razloga: iako je varicella u zdravih odraslih relativno benigna bolest, može biti povezana s teškim komplikacijama, kao što su pneumonija i meningoencefalitis. Te teške komplikacije, uključujući smrtni ishod, još se lakše mogu dogoditi u imunokompromitiranih bolesnika i u novorođenčadi. Infekcija u trudnica može dovesti do kongenitalnog varicella sindroma ili neonatalne varicelle. Kako bi prevenirali varicellu među zdravstvenim osobljem, stručnjaci preporučuju imunizaciju protiv VZV-a. Osoblje bi po zaposlenju trebalo provjeriti svoj imunitet,, te oni koji nemaju evidentiranu preboljelu varicellu ili herpes zoster trebali bi se cijepiti ukoliko za to nema medicinskih kontraindikacija (37).

## 4. RASPRAVA

Herpes virusi, pripadnici porodice Herpesviridae, uzročnici su brojnih infekcija u svim dobnim skupinama, a u novorođenčadi su najčešće infekcije uzrokovane HSV-1, HSV-2, VZV te CMV. Infekcija se prenosi od osobe koja može biti manifestno bolesna ili asimptomatski nositelj virusa, a tri su načina na koja se prenosi: intrauterino (transplacentarno), perinatalno (za vrijeme poroda) i postnatalno (kontaktno novorođenčeta s bolesnom osobom). S obzirom da su simptomi u novorođenčadi opći i nespecifični, te mogu imitirati bilo koju drugu nezaraznu bolest, važno je pravovremeno dijagnosticirati ove infekcije, koje nerijetko, ukoliko se ne liječe na vrijeme, mogu poprimiti fulminantan tijek koji može završiti letalno. Infekcija herpes simplex virusima može se manifestirati na jedan od tri načina - bolest ograničena na kožu, oči i/ili usta ("SEM disease"), meningoencefalitis te diseminirana bolest, a mogu postojati i preklapanja između te tri kategorije. "SEM disease" je kožna bolest koja nastaje spajanjem ili grupiranjem vezikula s eritematoznom podlogom, dok klinička slika meningoencefalitisa uključuje konvulzije (fokalne ili generalizirane), letargiju, tremor, nestabilnost tjelesne temperature (vrućica ili hipotermija) te manjak apetita. Ako se SEM liječi rano, prije nego što se dogodi zahvaćenost mozga ili diseminirana bolest, ishod je povoljan. Svu novorođenčad s aseptičnim meningitisom ili drugim znakovima i simptomima meningoencefalitisa bez očitog bakterijskog uzroka empirijski se liječi aciklovirom. Diseminirani oblik bolesti ima prezentaciju sepse te zahvaća mnoge organe, kao što su jetra, pluća, mozak, srce, adrenalne žlijezde, koštana srž i koagulacijski sustav, bubrezi, gastrointestinalni sustav, i kožu. Novorođenčad s diseminiranim HSV-om često se u prvim tjednima života prezentiraju s nespecifičnim znakovima i simptomima neonatalne sepse. Dijagnoza je često odgođena do drugog tjedna života. U liječene

novorođenčadi, rizik za smrtni ishod je između 40 i 50%, a u neliječene novorođenčadi rizik raste preko 80%. Dijagnoza se ponekad postavlja tek na obdukciji, nakon što se dogodilo oštećenje mnogih organa.

Kongenitalni varicella sindrom događa se u neonatusa čije su majke zaražene između 8. i 20. tjedna gestacije, a klinička slika sastoji se od zastoja u intrauterinom rastu, ožiljkastih lezija kože, okularnih poremećaja, abnormalnosti udova, CNS-a, fetalne smrti ili mrtvorođenja.

Varicella ili vodene kozice u zdrave djece su obično blaga, samoograničavajuća bolest, no može stvarati problem za trudnice, roditelje, fetus i novorođenčad. Novorođenčad obolijeva ukoliko majka razvije simptome u period pet dana prije do dva dana nakon poroda. Klinička slika varira od blaže bolesti koja podsjeća na vodene kozice u starije djece do diseminirane infekcije u imunokompromitiranih bolesnika. Vrućica se može razviti u prvih dana nakon rođenja, praćena generaliziranom vezikularnom erupcijom, a lezije su u različitim stadijima razvitka i cijeljenja istovremeno.

CMV infekcija u trudnica najčešće dolazi kao posljedica bliskog kontakta s malom djecom, a rizik vertikalnog prijenosa na fetus je daleko veći ako se radi o primarnoj infekciji. Korioretinitis je najčešći očni problem u simptomatske novorođenčadi i korelira s lošim dugoročnim neurorazvojem ishodom, a gubitak sluha je najčešća kasna sekvela u naizgled asimptomatskih, koja se događa u do 25% slučajeva do 18. godine. Novorođenčad kojima je potvrđena kongenitalna CMV infekcija trebala bi se pratiti kako bi se isključilo zahvaćanje nekog organa.

U liječenju herpesvirusnih infekcija koristi se aciklovir. On selektivno inhibira replikaciju herpes simplex i varicella-zoster virusa. Lijek je izbora za: neonatalnu HSV bolest, trudnice s kompliciranom HSV ili VZV infekcijom i pojedince s herpes simplex encefalitisom.

## 5. ZAKLJUČCI

- Herpesvirusne infekcije mogu se prenijeti intrauterino, perinatalno i postnatalno.
- Simptomi u novorođenčadi su opći i nespecifični što predstavlja izazov u pravovremenom prepoznavanju i liječenju.
- Svi herpes virusi imaju sposobnost latentnog, doživotnog inficiranja stanice domaćina.
- Mogu prelaziti iz latentne faze u aktivnu što se naziva reaktivacija, koja može biti potaknuta raznim čimbenicima kao što su djelovanje UV zraka, toplina, trauma, imunosupresija, psihički stres, menstruacija itd.
- Bolest se može manifestirati na jedan od tri načina: (1) bolest ograničena na kožu, oči i/ili usta (skin, eye and mouth disease, "SEM disease"), (2) meningoencefalitis (s ili bez SEM), (3) diseminirana bolest.
- Klinička slika HSV meningoencefalitisa uključuje konvulzije (fokalne ili generalizirane), letargiju, tremor, nestabilnost tjelesne temperature (vrućica ili hipotermija) te manjak apetita.
- Diseminirani oblik bolesti ima kliničku prezentaciju sličnu sepsi te zahvaća mnoge organe. U liječene novorođenčadi, rizik za smrtni ishod je između 40 i 50%, a u neliječene novorođenčadi rizik raste preko 80%.
- U današnje vrijeme, najbrža i najjednostavnija detekcija herpesvirusa je PCR-om.
- Neonatalna varicella nastaje kada majka razvije simptome bolesti u periodu pet dana prije do dva dana poslije poroda. U ovom intervalu nema dovoljno vremena da se razviju majčina IgG protutijela koja bi zaštitila fetus.



- Varicella-zoster imunoglobulin sadrži visoku razinu anti-VZV protutijela te se koristi kao postekspozicijska profilaksa koja može prevenirati varicellu u izložene novorođenčadi ili poboljšati ishod bolesti.
- Gubitak sluha je najčešća kasna sekvela CMV-a u naizgled asimptomatskih, koja se događa u do 25% slučajeva do 18. godine.
- Aciklovir se koristi u liječenju herpes simplex i varicella-zoster infekcija, a valganciklovir može poboljšati neurorazvojni ishod te ishod kod oštećenja sluha uzrokovanim CMV infekcijama.

## 6. SAŽETAK

Iz porodice Herpesviridae, uzočnici infekcija u novorođenčadi su HSV-1, HSV-2, VZV te CMV. Tri su načina na koja se herpes virus može prenijeti: intrauterini, perinatalni i postnatalni način prijenosa. Simptomi su u novorođenčadi opći i nespecifični te mogu zahvaćati više organskih sustava, što predstavlja problem pravovremenog dijagnosticiranja i liječenja.. Svi herpesvirusi imaju sposobnost latencije, tj. doživotnog inficiranja stanica domaćina. Tijekom latencije virusni su geni u mirovanju, nedostupni imunološkoj detekciji, no potaknuti raznim vanjskim čimbenicima mogu ponovno preći u aktivnu fazu i uzrokovati manifestnu bolest. Novorođenčad s HSV-1 infekcijom češće razviju lokalizirani oblik bolesti ("SEM disease"), a HSV-2 infekcija više je povezana s obolijeljima CNS-a i samim time lošijim ishodom bolesti. Kongenitalni varicella sindrom najčešće se javlja u djece čije su se majke zarazile između 8. i 20. tjedna trudnoće, a klinička slika obuhvaća: zastoj u intrauterinom rastu, ožiljkaste lezije kože, okularne poremećaje, abnormalnosti udova i CNS-a te fetalnu smrt.. Visoki rizik od fatalnog ishoda neonatalne varicelle događa se kada majka razvije simptome u periodu pet dana prije do dva dana nakon poroda zato što u tom intervalu nema dovoljno vremena da se razviju majčina IgG protutijela koja bi zaštitila fetus. Najčešća kasna sekvela kongenitalne CMV infekcije je gubitak sluha, koji je često bilateralan i progresivan. Aciklovir je lijek izbora za neonatalnu HSV bolest, za trudnice s kompliciranom HSV ili VZV infekcijom te pojedince s herpes simplex encefalitisom, a valganciklovir može poboljšati neurorazvojni ishod te ishod oštećenja sluha uzrokovanim CMV infekcijama.

Ključne riječi: herpesvirus, novorođenče, neonatalna varičela, kongenitalna citomegalovirusna infekcija

## 7. SUMMARY

From the Herpesviridae family, the causative infection agents in newborns are HSV-1, HSV-2, VZV and CMV. There are three ways in which the herpes virus can be transmitted: intrauterine, perinatal and postnatal. In newborns, the symptoms are general, non-specific and can affect multiple organ systems, which poses a problem for the infection to be detected and treated in time. All herpesviruses can be latent, i.e., infect host cells for life. During latency, the viral genes are at rest, inaccessible to immune detection, but stimulated by various external factors, they can again go into the active phase and cause a manifest disease. Newborns with HSV-1 infection more often develop a localized form of the disease ("SEM disease"), and HSV-2 infection is more associated with CNS diseases and at the same time, with a worse disease outcome. Congenital varicella syndrome most often occurs in children whose mothers became infected between the 8th and 20th week of pregnancy, and the clinical picture includes: intrauterine growth restriction, scarring skin lesions, ocular disorders, limb and CNS abnormalities, and fetal death and stillbirth. A high risk of fatal neonatal varicella occurs when the mother develops symptoms between five days before and two days after delivery because there is not enough time for the mother's IgG antibodies to develop to protect the fetus. The most common late sequela of congenital CMV infection is hearing loss, often bilateral and progressive. Acyclovir is the drug of choice for neonatal HSV disease, pregnant women with complicated HSV or VZV infection, and individuals with herpes simplex encephalitis, and valganciclovir may improve hearing and neurodevelopmental outcome in symptomatic children with CMV infection.

Keywords: herpesvirus, newborn, neonatal varicella, congenital CMV infection

## 8. LITERATURA

1. Begovac J, Božinović D, Lisić M, Baršić B, Schonwald S. Infektologija. 1. izd. Zagreb: Tisak, Profil; 2006.
2. Mardešić D i sur. Pedijatrija. 8. izd. Zagreb: Školska knjiga; 2016.
3. Connolly, SA, Jardetzky TZ, Longnecker R. The structural basis of herpesvirus entry. *Nat Rev Microbiol.* [Internet]. 02.02.2021. [citirano 15.05.2023.]; 2021;19(2):110-121.  
doi: 10.1038/s41579-020-00448-w
4. Kalenić S. i sur.: Medicinska mikrobiologija. Medicinska naklada, Zagreb 2019.
5. Mahant S, Hall M, Schondelmeyer AC, Berry JG, Kimberly DW, Shah SS. Neonatal Herpes Simplex Virus Infection among Medicaid-Enrolled Children: 2009–2015. *Pediatrics.* [Internet].01.04. 2019. [citirano: 16.05.2023]; 2019; 143 (4) 2 e20183233.  
doi: 10.1542/peds.2018-3233.
6. Donda K, Sharma M, Amponsah JK, Bhatt P, Okaikoi M, Chaudhari R et al. Trends in the Incidence, Mortality, and Cost of Neonatal Herpes Simplex Virus Hospitalizations in the United States from 2003 to 2014. *J Perinatol* [Internet].25.03.2019. [citirano: 16.05.2023.]; 2023; 39(5):697-707. doi: 10.1038/s41372-019-0352-7
7. Melvin AJ, Mohan KM, Vora SB, Selke S, Sullivan E, Wald A. Neonatal Herpes Simplex Virus Infection: Epidemiology and Outcomes in the Modern Era. *J. Pediatric Infect Dis Soc.* [Internet].11.12.2021. [citirano: 16.05.2023.]; 2022; 11(3):94-101.  
doi: 10.1093/jpids/piab105

8. Demmler-Harrison G. Neonates-herpes simplex virus infections: clinical features and diagnosis. U UpToDate [Internet]. [pristupljeno: 16.05.2023.]. Dostupno na : Neonatal herpes simplex virus infection: Clinical features and diagnosis - UpToDate
9. Pinninti Swetha G., Kimberlin DW. "Neonatal Herpes Simplex Virus Infections." *Seminars in Perinatology*, vol. 42, no. 3, Apr. 2018, pp. 168–175, <https://doi.org/10.1053/j.semperi.2018.02.004>. Accessed 12 June 2023.
10. Kimberlin DW. Herpes simplex. U: *Red Book: 2021-2024 Report of the Committee on Infectious Diseases*. [Internet]. 32nd ed. Washington: American Academy of Pediatrics; 2021. Januar [citirano: 16.05.2023.]. str. 407-417 pdf.
11. Kumar AK and Mendez MD. "Herpes Simplex Encephalitis." PubMed, StatPearls Publishing, 2021, [www.ncbi.nlm.nih.gov/books/NBK557643/](http://www.ncbi.nlm.nih.gov/books/NBK557643/). Accessed 13 June 2023.
12. Krett JD, Beckham DJ, Kenneth TL, Piquet AL, Chauhan L, Wallace CJ. et al. "Neurology of Acute Viral Infections." *The Neurohospitalist*, 27 May 2022, p. 194187442211047, <https://doi.org/10.1177/19418744221104778>. Accessed 13 June 2023.
13. Sutter R, W Kaplan P, Mackenzie CC, Thakur KT, Asemota AO, Venkatesan A et al. "Electroencephalography for Diagnosis and Prognosis of Acute Encephalitis." *Clinical Neurophysiology*, vol. 126, no. 8, Aug. 2015, pp. 1524–1531, <https://doi.org/10.1016/j.clinph.2014.11.006>. Accessed 13 June 2023.
14. James SH, Kimberlin DW. Neonatal herpes simplex virus infection: epidemiology and treatment. *Clin Perinatol*. 2015 Mar;42(1):47-59, viii. doi: 10.1016/j.clp.2014.10.005. Epub 2014 Dec 4. PMID: 25677996. Accessed 13 June 2023.

15. Samies NL and Scott HJ. "Prevention and Treatment of Neonatal Herpes Simplex Virus Infection." *Antiviral Research*, vol. 176, Apr. 2020, p. 104721, <https://doi.org/10.1016/j.antiviral.2020.104721>. Accessed 13 June 2023.
16. Capretti MG, Marsico C, Lazzarotto T, Gabrielli L, Bagni A, De Angelis M et al. "Herpes Simplex Virus 1 Infection: Misleading Findings in an Infant with Disseminated Disease." *The New Microbiologica*, vol. 36, no. 3, 1 July 2013, pp. 307–313, [pubmed.ncbi.nlm.nih.gov/23912873/](https://pubmed.ncbi.nlm.nih.gov/23912873/). Accessed 13 June 2023.
17. Singh S, Sharma A, Rahman MM, Kasniya G,, Maheshwari A, Boppana S B. Congenital and Perinatal Varicella Infections. *Newborn. (Clarksville)* 2022 Jul-Sep;1(3): vol 278–286, doi: 10.5005/jp-journals-11002-0040. Epub 2022 Oct 7 PMID: 36540194; PMCID: PMC9762609.
18. Mandelbrot L. Fetal varicella – diagnosis, management, and outcome. *Prenat Diagn.* [Internet] 18.04.2012. [citirano: 16.05.2023.; 2012;32(6):511-.8. Dostupno na: <https://doi.org/10.1002/pd.3843>
19. Kett JC. "Perinatal Varicella." *Pediatrics in Review*, vol. 34, no. 1, 1 Jan. 2013, pp. 49–51, [pedsinreview.aappublications.org/content/34/1/49](https://pedsinreview.aappublications.org/content/34/1/49), <https://doi.org/10.1542/pir.34-1-49>. Accessed 13 June 2023.
20. Blumental S and Lepage P. "Management of Varicella in Neonates and Infants." *BMJ Paediatrics Open*, vol. 3, no. 1, May 2019, p. e000433, [bmjpaedsopen.bmj.com/content/3/1/e000433](https://bmjpaedsopen.bmj.com/content/3/1/e000433), <https://doi.org/10.1136/bmjpo-2019-000433>. Accessed 13 June 2023.

21. Kumar GL, Kumar KA, Asil M, Kuldeep CM. "Herpes Zoster in Infancy." Indian Dermatology Online Journal, vol. 4, no. 3, 2013, p. 252, <https://doi.org/10.4103/2229-5178.115541>. Accessed 13 June 2023.
22. Speer ME. Varicella-zoster infection in the newborn. U: UpToDate, Edwards MS ed. UpToDate [Internet]. [pristupljeno: 16.05.2023.] Dostupno na: <https://www.uptodate.com>
23. Kimberlin DW. Varicella-Zoster Infections. U: Red Book 2021: Report of the Committee on Infectious Diseases. [Internet] 32nd ed. Washington: American Academy of Pediatrics; 2021 Januar [citirano: 16.05.2023.]. str. 831-843 pdf. Dostupno na: Herpes Simplex | Red Book: 2021–2024 Report of the Committee on Infectious Diseases | Red Book Online | American Academy of Pediatrics ([aap.org](http://aap.org))
24. Centers for Disease Control and Prevention (CDC). Morbidity and Mortality Weekly Report. Updated recommendations for Use of VariZIG-United States, 2013. [Internet]. 19.07.2013. [pristupljeno: 16.05.2023.] Dostupno na: <http://www.cdc.gov/mmwr/preview/mmwrhtml/mm6228a4.htm>
25. Ssentongo P, Hehny C, Birungi P, Roach MA, Spady J, Fronterre C et al. "Congenital Cytomegalovirus Infection Burden and Epidemiologic Risk Factors in Countries with Universal Screening." JAMA Network Open, vol. 4, no. 8, 23 Aug. 2021, [www.ncbi.nlm.nih.gov/pmc/articles/PMC8383138/](http://www.ncbi.nlm.nih.gov/pmc/articles/PMC8383138/), <https://doi.org/10.1001/jamanetworkopen.2021.20736>. Accessed 13 June 2023.
26. Goderis J, Leenheer E, Smets K, Van Hoecke H, Keymeulen A, Dhooge I. Hearing Loss and Congenital CMV Infection: A Systematic Review. Pediatric [Internet].01.11.2014.

- [citirano: 16.05.2023.];2014;134 (5): 972–982. Dostupno na:  
<https://doi.org/10.1542/peds.2014-1173>
27. Demmler-Harrison GJ. Congenital cytomegalovirus infections: Clinical features and diagnosis. U “UpToDate.” [Internet]. [pristupljeno: 13.06.2023.]. Dostupno na:  
Congenital cytomegalovirus infections: Clinical features and diagnosis – UpToDate
28. Giannattasio A, Bruzzese D, Di Costanzo P, Capone E, Romano A, D’Amico A et al.  
“Neuroimaging Profiles and Neurodevelopmental Outcome in Infants with Congenital Cytomegalovirus Infection.” *The Pediatric Infectious Disease Journal*, vol. 37, no. 10, 1 Oct. 2018, pp. 1028–1033, [pubmed.ncbi.nlm.nih.gov/30222696/](http://pubmed.ncbi.nlm.nih.gov/30222696/),  
<https://doi.org/10.1097/INF.0000000000001974>. Accessed 13 June 2023.
29. Ghekiere S, Allegaert K, Cossey V, An Ranst M, Cassiman C, Casteels I.  
Ophthalmological Findings in Congenital Cytomegalovirus Infection: When to Screen, When to Treat? *J Pediatr Ophthalmol Strabismus*. [Internet],01.09. 2012. [citirano: 16.05.2023.];2012;49(5):274-282, Dostupno na: <https://doi.org/10.3928/01913913-20120710-03>
30. Akpan Uduak S. and Sharath Pillarisetty L. “Congenital Cytomegalovirus Infection (Congenital CMV Infection).” PubMed, StatPearls Publishing, 2020,  
[www.ncbi.nlm.nih.gov/books/NBK541003/](http://www.ncbi.nlm.nih.gov/books/NBK541003/). Accessed 13 June 2023.
31. Pinninti S, Christy J, Almutairi A, Cochrane G, Fowler KB, Boppana S. Vestibular, Gaze, and Balance Disorders in Asymptomatic Congenital Cytomegalovirus Infection. *Pediatrics* [Internet]. 01.02.2021. [pristupljeno: 16.05.2023.]; 2021;147(2): e20193945. Dostupno na <https://doi.org/10.1542/peds.2019-3945>



32. Williams EJ, Kadambari S, Berrington JE, Luck S, Atkinson C, Walter S et al. Feasibility and Acceptability of Targeted Screening for Congenital CMV-Related Hearing Loss. *Archives of Disease in Childhood. Fetal and Neonatal Edition*, vol. 99, no. 3, 1 May 2014, pp. F230-236, [pubmed.ncbi.nlm.nih.gov/24596404/](http://pubmed.ncbi.nlm.nih.gov/24596404/), Dostupno na <https://doi.org/10.1136/archdischild-2013-305276>. Accessed 4 May 2023.
33. Zachary KC. Acyclovir: An overview. U UpToDate. [Internet] [pristupljeno: 13.06.2023.]. Dostupno na: Acyclovir: An overview - UpToDate
34. Demmler-Harrison GJ. Neonatal herpes simplex virus infection: Management and prevention. U "UpToDate." [Internet] [pristupljeno: 13.06.2023.] Dostupno na: Neonatal herpes simplex virus infection: Management and prevention - UpToDate
35. Demmler-Harrison GJ. Overview of cytomegalovirus infections in children. U „UpToDate.“ [Internet] [pristupljeno: 13.06.2023.] Dostupno na: Overview of cytomegalovirus infections in children - UpToDate
36. Boppana S B. Cytomegalovirus infection in pregnancy. U „UpToDate“ [Internet] [pristupljeno: 13.06.2023.] Dostupno na: Cytomegalovirus infection in pregnancy - UpToDate
37. Weber DJ. Prevention and control of varicella-zoster virus in hospitals. U „UpToDate.“ [Internet] [pristupljeno: 13.06.2023.] Dostupno na: Prevention and control of varicella-zoster virus in hospitals - UpToDate
38. Dorfman L, Amir J, Attias J, Bilavsky E. Treatment of Congenital Cytomegalovirus beyond the Neonatal Period: An Observational Study. *European Journal of Pediatrics*,

vol. 179, no. 5, 1 May 2020, pp. 807–812, [pubmed.ncbi.nlm.nih.gov/31927626/](https://pubmed.ncbi.nlm.nih.gov/31927626/),

<https://doi.org/10.1007/s00431-019-03558-7>. Accessed: 13 June 2023.

## 9. ŽIVOTOPIS

Lorena Bruketa rođena je 06.10.1997., u Rijeci. Završila je Osnovnu školu u Kraljevici, a nakon toga Prvu Sušačku Hrvatsku Gimnaziju u Rijeci, opći smjer. Po završetku srednjoškolskog obrazovanja, akademske godine 2016./2017. upisala je Preddiplomski sveučilišni studij sanitarnog inženjerstva na Medicinskom fakultetu u Rijeci. Slijedeće akademske godine 2017./2018. upisuje Integrirani preddiplomski i diplomski sveučilišni studij medicine na Medicinskom fakultetu u Rijeci. Tijekom studija sudjelovala je kao pasivna sudionica na Kongresu hitne medicine te na Kongresu neuroznanosti. Aktivno se služi engleskim i talijanskim jezikom.