

Epistaksa

Kezele, Klara

Master's thesis / Diplomski rad

2023

Degree Grantor / Ustanova koja je dodijelila akademski / stručni stupanj: **University of Rijeka, Faculty of Medicine / Sveučilište u Rijeci, Medicinski fakultet**

Permanent link / Trajna poveznica: <https://um.nsk.hr/um:nbn:hr:184:195591>

Rights / Prava: [In copyright](#)/[Zaštićeno autorskim pravom.](#)

Download date / Datum preuzimanja: **2024-08-30**



Repository / Repozitorij:

[Repository of the University of Rijeka, Faculty of Medicine - FMRI Repository](#)



SVEUČILIŠTE U RIJECI
MEDICINSKI FAKULTET
SVEUČILIŠNI INTEGRIRANI PRIJEDIPLOMSKI I DIPLOMSKI
STUDIJ MEDICINA

Klara Kezele

EPISTAKSA

Diplomski rad

Rijeka, 2023.

SVEUČILIŠTE U RIJECI
MEDICINSKI FAKULTET
SVEUČILIŠNI INTEGRIRANI PRIJEDIPLOMSKI I DIPLOMSKI
STUDIJ MEDICINA

Klara Kezele

EPISTAKSA

Diplomski rad

Rijeka, 2023.

Mentor rada: prof.dr.sc. Tamara Braut, dr.med.

Diplomski rad ocjenjen je dana _____ na katedri za otorinolaringologiju

Medicinskog fakulteta Sveučilišta u Rijeci, pred povjerenstvom u sastavu:

1. Izv.prof.dr.sc. Marko Velepich, dr.med.
2. Izv.prof.dr.sc. Margita Belušić, dr.med.
3. Prof.dr.sc. Larisa Prpić Massari, dr.med.

Rad sadrži 31 stranicu, 1 sliku, 0 tablica, 35 literaturnih navoda.

ZAHVALA

Zahvaljujem se mentorici, prof. dr. sc. Tamari Braut, na brojnim savjetima i pomoći pri izradi ovog diplomskog rada.

Hvala mojoj obitelji, pogotovo mojim roditeljima i sestri na neizmornoj podršci i strpljenju tijekom studija.

Sadržaj

1.UVOD	1
2.SVRHA RADA	2
3.EPIDEMIOLOGIJA	2
4.KLASIFIKACIJA	3
5.ANATOMIJA I FIZIOLOGIJA NOSA	4
6.VASKULARIZACIJA NOSA	5
7.UZROCI EPISTAKSE	5
8.EPISTAKSA U DJECE.....	7
9.EPISTAKSA U GERIJATRIJSKOJ POPULACIJI.....	9
10.DIJAGNOSTIKA	9
11.PRVA POMOĆ KOD EPISTAKSE	11
12. LIJEČENJE	12
13. RASPRAVA.....	16
14. ZAKLJUČAK	22
15. SAŽETAK.....	22
16. SUMMARY	24
17. LITERATURA	25
18. ŽIVOTOPIS	30

POPIS SKRAĆENICA I AKRONIMA

HHT (eng. hereditary haemorrhagic telangiectasia)- nasljedna hemoragična teleangiektazija

VWB- von Willebrandova bolest

NSAR- nesteroidni antireumatici

JNA – juvenilni nazofaringealni angiofibrom

KKS- kompletna krvna slika

CRP- C reaktivni protein

PV- protrombinsko vrijeme

INR (eng. international normalized ratio) – raspon kod doziranja antikoagulantne terapije

APTV- aktivirano parcijalno tromboplastinsko vrijeme

ABC (eng. airway, breathing, circulation)- dišni put, disanje, cirkulacija

LDL (eng. low density lipoprotein)- lipoprotein niske gustoće

1.UVOD

Epistaksa ili krvarenje iz nosa je jedna od rinoloških hitnoća. Česta je pojava, uglavnom benigna iako može biti i životno ugrožavajuća (1,2).

Uzroci krvarenja mogu biti podijeljeni na opće i lokalne. U opće ubrajamo infekcije, bolesti krvnih žila i krvotoka, poremećaje zgrušavanja te hepatalnu insuficijenciju. Ozljede, ponavljajuće mikrotraume, tumori, polipi, razna fizikalna i kemijska oštećenja nosne sluznice se smatraju lokalnim uzrocima, a ukoliko se uzrok ne nađe govorimo o idiopatskom krvarenju (3).

Epistaksa pogađa i djecu i odrasle s nešto većom prevalencijom u muškaraca (2). Riječ epistaksa je nastala od dviju grčkih riječi; *ἔπι* što znači na, a *στάζω* znači kapati (4). Epistaksa s obzirom na lokalizaciju izvora krvarenja može biti prednja i stražnja, a s obzirom na njenu izoliranu pojavu ili povezanost sa nekim drugim stanjem također se dijeli na primarnu ili sekundarnu. O vrsti epistakse će ovisiti i pristup pacijentu (5).

Klinička dijagnoza se postavlja na temelju anamneze, laboratorijskih pretraga i fizikalnog pregleda pacijenta. Fizikalni pregled se sastoji od općeg fizikalnog pregleda te potom specijalističkog otorinolaringološkog pregleda. Opći pregled i laboratorijske pretrage su iznimno važni jer njima možemo isključiti potencijalne sistemske uzroke krvarenja. Otorinolaringološki pregled obuhvaća pregled nosa i nazofarinksa rinoskopom te danas sve češće endoskopom. Liječenje će ovisiti o etiologiji i mjestu izvora krvarenja. Mogućnosti liječenja uključuju izravni pritisak, kauterizaciju, tamponadu nosa ili kiruršku intervenciju (4).

2.SVRHA RADA

Epistaksa je jedno od najčešćih hitnih otorinolaringoloških stanja s kojima se ne susreću samo otorinolaringolozi već i liječnici obiteljske medicine. U velikog broja ljudi se pojavi barem jednom u životu, ako ne i češće.

Epistaksa je najčešće benigna, kratko traje i spontano prođe međutim, ponekad kod profuznih epistaksi zbog gubitka velike količine krvi pacijent može biti i životno ugrožen.

Stoga je svrha ovog rada dati uvid u etiologiju, patofiziologiju i simptomatologiju epistakse, kao i dati uvid u dijagnostičke postupke i mogućnosti liječenja, ne samo etiološkog već i pružanje prve pomoći. Posebno je važna brza reakcija, detaljna anamneza i pregled kako bismo saznali uzrok krvarenja jer o tome ovisi pristup liječenju i jer nas može uputiti na prijedležeća stanja.

3.EPIDEMIOLOGIJA

Smatra se da je prevalencija epistakse u općoj populaciji 60%, no o pravoj prevalenciji je teško govoriti s obzirom da nisu provedena epidemiološka istraživanja i da samo manji postotak oboljelih potraži medicinsku pomoć (6). Ipak, zapazilo se da epistaksa ima bimodalnu dobnu distribuciju, pri čemu se većina slučajeva javlja kod djece prije 10. godine i starijih pojedinaca između 50. i 80. godine (2).

Zahvaća 30% djece između 2- 5 godina, 56% djece od 6 do 10 godina i 64% djece od 11 do 15 godina (7). S obzirom na spolnu distribuciju prevalencija epistakse veća je kod muškaraca (58%) nego kod žena (42%) (2.) Među pacijentima prevladavaju muškarci do 49. godine, nakon čega se spolna distribucija izjednačava. Ovo se zapažanje može pripisati zaštitnom učinku

estrogena kod žena, bilo u njegovanju zdrave nosne sluznice ili u prevenciji vaskularnih bolesti općenito (8).

Korelacija u pojavi epistakse s obzirom na godišnja doba također postoji. Naime, većina studija je pokazala da se krvarenje iz nosa češće pojavljuje u zimskim mjesecima. To se povezuje sa većom učestalosti infekcija gornjeg respiratornog trakta, alergijskim rinitisom i promjenama na sluznici koje su povezane s fluktuacijama temperature i vlažnosti te boravkom u zatvorenom prostoru (2).

4. KLASIFIKACIJA

Epistaksa se može klasificirati u primarnu ili sekundarnu s obzirom na uzrok. Primarna epistaksa se definira kao idiopatsko, spontano krvarenje bez uzročnog čimbenika dok je krvarenje zbog jasnog i određenog uzroka definirano kao sekundarna epistaksa. Također, razlikujemo epistaksu dječje i odrasle dobi. Ove klasifikacije su klinički korisne, budući da liječenju svake skupine pristupamo drugačije (9).

Osim toga važna je klasifikacija s obzirom na mjesto izvora krvarenja. Prednja krvarenja zahvaćaju manje žile tj. kapilare i lakše se liječe (5). Obično se javljaju kod djece i mlađih ljudi dok je mjesto krvarenja u starijih osoba obično locirano u većim vaskularnim strukturama dubljih dijelova nosa (1). Dakle, stražnja epistaksa se javlja puno rjeđe, no zato ju je često znatno teže identificirati i kontrolirati. Obično je arterijskog podrijetla, predstavlja veći rizik od gutanja krvi, aspiracije te je izazov za postizanje hemostaze (5).

Osim toga krvarenje iz nosnice možemo opisati kao ozbiljno, umjereno te blago (10), jednostrano ili obostrano (1).

5. ANATOMIJA I FIZIOLOGIJA NOSA

Nosna šupljina predstavlja ulaz u dišni sustav. S obzirom da je to mjesto gdje zrak ulazi u tijelo, nosna šupljina ima veliki funkcionalni značaj. Naime, zrak se u nosu čisti, vlaži te zagrijava kako bi u donje dijelove dišnog sustava došao pripremljen i manje štetan. Osim toga nosna šupljina predstavlja i osjetilni organ njuha te ima ulogu u proizvodnji glasa. Ukoliko se nosnice zatvore, glas će biti prigušen i neće zvučati prirodno.

Oblik vanjskog nosa i stijenki nosnih šupljina je određen prije svega čvrstom osnovom koja je dijelom koštana, a dijelom hrskavična. Koštani skelet formira lijevu i desnu nosnu šupljinu koje su međusobno odijeljene sagitalno postavljenom stijenkom tj. nosnom pregradom. Ona je u stražnjem dijelu koštane građe, u srednjem hrskavične dok je sasvim sprijeda pretežito građena od vezivnog tkiva.

Vanjski nos oblikom liči na trostranu piramidu. Osnovu mu čine nosne kosti, nosni dio čeonih kosti, čeonih nastavak gornje čeljusti i hrskavice nosa. Na nosu se nalaze dvije veće slobodne površine. Njih spaja hrbat nosa koji preko korijena nosa prelazi u čelo. Dok je baza piramide orijentirana prema licu, vrh nosa odgovara vrhu piramide i nalazi se na suprotnoj strani. Svaka nosna šupljina ima svoje vanjske otvore tj. nosnice koje se nalaze na donjoj i najmanjoj površini nosa. Lateralno nosnice su omeđene nosnim krilima, a medijalno se između njih nalazi slobodni rub membranoznoga dijela septuma.

Nosna šupljina je smještena u splanhnokraniju između orbita i maksilarnih sinusa. Radi se o parnom prostoru koji se proteže od nosnice do hoanalog otvora, gdje ostvaruje komunikaciju sa ždrijelom. Unutar nosnih šupljina treba razlikovati predvorje od nosne šupljine u užem smislu koje odvaja tzv. *limen nasi*. U nosnoj šupljini u užem smislu se nalaze tri nosne školjke, gornja, srednja i donja koje strše s lateralne stijenke. Ispod svake školjke nalazi se istoimeni hodnik (11).

6.VASKULARIZACIJA NOSA

Sluznica koja oblaže nosnu šupljinu je bogato prokrvljena ograncima velikih krvnih žila, unutarnje karotidne i vanjske karotidne arterije koje tvore velik broj anastomoza (1).

Sluznicu donje polovice nosa opskrbljuje sfenopalatinalna arterija koja ulazi u nosnu šupljinu kroz istoimeni otvor iza stražnjeg pola srednje nosne školjke dok sluznicu gornjeg dijela nosne šupljine opskrbljuju prednja i stražnja etmoidalna arterija koje u nosnu šupljinu dolaze kroz etmoidalni krov. Ogranci za sluznicu nosa su *aa. nasales posteriores laterales* dok su ogranci za septum *aa. nasales posteriores septi* (1,3).

Najčešće mjesto krvarenja kad se govori o prednjoj epistaksi je *locus Kiesselbachi* koji je smješten u prednjem donjem dijelu nosne pregrade. Radi se o spletu arterija i to ograncima lične, prednje etmoidalne i sfenopalatinalne arterije. Naime, lična i sfenopalatinalna arterija potječu od vanjske karotidne arterije dok je prednja etmoidalna arterija grana unutarnje (3).

Upravo bogata krvožilna opskrba je jedan od faktora za povećanu incidenciju krvarenja iz nosa. Povrh toga, vaskularne strukture nosa su siromašne kontraktilnim vlaknima što ih čini osjetljivima te povećava mogućnost krvarenja već i pri manjim ozljedama (1, 3).

7.UZROCI EPISTAKSE

Epistaksa je rezultat međudjelovanja čimbenika koji oštećuju sluznicu nosa, utječu na stijenke krvnih žila ili koagulaciju krvi (12). Uzroci se mogu podijeliti na lokalne i opće.

LOKALNI UZROCI epistakse uključuju traumu, neoplazme, abnormalnosti septuma i ijtrogene uzroke (13). Lokalna trauma nosne sluznice je pogotovo čest uzrok epistakse i to prije svega kod djece kao posljedica mehaničke iritacije sluznice prstima (5).

Uzroci poput neoplazmi nisu česti, međutim važno je obratiti pažnju na znakove i simptome koji upućuju na takvu etiologiju. Na tumorozni proces nosa i paranazalnih sinusa treba posumnjati ukoliko se pacijent žali na jednostranu ponavljajuću epistaksu (1). Drugi izvori lokalne traume koji mogu dovesti do epistakse uključuju prijelome kostiju nosa ili lica, ozljede stranim tijelom, perforaciju septuma kao posljedica zlouporabe supstanci i ijtrogene manipulacije (5).

Od **SUSTAVNIH UZROKA** najčešći su arterijska hipertenzija i poremećaji koagulacije.

Arterijska hipertenzija je sistavna bolest koja dovodi do određenih strukturnih promjene u svim krvnim žilama tijela pa tako i u krvnim žilama nosa zbog kojih postoji veća tendencija za krvarenje. Povrh toga krvne žile u nosu se nalaze izrazito površno te su stoga relativno nezaštićene i sklone krvarenju prilikom oštećenja sluznice (14).

Poremećaji koagulacije se mogu podijeliti na nasljedne i stečene. Od nasljednih treba spomenuti von Willebrandovu bolest (VWB) i hemofiliju, a od stečenih trombocitopenije, trombocitopatije, manjak vitamina K te bolesti jetre koje sekundarno dovode do poremećaja hemostaze zbog nemogućnosti daljnje produkcije potrebnih faktora koagulacije (15,16).

Još jedna od sustavnih bolesti dovedena u vezu sa pojavom epistakse je i **nasljedna hemoragična teleangiektazija** (HHT). Radi se o autosomno dominantnom poremećaju formacije vaskularnih struktura sa procijenjenom prevalencijom između 1/5000 i 1/8000 (17).

Pokazalo se da je i uporaba određenih lijekova dovodi do povećane incidencije krvarenja. Naime, incidencija krvarenja pacijenata na terapiji klasičnim oralnim **antikoagulantima** je između 10-17% za bilo kakvo krvarenje i 2-5% za teže slučajeve krvarenja (18). Osim antikoagulantnih i **antiagregacijskih** lijekova, epistaksu može izazvati i upotreba **nazalnih kortikosteroida** te **nesteroidnih antireumatika (NSAR)** (6).

Epistaksa može nastati i kao posljedica izlaganja težim **klimatskim uvjetima**. Naime, incidencija epistakse raste u zimskim mjesecima u godini zbog suhog i hladnog zraka vani te suhog zraka u grijanim prostorijama koji dovodi do isušivanja sluznice nosa te time lakše iritacije i krvarenja (12).

Osim lokalnih i općih uzroka, još jedno stanje koje dovodi do većeg rizika od pojave epistakse je **trudnoća**. Naime, to se objašnjava hormonalnim promjenama koje zahvaćaju cijelo tijelo trudnice pa tako i sluznicu nosa. Iako je relativno česta u trudnica, čak tri puta češća nego u žena koje nisu trudne, epistaksa je rijetko masivna i teška. Kod pregleda trudnice sa epistaksom treba uzeti u obzir koliko je trudnoća napredovala kada se krvarenje pojavilo. Ukoliko se radi o trećem tromjesečju, krvarenje može postati opasno po život te predstavlja izazov za opstetričare. Osim ginekologa, naravno da u zbrinjavanju krvarenja sudjeluje i otorinolaringolog (vidjeti detalje o zaustavljanju krvarenja u poglavlju liječenja).

Kada se krvarenje zaustavi, daljnje liječenje ovisi o gestacijskoj dobi. Ukoliko su majčini i fetalni vitalni znakovi dobri, može se sačekati i nastavak liječenja je konzervativan. Međutim, ako to nije slučaj ili ako je gestacijska dob blizu termina, slijedi indukcija poroda ili elektivni carski rez (19).

Osim trudnica još dvije skupine pacijenata zahtijevaju posebnu pažnju i tretman, a to su djeca i gerijatrijska populacija.

8.EPISTAKSA U DJECE

Epistaksa u dječjoj populaciji jedan je od najčešćih razloga dolaska djeteta kod liječnika. Budući da je epistaksa česta i vrlo raznolike etiologije, liječenje je također višestruko i mogu ga provoditi liječnici hitne pomoći, pedijatri ili otorinolaringolozi. Iako najčešće prvi kontakt djeteta ostvari sa liječnicima opće prakse i pedijatrima, otorinolaringolozi preuzimaju slučajeve

u kojima je epistaksu teže kontrolirati (7). Iako i kod djece izvor krvarenja može biti iz prednjeg i stražnjeg dijela nosne šupljine ipak je puno češće prednje krvarenje odnosno krvarenje iz Kiesselbachovog pleksusa (20). Krvarenje iz nosa kod djece se može zaustaviti spontano ili blagom kompresijom nosnih krila u trajanju barem 10 minuta (21). Ako se navedenim postupkom ne može zaustaviti krvarenje treba pristupiti kemijskoj kauterizaciji, no ponekad se ne može izbjeći niti tamponada (vidjeti poglavlje liječenja).

Iako postoje sličnosti u usporedbi sa epistaksom odrasle dobi ipak su određeni patološki čimbenici jedinstveni za djecu i adolescente.

Na primjer, pojava epistakse u dojenčadi i male djece bi nas trebala navesti na razmišljanje o nasilju nad djetetom ili hematološkom poremećaju, dok određene neoplazme se, kao što je juvenilni nazofaringealni angiofibrom (JNA) , pojavljuje isključivo u dječaka u adolescentnoj dobi (20).

Smatra se ipak da je najčešći uzrok epistakse u pedijatrijskoj populaciji infekcija. Dokazano je da je nosna sluznica djece s epistaksom u velikom broju slučajeva kolonizirana bakterijom *Staphylococcus aureus* (22).

Kod djece osim spomenute sekundarne epistakse može se javiti krvarenje bez specifičnog uzroka. Tada govorimo o idiopatskoj epistaksi dječje dobi koja je rijetko teška. U tom slučaju dovoljno je savjetovati roditelje i dati uputu za njegu nosa. Tu se prvenstveno misli na upotrebu raznih masti i sprejeva koji pomažu u reepitelizaciji, služe u zaštiti sluznice i sprečavaju rekurentno krvarenje, pogotovo kada je izvor krvarenja *locus Kiesselbachi* koji je i najčešći izvor krvarenja kod djece (21,23).

9.EPISTAKSA U GERIJATRIJSKOJ POPULACIJI

Uz djecu i trudnice starija je populacija najranjivija te se svaki slučaj epistakse mora pažljivo obraditi kako bi se izbjegle moguće komplikacije, ne samo od epistakse izravno već i svih s njom povezanih poremećaja u gerijatrijskih bolesnika.

U starijoj dobi izvor krvarenja je uglavnom sistemski s obzirom da se radi o pacijentima koji često imaju hipertenziju ili poremećaje koagulacije te često koriste lijekove zbog drugih osnovnih bolesti (24). Također, promjene na stijenkama krvnih žila i smanjena elastičnost nosne sluznice zbog atrofije vrčastih stanica i zadebljanje bazalne membrane koje su u skladu sa starenjem su povezane sa razvojem epistakse (25).

Kod epistakse u ovoj dobnoj skupini liječnici moraju biti spremni na moguća teška krvarenja zbog svega navedenog (24).

10.DIJAGNOSTIKA

Dijagnostička obrada uvijek započinje anamnezom. Pravilno uzeta anamneza je vrlo važan korak pri postavljanju dijagnoze epistakse jer nas često može uputiti na lokalizaciju izvora krvarenja te na moguću etiologiju. Daje nam uvid u učestalost (radi li se o recidivirajućoj epistaksi ili o izoliranoj epizodi) i težinu epistakse, prisutnost drugih bolesti, izlaganje određenim okolišnim faktorima ili lijekovima.

Dakle, iz anamneze treba saznati postoje li stanja koja mogu predisponirati krvarenju kao što su tumori, bolesti zgrušavanja, nedavna trauma ili zahvati, terapija koju pacijent uzima poput aspirina, varfarina, klopidogrela, intranazalnih kortikosteroida ili osoba ima neko drugo medicinsko stanje poput ciroze jetre, imunodeficijencije ili drugih hematoloških poremećaja (13). Na temelju anamneze liječnik odlučuje o daljnjoj dijagnostičkoj obradi i postupcima.

Klinički pregled najčešće obavlja liječnik koji primarno zbrinjava pacijente na hitnom medicinskom traktu, liječnik obiteljske medicine, pedijatar i u najtežim slučajevima otorinolaringolog. Fizikalni pregled se sastoji od općeg pregleda i otorinolaringološkog pregleda nosne šupljine. Općim pregledom se procjenjuju vitalni znakovi, neurološki status i dišni putevi pacijenata sa značajnijim krvarenjem kako bi se pronašli eventualni znakovi oštećenja dišnih putova ili hipovolemičnog šoka (13). Nadalje, pacijentu je potrebno izmjeriti krvni tlak, učiniti osnovne laboratorijske nalaze koji obuhvaćaju kompletnu krvnu sliku (KKS), C- reaktivni protein (CRP) i prema potrebi koagulogram (PV, INR, APTV) (2).

Fizikalni pregled nosa obuhvaća inspekciju i palpaciju nosa te prednju i stražnju rinoskopiju. Inspekcijom se može potvrditi da se doista radi o krvarenju iz nosa, a palpacijom postoji li prekid kontinuiteta nosne kosti (u slučaju traume) koji bi objasnio razlog krvarenja.

Unutrašnjost nosne šupljine možemo pregledati rinoskopijom ili endoskopijom.

U **prednjoj rinoskopiji** se koriste čeono svjetlo i nosni spekulum. Spekulum služi širenju nosnica i nosnog vestibuluma dok izvor svjetla omogućava vizualizaciju vestibuluma nosa, nosnih hodnika, nosnih školjki i septuma (3). Posebnu pozornost zahtjeva prednji dio septuma s obzirom da se ovdje nalazi i vidi splet krvnih žila sluznice, *locus Kiesselbachi* koji je često uzrok prednje epistakse. Primjena vazokonstriktora može pomoći u boljoj vizualizaciji područja (6).

Stražnja rinoskopija omogućava pregled nazofarinksa, ušća Eustahijeve cijevi, a prema naprijed hoana i stražnjih polova nosnih školjki. Uz čeono svjetlo koristimo i zasebno ogledalce te lopaticu kako bi pritisnuli jezik da nam ne zaklanja pogled.

Međutim, danas se sve više koristi **endoskopija** za procjenu anatomskih nepravilnosti, utvrđivanje stranih tijela, rinosinitisa ili neoplazmi pa tako i za utvrđivanje izvora krvarenja. Naime, endoskopija je najpouzdanija pretraga te se danas smatra dijagnostičkim standardom. U pregledu se može koristiti rigidni ili fleksibilni endoskop (3). Prednosti endoskopije nosa su

bolja preglednost područja koje nije moguće vizualizirati ni prednjom ni stražnjom rinoskopijom. Povrh toga osim dijagnostike endoskopom se može odmah pristupiti i liječenju o čemu će biti više riječi u raspravi (26).

11.PRVA POMOĆ KOD EPISTAKSE

Cilj pružanja prve pomoći je zaustaviti krvarenje u što kraćem roku i time smanjiti gubitak krvi. Naime, ono što bi svaki pacijent sa epistaksom treba napraviti je uspravno sjesti i pognuti glavu kako bi se smanjilo otjecanje krvi u usta, njeno gutanje te time povraćanje ili potencijalna aspiracija (13). Zatim treba primijeniti izravan pritisak kažiprstom i palcem na hrskavični dio nosa odmah ispod nosnih kostiju te tako kompresiju držati oko 10- 15 minuta. Uz kompresiju može i lokalno primijeniti vazokonstriktor čime se često uspijeva zaustaviti krvarenje (2). Također, preporuča se da stavi hladan oblog oko vrata jer će se time smanjiti dotok krvi u područje glave i nosa (1, 27). Ukoliko se radi o pacijentu koji boluje od arterijske hipertenzije treba uzeti svoju terapiju. Ako se radi o osobi koja ne zna pružiti samopomoć ili ako duža kompresija ne rezultira prestankom krvarenja, treba potražiti liječničku pomoć.

Uz pokušaj zaustavljanja krvarenje u prvu pomoć ubrajamo i ABC (airway, breathing, circulation) pristup kojim procjenjujemo hemodinamsku stabilnost pacijenata, uključujući puls i brzinu disanja te prisutnost znakova šoka, poput znojenja i bljedila (5, 13). To činimo jer krv i ugrušci mogu uzrokovati opstrukciju dišnih putova, osobito kod starijih pacijenta koji boluju od hipertenzije, koji ozbiljnije krvare te u pacijenata s kompromitiranom razinom svijesti. To se može dogoditi ne samo nakon velike traume nego i kod pacijenata koji pate od metaboličkih poremećaja i kod onih koji su primali sedative. Važno je i ponovno izmjeriti tlak i po potrebi ga sniziti sublingvalnom uporabom antihipertenziva. (12).

12. LIJEČENJE

Oblici liječenja koje treba razmotriti uključuju kemijsku kauterizaciju ili elektrokauterizaciju, prednju ili stražnju tamponadu nosa te po potrebi neki od interventnih zahvata (28).

Kemijska ili električna kauterizacija je idealna za mala, diskretna krvarenja koja se lako prepoznaju i čiji je izvor *locus Kiessalbachii* (29).

Kemijska kauterizacija je široko dostupna i rutinski korištena metoda za zaustavljanje epistakse. U postupku se koristi štapić na čijem je vršku srebrov(I) nitrat ili neka druga kiselina koja u kontaktu sa vlažnom sluznicom oksidira tkivo i dovodi do učinka pečenja na sluznici. Moguće nuspojave su perforacija septuma i stvaranje priraslica. Naime, perforacija je moguća kod bilateralne kauterizacije ili kod preagresivnog pristupa, dok su priraslice jedino moguće ukoliko kauterizacija nije izvedena vješto te su se spalile medijalna i lateralna stijenka nosne šupljine (30).

Osim kemijske kauterizacije, epistaksa se može liječiti i elektrokauterizacijom. Ona se primjenjuje kada treba kauterizirati veću krvnu žilu koja je smještena u dubljim slojevima sluznice. U tom se slučaju koristi kauter koji provodi električnu struju i koji u dodiru sa sluznicom spaljuje sluznicu i krvnu žilu, zatvara ju te zaustavlja krvarenje. Kao i kod prethodnog pristupa perforacija je moguća nuspojava te je stoga potreban oprez.

U slučaju neuspješne kauterizacije ili nemogućnosti vizualizacije izvora krvarenja pristupa se tamponadi nosa koja se može postići gazom, samoširećim tamponom, balon tamponom te modificiranim Foleyevim kateterom (2, 29).

Prije same tamponade pacijent treba dobro ispuhati nos, leći i nagnuti glavu prema prsima. Prije umetanja tampona potrebno je anestetizirati područje s obzirom da je tamponada poprilično bolna za pacijenta i nanijeti antibiotsku mast ili vazelin na tampon kako bi se olakšao ulaz

tampona u nosnu šupljinu. Tampon se stavlja primjenom brzog, postojanog pritiska usmjerenog prema epifarinksu prateći donji nosni hodnik. Smjer stavljanja tampona je izrazito bitan i tampon se mora staviti u smjeru nepca, a nikako u smjeru kribriiformne ploče (1). Prilikom postavljanja, tampon će se već početi širiti u kontaktu s krvlju. Međutim, najčešće se još dodatno ubrizga otopina, npr. fiziološka i na taj se način tampon brže proširi i postiže hemostaza. Naravno da količina otopine koju je potrebno ubrizgati ovisi o veličini nosne šupljine odnosno radi li se o odrasloj osobi ili djetetu. Nakon postavljanja tampona u nosnu šupljinu tampon se može fiksirati fundom ili flasterom. Narednih 10-30 minuta je potrebno pratiti pacijenta te pri otpustu pregledati ždrijelo špatulom kako bi se provjerilo cijedi li i dalje svježa krv iz epifarinksa niz stražnju stijenku ždrijela. Ukoliko je krvarenje zaustavljeno i pacijent ne zahtjeva hospitalizaciju ili dulju opservaciju može ga se pustiti na kućnu njegu (32).

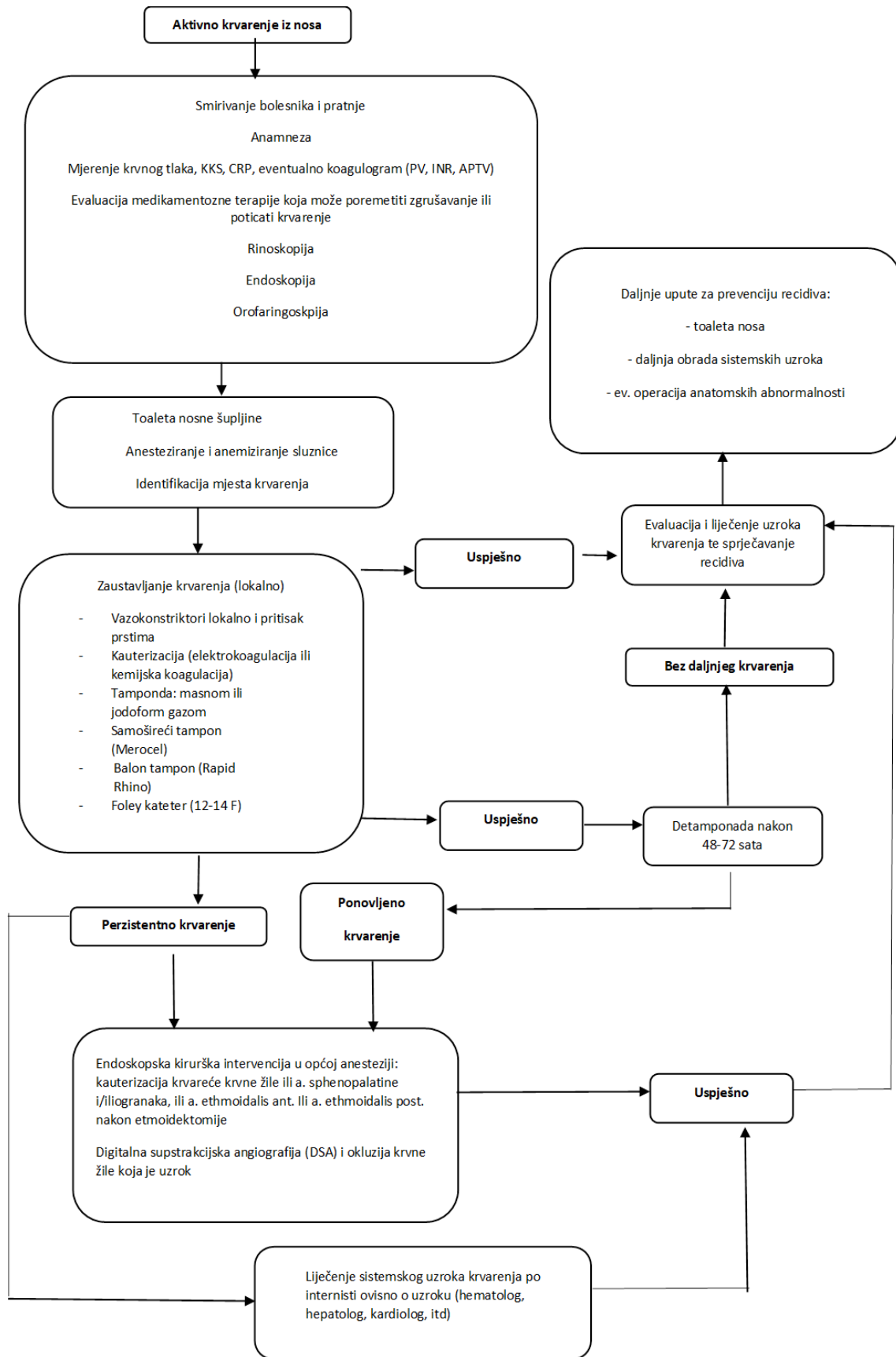
Pri otpustu se savjetuje korištenje vazokonstriktora, no ne duže od 5 dana, a u preventivne svrhe savjetuju se razne kreme (na tržištu postoji široka paleta) koje pomažu u regeneraciji sluznice te štite od njenog isušavanja. One su posebno korisne ukoliko je krvarenje uzrokovano suhom sluznicom prednje trećine septuma i samim time i vulnerabilnošću kapilara tzv. vaskularne točke (21). Naravno, da se hipertoničarima savjetuje kontrola tlaka i po potrebi prilagodba terapije, a pacijentima sa poremećajima koagulacije kontrola faktora zgrušavanja i također ukoliko je potrebna korekcija terapije.

Ukoliko prednja tamponada nije bila uspješna te pacijent krvari mimo tampona ili nađemo svježu krv na stražnjoj stijenci ždrijela potrebna je stražnja tamponada. Takvi slučajevi nisu česti. Naime, teška, profuzna krvarenja se najčešće javljaju kod teških alkoholičara, pacijenata sa bolestima jetre, sa nekontroliranom hipertenzijom ili teškim poremećajima koagulacija koji najčešće zahtjevaju i hospitalizaciju (12).

Prednja i stražnja tamponada se ne razlikuju samo prema indikaciji, načinu stavljanja već i vremenu vađenja. Naime, tampon se kod prednje tamponade vadi nakon 4-5 dana koliko je

potrebno da se oko tampona stvori dovoljno sluzi za lakše vađenje. To će naravno ovisiti i o bolesnikovoj dobi. Naime, što je osoba starija sporije se stvara sluz zbog atrofičnog epitela te je u tom slučaju bolje ostaviti tampon nešto duže. Kod stražnje tamponade tampon se uklanja ranije, nakon 2-3 dana jer ga pacijenti teško podnose s obzirom da je smješten skroz u epifarinksu i jer opstrukcijom tubarnog ušća može izazvati upalu srednjeg uha. S obzirom na navedeno pacijentima se uglavnom propiše kura oralnih antibiotika prije otpusta. Važno je pacijente informirati da je dan tamponade nosa nulti dan i da prema tome računaju kada moraju doći na uklanjanje tampona (31,32,33).

Ukoliko se krvarenje nije uspjelo zaustaviti jednim od prethodnih postupaka sljedeći korak je septoplastika ako se radi o pacijentu sa devijacijom septuma. Ukoliko to nije slučaj opcija je endoskopska kauterizacija sfenopalatinalne arterije (32).



Slika 1. Smjernice za epistaksu (preuzeto Gregorić i sur. 2020.)

13. RASPRAVA

Pregled pacijenta sa epistaksom započinje detaljnom anamnezom i/ili heteroanamnezom s ciljem shvaćanja okolnosti u kojima je osoba počela krvariti, povijesti bolesti pacijenta, učestalosti i jačine krvarenja. Navedeno je bitno kako bi se procjenio gubitak krvi te kako bismo ustanovili najvjerojatniji uzrok krvarenja. Važno je što prije razlučiti radi li se o prednjem ili stražnjem krvarenju te je li epistaksa izolirana ili simptom druge bolesti kako bi se pravovremeno interveniralo, zaustavilo krvarenje te spriječio njegov recidiv.

Nakon anamneze slijedi opći fizikalni i otorinolaringološki pregled po mogućnosti s endoskopijom. O važnosti endoskopije u otkrivanju patoloških promjena govori studija iz 2013. godine. Studija je obuhvaćala uzorak od pedeset pacijenata kojima je prvotno napravljena prednja i stražnja rinoskopija, a potom endoskopija. Pregledane su sve anatomske točke od interesa koje obuhvaćaju predvorje nosa, nazofarinks, gornji, srednji i donji hodnik te sfenoetmoidalni recesus.

Rezultati studije su utvrdili učinkovitost nazalne endoskopije u otkrivanju mjesta i mogućih skrivenih uzroka epistakse, koje prednja ni stražnja rinoskopija nisu otkrile radi ograničene vizualizacije.

Stoga se danas endoskopija smatra standardom u dijagnostici, a osim toga endoskop se odmah može koristiti i u terapijske svrhe, poput kauterizacije (26). Radiološka obrada obično nije potrebna. Međutim, kod pacijenata s rekurentnom epistaksom i to pogotovo jednostranom te u slučajevima kada nema vidljivog uzroka krvarenja, svakako je potrebna kako bismo isključili maligni proces(6).

Što se tiče liječenja, kao što je prije spomenuto, ukoliko se utvrdilo da je izvor krvarenja *locus Kiesselbachi*, prvi korak je učiniti kemijsku kauterizaciju ili elektrokauterizaciju. Prije samog zahvata po mogućnosti se primjene lokalni anestetik i dekonjestiv. Lokalna anestezija područja

postiže se obično 5% lidokain hidrokloridom, a kao dekongestiv se najčešće koristi 0,5% fenilefrin hidroklorid. Oba lijeka se mogu dati u obliku spreja ili natopljeni na vatu i tako primijeniti na područje kauterizacije. Na ovaj je način zahvat podnošljiviji pacijentu. Ukoliko se radi o obostranom krvarenju treba imati na umu da se kauterizira izvor krvarenja na samo jednoj strani i to na onoj koja više krvari. Obostrana kauterizacija se izbjegava kako bi se prevenirala eventualna perforacija septuma koja na taj način može nastati (30).

Ukoliko se prednje krvarenje nije uspjelo zaustaviti kauterizacijom ili se radi o stražnjem izvoru krvarenja onda se pristupa tamponadi. Uvijek se započinje sa prednjom tamponadom. Ukoliko se njome ne postigne željeni učinak prelazi se na stražnju tamponadu. To se obično događa kod alkoholičara ili kod bolesnika sa jetrenim bolestima te težim poremećajima koagulacije. Međutim, treba uzeti u obzir da je pogotovo stražnja tamponada nosa vrlo bolna i može imati mnogobrojne komplikacije poput upale srednjeg uha, sinusitisa, nekroze sluznice i hrskavice zbog pritiska koji tampon vrši na njih (29).

Stoga se često daje profilaksa antibioticima kako bi se prevenirala barem jedna od komplikacija, infekcija. Ona nije obavezna već ovisi o liječnikovoj procjeni te zdravstvenom stanju pacijenta. Naime, najčešće se antibiotici daju osobama sa slabijim imunitetom, starijima ili osobama sa dijabetesom (33).

Ukoliko se tamponadom nije uspjelo zaustaviti krvarenje onda se možemo odlučiti za kauterizaciju sfenopalatinalne arterije, glavne krvne žile koja opskrbljuje nosnu šupljinu.

Osim endoskopske kauterizacije većih krvnih žila, druga opcija je septoplastika ukoliko nalazimo deformaciju septuma. Naime, deformacije septuma mogu onemogućiti normalan protok zraka kroz nosnu šupljinu te time izazvati suhoću sluznice i krvarenje (32).

Od interventnih zahvata možemo još spomenuti i embolizaciju koja se pretežito radi preoperativno kod JNA-a s ciljem da se embolizira njegova žila hranilica i time spriječi veće krvarenje prilikom uklanjanja tumora.

Kao što je već navedeno brojna stanja mogu dovesti do epistakse.

Hipertenzija i ateroskleroza su neka od njih s obzirom da oba stanja dovode do oštećenja krvožilnog sustava. Povezanost ova dva faktora sa nastankom epistakse je bio predmet istraživanja mnogih studija. Jedna od njih je pratila bolesnike u razdoblju od tri mjeseca. Kod 45% bolesnika sa epistaksom je ujedno i dijagnosticirana arterijska hipertenzija dok je u kontrolnoj skupini sa hipertenzijom dijagnosticirano 42, 5% ispitanika. S obzirom da nije bilo značajne razlike između dvije skupine ispitanika, nije se dokazala povezanost između epistakse i hipertenzije. Neovisno o rezultatima navedene studije, činjenica je da hipertenzija dovodi do vaskularnih promjena svugdje u tijelu pa tako i u sluznici nosa te da zbog toga hipertoničari imaju predispoziciju za nastanak epistakse koju je onda teže kontrolirati. Osim toga i ateroskleroza se smatra čimbenikom rizika zbog negativnog utjecaja na krvne žile. Naime, dokazano je da je LDL kolesterol, koji je rizični faktor za aterosklerozu, bio u pozitivnoj korelaciji s rekurentnom epistaksom (34,35).

Kod pacijenata sa pozitivnom obiteljskom anamnezom epistakse trebamo posumnjati na nasljedne poremećaje koagulacije poput VWB ili hemofilije. Takvi će se pacijenti prezentirati ne samo dugotrajnim rekurentnim epistaksama već i drugim oblicima krvarenja. Naime, često razvijaju hematome uslijed manje traume ili operacije, produljeno krvare iz usne šupljine nakon stomatoloških zahvata, a žene imaju obilna menstrualna krvarenja (15,16).

Od stečenih koagulopatija možemo spomenuti trombocitopenije i bolesti jetre s posljedičnim deficitom faktora koagulacije.

Osim navedenih sustavnih bolesti i lijekovi su čest uzrok krvarenja pogotovo antikoagulantni i/ili antiagregacijski lijekovi. Dokazano je, da je između 24% i 33% svih pacijenata, koji su hospitalizirani zbog epistakse, imalo u terapiji neke od ovih lijekova. Uz navedene, nesteroidni antireumatici (NSAR) te nazalni kortikosteroidi također često dovode do pojave krvarenja. Naime, NSAR su lijekovi koji su danas široko dostupni te se sve više i zloupotrebljavaju. Abusus NSAR-a dovodi do oštećenja sluznice probavnog sustava, pojave želučanog refluksa i veće incidencije za razvoj epistakse. Upotreba nazalnih kortikosteroida u vidu kapi ili sprejeva može također dovesti do krvarenja iz nosa i to radi neispravnog načina primjene kojim se oštećuje sluznica i *locus Kiessalbachii*. Naime, pacijenti često prejakom naslone pumpicu na septum ili usmjere sadržaj u krivom smjeru tj. prema septumu umjesto lateralnije prema otvorima sinusa (6).

Za razliku od prethodno navedenih uzroka koji najčešće dovode do epistakse u odrasloj dobi, kod djece su najčešći uzroci infekcija i trauma. Također i rast djeteta može dovesti do krvarenja kao posljedica dilatacije *locusa Kiessalbachii*. Infekcija *S. aureusom* može dovesti do krvarenja zbog bakterijske kolonizacije nosne šupljine koja dovodi do povećanja endonazalnih krusta i time do veće mehaničke iritacije što dovodi do oštećenja sluznice i krvarenja. Studije su pokazale da je u 10 % djece s epistaksom uzrok upravo bila infekcija *S.aureusom* (7). Osim toga, trauma kao posljedica čestog puhanja nosa, manipulacije prstima, guranja stranog tijela u nos također dovodi do krvarenja. To je najčešće slučaj kod male djece i takvo krvarenje obično nije ozbiljno i zaustavi se samo od sebe. Ukoliko nema očite traume, a javljaju se ponavljajuća jednostrana krvarenja i kod djece i kod odraslih svakako treba isključiti prisutnost tumora. Kod djece su tumori kao izvori epistakse rijetki, no opak ih je potrebno isključiti.

Epidemiološki je važno obratiti pozornost da se jedan od tumora tzv. juvenilni nazofaringealni angiofibrom (JNA) isključivo javlja u dječaka u adolescentnoj dobi. Obično se očituje unilateralnim začepljenjem nosa, pojavom epistakse te masom koja zahvaća pterigopalatalnu

fosu. Osim benignih, u djece, postoji i maligni tumor tzv. rabdomiosarkoma koji može uzrokovati jednostrane epistakse. Vrlo je agresivan i zahvaća orbitu, bazu lubanje i mnoga druga mjesta u regiji glave i vrata. Za razliku od JNA koji je karakterističan za mušku adolescentnu dob, ovaj tumor možemo naći i u starijoj populaciji (20).

Što se klimatoloških uvjeta tiče dokazana je korelacija pojave epistakse sa hladnijim mjesecima u godini zbog izlaganja nosne sluznice hladnom zraku s niskom vlažnosti. Naime, rezultati jedne od studija su pokazali da u danima s prosječnom temperaturom manjom od 5°C, u usporedbi s danima s prosječnom temperaturom iznad 5°C, je bilo gotovo 30% više bolesnika s epistaksom primljeno na hitni trakt (12).

Pod okolišne faktore uz klimatske uvjete treba spomenuti i geografski položaj. Naime, epidemiološki gledano, interesantan je podatak da je u Jugoistočnoj Aziji veća incidencija pojave nazofaringealnog karcinoma te time i epistakse kao jednog od simptoma tog maligniteta.

Ukoliko se kod pacijenta javlja rekurentna spontana epistaksa, a isključili smo prethodno navedene uzroke, možemo posumnjati na HHT. Prateći literaturu vidljivo je, da je to još jedna sustavna bolest koja se povezuje sa epistaksom. Naime, rekurentna, spontana epistaksa je prijavljena u čak 66% pedijatrijskih HHT bolesnika i 96% odraslih HHT pacijenata. S obzirom na ovako visoke postotke možemo zaključiti da je epistaksa najčešći simptom HHT-a (17).

Epizoda epistakse može biti dramatična i pacijenti su često uznemireni pogotovo kada se radi o djeci, trudnicama i osobama starije životne dobi. Ove tri skupine pacijenata zahtijevaju posebnu pažnju u pristupu i liječenju. U slučajevima aktivnog krvarenje, ne može se pristupiti prestrašenom djetetu kao odraslom pacijentu. Naime, najčešći pristup kontroli aktivne epistakse u odraslih bolesnika je elektrokauterizacija, ukoliko je moguće identificirati izvor krvarenja. Budući da je elektrokauterizacija često bolna za pacijenta, teško je podvrgnuti djecu tom postupku, osobito mlađu od 12 godina. U pristupu djetetu se onda češće koristi kemijska

kauterizacija. Međutim, ukoliko ona nije uspješna i dijete i dalje krvari, nezaobilazna je tamponada neovisno o dobi. Neovisno o metodi liječenja, prilikom pristupanja djetetu liječnik treba biti strpljiv, ali i odlučan. Također je potrebna suradnja i pomoć roditelja da smiri i drži dijete kako bi liječnik što brže i efikasnije zaustavio krvarenje (7).

Kod trudnica treba biti oprezan zbog potencijalnih posljedica po život ploda. Naime, liječenje je dodatno zakomplicirano time da su određene tvari korištene u liječenju epistakse kontraindicirane u trudnoći (19).

Gerijatrijska populacija je osjetljiva zbog svojih godina, osnovnih bolesti poput arterijske hipertenzije ili poremećaja koagulacije te lijekova koje često uzimaju, a mogu otežati zaustavljanje krvarenja (25).

U svakom slučaju, svakom pacijentu sa epistaksom valja pristupiti sa pažnjom i strpljenjem, smiriti ga kako bi mu sam postupak zaustavljanja krvarenja učinili što bezbolnijim i ugodnijim.

14. ZAKLJUČAK

Epistaksa je stanje sa visokom prevalencijom koje zbog svoje učestalosti i/ili težine može ozbiljno narušiti kvalitetu života bolesnika. Osobito su ranjive već spomenute tri skupine; djeca, trudnice i stariji koji zahtijevaju drugačiji pristup i liječenje. Velik je broj mogućih uzroka epistakse. Kod djece su najčešće ponavljajuće mikrotraume, infekcije i rast dok su kod odraslih češći uzroci sustavne bolesti poput hipertenzije, poremećaja koagulacije te lijekovi. Kao što je već istaknuto, izrazito je važno isključiti tumore kao uzrok krvarenja kod pacijenata sa ponavljajućom epistaksom. Uz kvalitetno uzetu anamnezu, laboratorijske pretrage i fizikalni pregled, pretraga koja nam olakšava dijagnostiku je endoskopija. Njome možemo otkriti izvor krvarenja koji bi nam inače bio nedostupan te se stoga danas smatra zlatnim standardom. U ovoj rinološkoj patologiji važno je procijeniti težinu krvarenja. Ako je krvarenje blaže može se zaustaviti mjerama prve pomoći ili kauterizacijom. Međutim, ako se radi o težem krvarenju presudna je što brža intervencija koja može biti i od životne važnosti. Stoga bi osnovna znanja o ovoj problematici i njenom ispravnom rješavanju trebao imati svaki liječnik.

15. SAŽETAK

Epistaksa ili krvarenje iz nosne šupljine je hitno otorinolaringološko stanje koje je često razlog obraćanja pacijenata liječniku.

U ovom radu obuhvaćena je etiologija, patofiziologija i simptomatologija epistakse te je dan pregled njenih dijagnostičkih i terapijskih mogućnosti .

Zasigurno su kod odraslih osoba najčešći uzroci sustavne bolesti poput arterijske hipertenzije i poremećaja koagulacije kao i razni lijekovi, a zbog starenja populacije oni su u konstantnom porastu. U dječjoj dobi je lokalna trauma nosne sluznice pogotovo čest uzrok epistakse kao posljedica mehaničke iritacije sluznice prstima. Kod rekurentnih, posebice jednostranih epistaksi svakako je potrebno u odraslih, ali i u djece isključiti tumorske procese.

U prvu pomoć i samoliječenje spada kompresija nosnih krila te stavljanje hladnog obloga oko vrata. Navedeno bi svaki pacijent sa rekurentnom epistaksom trebao znati sam izvesti. Ukoliko krvarenje zahtjeva liječnički tretman, najčešće ga je moguće zaustaviti konzervativnim putem, no ponekad zahtjeva i kirurški pristup.

Konzervativne metode uključuju kompresiju, kemijsku kauterizaciju ili elektrokauterizaciju, prednju ili stražnju tamponadu. Kirurško liječenje najčešće podrazumijeva kauterizaciju sfenopalatalne arterije i septoplastiku dok su drugi zahvati izuzetno rijetki.

Iako je epistaksa najčešće benigna, kratko traje i spontano prođe, nekada može biti i profuzna, dovesti do velikog gubitka krvi te biti životno ugrožavajuća.

Stoga, poznavanje ove patologije mora biti u domeni svakog liječnika s obzirom da promptna i ispravna intervencija ponekad može biti presudna.

Ključne riječi: epistaksa, krvarenje, nosna šupljina

16. SUMMARY

Epistaxis or nosebleed is an urgent otorhinolaryngological condition that is often the reason for patients to seek medical help.

This paper covers the etiology, pathophysiology and symptomatology of epistaxis and provides an overview of its diagnostic and therapeutic possibilities.

Certainly, in adults, the most common causes of epistaxis are systemic diseases such as arterial hypertension and coagulation disorders, as well as various medications that are constantly increasing due to the aging of the population. In children, local trauma to the nasal mucosa is a particularly common cause of epistaxis as a result of mechanical irritation of the mucosa with fingers. In case of recurrent, especially unilateral epistaxis, it is necessary to rule out tumors in adults as well as in children.

First aid and self-care include compression of the nasal wings and applying cold compresses around the neck. Every patient with recurrent epistaxis should know how to perform all listed above. If the bleeding requires medical treatment, it is usually possible to stop it conservatively, but sometimes it also requires a surgical approach. Conservative methods include compression, chemical cauterization or electrocautery, anterior or posterior nasal packing. Surgical treatment usually involves cauterization of the sphenopalatal artery and septoplasty, while other interventions are extremely rare.

Although epistaxis is usually benign, lasts a short time and passes spontaneously, sometimes it can be profuse, lead to great blood loss and be life-threatening.

Therefore, knowledge of this pathology must be in the domain of every doctor, considering that prompt and correct intervention can sometimes be crucial.

Key words: epistaxis, bleeding, nasal cavity

17. LITERATURA

1. Braut T. i sur. Hitna stanja u otorinolaringologiji. Sveučilište u Rijeci, Medicinski fakultet, 2018.
2. Gregorić B. i sur. Smjernice za epistaksu, pregledni članak, 2020.
3. Bumber Ž. i sur. Otorinolaringologija. Naklada Ljevak, 2004.
4. Sharma S, Qureshi S, Jadia S, Ukawat L. Epistaxis: Revisited. Indian J Otolaryngol Head Neck Surg. 2020 Dec;72(4):480-483.

Dostupno na: <https://pubmed.ncbi.nlm.nih.gov/33088778/>

5. Krulewicz NA, Fix ML. Epistaxis. Emerg Med Clin North Am. 2019 Feb;37(1):29-39.

Dostupno na: <https://pubmed.ncbi.nlm.nih.gov/30454778/>

6. Beck R, Sorge M, Schneider A, Dietz A. Current Approaches to Epistaxis Treatment in Primary and Secondary Care. Dtsch Arztebl Int. 2018 Jan 8;115(1-02):12-22.

Dostupno na: <https://pubmed.ncbi.nlm.nih.gov/30454778/>

7. Send T, Bertlich M, Eichhorn KW, Ganschow R, Schafigh D, Horlbeck F, Bootz F, Jakob M. Etiology, Management, and Outcome of Pediatric Epistaxis. Pediatr Emerg Care. 2021 Sep 1;37(9):466-470.

Dostupno na: <https://pubmed.ncbi.nlm.nih.gov/30624421/>

8. Harrison Alter. Approach to the adult with epistaxis. U: UpToDate [Internet] 2023.[citirano 27.04.2023.]

Dostupno na: https://www.uptodate.com/contents/approach-to-the-adult-with-epistaxis?source=mostViewed_widget

9. Melia L, McGarry GW. Epistaxis: update on management. *Curr Opin Otolaryngol Head Neck Surg.* 2011 Feb;19(1):30-5.

Dostupno na: <https://pubmed.ncbi.nlm.nih.gov/21150620/>
10. Tunkel DE, Anne S, Payne SC, et al. Clinical Practice Guideline: Nosebleed (Epistaxis) Executive Summary. *Otolaryngol Head Neck Surg.* 2020 Jan;162(1):8-25.

Dostupno na: <https://pubmed.ncbi.nlm.nih.gov/31910122/>
11. Križan Z. Kompendij anatomije čovjeka. 2.izd. 2.dio, Pregled građe glave, vrata i leđa: za studente opće medicine i stomatologije. Zagreb: Školska knjiga; 1989.
12. Middleton PM. Epistaxis. *Emerg Med Australas.* 2004 Oct-Dec;16(5-6):428-40.

Dostupno na: <https://pubmed.ncbi.nlm.nih.gov/15537406/>
13. Yau S. An update on epistaxis. *Aust Fam Physician.* 2015 Sep;44(9):653-6.

Dostupno na: <https://pubmed.ncbi.nlm.nih.gov/26488045/>
14. Sarhan NA, Algamal AM. Relationship between epistaxis and hypertension: A cause and effect or coincidence? *J Saudi Heart Assoc.* 2015 Apr;27(2):79-84.

Dostupno na: <https://pubmed.ncbi.nlm.nih.gov/25870500/>
15. James PD, Goodeve AC. von Willebrand disease. *Genet Med.* 2011 May;13(5):365-76.

Dostupno na: <https://pubmed.ncbi.nlm.nih.gov/21289515/>
16. Alkarrash MS, Badawi R, Sallah H, Shashaa MN, Argilo J, Alkhoury R. Hemophilia A and C in a female: The first case report in literature. *Ann Med Surg (Lond).* 2021 Jul 15;68:102561.

Dostupno na: <https://pubmed.ncbi.nlm.nih.gov/34336195/>

17. Gonzalez CD, McDonald J, Stevenson DA, Whitehead KJ, Petersen MG, Presson AP, Ding Q, Wilson KF. Epistaxis in children and adolescents with hereditary hemorrhagic telangiectasia. *Laryngoscope*. 2018 Jul;128(7):1714-1719.

Dostupno na: <https://pubmed.ncbi.nlm.nih.gov/29171658/>

18. Buchberger AMS, Baumann A, Johnson F, Peters N, Piontek G, Storck K, Pickhard A. The role of oral anticoagulants in epistaxis. *Eur Arch Otorhinolaryngol*. 2018 Aug;275(8):2035-2043.

Dostupno na: <https://pubmed.ncbi.nlm.nih.gov/29936627/>

19. Giambanco L, Iannone V, Borriello M, Scibilia G, Scollo P. The way a nose could affect pregnancy: severe and recurrent epistaxis. *Pan Afr Med J*. 2019 Sep 24;34:49.

Dostupno na: <https://pubmed.ncbi.nlm.nih.gov/31762915/>

20. Svider P, Arianpour K, Mutchnick S. Management of Epistaxis in Children and Adolescents: Avoiding a Chaotic Approach. *Pediatr Clin North Am*. 2018 Jun;65(3):607-621.

Dostupno na: <https://pubmed.ncbi.nlm.nih.gov/29803286/>

21. Nichols A, Jassar P. Paediatric epistaxis: diagnosis and management. *Int J Clin Pract*. 2013 Aug;67(8):702-5.

Dostupno na : <https://pubmed.ncbi.nlm.nih.gov/23869672/>

22. Joice P, Ross P, Robertson G, White P. The effect of hand dominance on recurrent idiopathic paediatric epistaxis. *Clin Otolaryngol*. 2008 Dec;33(6):570-4.

Dostupno na : <https://pubmed.ncbi.nlm.nih.gov/19126131/>

23. Qureishi A, Burton MJ. Interventions for recurrent idiopathic epistaxis (nosebleeds) in children. *Cochrane Database Syst Rev.* 2012 Sep 12;(9):CD004461.

Dostupno na: <https://pubmed.ncbi.nlm.nih.gov/22972071/>

24. Yüksel A, Kurtaran H, Kankiliç ES, Ark N, Uğur KS, Gündüz M. Epistaxis in geriatric patients. *Turk J Med Sci.* 2014;44(1):133-6.

Dostupno na: <https://pubmed.ncbi.nlm.nih.gov/25558573/>

25. Zhou AH, Chung SY, Sylvester MJ, Zaki M, Svider PS, Hsueh WD, Baredes S, Eloy JA. To Pack or Not to Pack: Inpatient Management of Epistaxis in the Elderly. *Am J Rhinol Allergy.* 2018 Nov;32(6):539-545.

Dostupno na: <https://pubmed.ncbi.nlm.nih.gov/30270635/>

26. Kumar M V V, Prasad K U R, Gowda P R B, S R M, P K C. Rigid nasal endoscopy in the diagnosis and treatment of epistaxis. *J Clin Diagn Res.* 2013 May;7(5):831-3.

Dostupno na: <https://pubmed.ncbi.nlm.nih.gov/23814722/>

27. Sowerby L, Rajakumar C, Davis M, Rotenberg B. Epistaxis first-aid management: a needs assessment among healthcare providers. *J Otolaryngol Head Neck Surg.* 2021 Feb 11;50(1):7.

Dostupno na: <https://pubmed.ncbi.nlm.nih.gov/33573695/>

28. Kucik CJ, Clenney T. Management of epistaxis. *Am Fam Physician.* 2005 Jan 15;71(2):305-11.

Dostupno na: <https://pubmed.ncbi.nlm.nih.gov/15686301/>

29. Viehweg TL, Roberson JB, Hudson JW. Epistaxis: diagnosis and treatment. J Oral Maxillofac Surg. 2006 Mar;64(3):511-8.
- Dostupno na : <https://pubmed.ncbi.nlm.nih.gov/16487816/>
30. Limbrick J, Takwoingi YM. Bilateral nasal septal chemical cautery: a safe and effective outpatient procedure for control of recurrent epistaxis, our experience in 134 patients. Eur Arch Otorhinolaryngol. 2019 Jun;276(6):1845-1848
- Dostupno na: <https://pubmed.ncbi.nlm.nih.gov/30895432/>
31. Leadon M, Hohman MH. Posterior Epistaxis Nasal Pack. 2023 Mar 1. In: StatPearls [Internet]. Treasure Island (FL): StatPearls Publishing; 2023 Jan.
- Dostupno na: <https://pubmed.ncbi.nlm.nih.gov/35015461/>
32. Petruzzelli GJ, Johnson JT. How to stop a nosebleed. Postgrad Med. 1989 Sep 15;86(4):44-6, 51, 55-6.
- Dostupno na: <https://pubmed.ncbi.nlm.nih.gov/2476796/>
33. Kravchik L, Jamal Z, Pester JM. Anterior Epistaxis Nasal Pack. 2022 Jul 25. In: StatPearls [Internet]. Treasure Island (FL): StatPearls Publishing; 2023 Jan.
- Dostupno na: <https://pubmed.ncbi.nlm.nih.gov/30855888/>
34. Elwany S, Ibrahim AA, Soliman AI, Bazak R, Ibrahim HA. The significance of atherosclerosis in hypertensive patients with epistaxis. J Laryngol Otol. 2018 Apr;132(4):323-326.
- Dostupno na: <https://pubmed.ncbi.nlm.nih.gov/29444719/>

35. Payne SC, Feldstein D, Anne S, Tunkel DE. Hypertension and Epistaxis: Why Is There Limited Guidance in the Nosebleed Clinical Practice Guidelines? Otolaryngol Head Neck Surg. 2020 Jan;162(1):33-34.

Dostupno na: <https://pubmed.ncbi.nlm.nih.gov/31910123/>

18. ŽIVOTOPIS

Klara Kezele rođena je 7. siječnja 1999. u Rijeci. Osnovnu školu Podmurvice upisuje 2005. godine, a nakon završenog osnovnoškolskog obrazovanja upisuje klasični smjer Salezijanske gimnazije. 2015. godine odlazi na razmjenu u Sjedinjene Američke Države. Pohađa „Redwater High School“ u Teksasu gdje i završava treći razred srednje škole. Gimnaziju u Rijeci završava sa odličnim uspjehom te je proglašena učenicom generacije. Nakon polaganja državne mature 2017. godine upisuje Medicinski fakultet Sveučilišta u Rijeci. Nakon prve godine fakulteta ljetnu praksu obavlja u Family Medical Group of Texarkana u Teksasu, SAD. Na drugoj godini fakulteta postaje aktivni član CroMSIC-a gdje obnaša dužnost asistenta lokalnog dužnosnika za profesionalne razmjene. 2022. godine je primljena na ljetnu praksu u AMEOS Klinikum St. Elisabeth Neuburg u Njemačkoj. Na posljednjoj godini studija odlazi na Erasmus razmjenu u Italiju, na Sveučilište Campus Bio-Medico di Roma. Aktivno se služi engleskim i talijanskim jezikom, a pasivno njemačkim i francuskim. U slobodno vrijeme se bavi jahanjem i skijanjem.